

11205  
105

UNIVERSIDAD NACIONAL AUTONOMA DE MEXICO

FACULTAD DE MEDICINA

INSTITUTO NACIONAL DE CARDIOLOGIA "DR. IGNACIO CHAVEZ"

"UTILIDAD DEL ECOCARDIOGRAMA EN LA DISECCION AORTICA EN  
PACIENTES CON SINDROME DE MARFAN ATIPICO . REPORTE DE UN CASO "

TESIS DE POSTGRADO PARA OBTENER LA ESPECIALIDAD EN  
CARDIOLOGIA

PRESENTA:

DRA. MAYRA GUADALUPE RODRIGUEZ SANDOVAL.

ASESOR DE TESIS:  
DRA. NILDA ESPINOLA ZAVALA.

SUBDIVISION DE ESPECIALIZACION  
DIVISION DE ESTUDIOS DE POSTGRADO  
FACULTAD DE MEDICINA  
DIRECCION DE  
EVALUACION DE  
CREDITOS

MEXICO D.F. 2002

TESIS CON  
FALLA DE ORIGEN



Universidad Nacional  
Autónoma de México

Dirección General de Bibliotecas de la UNAM

**Biblioteca Central**



**UNAM – Dirección General de Bibliotecas**  
**Tesis Digitales**  
**Restricciones de uso**

**DERECHOS RESERVADOS ©**  
**PROHIBIDA SU REPRODUCCIÓN TOTAL O PARCIAL**

Todo el material contenido en esta tesis esta protegido por la Ley Federal del Derecho de Autor (LFDA) de los Estados Unidos Mexicanos (México).

El uso de imágenes, fragmentos de videos, y demás material que sea objeto de protección de los derechos de autor, será exclusivamente para fines educativos e informativos y deberá citar la fuente donde la obtuvo mencionando el autor o autores. Cualquier uso distinto como el lucro, reproducción, edición o modificación, será perseguido y sancionado por el respectivo titular de los Derechos de Autor.

**"UTILIDAD DEL ECOCARDIOGRAMA EN LA DISECCION AORTICA EN  
PACIENTES CON SINDROME DE MARFAN ATIPICO . REPORTE DE UN CASO "**

## INDICE

HOJA FRONTAL .....	1
TITULO .....	2
INTRODUCCION .....	3
REPORTE DE CASO .....	7
DISCUSION.. ..	11
BIBLIOGRAFIA... ..	14

## INTRODUCCION

El término aneurisma de la aorta se refiere a la dilatación patológica del lumen normal de la aorta que involucra uno ó diversos segmentos. El aneurisma es descrito más característicamente como una dilatación localizada permanente del lumen de la aorta con por lo menos 1.5 veces el diámetro normal que alcanza dicho segmento aórtico(1). Los aneurismas son usualmente descritos en términos de localización, morfología y etiología. La morfología de los aneurismas aórticos es usualmente fusiforme ó sacular. Un aneurisma fusiforme es usualmente uniforme con una dilatación simétrica que envuelve la circunferencia total de la pared de la aorta. La aorta también puede tener aneurismas falsos ó pseudoaneurismas que son definidos como una colección de sangre y tejido conectivo en la salida de la pared del vaso. Este defecto suele ser consecuencia de una ruptura contenida de la pared aórtica.(2)

### ANEURISMAS DE LA AORTA TORACICA

Los aneurismas de la aorta torácica son mucho menos comunes que los aneurismas de la aorta abdominal y su incidencia no se incrementa después de los 30 años. Este tipo de aneurismas son clasificados de acuerdo a la parte de la aorta que involucran, la aorta ascendente, el arco aórtico ó la aorta descendente. Esta diferenciación anatómica es importante debido a que la etiología, la historia natural y el tratamiento difieren en cada uno de estos segmentos. Los aneurismas de la aorta descendente ocurren más frecuentemente seguidos de los aneurismas de la aorta ascendente mientras, que los aneurismas del arco son mucho menos frecuentes (3).

Los aneurismas de la aorta descendente pueden extenderse distalmente e involucrar la aorta abdominal, denominándose aneurisma toraco-abdominal (4). Los aneurismas de la aorta ascendente son el resultado del el proceso de degeneración quística de la media que provoca debilidad de la pared y consecuentemente formación de aneurismas fusiformes, ya que estos aneurismas pueden involucrar la raíz aórtica y causar insuficiencia aórtica (3). La degeneración quística de la media es encontrada virtualmente en todos los casos de síndrome de marfán y puede estar asociada con otros trastornos del tejido conjuntivo como síndrome de Ehlers Danlos (4).

El síndrome de marfán es un trastorno del tejido conectivo, autosómico dominante de los genes de fibrina , proteína estructural que ayuda a la orientación de la elastina en el desarrollo de la aorta. Esta mutación resulta de decremento de la cantidad de elastina en la pared de la aorta, como consecuencia de esto en edades tempranas la aorta de los pacientes con síndrome de marfán muestra propiedades elásticas anormales e incremento de las velocidades de onda de pulso con incremento progresivo de los grados de inflexibilidad y dilatación(6)

Aproximadamente 40% de los pacientes con aneurisma de la aorta torácica son asintomáticos al momento del diagnóstico. Siendo descubiertos de forma incidental en la radiografía de tórax ó al momento de la ruptura. Cuando los pacientes experimentan síntomas , estos tienden a reflejar la consecuencia de la compresión vascular según la localización del aneurisma por efecto de masa. Las consecuencias vasculares incluyen regurgitación aórtica con falla cardiaca congestiva secundaria, aneurismas del seno de valsalva que pueden romperse al lado derecho del corazón y causan un soplo continuo ó insuficiencia cardiaca congestiva y tromboembolia y embolia cerebral, isquemia de las extremidades inferiores, infarto renal ó isquemia mesentérica. Un efecto de masa local de un aneurisma de la aorta ascendente ó el arco puede causar síndrome de vena cava superior, Los aneurismas de el arco ó de la aorta descendente pueden comprimir la traquea ó bronquio principal con desviación de los mismos, tos , disnea, hemoptosis ó neumonitis recurrente. La compresión del esófago produce disfagia y compresión del nervio laríngeo recurrente. El dolor de pecho y espalda como manifestación ocurre en

37 y 21%, respectivamente de los aneurismas no disecados y son resultado de compresión de otras estructuras intratorácicas ó de erosión de pared ó hueso adyacente. Muchos de los aneurismas pueden ser visibles en la radiografía de tórax como un ensanchamiento del mediastino ó desplazamiento de la línea media, desafortunadamente muchos de los aneurismas pequeños, especialmente los saculares no son visibles por este método. La aortografía es la modalidad preferida en la evaluación preoperatoria de aneurismas torácicos ya que provee una información precisa de la anatomía del aneurisma y los grandes vasos. La tomografía de tórax es un método muy exacto para detección y determinación del tamaño del aneurisma y es útil para el monitoreo del aneurisma, la Resonancia magnética es también útil para definir la anatomía y en la detección de aneurismas y es de particular utilidad en pacientes con enfermedad aórtica preexistente. El ecocardiograma transtorácico no es muy exacto para diagnóstico de aneurismas torácicos y particularmente limitado para examinar aorta descendente, El ecocardiograma transesofágico es un método muy preciso para explorar aorta torácica y es comúnmente utilizado para la detección de disección (7).

#### ANEURISMAS DE LA AORTA ABDOMINAL

Los aneurismas de la aorta abdominal son mucho más comunes que los de la aorta torácica, siendo la edad el factor más importante, ya que la incidencia aumenta significativamente después de los 55 años de edad en varones y después de los 70 años en mujeres y la prevalencia en la población de 50 años ó más es de un 3%.

Existe evidencia de múltiples factores que intervienen en la etiología, sin embargo la aterosclerosis es la causa más frecuente. La aorta abdominal infrarenal es la más afectada cuando la etiología es el proceso ateroscleroso. Aproximadamente un 28% de los pacientes con aneurismas abdominales tienen familiares de primer grado afectados, lo que confirma la importancia de factores familiares en la patogenia de los mismos (mutaciones genéticas relacionadas con síndrome de marfán u otros trastornos del tejido conectivo).(8)

La mayoría de los aneurismas abdominales son asintomáticos y descubiertos incidentalmente a la exploración física ó estudios radiológicos, la ruptura aguda es asociada con dolor de espalda ó dolor abdominal teniendo la mayoría de los pacientes una masa palpable pulsátil e hipotensión, choque hemorrágico ó ruptura a cavidad abdominal con síntomas de abdomen agudo. Dentro de los métodos diagnósticos la ultrasonografía abdominal es el método más utilizado y práctico que permite la visualización del aneurisma con una sensibilidad del 100%. La tomografía computada es un método muy preciso en el diagnóstico de aneurismas con diámetro mayor de 2cm, con la desventaja que es más costoso y poco disponible que el ultrasonido. La resonancia magnética es por hoy una buena alternativa a la aortografía en la evaluación preoperatoria de los aneurismas aórticos y con alta precisión para la determinación del tamaño y la definición correcta de la extensión proximal de la enfermedad así como del involucro iliofemoral en más del 80% de los casos.

#### DISECCION AORTICA

Dentro de las catástrofes por enfermedad cardiovascular la disección aórtica es una de las más deletéreas. La mortalidad de las disecciones que involucran la aorta ascendente no tratadas se estima con incremento de 1 a 2% por hora en los primeros 2 días, requiriéndose para su diagnóstico un alto grado de sospecha. Las condiciones más frecuentemente asociadas a disección aórtica son hipertensión y síndrome de marfán, aproximadamente 10% de los pacientes que presentan disecciones agudas tienen este síndrome. El sitio de disección involucra la aorta ascendente en 60% de los casos y la aorta torácica descendente después de la subclavia izquierda en 30%. Cuando ocurre una ruptura primaria de la íntima la

disección sigue generalmente la dirección del flujo, aunque también puede ocurrir disección retrógrada. De acuerdo al segmento de la aorta afectado existen dos clasificaciones aceptadas(1).

STANFORD

TIPO A : Involucra la aorta ascendente ( proximal)

TIPO B : Involucra la aorta descendente (distal)

DEBAKEY

I.-Involucra ambas aorta ascendente y descendente.

II.-Involucra únicamente aorta ascendente.

III.-Involucra únicamente aorta descendente.

La disección de la aorta ascendente tiene un riesgo extraordinariamente alto de ruptura y complicaciones fatales tempranas como hemorragia intramediastinal, hemorragia intrapericárdica, tamponade, regurgitación aórtica severa, isquemia carotídea, afección neurológico e infarto agudo del miocardio, por lo que tiene una indicación quirúrgica de emergencia. La disección de la aorta descendente por el contrario usualmente lleva un curso más benigno.

ROL DEL ECOCARDIOGRAMA TRANSESOFAGICO EN SIGNOS DE DISECCION AORTICA AGUDA.

Flap de la íntima y dilatación aguda: El signo de disección aórtica principal encontrado en el ecocardiograma transeesofágico es la presencia de una membrana delgada móvil (flap de la íntima) que separa el lumen verdadero del falso lumen, además de un incremento del diámetro de la aorta de más de 4 cms en el área de la disección. La ruptura del sitio de entrada puede ser visualizado con Doppler color como un flujo rápido del lumen verdadero al falso en sístole y opuesto al sitio de disección durante la bndiástole, los sitios de entrada pueden ser múltiples, uno ó más sitios de reentrada pueden ser vistos distalmente.

El lumen falso y verdadero separados por el flap de la íntima tienen varias características que pueden diferenciarlos:

Tamaño: El tamaño del falso lumen es mayor que el verdadero lumen.

Velocidad de flujo: El flujo en el falso lumen es más lento que el del lumen verdadero por Doppler color (8).

Curvatura: Debido a la alta presión en el lumen verdadero, esta pulsa en sístole desplazando el flap contra el lumen falso.

DETECCION DE COMPLICACIONES

Ruptura: Las colecciones de fluidos al rededor de la aorta ascendente y descendente y espacios pleural y pericárdico, así como detección del líquido en el espacio pericárdico, con colapso diastólico de las cavidades derechas.

Regurgitación aórtica: La dilatación de la raíz aórtica secundaria a disección ocasiona pérdida de coaptación de las cúspides resultando regurgitación aórtica. En presencia de síndrome de marfán la dilatación de la raíz aórtica generalmente precede á la regurgitación (9).

Involucro coronario

Si la sospecha clínica es fuerte el diagnóstico puede realizarse rápidamente, el ecocardiograma transtorácico puede detectar la presencia de la disección, el flap y complicaciones comunes sin embargo el ecocardiograma transeesofágico es un método muy sensible, rápido, útil y disponible que provee la información necesaria para decidir si el paciente requiere procedimiento quirúrgico de urgencia. El transductor multiplanar ofrece mejores imágenes que el biplanar ó el monoplanar. Sin embargo, en las evaluaciones pueden obtenerse resultados ambiguos especialmente, en lo concerniente a la extensión del flap dentro del arco ó los vasos supraaórticos, por lo que si es necesaria otra modalidad deberá realizarse (TAC, RM). Las carótidas, aorta abdominal y arterias renales frecuentemente pueden ser visualizadas por imágenes de superficie.

El estudio de la aorta ascendente y el arco por ecocardiograma transesofágico es difícil, debido a la interposición de la tráquea y el bronquio derecho, estas regiones nunca están completamente libres de ecos y la presencia de artefactos puede confundirse con disección y flaps. La aorta descendente es fácilmente visualizada en eje corto(0) y eje largo a (90) grados, en la disección tipo B son fácilmente visibles el flap de la íntima, el patrón de flujo, formación de trombos en el lumen falso y líquido periaórtico cuando se sospecha ruptura(9).

Se han realizado comparaciones sistemáticas entre la exactitud diagnóstica del ecocardiograma transesofágico, durante la cirugía ó necropsia y se ha visto una clara superioridad a la angiografía. La cercanía del esófago a la aorta permite que se superen muchas de las limitaciones del ecocardiograma transtorácico, la incidencia de complicaciones importantes es de menos de 1%, una limitación importante del ecocardiograma transesofágico es la limitada habilidad para visualizar la aorta ascendente distal y el arco aórtico por la interposición de aire de la tráquea y el bronquio principal. Los estudios prospectivos realizados por Erbel y colaboradores mostraron una sensibilidad para disección aórtica de 98 a 99% , la sensibilidad para detectar la capa íntima fué de 73% y para la presencia de trombos en el falso lumen fué de 68%, mientras que para detectar insuficiencia aórtica y derrame pericárdico la sensibilidad fué de 100%, la especificidad es menos definida en dichas series. Nienaber y cols encontraron una especificidad de 77%, sin embargo recientemente con el uso de sondas biplanares y multiplanares la especificidad se ha demostrado consistentemente es de 94 a 95% (10).

Además de su alta sensibilidad para detectar disección aórtica el ecocardiograma transesofágico aporta información importante para la cirugía como el involucro de ostium de coronarias. El Ecocardiograma transesofágico es también capaz de detectar otras anomalías aórticas en 73% de los casos y evidencia de infarto del miocardio ó isquemia miocárdica en 23%.

Así se puede concluir en la determinación de disección aórtica el ecocardiograma transesofágico tiene mayor sensibilidad comparado con TAC y angiografía, y similar a la resonancia magnética, y es superior a los otros métodos en la determinación de regurgitación aórtica, derrame pericárdico e involucro coronario.



## CASO REPORTE

Se trata de paciente del sexo femenino AMJM de 26 años de edad, como antecedentes de importancia: Padre que falleció por muerte súbita al parecer tenía síndrome de marfán , originaria y residente del estado de Oaxaca, ama de casa, casada, católica. Tuvo un embarazo de término hace año y medio.

Su historia cardiovascular la inicia hace año y medio cuando le detectan soplo cardiaco durante su embarazo, a los 5 meses del mismo presentó dolor precordial con irradiación a la espalda, referido como opresivo que le duró 3 a 4 días, acompañado de náuseas, vómitos y diaforesis. Fué referida con cardiólogo quien le hizo diagnóstico de insuficiencia aórtica, manteniéndose en control por el mismo. Fué derivada a esta institución para su estudio.

Acude por primera vez el 6 de diciembre del 2001.

A la exploración física TA 150/50 ( presión diferencial amplia) FC 80 por minuto.

Cooperadora edad aparente que concuerda con la cronológica , buena coloración e hidratación de piel y tegumentos, sin facies característica marfanoide, sin datos que sugieran luxación del cristalino , área cardiaca con impulso paraesternal derecho con escape aórtico y chasquido mesosistólico en la mitral que se acerca al primer ruido con empuñamiento de manos , soplo sistólico en región paraesternal izquierda que se irradia a la espalda, desdoblamiento fisiológico del segundo ruido , componente pulmonar del segundo ruido ligeramente aumentado de intensidad. A nivel abdominal masa pulsátil palpable en epigastrio. signo de Lyan positivo, pulsos torácicos amplios, pulsos pedios de menor intensidad que los torácicos, pero palpables

El electrocardiograma de ingreso muestra ritmo sinusal , FC de 72 por minuto, A QRS a 30 grados, bloqueo incompleto de rama derecha del has de His.

La rx de tórax: Con corazón pequeño en gota con aorta torácica dilatada

- Ecocardiograma Transtorácico: Anillo aórtico de 20 mm , Dilatación aneurismática de la de la raíz aórtica ,con insuficiencia aórtica ligera repercusión hemodinámica , Ventrículo izquierdo con diámetro diastólico de 45 y sistólico de 30, Septum de 13 mm, movilidad global y segmentaria conservadas. función sistólica del Ventrículo izquierdo normal con fracción de expulsión de 60%.

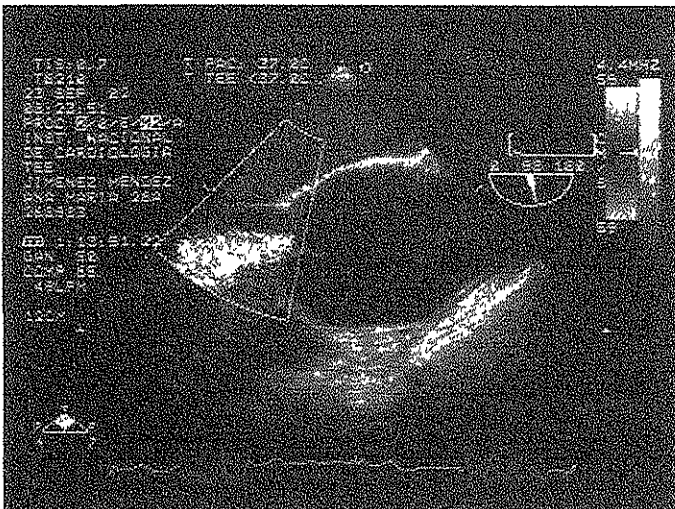


Figura 1- Dilatación de la Aorta Ascendente.

TESIS CON  
FALLA DE ORIGEN

- Holter :Taquicardia sinusal y extrasistoles ventriculares aisladas.
- Ecocardiograma transesofágico( 20 09 02) Dilatación aneurismática de la raíz aórtica, con diámetro de 48 mm, insuficiencia aórtica moderada , aorta descendente de 38 mm e imagen de disección que afecta las porciones descendente y abdominal hasta la bifurcación con la iliaca izquierda y presencia de trombo intramural torácico.

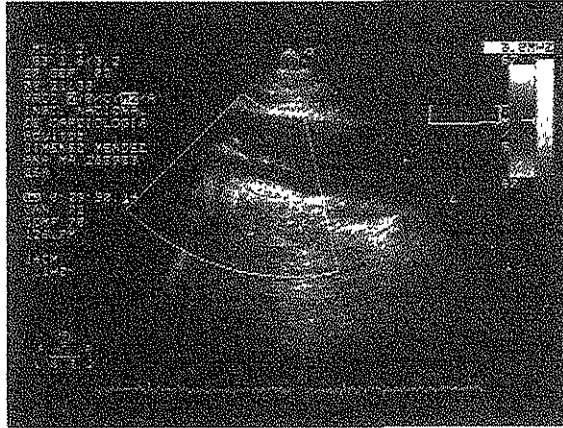


Figura 2-Disección de la aorta Abdominal que se continúa con la iliaca izquierda.

- Resonancia magnética Nuclear ( 25 09 02). Importante dilatación de la raíz aórtica con válvula bivalva e insuficiencia moderada representada por jet. La aorta ascendente, cayado así como la emergencia de los ramos supra -aórticos no muestra anomalía, en la porción descendente de la aorta torácica a 8.5 cms de la porción distal del cayado se identificó dilatación aneurismática de 4.0 cm y se visualizó a este nivel el flap que representa el doble lumen que se extiende en sentido caudal hacia la región infradiafragmática e involucra la aorta abdominal en su totalidad hasta la bifurcación y se extiende hacia la iliaca izquierda. En el nivel torácico así como en el abdomen inferior se identificó trombo mural anterior discretamente lateralizado hacia la izquierda. No existe evidencia de compromiso en el origen y emergencia del tronco celiaco y arterias renales .

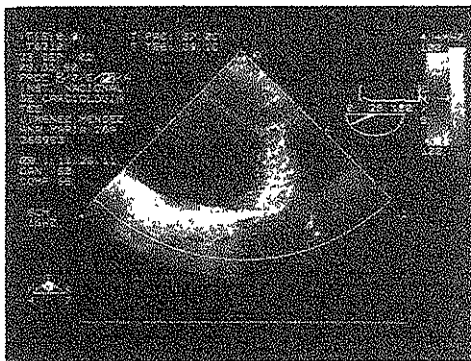


Figura 4-Lumen falso y verdadero en aorta descendente.

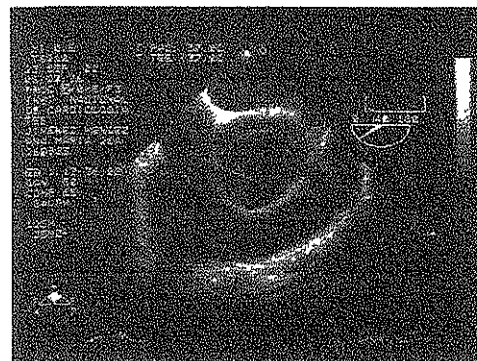

Figura 5-Válvula aórtica Funcionalmente bivalva.

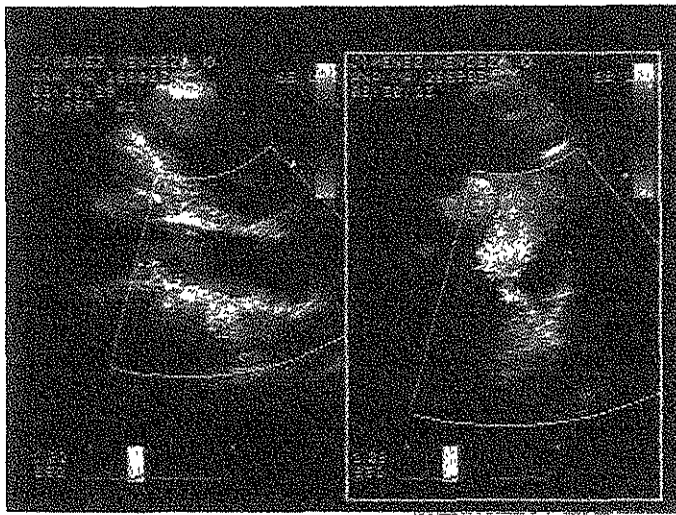


Figura 6-Lumen falso y verdadero. Corte supraesternal que muestra arco aórtico sin afección .

#### DIMENSIONES DE LA AORTA

##### **Raiz 55**

**Aorta Ascendente proximal: 27 mm**

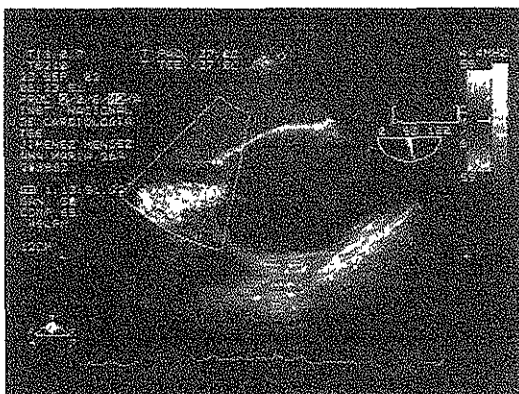
**cayado de la aorta :26 mm**

**Aorta descendente proximal: 16 mm**

**Dilatación aneurismática: 40 mm con una longitud de 7.6 cms, la luz verdadera es de 10 mm y la falsa de 30 mm .**

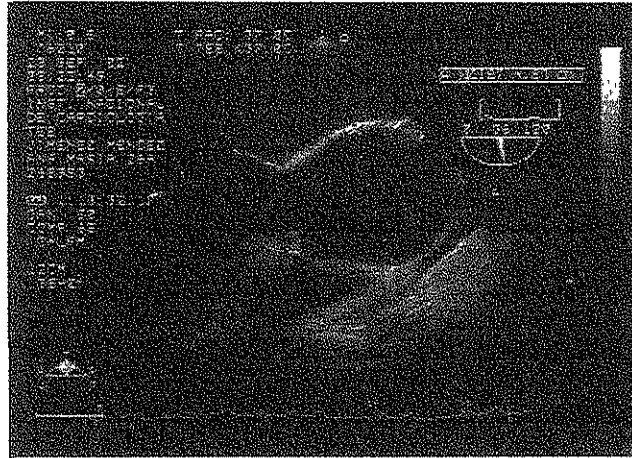
**Aorta descendente supradiafragmática: 32 mm**

**Aorta descendente infradiafragmática : 32 mm**



**TESIS CON  
FALLA DE ORIGEN**

Figura 7-Dilatación de la aorta ascendente.



**Figura 7- Aorta descendente.**

**Aorta a nivel del tronco celiaco: 28 mm**

**Aorta descendente a nivel de las renales: 33 mm**

**Iliaca derecha : 6mm**

**Iliaca izquierda : 21 mm**

**CONCLUSIONES:**

Severa dilatación de la raíz de aorta, insuficiencia aórtica severa, válvula aórtica bivalva, Disección de la aorta descendente que se extiende a la porción abdominal en su totalidad hasta la bifurcación de las iliacas y compromete la iliaca izquierda ( De Bakey III /Stanford B), dilatación aneurismática de la aorta descendente torácica con una longitud de 7.6 cms).

TESIS CON  
FALLA DE ORIGEN

## DISCUSION

El síndrome de marfán es clasificado como un trastorno del tejido conectivo, ya que las alteraciones clínicas y patológicas presentes en este síndrome involucran los elementos del tejido conectivo(9).

Se asume que existe un error en el metabolismo, particularmente de la colágena y elastina, la variabilidad bioquímica de las proteínas estructurales asociadas con salud y enfermedad en la mayor parte son desconocidas. En base a la experiencia reciente no puede apreciarse predilección étnica ó racial, así mismo los signos pueden apreciarse en la forma clásica con todas las manifestaciones floridas del síndrome ó bien de forma atípica, como sucede en nuestro caso (10).

Debido a la variabilidad en la expresión clínica del síndrome de marfán y sus variantes el diagnóstico puede realizarse desde la infancia ó bien presentarse con algunas alteraciones en el adulto en etapa temprana que obligan al paciente a buscar atención médica. En la forma clásica del síndrome de marfán se encuentran generalmente alteraciones oculares (ectopia lentis), alteraciones de la aorta (aneurisma de la aorta ascendente y regurgitación aórtica) y esqueléticas (dolicoestenomelia, extremidades inapropiadamente largas comparadas con el tronco, aracnodactilia y deformidad torácica) . Este fenotipo es característico del síndrome, sin embargo muchas personas afectadas por este presentan otras alteraciones y no existe un método de laboratorio disponible que apoye la expresión clínica. La subluxación de cristalino en relación con la presentación clásica del síndrome. Se estiman que entre el 50 a 80% de estas personas presentan subluxación del cristalino. Un 60% de las personas afectadas por síndrome de marfán tienen evidencia auscultatoria de regurgitación mitral ó aórtica ó click sistólicos. El electrocardiograma no presenta cambios específicos del síndrome, sin embargo puede existir crecimiento de aurícula ó de ventrículo. En la mayoría de los pacientes hay evidencia de crecimiento de la raíz aórtica en la radiografía de tórax. El ecocardiograma es de gran valor en la detección de anomalías cardiovasculares tanto en el diagnóstico como en el seguimiento, aproximadamente en una tercera parte de los pacientes tienen clicks y soplos audibles presumiblemente de origen mitral , la ecocardiografía muestra que más del 80% sin relación a edad ó sexo, tienen un pequeño prolapso de la valva posterior de la válvula mitral , dicho prolapso es frecuentemente pansistólico con una importante excursión de la valva que sugiere redundancia valvular. La imagen ecocardiográfica bidimensional de la aorta es característica de síndrome de marfán: primero en ambos, niños y adultos , el diámetro de la raíz aórtica medido a nivel de las cúspides de la válvula es mayor a el límite superior normal en base a la área de superficie corporal. Segundo, el diámetro de la aorta se encuentra frecuentemente incrementado por arriba de la válvula dando una configuración de "salchicha", Tercero, la raíz aórtica se encuentra moderadamente dilatada la pared posterior de la aorta puede tener un movimiento paradójico posterior y las cúspides de la válvula muestran un cierre parcial durante la sístole mecánica temprana (11) .

El ecocardiograma es más sensible que otras técnicas en detectar anomalías de la raíz aórtica. Únicamente en algunos pacientes en el que el síndrome de marfán es fuertemente considerado no tienen algunas de estas alteraciones ecocardiográficas. En

el 5% de los pacientes con síndrome de marfán que tienen severa deformidad torácica (pectus) el ecocardiograma transtorácico es difícil de realizar(12).

En el caso descrito la paciente no presentaba el fenotipo clásico del síndrome sin embargo el diagnóstico se realizó en base a los siguientes criterios:

Familiar :Padre que fallece por ruptura aórtica y 2 primos con marfán

Cardiovascular: Dilatación aneurismática de la aorta,

Sistema nervioso: Ensanchamiento del canal medular (ectasia ductal)

Músculo esqueléticos: Paladar ojival, Superposición dentaria, 2 criterios de hiper movilidad de Beihgton, Tendencia a pectum excavatum (resto de órganos y sistemas no comprometidos). El diagnóstico de síndrome de marfán se establece aun en ausencia de fenotipo característico ( dolicoestenomelia) .

Esto corresponde a un síndrome de marfán atípico (13).

En este caso el „ecocardiograma fué útil en el diagnóstico de las alteraciones cardiovasculares y evolución de la enfermedad, ya que en el ecocardiograma realizado en el mes de mayo se encontró un Anillo aórtico de 20 mm , Dilatación aneurismática de la de la raíz aórtica ,con insuficiencia aórtica ligera repercusión hemodinámica , y el ecocardiograma transesofágico realizado en el mes de septiembre mostró un diámetro de 48 mm en la raíz aórtica ,con insuficiencia aórtica moderada , aorta descendente de 38 mm e imagen de disección que afecta las porciones descendente y abdominal hasta la bifurcación de la iliaca izquierda con presencia de trombo intramural torácico, datos que fueron confirmados por la resonancia magnética(14).

## BIBLIOGRAFIA

- 1 Braunwald ,Zipes,Libby. Heart Disease . 6ta Edition . Vol 2 chapter 40 Diseases of the aorta.. 1422-1451.
2. Apayidin AZ Arch First Tecnique used with comercial T graft to treat subacute type A aortic dissection in patient with marfan syndrome. the tex heart inst J 2002; 29(1) 26-9.  
Massimo Cg Wang ZG J thorac cardiovasc surg 2000 oct ;120 (4) 818-820.
- 4 Smith Ja Fann jl Miller. Surgical manegement of aortic disection in patientes whith marfán syndrome . Circulation 1994 Nov,90 235-242
5. Armstrong wf clinical and echocardiographic findings in patients whith suspected Acute aortic disection . Am heart Journal 136;1051 , 1998.
6. O Gara PT Acute aortic dissections and its variants: toward a comun diagnostic and therapeutic approach. Circulation 92; 1376, 1995.
7. Erbel R Daniel W visser C Echocardiography in diagnosis of aortic dissection . Lancet 1:457 .1989.
8. Mugge A Daniel. False negative diagnosis of proximal aortic dissection by  
9. computed tomography and angiography. Journal Cardiology 65:527,1990.
10. Nienaber CA Spielman Rp Von Kodolitch Y et al: Diagnosisof thoracic aortic dissection . Magnetic Resonanse imaging versus transesophageal echocardiography. Circulation : 85 :434 . 1992.
11. Blanchard DG. Kimura Bj : Transesophageal echocardiography of the aorta. JAMA 272:546.1994.
12. Evangelista A , García Del Castillo H . Diagnosis of ascending aortic dissection by transesophageal echocardiography. J Am coll cardio 27:102,1996.
13. Jovanovic R Kanjuh . Marfán Synfrome with aortic disection and triplo barrel aorta. Am Journal Cardiovasc pathol . 1991; 4 (1) 19-24.
14. Antonio Brazao . Cirurgia da disseccao aórtica aguda tipo A. Rev port Cardiolo.16(6) 525-532.1997.
14. Reed E. The New England Journal Of Medicine . April .1979 vol 300 N 14 pag 772-777.The marfán síndrome diagnosis and manegement .