

11210

27

UNIVERSIDAD NACIONAL AUTÓNOMA DE MÉXICO  
FACULTAD DE MEDICINA  
DIVISIÓN DE ESTUDIOS DE POS-GRADO E INVESTIGACIÓN

SECRETARÍA DE SALUD  
INSTITUTO NACIONAL DE PEDIATRÍA

MALFORMACIONES VASCULARES DEL COLON EN NIÑOS: CARACTERÍSTICAS  
CLÍNICAS, RADIOLÓGICAS E HISTOLÓGICAS

REVISIÓN DE CASOS

TRABAJO DE INVESTIGACIÓN QUE PRESENTA

DR. SECUNDINO LÓPEZ IBARRA

PARA OBTENER EL DIPLOMA DE ESPECIALISTA EN

CIRUGÍA PEDIÁTRICA

MÉXICO D.F.

2002

TESIS CON  
FALLA DE ORIGEN



Universidad Nacional  
Autónoma de México

Dirección General de Bibliotecas de la UNAM

**Biblioteca Central**



**UNAM – Dirección General de Bibliotecas**  
**Tesis Digitales**  
**Restricciones de uso**

**DERECHOS RESERVADOS ©**  
**PROHIBIDA SU REPRODUCCIÓN TOTAL O PARCIAL**

Todo el material contenido en esta tesis esta protegido por la Ley Federal del Derecho de Autor (LFDA) de los Estados Unidos Mexicanos (México).

El uso de imágenes, fragmentos de videos, y demás material que sea objeto de protección de los derechos de autor, será exclusivamente para fines educativos e informativos y deberá citar la fuente donde la obtuvo mencionando el autor o autores. Cualquier uso distinto como el lucro, reproducción, edición o modificación, será perseguido y sancionado por el respectivo titular de los Derechos de Autor.

**Malformaciones Vasculares del Colon en Niños**  
**Características Clínicas, Radiológicas e Histológicas**

**Revisión de casos**

por

Dr. Luis de la Torre Mondragón  
Dra. María Antonieta Mora Tiscareño<sup>1</sup>  
Dr. Daniel Carrasco Daza<sup>2</sup>  
Dr. Secundino López Ibarra<sup>3</sup>

Departamento de Cirugía General, Clínica de Colon y Recto


<sup>1</sup>Departamento de Radiología


<sup>2</sup>Departamento de Patología


<sup>3</sup>Residente de 4to. año de Cirugía Pediátrica


Instituto Nacional de Pediatría  
Insurgentes Sur 3700-C  
Col. Insurgentes Cuicuilco  
México DF, 04530  
México

**MALFORMACIONES VASCULARES DEL COLON: CARACTERÍSTICAS CLÍNICAS, RADIOLÓGICAS E HISTOLÓGICAS.  
REVISIÓN DE CASOS.**


  
**DR. PEDRO A. SÁNCHEZ MARQUEZ**  
DIRECTOR DE ENSEÑANZA


  
**DR. LUIS HESHIKI NAKANDAKARI**  
JEFE DEL DEPARTAMENTO DE ENSEÑANZA DE PRE Y POS-GRADO

  
**DR. JORGE E. MAZA VALLEJOS**  
JEFE DEL DEPARTAMENTO DE CIRUGIA GENERAL  
PROFESOR TITULAR DEL CURSO DE CIRUGIA PEDIATRICA



**SUBDIVISION DE ESPECIALIZACION  
DE ESTUDIOS DE POSGRADO  
FACULTAD DE MEDICINA  
U. N. A. de NARIÑO**

  
**DR. LUIS DE LA TORRE MONDRAGÓN**  
MEDICO ADSCRITO AL DEPARTAMENTO DE CIRUGIA GENERAL  
TUTOR



**Instituto de Pediatría y Neonatología  
U. N. A. de NARIÑO  
DIRECCION DE ENSEÑANZA  
INP**

# Malformaciones Vasculares del Colon en Niños

## Características Clínicas, Radiológicas e Histológicas

---

### RESUMEN

**Antecedentes.** Las malformaciones vasculares del colon (MVC) son causa frecuente de sangrado del tubo digestivo bajo (STDB) en el adulto, grupo etáreo donde se han descrito y estudiado en forma amplia, a diferencia de lo que pasa en niños donde son raras, se desconoce su frecuencia y la experiencia es escasa lo que provoca retraso en su diagnóstico con complicaciones importantes.

**Justificación.** Las MVC son causa de STDB en la población pediátrica, generando hemorragias anemizantes o sangrados crónicos que requieren múltiples transfusiones. En el Instituto Nacional de Pediatría (INP) se han atendido 21 niños con STDB y angiografía positiva para MVC de 1989 al año 2001 siendo la serie pediátrica más grande del mundo.

**Objetivo.** Describir las características clínicas, radiológicas e histopatológicas de todos los pacientes con MVC atendidos en el INP.

**Material y Método.** En un estudio retrospectivo, transversal, observacional y descriptivo se revisaron los expedientes clínico y radiológico de todos los pacientes con MVC, así como el material histológico archivado de los sometidos a cirugía o biopsia en el INP. Los resultados se analizaron y describieron utilizando pruebas de medidas de tendencia central.

**Resultados.** De los 21 pacientes atendidos, se excluyeron 3 para el análisis; el primer caso se diagnosticó en 1989. El género más afectado fue el masculino, la edad de inicio de la sintomatología y, al momento del diagnóstico ocurrió en promedio a los 51.7 y 90.6 meses respectivamente, notándose un retraso de este último de 38.9 meses. Las principales manifestaciones clínicas fueron anemia, rectorragia y hematoquezia; los estudios de gabinete

como colon por enema y gammagrama no mostraron utilidad diagnóstica, mientras que en la colonoscopia 9 pacientes presentaron alteraciones que sugerían la MV. Sin duda, la arteriografía visceral selectiva fue la que estableció el diagnóstico en todos los casos, siendo la afección del hemicolon izquierdo la más frecuente. La principal MV fue la Arterio-Venosa con fístula , con displasia y localización transmural. El tratamiento quirúrgico se llevó a cabo en 14 casos, diez de los cuales no ha presentado STDB postquirúrgico y, cuatro presentan solamente sangrado mínimo.

**Conclusiones.** La etiología y frecuencia de las MVC en la población pediátrica no se conocen, a diferencia de lo descrito en adultos. Existe además controversia en la nomenclatura de esta entidad, para lo cual proponemos una nueva clasificación morfológica reproducible, basada en técnicas inmunohistoquímicas. Para identificar las lesiones vasculares gastrointestinales es necesario un estudio angiográfico, ya que además determina la extensión de las mismas. El tratamiento quirúrgico es el de elección.

## ANTECEDENTES

---

Las anomalías vasculares se clasifican en *Hemangiomas* y *Malformaciones Vasculares*. Los primeros son neoplasias caracterizados por proliferación endotelial, mientras que las malformaciones vasculares (MV) son defectos en su formación, es decir, vasos displásicos que pueden ser arteriales, venosos, capilares o linfáticos.<sup>1</sup> Esta clasificación es fácil de utilizar en lesiones externas, por ejemplo hemangioma facial o malformación arteriovenosa en muslo.

La nomenclatura utilizada para las MV que afectan en particular al tubo digestivo es confusa. Distintos autores las nombran como angiodisplasias, ectasias vasculares, displasias vasculares, fístulas arteriovenosas, hamartomas entre otros.<sup>2</sup>

Las MV localizadas en el tracto gastrointestinal (GI), al igual que las cutáneas, pueden presentarse en forma aislada o asociadas con algún síndrome como el de Rendu-Osler-Weber, Klippel Trenaunay (SKT) o el síndrome de nevos ahulados.<sup>3</sup>

Las MV localizadas al colon son causa frecuente de sangrado de tubo digestivo bajo (STDB) en la edad adulta, grupo etáreo donde se han estudiado y descrito en forma amplia. En la población pediátrica son raras, se desconoce su frecuencia y la experiencia es escasa. Al igual que en los adultos, se manifiestan con STDB que puede ser agudo anemizante, crónico macro o microscópico y esporádicamente con obstrucción, invaginación o perforación intestinal.<sup>2</sup>

Los antecedentes informados de las malformaciones vasculares del tubo digestivo en niños son breves. Gravier et al<sup>4</sup> en 1982 describió el primer caso en un neonato. Trudel et al<sup>5</sup> en 1988 reportaron una serie de 71 pacientes en la cual incluye un menor de 9 años. Tokiwa et al<sup>6</sup> en 1989 informó un paciente de 12 años con STDB anemizante debido a una MV de yeyuno. Munn et al<sup>7</sup> reportó en 1990 un prematuro con perforación ileal debido a una angiodisplasia. En

México la Dra. Flores et al<sup>8</sup> en 1990 reportó el primer caso y el Dr. De la Torre et al<sup>2</sup> en 1995 reportó 9 pacientes siendo la serie pediátrica más grande.

Las causas más frecuentes de STDB en los niños son enterocolitis, mucosa gástrica ectópica en un divertículo de Meckel o duplicación intestinal, procesos inflamatorios, infecciones gastrointestinales, pólipos y fisuras. El diagnóstico de estas enfermedades se confirma con la historia clínica, colonoscopia, gammagrafía con tecnecio<sup>99</sup> o enema baritado. Sin embargo los casos secundarios a una malformación vascular requieren de una angiografía visceral selectiva.<sup>2</sup> En México, la detección oportuna de estas lesiones es extremadamente rara debido a que no se tienen en mente como una posibilidad de STDB en niños y a que los estudios angiográficos viscerales no se realizan en la mayoría de los centros hospitalarios.

Histológicamente, las MV del tubo digestivo se describen como estructuras vasculares dilatadas, irregulares y tortuosas localizadas en la mucosa y submucosa, exhibiendo cierta morfología capilar, arterial, venosa, linfática o una combinación de éstas. En los segmentos intestinales resecaados por MV, confirmados clínica y angiográficamente, no siempre se identifican con certeza durante el transoperatorio y en el estudio histopatológico de rutina, por lo que para este último, se han llegado a proponer la utilización de técnicas histológicas especiales como la inyección de resinas, mismas que requieren tejido fresco.<sup>9</sup>

En nuestra experiencia, las MV del colon (MVC) son causa de STDB en la población pediátrica que generan hemorragias anemizantes o sangrados crónicos que requieren múltiples transfusiones, con gran retraso en su identificación. En el Instituto Nacional de Pediatría (INP) se han diagnosticado angiográficamente como MVC, 21 pacientes en el periodo de 1989, año en que se diagnosticó el primer caso, al año 2001, constituyendo la serie más grande en el mundo de las que tenemos conocimiento. El objetivo de este estudio es describir el perfil clínico, las características angiográficas e histológicas de estos casos.




# MATERIAL Y MÉTODOS

Se realizó un estudio retrospectivo, transversal, observacional y descriptivo (Revisión de casos) que incluyó a todos los pacientes con Sangrado de Tubo Digestivo Bajo (STDB) y con diagnóstico angiográfico de MVC atendidos en el INP de 1989 al año 2001.

En todos los casos se obtuvieron del expediente los datos clínicos, endoscópicos y radiológicos. Las arteriografías fueron revisadas, y se describieron sus características de acuerdo a los criterios angiográficos de Phillips y Yao,<sup>10</sup> Figuras 1-5 y Tabla 1.

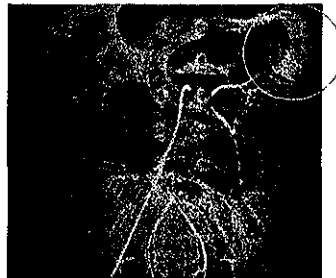
## CRITERIOS ANGIOGRÁFICOS PARA EL DIAGNOSTICO DE MALFORMACIONES VASCULARES DE COLON

Fig 1. Criterio angiográfico I



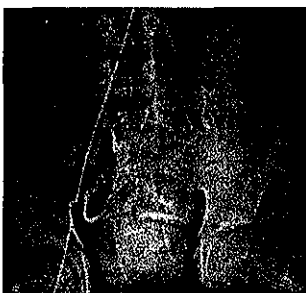Fase Arterial  
Nidos de pequeñas arterias dilatadas y tortuosas  
Borde antimesentérico

Fig 2. Criterio angiográfico II



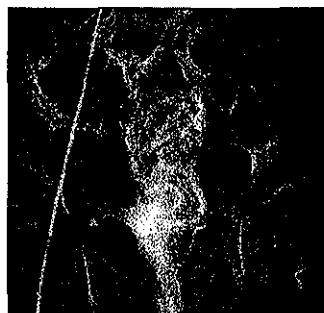Fase capilar  
Opacificación intensa de la pared  
Acumulación del medio

Fig 3. Criterio angiográfico III



Llenado venoso temprano  
4-5 seg del inicio

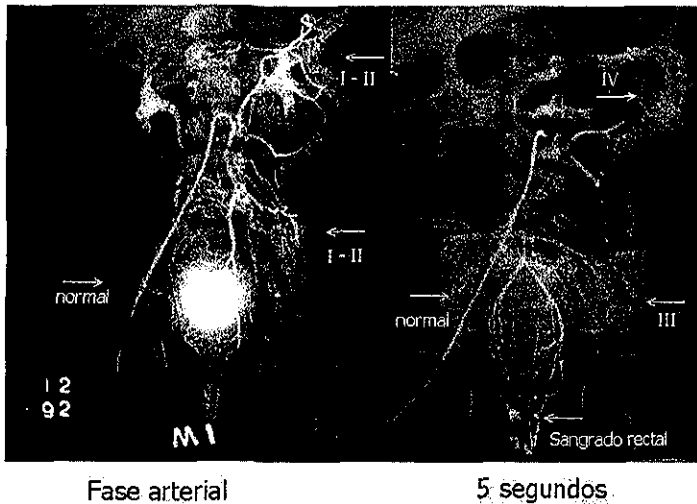
Fig 4. Criterio angiográfico IV



Intensa y persistente opacificación del drenaje venoso

TESIS CON  
FALLA DE ORIGEN

Figura 5. Criterios angiográficos



Se revisó el material histopatológico almacenado en el Departamento de Patología del Instituto Nacional de Pediatría de 15 casos, 14 que fueron operados y uno que sólo fue biopsiado durante la endoscopia. La evaluación histológica se hizo con las tinciones de hematoxilina y eosina, tricrómico de Masson y fibras elásticas. Se realizaron inmunorreacciones con anticuerpos monoclonales para actina, vimentina, CD 31, CD 34 que son positivos en arterias y venas, y negativas en linfáticos. Para marcar endotelio vascular se utilizó Factor VIII y ulex europaeus (UE). Los criterios a evaluar fueron: 1) localización de la lesión, 2) tamaño de la misma, 3) sitio histológico de afección, 4) diagnóstico histopatológico de acuerdo a la "clasificación modificada", 5) presencia de displasia vascular.

Las variables estudiadas se describen en el Anexo 1 "hoja de Recolección de datos". Se efectuó un análisis descriptivo de los resultados empleando pruebas de medidas de tendencia central.

TESIS CON  
FALLA DE ORIGEN

## RESULTADOS

---

En el INP del año 1989 al 2001 se han atendido 21 pacientes con STDB y diagnóstico angiográfico de MVC. Para el análisis de este estudio sólo se incluyeron 18 casos, 15 masculinos y 3 femeninos. En los 3 pacientes eliminados la MV se descartó en la laparotomía, siendo la causa del STDB un divertículo de Meckel, un hamartoma ileal con mucosa gástrica ectópica, y en el tercero un pólipo hamartomatoso asociado a Peutz Jeghers.

La edad de inicio del STDB fue de 1 a 192 meses con promedio de 51.7 y desviación estándar (DE) de 60 meses. Ocho pacientes (44.4%) tuvieron su primer evento de sangrado antes del año de edad, incluidos 4 durante el periodo neonatal. Diez pacientes (55.6%) iniciaron después de los 2 años.

La edad al diagnóstico fue de 20 a 204 meses, con promedio de 90.6 y DE de 62.5 meses. El retraso en el diagnóstico (edad al diagnóstico, menos edad al inicio) fue de 0 a 115 meses, con promedio de 38.9 y DE de 31.8 meses.


Las manifestaciones clínicas fueron melena en 3 casos, rectorragia en 15 y hematoquezia en 12. Dos pacientes presentaron hematuria por involucro de la MV a la vejiga, uno de estos con SKT y actualmente cursa con uretrorragia intermitente. La tabla 2 resume el perfil clínico de los 18 pacientes.

A su ingreso, todos tuvieron plaquetas, tiempo de protrombina y tiempo parcial de tromboplastina normales, y 13 (72%) tenían una hemoglobina menor a 10 gr/dl, con un intervalo de 2.6 a 9.6 gr/dl.

El gammagrama con Tc99 se realizó en 14 pacientes: en 11 fue negativo para mucosa gástrica ectópica y en 3 se observó hipercaptación difusa inespecífica del radiotrazador, Figura 6. El estudio angiográfico en estos últimos pacientes mostró todos los criterios de Phillips y Yao, y

tenían una MV extensa. En 4 pacientes, el gammagrama clínicamente no fue necesario, 3 por SKT y un con MV con afección hasta el canal anal.

Figura 6. Gammagrafía Tc<sup>99</sup>



Distribución difusa del radiotrazador

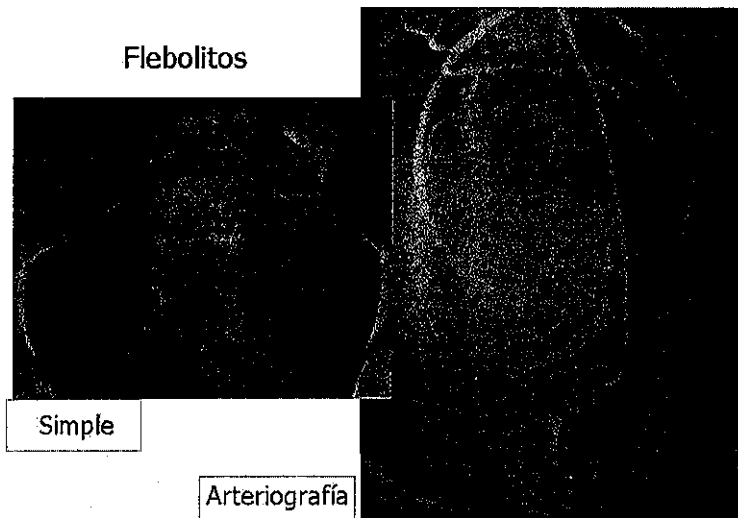
El colon por enema se practicó en 9 casos: 4 fueron normales y 5 mostraron hiperplasia linfoide inespecífica. En cuatro pacientes el enema baritado no fue necesario: 2 con SKT, 1 con evidencia endoscópica de MV, y 1 con MV detectada en una esplenopografía. En 5 pacientes desconocemos si no se realizó, se extravió o no se informó.

La colonoscopia se llevo a cabo en 17 casos: 4 fueron normales, 4 con inflamación inespecífica y 9 positivas para sospechar la MV. En éstos últimos la endoscopia localizó el sitio afectado pero no logró definir su extensión. Las imágenes descritas fueron aumento en la vascularidad, congestión difusa ramificada, vasos de neoformación y, aumento o cambio en el patrón vascular. A un paciente con SKT no fue necesario realizarle endoscopia. La tabla 3 resume el perfil de los estudios de gabinete.

TESIS CON  
FALLA DE ORIGEN

La arteriografía confirmó el diagnóstico de MV y determinó su extensión en todos los casos. Los criterios I y II se identificaron en todas las angiografías, el criterio III en 13, y el criterio IV en 10, Tabla 4. Adicionalmente, en dos angiografías de pacientes con SKT se observaron flebolitos, Figura 7.

**Figura 7. Arteriografía de un paciente con Síndrome de Klippel-Trenaunay**



Diez casos tuvieron MV en el intestino irrigado por la arteria mesentérica inferior, uno en el de la arteria mesentérica superior, y 7 tuvieron en el intestino irrigado por ambas, Tabla 5.

Los segmentos intestinales afectados fueron: íleon terminal 4 casos, ciego 5, colon ascendente 4, ángulo hepático 5, colon transversal 3, ángulo esplénico 10, colon descendente 12, sigmoides 15, recto 15 y canal anal 2, Tabla 5.

Cuatro pacientes no han sido operados. A la fecha presentan sangrado escaso y esporádico, sin alterar su nivel de hemoglobina.

TESIS CON  
FALLA DE ORIGEN

Catorce pacientes han sido operados: 7 con resección completa de la lesión y anastomosis, 1 con resección completa y colostomía, 3 con resección incompleta y anastomosis, y 3 con resección incompleta y derivación intestinal (2 ileostomías y 1 colostomía), Tabla 6.

Diez pacientes operados están sin sangrado: 7 con resección completa (3 anastomosis termino-terminal, 2 Soave y 2 Swenson), 1 con resección completa (hemicolectomía izquierda y proctectomía por abordaje sagital posterior) y colostomía, y 2 con resección incompleta (1 hemicolectomía izquierda y 1 con colectomía total) quedando MV residual en el recto cerrado en bolsa de Hartman y que están con derivación intestinal, el primero con colostomía y el segundo con ileostomía.

Cuatro pacientes operados presentan sangrado mínimo y ocasional, todos con resección incompleta: 3 tienen MV residual en un segmento del recto posterior a un descenso tipo Swenson, y 1 en todo el recto posterior a una colectomía total con cierre en bolsa de Hartmann del recto e ileostomía, Tabla 7.

De los cuatro pacientes con SKT, 2 están en observación y 2 han sido operados, éstos últimos tienen MV residual en el recto cerrado en bolsa de Hartmann y derivación intestinal, uno esta con sangrado mínimo y ocasional.

El estudio histopatológico se realizó en 15 casos, 14 operados y una biopsia endoscópica de un paciente con SKT. Los resultados fueron: 11 MV Arterio-Venosas con fístula y displasia, 1 MV Arterio-Venosa sin fístula y con displasia, 1 MV mixta con fístula y displasia, 2 MV mixtas sin fístula y sin displasia, Tabla 8.

En relación con el sitio de afección, en 14 casos la MV fue transmural, un caso no tuvo daño en la mucosa.

Otros hallazgos histológicos fueron un caso que mostró gran componente venoso y cavernomatoso y otro tuvo cambios morfológicos indistinguibles de colitis ulcerativa crónica

inespecífica (CUCI). Nos parece interesante que en ocho casos observamos dilataciones capilares en el polo basal de la mucosa, incluido el caso que sólo se biopsió, Figura 8.

Figura 8. Biopsia endoscópica



Dilatación capilar en el polo basal de la mucosa

El origen linfático, en las MV mixtas, así como los componentes endotelial y muscular se demostraron con el uso de inmunohistoquímica.

Seis pacientes presentaron alguna patología asociada a la MV: 1 malformación anorrectal con fístula recto uretro-bulbar y escoliosis lumbar, 1 estenosis aórtica, 1 CUCI, 1 hipertensión porta, 1 comunicación interventricular y 1 Síndrome de Down.

TESIS CON  
FALLA DE ORIGEN

# DISCUSIÓN

---

## ETIOLOGÍA, FRECUENCIA Y LOCALIZACIÓN

Las MV son definidas como vasos displásicos, de etiología desconocida y de origen congénito. Estas aseveraciones son ciertas cuando se trata de MV cutáneas, sin embargo al presentarse en el tubo digestivo, y en particular en el colon, se han mencionado otras teorías. Boley et al<sup>9</sup> las atribuye a cambios degenerativos por obstrucción venosa en la submucosa, Greenstein et al<sup>11</sup> a un patrón anormal en la onda de pulso del flujo arterial en la rama terminal de la arteria ileocólica, mientras otros<sup>12,13</sup> las consideran secundarias a obstrucción intestinal mecánica crónica, isquemia, falla renal crónica o cambios vasculares degenerativos. Esto explica por qué las MVC son comunes en el adulto, afectando más el colon derecho, hasta 73 a 90% de los casos.<sup>9,14,15</sup> Sin embargo, nada de lo anterior se ha demostrado en nuestra población y en la literatura pediátrica, ya que por el contrario en nuestro estudio, en el 94% de los casos el hemicolon izquierdo fue el afectado.

Creemos que las MV deben tener un mismo origen biológico tanto en piel como en cualquier parte del cuerpo, incluido el tubo digestivo. A nivel cutáneo son detectadas al nacimiento o poco después y su frecuencia es conocida, sin embargo, las que afectan al intestino se detectan sólo cuando se complican, lo cual hace difícil conocer su frecuencia en estos órganos.

## CUADRO CLÍNICO

En 1960 Margulis et al<sup>16</sup> informó que la arteriografía visceral era necesaria para el estudio de pacientes con sangrado intestinal de origen indeterminado, y puntualiza por primera vez que las MV son causa de esta hemorragia. Desde entonces, la frecuencia de estas malformaciones como etiología de un STDB en adultos y ancianos se estima hasta en un 40%, mientras que en la



población pediátrica no se conoce. En los niños otras manifestaciones o complicaciones de las MV en el tubo digestivo pueden ser invaginación, estenosis o perforación intestinal.<sup>2,4-8</sup>

Además de las manifestaciones gastrointestinales, en nuestra población la anemia severa se presentó en 72% de los pacientes al momento de su ingreso, complicación que consideramos secundaria a un sangrado crónico, en promedio 3 años, ya que a pesar de que muchos de los pacientes tenían eventos agudos de rectorragia o hematoquezia, fue raro encontrar datos de hipovolemia. Las MV pueden afectar otros órganos abdominales, como en dos de nuestros pacientes, con involucro a vejiga, condicionando hematuria y uretrorragia.

## DIAGNÓSTICO

Para el estudio de un niño con STDB, son útiles la colonoscopia, gammagrafia con Tc<sup>99</sup>, y el enema baritado, en ese orden. Sin embargo, en los pacientes con MVC siempre será necesario un estudio angiográfico, ya que es el único método que permite identificar y determinar la extensión de estas lesiones.<sup>2,6</sup>

En nuestra experiencia, aunque la colonoscopia fue útil en la mitad de los pacientes con MVC, tuvo la desventaja de no poder determinar su extensión, sin embargo, en este análisis aprendimos que la endoscopia complementada con biopsias puede ser de gran valor para identificar una MV cuando el patólogo observe dilataciones capilares en el polo basal de la mucosa. El gammagrama con Tc<sup>99</sup> originalmente no tuvo utilidad, pero en retrospecto, nos dejó el conocimiento de que la hipercaptación difusa del radiotrazador nos debe hacer pensar en una probable MV, como en 3 de nuestros casos con gran afección visceral. El enema baritado fue un estudio inútil en todos los casos.

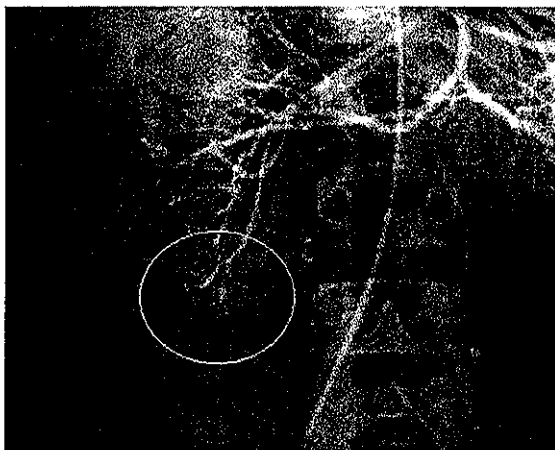
En pacientes con STDB, sin identificarse su origen, deben ser sometidos, independientemente de su edad, a una angiografía de la arteria mesentérica superior e inferior, de lo contrario, el retraso en su diagnóstico será común. En nuestro estudio 8 pacientes iniciaron su

sintomatología antes del año de edad y se estableció su diagnóstico en promedio 3 años después de estar con hematoquezia y rectorragia intermitente. Otra justificación de establecer el diagnóstico oportuno es evitar laparotomías exploradoras negativas con resecciones intestinales innecesarias como se ha descrito en un 70% de los casos.<sup>17-19</sup>

Otras alternativas descritas para identificar las MVC, sin embargo, con menor porcentaje de éxito son: palpación, transiluminación, enterotomías para introducir el endoscopio con doppler, medición de la presión venosa, oxemia venosa y arteriografía transquirúrgica.<sup>19-21</sup>

La arteriografía puede tener falsos positivos para MVC, como sucedió en los 3 casos que fueron eliminados. En forma retrospectiva, al analizar estas arteriografías encontramos que sí tenían alteraciones compatibles con los criterios de Phillips y Yao, sobre todo el I y II en el fleon, sitio donde se localizaron el divertículo de Meckel y el hamartoma, mientras que el pólipo hamartomatoso, a pesar de estar en yeyuno, angiográficamente parecía de fleon en el cuadrante inferior derecho, Figura 9.

Figura 9. Hamartoma ileal identificado en la arteriografía



TESIS CON  
FALLA DE ORIGEN

Por lo anterior, a pesar de que no se trataba de una MVC, la arteriografía sí demostró la lesión que originó el sangrado, no así el gammagrama; por lo tanto es posible señalar que los criterios angiográficos de Phillips y Yao permiten identificar otras lesiones además de las MV, sin ser “tan específicos” para este fin, pero si “muy sensibles” para detectar el sitio de sangrado.

## TRATAMIENTO

Se han descrito distintas formas de tratamiento en adultos: infusión de vasopresina, terapia con estrógenos, embolización con gelfoam, electrocoagulación, inyección de epinefrina y coagulación con laser sin embargo, todas presentan complicaciones y el porcentaje máximo de control del sangrado reportado es 87% con la posibilidad de nuevos eventos<sup>5,19,22</sup>. Consideramos que estas formas terapéuticas paliativas son aplicables en pacientes ancianos y no en la población pediátrica, dada la expectativa de vida y a que las MV no responden a inhibidores de la angiogénesis, por lo cual, la resección quirúrgica debe ser practicada en todos los casos. En nuestra serie hasta el momento a 14 pacientes con MVC se les ha realizado resección de la lesión, 10 de ellos se encuentran sin sangrado, mientras que los 4 restantes cursan con sangrado mínimo.

La MV en pacientes con SKT representa un reto distinto ya que por lo general cuando manifiestan STDB, las lesiones en el colon ya son extensas y proliferativas con invasión a estructuras pélvicas. Por ejemplo, en dos casos operados no ha sido posible la resección completa del colon dejando el recto in situ, además los intentos de resección por vía abdominal han producido sangrado transoperatorio muy importante, comprometiendo la vida del paciente y los órganos pélvicos, por lo que en ambos casos ha sido necesaria una derivación intestinal. Es probable que un abordaje sagital posterior, permita más adelante la resección del recto y un descenso por esta vía para evitar una derivación permanente. Es importante vigilar con ultrasonido doppler o incluso angiografía a este tipo de pacientes para detectar en forma temprana las lesiones, por lo que el tratamiento quirúrgico, consideramos, debe realizarse aún en casos con

sangrado mínimo. La MV en pacientes con SKT es una lesión proliferativa que invade por naturaleza los órganos pélvicos y condicionar uretrorragia como en uno de nuestros pacientes por infiltración vascular al cuello vesical y uretra proximal.<sup>23,24</sup>

## **PRONÓSTICO**

La recurrencia del STDB en pacientes con MVC se ha reportado del 5 al 40% por resección incompleta de la lesión, como sucedió en cuatro pacientes (28.5%) de nuestro estudio, y hasta en un 20% de los casos por una lesión diferente a la MV<sup>25</sup>. Para disminuir la recurrencia del sangrado en casos de MV de recto, es preferible los descensos endorrectales, ya que estos abaten la presencia de la MV con el lumen intestinal,<sup>26-28</sup>. Lo anterior se corroboró directamente en dos casos operados de proctocolectomía y descenso endorrectal y están sin sangrado, e indirectamente en 3 a los que se les realizó proctocolectomía tipo Swenson y tienen recurrencia del sangrado.

## **ESTUDIO HISTOPATOLÓGICO**

Grandes progresos se han realizado en el entendimiento de las “anomalías vasculares” y por ende en la propuesta de una clasificación, principalmente sobre una base biológica (celular) como la descrita por Mulliken y colaboradores<sup>1</sup> en la década de los ochentas, cuyo principal beneficio es facilitar las directrices terapéuticas y correlacionar los hallazgos clínicos, histopatológicos, radiológicos y, recientemente también con los hechos de biología molecular.

En 1994 con el auxilio de la inmunohistoquímica, Takahashi et al<sup>29</sup> replantearon las fases biológicas de las verdaderas neoplasias vasculares separándolas aún más claramente del grupo de alteraciones vasculares no neoplásicas.

La clasificación de Mulliken y colaboradores fue cimentada y formalmente aceptada por la International Society for the Study of Vascular Anomalies (ISSVA) en 1996 con ciertas modificaciones, Cuadro 1. Las anomalías vasculares las dividen en hemangiomas y

malformaciones vasculares. Los primeros son tumores benignos de la infancia caracterizados por un rápido crecimiento, fase proliferativa que dura de 8 a 10 meses, seguido por un período de involución espontáneo y lento de muchos años. Histológicamente, están compuestos por una proliferación de células endoteliales. Por el contrario, las malformaciones vasculares son vasos displásicos sin proliferación endotelial. En esta clasificación, al grupo de los tumores vasculares se le agregó los hemangioendoteliomas y otros angiomas.<sup>30</sup>

Las anomalías vasculares como causa de patología gastrointestinal son raras, y en particular las MV los son aún más. Para su nomenclatura existe un desorden y confusión, y se carece de una clasificación uniforme, consistente y reproducible. Muestra de ello son todos los nombres con los que aparecen publicadas: angiodisplasias, ectasias vasculares o colónica, displasia vascular, telangiectasias, malformaciones arteriovenosas, angioma colónico, etcétera.

La clasificación de la ISSVA es propuesta y aceptada entre dermatólogos, cirujanos plásticos y oncólogos, y ha sido estudiada y aplicada en anomalías vasculares externas, es decir, en hemangiomas congénitos de la cara, malformaciones vasculares arteriovenosas de los muslos, etcétera. Si a lo anterior, agregamos que la nomenclatura y clasificación conllevan una generosa mezcla de términos que involucran el a) aspecto y localización macro y microscópica, b) etiología, c) fisiopatología, d) consecuencias patológicas, e) presentación clínica, y f) morfología vascular, aunado a la terminología radiológica que en las últimas dos décadas ha contribuido al estudio de estas entidades, dicha clasificación no puede ser aplicada en forma estricta, máxime en el caso de las MV del tracto gastrointestinal.

Por lo anterior el patólogo quirúrgico debe estar familiarizado con los patrones de vasculatura normal, las variaciones anatómicas y los cambios por la edad del tubo digestivo, lo que implica entender, reconocer y diagnosticar la patología vascular neoplásica y no neoplásica.

La patología vascular gastrointestinal no neoplásicas, es decir, las malformaciones vasculares, son biológicamente iguales a las de cualquier otro sitio del cuerpo humano, son alteraciones congénitas desarrolladas durante la vida embrionaria temprana que producen vasos displásicos y sin proliferación endotelial y que se sub-clasifican de acuerdo al vaso afectado y sus características hemodinámicas en: Capilares, Venosas, Arteriales, Linfáticos y, Combinados o Mixtos.

Clínicamente estas lesiones están presentes al nacimiento y nunca involucionan. Su pronóstico es sombrío dependiendo del tipo, extensión y características del paciente. Hay dos grandes formas anatómo-clínicas: 1) las simples y 2) las complejas que se caracterizan por su involucro visceral, la mayoría conocidas por epónimos.

Proponemos una clasificación descriptiva y morfológica, Cuadro 2, que es una variante a la clasificación de la ISSVA en la que definimos claramente los conceptos de displasia, no solamente en la estructura vascular sino en el resto del tejido que lo acompaña. Este sistema de clasificación creemos es simple, fácil de reproducir, útil en la definición del tratamiento para los pacientes y puede incluir a la gran mayoría de los casos.

Las anomalías vasculares representan un desafío para el diagnóstico histopatológico particularmente en el aparato GI. Las técnicas complementarias de inmunohistoquímica, microscopía electrónica y biología molecular son útiles para establecer diagnósticos más específicos. Así podemos establecer perfiles endoteliales, componentes transmurales musculares y presencia o ausencia de componentes de la membrana basal a través de anticuerpos monoclonales como *CD 31*, *CD 34*, *factor VIII*, y *ulex europaeus (UE)*. Los cuerpos de Weibel-Palade en la ultraestructura, las proteínas, factores de transcripción y expresión de genes que regulan la proliferación y apoptosis tanto en las neoplasias como en las lesiones no neoplásicas, pero displásicas pueden ser determinados.

A pesar de las manifestaciones clínicas tan variadas y las características anatómicas macroscópicas, la histopatología es más uniforme, ya que podemos identificar cambios que establecen los diagnósticos de agenesia, aplasia, hipoplasia, hiperplasia y displasia. Por lo tanto estas diferencias nos permitirán establecer el sustrato anatómico que justifique la clasificación que proponemos al estudiar las malformaciones vasculares intestinales.

## CONCLUSIONES

---

De acuerdo con las revisiones literarias de las MV, así como el análisis de los resultados en nuestro estudio, podemos concluir que las MVC son congénitas y de etiología desconocida, sin embargo llaman la atención el por qué se manifiestan con mayor frecuencia en adultos o ancianos.

A diferencia de las anomalías vasculares cutáneas, la frecuencia de las MV en el tracto gastrointestinal es desconocida y, de igual forma, contrario a lo descrito en adultos y ancianos, las MVC afectan con mayor frecuencia el colon izquierdo en niños.

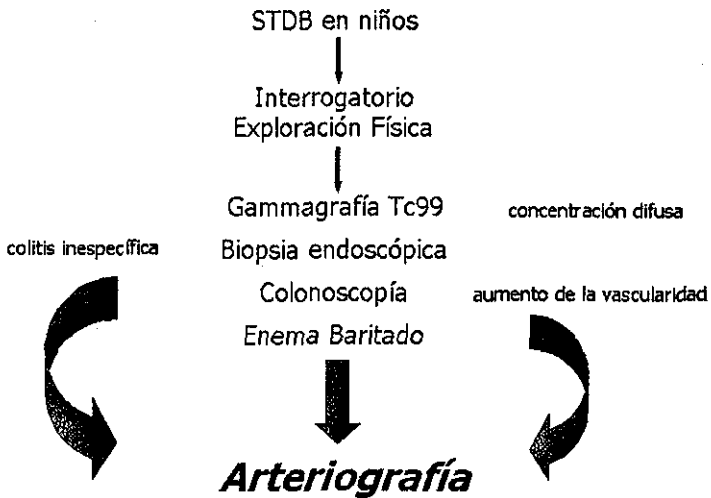
La principal manifestación de las MVC es el STDB, siendo anemizante en la mayoría. En nuestro medio el retraso de 3 años en su diagnóstico ha condicionado complicaciones como anemia severa crónica, hepatitis post-transfusión e imposibilidad para su resección total.

Dentro de los estudios diagnósticos de gabinete, las MVC pueden ser sospechadas, en pocos casos, cuando el gammagrama con Tc<sup>99</sup> muestra una hipercaptación difusa, sin embargo se pueden confirmar, en la mitad de los pacientes por endoscopia, más aún si la biopsia muestra ectasia capilar.

La angiografía de la arteria mesentérica superior e inferior identifica y precisa la extensión de las MVC, en todos los casos. Importante enfatizar que este estudio tiene falsos positivos para MVC, sin embargo estos casos, pueden corresponder al origen del sangrado, teniendo como posibilidades divertículo de Meckel, hamartoma o pólipos hamartomatosos.



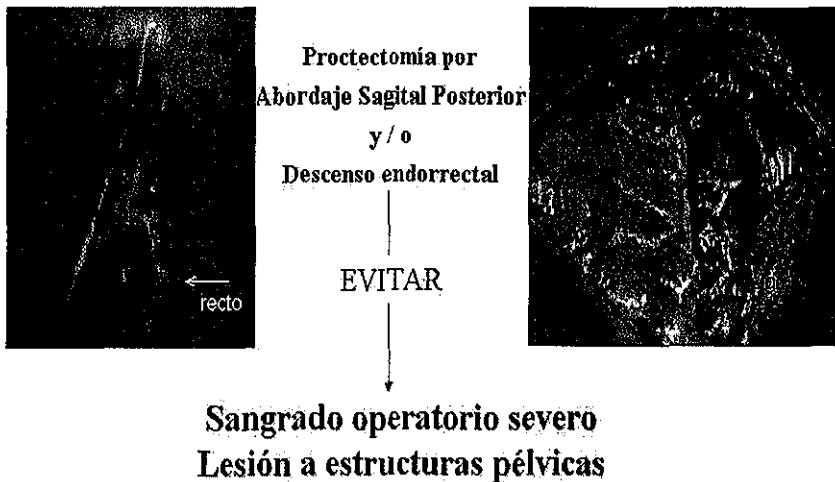**ALGORITMO DE ESTUDIO PARA PACIENTES CON SANGRADO DE TUBO DIGESTIVO BAJO Y DATOS QUE PUEDEN HACER SOSPECHAR DE UNA MALFORMACIÓN VASCULAR DE COLON**



TESIS CON  
FALLA DE ORIGEN

El tratamiento de las MVC en los niños es quirúrgico, y debe enfocarse a su resección completa, o de lo contrario el STDB continuará en forma intermitente, siendo necesaria una reintervención. En los casos con afección del recto es preferible un descenso endorrectal, siendo la técnica que disminuye con mayor efectividad la recurrencia del sangrado postoperatorio, sin embargo en casos donde este procedimiento no sea posible, se puede intentar la proctectomía por abordaje sagital posterior, Figura 10.

### Tratamiento Quirúrgico de las Malformaciones Vasculares de Recto y Sigmoides



A la fecha no hemos tenido mortalidad, y la calidad de vida de los niños con MVC dependerá de: tiempo de evolución, factibilidad de una resección completa, extensión, tipo de descenso en casos con involucro en el recto y compromiso a otros órganos.


TESIS CON  
FALLA DE ORIGEN

Desde el punto de vista histopatológico, el empleo de técnicas convencionales e inmunohistoquímica permiten identificar y clasificar las anomalías vasculares gastrointestinales, ya que en la actualidad existe confusión y desorden en su nomenclatura.

La información futura de estos casos, basada en una clasificación y denominación morfológica simplificada, permitirá conocer más acerca de ellas, y en consecuencia podremos definir su perfil clínico y patológico de manera más universal, Figura 11.

### Malformaciones Vasculares del Tracto Gastrointestinal

#### Clasificación Morfológica



- Capilar
- Arterial
- Venosa
- Linfática
- Mixta \*



\* Sus componentes vasculares deben ser descritos, e.g. *MV arterio-venosa con fistula*  
MV puede tener fistulas arteriovenosas, displasia y/o fibrolitos  
MV. vascular malformation

TESIS CON  
FALLA DE ORIGEN

Tabla 1. Criterios angiográficos de Phillips y Yao en las MVC.

---

- I: en la fase arterial, acúmulo del medio de contraste en el lecho vascular intramural a lo largo del borde antimesentérico. Nidos u ovillo de pequeñas arterias dilatadas y tortuosas en la pared del intestino.
  
  - II: acúmulo del medio de contraste en los espacios vasculares y/o opacificación intensa de la pared intestinal durante la fase capilar.
  
  - III: llenado venoso temprano, 4-5 segundos después de la inyección del medio.
  
  - IV: intensa y persistente opacificación del drenaje venoso en la fase tardía
-

Tabla 2. Perfil clínico de 18 pacientes con malformación vascular de colon

---

- Género:	
Masculino	15
Femenino	3
- Edad de inicio de la sintomatología:	
Intervalo	1 m – 192 m
Promedio	51.7 m
Desviación estándar	60 m
- Edad al diagnóstico:	
Intervalo	20 m – 204 m
Promedio	90.6 m
Desviación estándar	62.5 m
- Retraso diagnóstico:	
Intervalo	0 m – 115 m
Promedio	38.9 m
Desviación estándar	31.8 m
- Manifestaciones Clínicas	
Rectorragia	15
Hematoquezia	12
Melena	3
Hematuria	2

---

Tabla 3. Estudios de gabinete de 18 pacientes con lesión vascular de colon

---

- Colonoscopia	
Positiva	9
Negativa	4
Inespecífica	4
No se realizó	1
- Gammagrafía con Tc 99	
Positivo	0
Negativo	11
Inespecífico	3
No se realizó	4
- Colon por enema	
Positivo	0
Negativo	4
Inespecífico	5
No se realizó	9

---

Tabla 4. Resultados de arteriografía en 18 pacientes con malformación vascular de colon

---

Positiva	18
Criterio I	18
Criterio II	18
Criterio III	13
Criterio IV	10

---

Tabla 5. Territorio arterial y segmentos intestinales afectados en 18 pacientes con malformación vascular del colon

---

-Arteria Mesentérica:

Inferior	10
Superior	1
Ambas	7

-Segmentos intestinales:

Ileon terminal	4
Ciego	5
Colon ascendente	4
Angulo hepático	5
Colon transverso	3
Angulo esplénico	10
Colon descendente	12
Sigmoides	15
Recto	15
Canal anal	2

---



Tabla 6. Tratamiento quirúrgico y evolución de 14 pacientes con MVC

---

	Sin sangrado	Con sangrado
- Resección completa:		
sin derivación	7	0
con derivación	1	0
- Resección incompleta:		
sin derivación	0	3
con derivación	2	1

---

Tabla 7. Perfil quirúrgico de 14 pacientes con malformación vascular de colon

---

-SIN SANGRADO: 10 pacientes

7 con resección completa sin derivación:

- 3 con anastomosis terminoterminal
- 2 con descenso tipo Swenson
- 2 con descenso tipo Soave

1 con resección completa y derivación: hemicolectomía izquierda y proctectomía por abordaje sagital posterior con colostomía

2 con resección incompleta y derivación:

- hemicolectomía izquierda y colostomía
- colectomía total e ileostomía

-CON SANGRADO: 4 pacientes con resección incompleta.

3 con descenso tipo Swenson

1 con colectomía total e ileostomía

---

TESIS CON  
FALLA DE ORIGEN

Tabla 8. Resultados histopatológicos de 15 pacientes con MVC

---

- MV arterio-venosa con fístula y displasia	11
- MV arterio-venosa sin fístula y con displasia (biopsia de colonoscopia)	1
- MV mixta con fístula y displasia	1
-MV mixta sin fístula y sin displasia	2

---

-14 pacientes presentaron afección transmural

TESIS CON  
FALLA DE ORIGEN

### **Cuadro 1. Clasificación de Anomalías Vasculares de acuerdo a la ISSVA**

#### **Tumores Vasculares**

##### **Hemangioma**

Superficial  
Subcutáneo  
Mixto

##### **Hemangioendotelioma**

Angioma en maraña

#### **Malformaciones Vasculares**

Capilar (C)  
Venosa (V) de bajo flujo  
Linfática (L)  
Arterial (A) de alto flujo  
Arteriovenoso (AV)  
Combinada o compleja (CV, CL, CVL,  
CAV, CLAV.)

### **Cuadro 2. Clasificación Morfológica y Descriptiva de las Malformaciones Vasculares del Colon**

1. MV capilar
2. MV arterial
3. MV venosa
4. MV linfática
5. MV mixta (describir sus componentes)  
ej. Arterio-venosa  
Veno-linfática
6. Otra  
pueden ser con: involucro sistémico  
fístula A-V  
flebolitos

# ANEXO 1

---

## HOJA DE RECOLECCIÓN DE DATOS Malformaciones Vasculares del Colon en Niños: Características Clínicas, Radiológicas e Histológicas

Caso No \_\_\_\_\_

Nombre \_\_\_\_\_

Registro \_\_\_\_\_

---

### I. DATOS GENERALES

1. Sexo \_\_\_\_\_  
Masculino (0)  
Femenino (1)
2. Edad de inicio de la sintomatología (meses) \_\_\_\_\_
3. Edad al diagnóstico (meses) \_\_\_\_\_
- 

### II. MANIFESTACIONES CLÍNICAS

4. Melena \_\_\_\_\_  
No (0)  
Sí (1)
5. Rectorragia \_\_\_\_\_  
No (0)  
Sí (1)
6. Hematoquezia \_\_\_\_\_  
No (0)  
Sí (1)
7. Hematuria \_\_\_\_\_  
No (0)  
Sí (1)
8. Otra \_\_\_\_\_  
No (0)  
Sí (1)
- 

### III. LABORATORIO Y GABINETE.

9. Hemoglobina de ingreso (gr//dl) \_\_\_\_\_
10. Plaquetas \_\_\_\_\_
11. Tiempo de protrombina (%) \_\_\_\_\_

12. Tiempo parcial de tromboplastina (seg)		_____
13. Fibrinógeno		_____
14. Colon por enema		_____
Normal	(0)	
Diagnóstico de MVC	(1)	
Anormal pero no diagnóstico	(2)	
No se realizó	(3)	
15. Gammagrama		_____
Normal	(0)	
Diagnóstico de MVC	(1)	
Anormal pero no diagnóstica	(2)	
No se realizó	(3)	
16. Colonoscopia		_____
Normal	(0)	
Diagnóstica de MVC	(1)	
Anormal pero no diagnóstica	(2)	
No se realizó	(3)	
17. Angiografía criterio I de Phillips y Yao		_____
No	(0)	
Sí	(1)	
18. Angiografía criterio II		_____
No	(0)	
Sí	(1)	
19. Angiografía criterio III		_____
No	(0)	
Sí	(1)	
20. Angiografía criterio IV		_____
No	(0)	
Sí	(1)	
21. Otro		_____
No	(0)	
Sí	(1)	_____

**IV. LOCALIZACIÓN DE LA LESIÓN**

22. Ileon terminal		_____
No	(0)	
Sí	(1)	
23. Ciego		_____
No	(0)	
Sí	(1)	
24. Colon Ascendente		_____
No	(0)	
Sí	(1)	

25. Ángulo hepático \_\_\_\_\_  
 No (0)  
 Sí (1)
26. Colon transversal \_\_\_\_\_  
 No (0)  
 Sí (1)
27. Ángulo Esplénico \_\_\_\_\_  
 No (0)  
 Sí (1)
28. Colon Descendente \_\_\_\_\_  
 No (0)  
 Sí (1)
29. Sigmoides \_\_\_\_\_  
 No (0)  
 Sí (1)
30. Recto \_\_\_\_\_  
 No (0)  
 Sí (1)
31. Canal Anal \_\_\_\_\_  
 No (0)  
 Sí (1)

## V. EVALUACIÓN HISTOLÓGICA

32. Localización de la lesión \_\_\_\_\_  
 Mucosa (0)  
 Submucosa (1)  
 Muscular (2)  
 Serosa (3)
33. Tipo de vasos \_\_\_\_\_  
 Arteriales (0)  
 Venosos (1)  
 Linfáticos (2)  
 Combinados (3)
34. Displasia \_\_\_\_\_  
 No (0)  
 Sí (1)
35. Diagnóstico histopatológico \_\_\_\_\_

## VI. TRATAMIENTO

36. Conservador \_\_\_\_\_  
    No       (0)  
    Sí       (1)
37. Derivación intestinal \_\_\_\_\_  
    No       (0)  
    Sí       (1)
38. Resección intestinal y anastomosis \_\_\_\_\_  
    No       (0)  
    Sí       (1)
39. Resección intestinal y derivación \_\_\_\_\_  
    No       (0)  
    Sí       (1)
- 

## VII. EVOLUCIÓN

40. Tiempo de seguimiento (meses) \_\_\_\_\_
41. Hemoglobina en la última valoración (gr/dl) \_\_\_\_\_
42. Sangre oculta en heces en la última valoración \_\_\_\_\_  
    Negativa     (0)  
    Positiva    (1)
- 

## VIII. MALFORMACIONES ASOCIADAS

43. Malformaciones asociadas \_\_\_\_\_  
    No       (0)  
    Sí       (1)      Cuál \_\_\_\_\_

ESTA TESIS NO SALE  
DE LA BIBLIOTECA



## BIBLIOGRAFÍA

---

1. Mulliken JB, Glowacki J. Hemangiomas and vascular malformations in infants and children: A classification based on endothelial characteristics. *Plast Reconstr Surg* 69: 412-422, 1982.
2. De la Torre et al. Angiodysplasia of the colon in children. *J Pediatr Surg.* 30: 72-75, 1995
3. Young AE, Senapati A: Intra-abdominal and pelvic vascular malformations, in Mulliken JB. Young AE (eds): *Vascular Birthmarks: Hemangiomas and Malformations*, Philadelphia, PA, WB. Saunders, 1988 pp 381-399.
4. Gravier L. Ileal stenosis due to arteriovenous malformation in a newborn infant. *J Pediatr Surg.* 17: 78-79, 1982.
5. Trudel JL, Fazio VW, Sivak MV. Colonoscopic diagnosis and treatment of arteriovenous malformations in chronic lower gastrointestinal bleeding. Clinical accuracy and efficacy. *Dis Colon Rectum.* 31: 107-110, 1988
6. Tokiwa K, Iwai N, Michihata T, et al: Arteriovenous malformation of the jejunum in a child. *J Pediatr Surg* 24:311-312, 1989
7. Munn J, Hussain AN, Castelli MJ, et al. Ileal perforation due arteriovenous malformation in the premature infant. *J Pediatr Surg.* 25: 701-703, 1990
8. Flores CJ, Beteta Ch, Ramírez MJ y cols. Angiodisplasia de rectosigmoides. *Bol Med Hosp Infant Mex.* 47: 349-354, 1990
9. Boley SJ, Sammartano R, Adams A, et al. On the nature and etiology of the vascular ectasias of the colon. *Gastroenterology.* 72: 650-660, 1977

10. Phillips JF, Yao JS. Congenital vascular malformations, in Neiman HL (ed): *Angiography of Vascular Disease*. New York, NY, Churchill Livingstone. 1985, pp 393-419
11. Greenstein RJ, McElhinney AJ, Reuben D, et al. Colonic vascular ectasias and aortic stenosis: Coincidence or causal relationship?. *Am J Surg*. 151: 347-351, 1986
12. Meyer CT, Troncale FJ, Galloway S, et al. Arteriovenous malformation of the bowel: An analysis of 22 cases and a review of the literature. *Medicine* 60:36-48, 1981
13. De Diego JA, Molina LM, Diez M, et al. Intestinal angiodysplasia: Retrospective study of 18 cases. *Hepatogastroenterology* 35:255-259, 1988
14. Jenkinson SA, Albarracin NS. Lower intestinal bleeding secondary to colonic vascular ectasia. *J Am Osteopath Assoc*. 89:337-340, 1989
15. Cavett CM, Shelby JH, Hamilton JL, et al. Arteriovenous malformation in chronic gastrointestinal bleeding. *Ann Surg* 185:116-121, 1976
16. Margulis AR, Heinbecker P, Bernard HR. Operative mesenteric arteriography in search for the site of bleeding in unexplained gastrointestinal hemorrhage. *Surgery* 48:534-539, 1960
17. Monk JE, Smith BA, O'Leary JP. Arteriovenous malformation of the small intestine. *South Med J* 82:18-22, 1989
18. Cooperman AM, Kelly KA, Bernatz PE, et al. Arteriovenous malformation of the intestine. An uncommon cause gastrointestinal bleeding. *Arch Surg* 104:284-287, 1972
19. Lau WY, Wong SY, Yuen WK. Intraoperative enteroscopy for bleeding angiodysplasias of the small intestine. *Sur Gynecol Obstet*. 168: 341-344, 1989
20. Flinckinger EG, Stanforth AC, Sinar DR, et al. Intraoperative video panendoscopy for diagnosis sites of chronic intestinal bleeding. *Am J Surg* 157:137-144, 1989

21. Reed DK, Porter LE, Zajko AB, et al. Pre and intraoperative localization of small bowel arteriovenous malformation. *J Clin Gastroenterol* 8:166-170, 1986
22. Cello JP, MD and Grendell JH, MD. Endoscopic laser treatment for gastrointestinal vascular ectasias. *Ann Intern Med* 104:352-354, 1986
23. Servelle M, Bastin R, Loygue J, et al. Hematuria and rectal bleeding in the child with Klippel and Trenaunay Syndrome. *An Surg.* 183: 418-428, 1976
24. Azizkhan RG, Life-threatening hematochezia from a rectosigmoid vascular malformation in Klippel Trenaunay syndrome: long-term palliation using an argon laser. *J Pediatr Surg.* 26: 1125-1128, 1991
25. Beteta Chinchilla y cols. Malformaciones arteriovenosas del intestino en niños. *Rev. Gastroenterol Mex.* 56. 203-211, 1991
26. Jeffery P, Hawley P, Parks A. Colo-anal sleeve anastomosis in the treatment of diffuse cavernous haemangioma involving the rectum. *Br J Surg.* 63: 678-682, 1976
27. Telander R, Ahlguist D, Blaufuss M. Rectal mucosectomy: a definitive approach to extensive hemangioma of the rectum. *J Pediatr Surg.* 1993 28:379-381
28. Fishman SJ, Shamberger RC, et al. Endorectal pull-through abates gastrointestinal hemorrhage from colorectal venous malformations. *J Pediatr Surg.* 35:982-984, 2000
29. Takahashi K, Mulliken JB, Kozakewich HP, Rogers RA, Folkman J Ezekowitz RA: Cellular marker that distinguish the phases of hemangioma during infancy and childhood. *J Clin Invest.* 93:2357-2364, 1994
30. Enjolras Odile, MD. Vascular tumors and vascular malformations: are we at the dawn of a better knowledge?. *Pediatr Dermatol* 16:238-241, 1999