UNIVERSIDAD NACIONAL AUTÓNOMA DE MÉXICO

FACULTAD DE ODONTOLOGÍA

INMUNOEXPRESIÓN DE P53 EN PÉNFIGO VULGAR Y CARCINOMA BASOCELULAR

T E S I S

QUE PARA OBTENER EL TÍTULO DE

CIRUJANO DENTISTA

PRESENTA:

LORENA GARCÍA HARADA

DIRECTOR DE TESIS :

DRA. ELBA ROSA LEYVA HUERTA

MÉXICO, D. F. 2001

Universidad Nacional Autónoma de México
UNAM
Biblioteca Central
Dirección General de Bibliotecas de la UNAM

UNAM – Dirección General de Bibliotecas
Tesis Digitales
Restricciones de uso

DERECHOS RESERVADOS ©
PROHIBIDA SU REPRODUCCIÓN TOTAL O PARCIAL

Todo el material contenido en esta tesis esta protegido por la Ley Federal del Derecho de Autor (LFDA) de los Estados Unidos Mexicanos (México).

El uso de imágenes, fragmentos de videos, y demás material que sea objeto de protección de los derechos de autor, será exclusivamente para fines educativos e informativos y deberá citar la fuente donde la obtuvo mencionando el autor o autores. Cualquier uso distinto como el lucro, reproducción, edición o modificación, será perseguido y sancionado por el respectivo titular de los Derechos de Autor.

DEDICATORIA

A MIS PADRES:

AZUCENA HARADA PRIETO

A quien gracias a su apoyo,
comprensión y cariño he podido
lograr la realización de lo que
más he anhelado.

MANUEL GARCÍA BECERRIL

A quien agradezco la confianza
que siempre ha depositado en mí,
así como sus consejos, sabiduría y
apoyo, los cuales me han ayudado a
crecer como ser humano y a alcanzar
las metas más anheladas.

A MIS HERMANOS:

AZUCENA GARCÍA HARADA Y ALFONSO GARCÍA HARADA

Quienes me han apoyado cuando más
lo he necesitado, además de la paciencia,
comprensión y cariño que me han proporcionado
y que siempre tendré presente en mi corazón.

A LORENZO JAVIER RODRÍGUEZ HERNÁNDEZ

Quien ha sabido comprenderme y
apoyarme cuando lo he necesitado,
además de brindarme su cariño
incondicional.

A MIS AMIGOS:

DAVID A. NOGUEDA CASTILLO Y FABIOLA ALFARO

Ya que sin su ayuda, paciencia
y comprensión, me hubiera sido muy
difícil la realización de tantas cosas y
a quienes aprecio y agradezco infinitamente.

A MI ASESORA:

DRA. ELBA ROSA LEYVA HUERTA

Persona capaz y humana, de la que estoy
muy agradecida por el apoyo y la amistad
que siempre me ha brindado, así como también
de sus conocimientos y ayuda para la realización
de la presente tesis.

A MIS SÍNODOS:

DRA. BEATRIZ ALDAPE
DR. DANIEL QUEZADA RIVERA
DR. LUIS ALBERTO GAYTÁN CEPEDA

Por su orientación y valiosos conocimientos,
los cuales enriquecieron la presente tesis.

A LA UNIVERSIDAD NACIONAL
AUTÓNOMA DE MÉXICO

EN ESPECIAL A LA FACULTAD DE ODONTOLOGÍA

ÍNDICE

PÁGINA

RESUMEN 4
INTRODUCCIÓN 5
1. ANTECEDENTES 6
- Cáncer 6
  - Causas del cáncer 3
  - Mecanismos de inducción 11
- Oncogenes retrovirales 13
- Oncogenes celulares 14
  - Mecanismos de activación 16
  - Función de los protooncogenes y oncogenes en células normales y neoplásicas 16
- Antioncogenes 19
  - P53 20
- Pénfigo vulgar 22
  - Patogenia 23
  - Características clínicas 24
  - Características histológicas 24
- Carcinoma basocelular 25
  - Características clínicas 26
  - Características histológicas 28

2 PLANTEAMIENTO DEL PROBLEMA 30
3 JUSTIFICACIÓN 30
4 HIPÓTESIS DE INVESTIGACIÓN 30
- Hipótesis nula 30
- Hipótesis alterna 30

5 OBJETIVO GENERAL 30
- Objetivos específicos 30

6 UNIVERSO DE ESTUDIO 31
- Criterios de inclusión 31
- Criterios de exclusión 31
- Variables dependientes 31
- Variables independientes 31

7 DISEÑO DE ESTUDIO 31
8 MATERIAL Y MÉTODOS 32
- Reactivos 32
- Anticuerpos 33
- Metodología 33

• Inmunohistoquímica 33
RESULTADOS 35
• Descripción histológica de pénfigo vulgar 35
• Descripción histológica del carcinoma basocelular 40
• Inminunoexpresión y cuantificación de p53 45
DISCUSIÓN 53
CONCLUSIONES 55
BIBLIOGRAFÍA 56

ÍNDICE DE FIGURAS

PÁGINA

Figura 1. Célula transformada 6

Figura 2a. Hiperplasia 6
Figura 2b. Displasia 7

Figura 3. Patogénesis de la metástasis 7

Figura 4. Ciclo celular 12

Figura 5. Características histológicas de pénfigo vulgar con H y E 39

Figura 6. Características histológicas del carcinoma basocelular con H y E 44

Figura 7a. Imagen de pénfigo vulgar con H y E 46
Figura7b. Imagen de pénfigo vulgar con p53 46

Figura 8a Imagen de carcinoma basocelular con H y E 46
Figura 8b. Imagen de carcinoma basocelular con p53 46

Figura 9a. Imagen de pénfigo vulgar teñida con H y E 47
Figura 9b. Inmunoexpresión severa de p53 en pénfigo vulgar 47

Figura10a. Imagen de carcinoma basocelular teñida con H y E 47
Figura10b. Inmunoexpresión leve de p53 en el carcinoma basocelular 47
Figura 11a. Imagen de carcinoma basocelular teñida con H y E 48
Figura 11b. Imagen de carcinoma basocelular con nula expresión a p53 48
Figura 12a. Imagen de carcinoma basocelular teñida con H y E 48
Figura 12b. Inmunoexpresión leve de p53 en el carcinoma basocelular 48

ÍNDICE DE TABLAS

PÁGINA

Tabla 1. Diferencias entre agentes promotores e iniciadores del cáncer 10

Tabla 2. Promedio de células positivas a pénfigo vulgar 49

Tabla 3. Promedio de células positivas a carcinoma basocelular 49

ÍNDICE DE GRÁFICAS

PÁGINA

Gráfica 1. Casos positivos y negativos a p53 de pénfigo vulgar 50

Gráfica 2. Casos positivos y negativos a p53 del carcinoma basocelular 50

Gráfica 3. Polígono de frecuencias de pénfigo vulgar 51

Gráfica 4. Polígono de frecuencias del carcinoma basocelular 51

Gráfica 5. Valores promedio de pénfigo vulgar y del carcinoma basocelular con relación a la inmunoexpresión de p53 52

RESUMEN

P53, la proteína que controla la proliferación, diferenciación y muerte de las células, ha sido involucrada en el desarrollo y progresión del cáncer. El objetivo del estudio fue identificar y cuantificar la inmunoexpresión de p53 en pénfigo vulgar y carcinoma basocelular.

Tomamos 24 casos del archivo de patología clínica y experimental, de la DEPeI; FO de la U.N.A.M. y del departamento de Dermatología del Hospital Manuel Gea González: 13 pénfigos vulgares y 11 carcinomas basocelulares, realizándoles cortes histológicos teñidos con H y E para la descripción histológica y 24 laminillas preparadas con silano, aplicándoseles el anticuerpo P53 Protein Monoclonal (DAKO) clone DO-7 para tejidos embebidos en parafina.

Del 100% de los casos, un 39.86% inmunoexpresó p53. En los 13 de pénfigo vulgar (100%), 8 fueron positivos (61.54%). 2 de los 11 del carcinoma basocelular, fueron positivos a p53 (18.18%). La inmunoexpresión en los casos positivos de pénfigo vulgar fue: 3 leves (+); 4 moderados (++); 1 severo (+++). En el caso del carcinoma basocelular, fueron 2 leves (+).

La inmunoexpresión de p53 fue cuantificada conforme al número de células positivas en 10 campos; en pénfigo vulgar el rango menor de células fue de 2.1 y el mayor 21.39 con un promedio total de 62.24, ±1.73; en el carcinoma basocelular el rango mínimo fue de 1.1 y el máximo de 2.07 promediando en total 0.31, ±0.18.

Consideramos que es necesario continuar estudiando la expresión de este gen en lesiones de piel en estudios retrospectivos y con muestreos mayores.

INTRODUCCIÓN

P53 es un gen supresor que produce una proteína que interviene en la regulación de la proliferación de las células, de hecho se considera que actúa en uno de los puntos de control encargados de revisar la cantidad de daño que tiene el ADN de una célula; si el daño es reparable, la proteína p53 envía señales a las enzimas encargadas de la reparación y detiene a la célula en la fase G_1 hasta que se repara, sin embargo, si considera que el daño es grande, manda a la célula a apoptosis. Este gen se encuentra mutado aproximadamente en el 50% de los diferentes tipos de cáncer; en ratones tratados con luz ultravioleta, p53 ha mostrado mutaciones, aún antes de que se manifieste el cáncer de piel. Si esto ocurriera en el ser humano, quizás podríamos detectar a los sujetos sensibles antes de que se produzca una lesión clínicamente detectable. Por lo mencionado anteriormente; esta proteína, así como el gen que la codifica ha sido extensamente estudiada en diferentes lesiones y tumores del cuerpo humano, incluyendo lesiones de cabeza y cuello, debido a esto nuestro interés fue estudiar la presencia de la proteína por medio de una técnica inmunohistoquímica en dos lesiones de origen epitelial con histogénesis y comportamiento biológico diferente, que afectan la piel expuesta de la cara.

Consideramos que es menester del Cirujano Dentista, conocer las lesiones que se presentan en los tejidos adyacentes a la cavidad bucal así como su patogénesis, no sin considerar que de las lesiones que se presentan en éste trabajo, una de ellas o sea el pénfigo vulgar puede desarrollarse dentro de la cavidad bucal aún sin que haya presencia de lesiones en piel y que el carcinoma basocelular no se desarrolla dentro de ella a menos que sea por invasión local.

ANTECEDENTES

CÁNCER

El cáncer es un proceso multifactorial y con múltiples etapas. Los protooncogenes, antioncogenes y virus oncogénicos están involucrados en el desarrollo de diversas neoplasias. La expresión alterada de los protooncogenes (por mutaciones, rearreglos o amplificaciones), así como la cooperación entre ellos puede llevar a la célula a un estado transformado como se muestra en la **figura 1**[1].

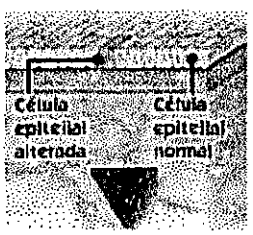

Figura 1. Célula transformada

El desarrollo de un tumor comienza cuando una célula normal sufre una mutación genética que aumenta su tendencia a reproducirse. Se provoca un exceso de la proteína estimuladora del crecimiento que hace que la célula se multiplique a mayor velocidad de la que lo haría en estado de normalidad (tomada de www.hachette.es/quo/97ene/hombre/cancer.htm.)

Muchas veces las células neoplásicas conservan las características físicas y biológicas del tejido del que proceden a pesar de estar ampliamente diseminadas. Cuanto más agresivo y maligno es un tumor, menos recuerda a la estructura del tejido del que procede, pero la tasa de crecimiento del cáncer depende no sólo del tipo celular y grado de diferenciación, sino también de factores dependientes del huésped. Una característica de malignidad es la heterogeneidad celular del tumor. Debido a las alteraciones en la proliferación celular, las células neoplásicas son más susceptibles a las mutaciones en la **figura 2 a y b** se describen las diferencias entre hiperplasia y displasia[2].



Figura 2a. Hiperplasia

La célula alterada y todas las que resultan de ella como consecuencia de su multiplicación, conservan su apariencia normal, pero se reproducen en exceso (hiperplasia). Al cabo de los años, una de entre un millón sufre otra mutación que le dificulta, aún más, el control del crecimiento celular (Tomada de www.hachette.es/quo/97ene/hombre/cancer.htm).



Figura 2b. Displasia

En esta fase, además de una excesiva proliferación, las células derivadas de la primera célula alterada presentan ya un aspecto anormal en su morfología y orientación (displasia). Al cabo de un tiempo, se produce otra mutación que vuelve a alterar el comportamiento celular (Tomada de www.hachette.es/quo/97ene/hombre/cancer.htm).

El crecimiento neoplásico es clonal, es decir, todas las células proceden de una única célula madre; dichas células han escapado al control, que en condiciones normales rige el crecimiento celular, como las células embrionarias que son capaces de madurar o diferenciarse en un estadío adulto y funcional, la proliferación de estas células puede formar una masa denominada tumor, que crece sin mantener relación con la función del órgano que procede. El principal atributo de los tumores malignos es su capacidad de diseminación fuera del lugar de origen. La invasión de los tejidos vecinos puede producirse por extensión o infiltración, o a distancia, produciendo crecimientos secundarios conocidos como metástasis. La localización y vía de propagación de las metástasis varía en función del tumor primario[2]. En la figura 3 se observa la patogénesis de la metástasis.

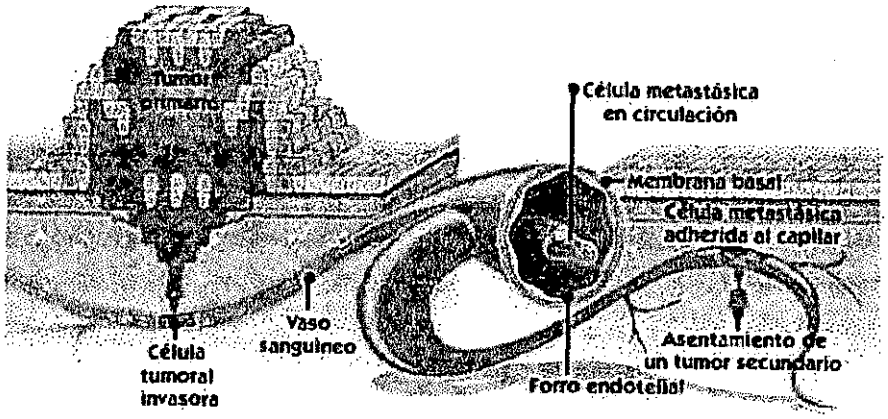

Figura 3

(Tomada de www.hachette.es/quo/97ene/hombre/cancer.htm).

Con la evolución, el tumor es cada vez menos diferenciado y de crecimiento más rápido. También puede desarrollar resistencia a la quimioterapia o a la radiación[2].

CAUSAS DEL CÁNCER

El origen exacto del cáncer bucal es desconocido, sin embargo, por estudios epidemiológicos se ha concluido que el humano está expuesto de manera continua y simultáneamente a una amplia variedad de factores biológicos, químicos y físicos que pueden contribuir en el desarrollo del cáncer en general[3].

Algunos de los carcinomas se originan del tejido epitelial como el de la piel, los epitelios que tapizan las cavidades y órganos corporales, y los tejidos glandulares. Ciertos factores son capaces de provocar cáncer en una proporción de individuos expuestos a ellos. Entre éstos se encuentran la herencia, factores ambientales, sexo, factores iatrogénicos, distribución geográfica, raza, factores hormonales, virus, radiación ionizante, radiación ultravioleta, trastornos precancerosos después de una enfermedad crónica, productos químicos y alteraciones del sistema inmunológico[4-7].

El cáncer es, en esencia, un proceso genético. Las alteraciones genéticas pueden ser heredadas, producidas por virus o por una lesión provocada de manera externa. Probablemente una serie de mutaciones secuenciales conduce a la malignización de una única célula que se multiplica como un solo clon. En un principio se consideró que un clon maligno era completamente anormal, y que la única curación posible era la eliminación de todas las células anormales del organismo[4].

En la actualidad, se sabe que el problema reside en la incapacidad de la célula de diferenciarse en su estado adulto y funcional, quizás por la ausencia de algún factor necesario para esa diferenciación; dentro de los factores predisponentes, podemos encontrar[5]:

Factores hereditarios. Se calcula que menos del 20% del cáncer es hereditario. Algunas formas de cáncer son más frecuentes en algunas familias; el cáncer de mama es un ejemplo de ello. El cáncer de colon es más frecuente en familias con tendencia a presentar pólipos de colon; una forma de retinoblastoma sólo aparece cuando está ausente un gen específico; estos genes son denominados genes supresores tumorales o antioncogenes y regulan en condiciones normales la replicación celular, su ausencia elimina el control normal de la multiplicación celular; en algunos trastornos hereditarios, los cromosomas tienen una fragilidad intrínseca; éstos procesos conllevan un riesgo elevado de cáncer[7].

Factores virales. Los virus son la causa de cáncer en animales. En el ser humano, el virus de Epstein-Barr se asocia con el linfoma de Burkitt y linfoepiteliomas; el virus de la hepatitis con el hepatocarcinoma; y el virus de herpes tipo II o virus del herpes genital, con el carcinoma de cervix [8]. Todos estos virus asociados a tumores humanos son del tipo ADN; el virus HTLV sin embargo, es del tipo ARN o retrovirus, como la mayor parte de los virus asociados a tumores en animales producen leucemia humana, ya que en presencia de una enzima denominada transcriptasa inversa, induce a la célula infectada a producir copias del ADN de los genes del virus, que de esta manera se incorporan al genoma celular[4].

Radiaciones. La radiación ionizante es uno de los factores causales más reconocidos; la radiación produce cambios en el ADN, como roturas o trasposiciones cromosómicas en las que los cabos rotos de dos cromosomas pueden intercambiarse. La radiación actúa como un iniciador de la carcinogénesis, induciendo alteraciones que progresan hasta convertirse en cáncer después de un período de latencia de varios años; en éste intervalo puede producirse exposición a otros factores. También se ha encontrado la aparición del cáncer de piel a partir de la exposición a radiación ultravioleta; la producción de los tumores dependerá de la cantidad de energía radiante aplicada, de la intensidad y de la relación cuantitativa entre dicha radiación y la reacción neoplásica[9]. Además de éstos dos últimos factores, se ha observado que las partículas de alta energía como los electrones, neutrones y partículas alfa y beta son carcinogénicos[10].

Productos químicos. Teóricamente, algunos productos químicos actúan como iniciadores del cáncer y otros como promotores del cáncer. En la tabla 1 se describen las diferencias entre dichos agentes[4, 11, 12]: El humo del tabaco, por ejemplo, contiene muchos productos químicos iniciadores y promotores; el efecto del tabaco como promotor es tal, que si se elimina el hábito de fumar, el riesgo de cáncer de pulmón disminuye de forma rápida; el alcohol es también un importante promotor, su abuso crónico incrementa de manera importante el riesgo de cáncer que es inducido por otros agentes, como el cáncer de pulmón en los fumadores. Los carcinógenos químicos producen también roturas y traslocaciones cromosómicas[8]. Dentro de los carcinógenos químicos están los hidrocarburos policíclicos, las aminas aromáticas, las nitrosaminas, las imidazo-quinolinas, hormonas, fármacos, productos industriales y elementos inorgánicos[10].

INICIADOR(ES)	PROMOTOR(ES)
• Única exposición, pero el cáncer no aparece hasta después de un largo período de latencia y tras la exposición a otro agente llamado promotor.	
• Por la unión de un carcinógeno activo a alguna parte de la célula.	
• Producen cambios irreversibles en el ADN.	• No alteran el ADN, pero sí un incremento en su síntesis y estimulación de la expresión de los genes.
• Carcinógeno que actúa a dosis subcarcinogénica.	• Por sí solo sería capaz de producir una transformación neoplásica.
• La estimulación hormonal o la regeneración que sigue a la lesión (Ej. Hepatitis viral en el caso del hígado) puede contribuir a la iniciación.	
• La acción iniciadora es acumulativa e irreversible.	• La promotora no lo es.
• Al parecer es prolongado.	• Sus efectos son breves.
• La iniciación carcinogénica se transmite de células madres a hijas.	• Inducen tumores a partir de células iniciadas, pero no son tumorígenos por sí mismos.
	• Algunos son: turpentina, aceite de crotona, éster de forbol, artralina y tweed 80.
• Consiste en una sola aplicación del carcinógeno y no es suficiente como para producir la enfermedad.	• Aplicación local del estímulo proliferativo, consistente en una segunda sustancia química irritante no cancerígena.
• Irreversible, pero no detectable con los métodos actuales.	

Tabla 1. Agentes promotores e iniciadores del cáncer.
Todos los carcinógenos completos son iniciadores y promotores.

- **Hormonas.** Las hormonas pueden ser utilizadas como agentes carcinógenos o, una vez establecido el tumor, pueden influir en su evolución; los estrógenos y las gonadotropinas son las únicas hormonas implicadas hasta el momento, y ellas han producido neoplasias hipofisarias, ováricas, renales, testiculares, mamarias, uterinas y de otros órganos[6, 9].

Factores inmunes. Se considera que en condiciones normales el sistema inmunológico es capaz de reconocer a las células malignas y producir células capaces de destruirlas; algunas enfermedades o procesos que conducen a una situación de déficit del sistema inmunológico son la causa del desarrollo de algunos cánceres. Esto sucede en el síndrome de inmunodeficiencia adquirida (SIDA), enfermedades congénitas depresoras del sistema inmunológico o por la administración de fármacos inmunosupresores[2].

Factores ambientales. Se calcula que éstos son la causa del 80% del cáncer; la relación causa-efecto más demostrada es el humo del tabaco, inhalado de forma activa o pasiva, siendo responsable de cerca del 30% de las muertes por cáncer. Los factores alimenticios pueden ser responsables en un 40%, pero la relación causal no está bien establecida y no se conocen con exactitud los constituyentes de la dieta que son responsables; la obesidad es un factor de riesgo para algún tipo de cáncer como el de mama, colon, útero y próstata, el alto contenido de grasa y pobre contenido de fibra de la dieta se asocian con una alta incidencia de cáncer de colon; al igual que ocurre con el alcohol, las grasas y la obesidad parecen actuar como promotores[8].

MECANISMOS DE INDUCCIÓN DEL CÁNCER

El primer acontecimiento que tiene lugar en el cáncer es la desaparición de la apoptosis, la muerte celular programada. En condiciones normales, las células del organismo se "suicidan" de forma natural; ya que ellas cumplen un ciclo, naciendo y pasando por una fase de juventud, una etapa de madurez, una época de vejez y mueren. Todas las células del organismo tienen un plazo de vida fijo, para algunas más largo que para otras, de manera que regularmente van siendo reemplazadas en los órganos y tejidos. El cáncer es simplemente "la desaparición de la apoptosis", haciéndose las células inmortales, rompiendo las barreras y convirtiéndose en un agente invasor que no sigue las reglas reguladoras del organismo[13].

La célula pasa la mayor parte de su vida en interfase (etapa entre divisiones celulares sucesivas); la célula es muy activa en este tiempo, durante el cual, sintetiza sustancias necesarias y crece. La mayor parte de las proteínas y otros materiales se sintetizan en la interfase; las principales excepciones son las moléculas requeridas para la división celular; la síntesis de éstas moléculas ocurre en momentos relativamente restringidos y permite subdividir la interfase[14]. El ciclo celular está regulado por dos grupos de proteínas nucleares: la familia de las CDKs, un grupo de proteínas cinasas que fosforilan residuos de serina y treonina, y la familia de las ciclinas que se unen a las CDKs, lo que resulta en la activación[15, 16].

Por otra parte, a principios de 1950 se estableció que los cromosomas se duplican durante la interfase y luego se separan y distribuyen entre los núcleos hijos en la mitosis. El período de duplicación del ADN durante la interfase, es un marcador importante, llamado fase de síntesis o fase S. Otros componentes cromosómicos, como las proteínas, también se sintetizan en este lapso[14].

El tiempo que transcurre entre la mitosis y el comienzo de la fase S es la fase G_1 o primera fase de intervalo, es decir la fase G_1 es el intervalo entre la conclusión de la mitosis y el comienzo de la replicación del ADN[5]; durante la fase G_1 de una célula activa se realiza el crecimiento; hacia el final de esta fase, aumenta la actividad de las enzimas requeridas para la síntesis de ADN. Estas actividades hacen posible que una célula entre en la fase S. Las células que no se dividen suelen permanecer en una etapa llamada G_0, más o menos equivalente a G_1. Una vez que se completa la fase S, la célula entra en una segunda fase de intervalo, la fase G_2; en ésta ocurre un aumento en la síntesis de proteínas, conforme se realizan los pasos finales de la preparación de la célula para la división; el fin de la fase G_2 es marcado por el comienzo de la mitosis[13, 14]. En la figura 4 se muestra las fases del ciclo celular.

- En la etapa G_1, los estrógenos provocan división de la célula a través de dos proteínas, CP5 y CDK y de la ciclina D.

- La ciclina E y la ciclina A, a través del CDK y del TGF (factor de crecimiento transformador) actúa imprimiendo la madurez a la célula.

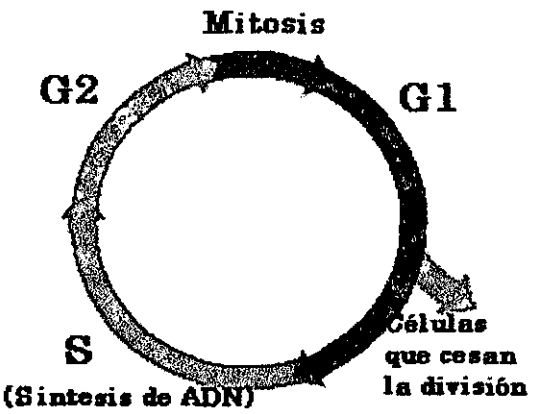

Figura 4. Ciclo celular

De éste grupo de proteínas y sustancias, existen unas cuantas (estrógenos, la GF5, CDK, TGF, etc.) que estimulan la división celular en el cáncer, y otras como las p53, BRCA, etc., que la inhiben y por tanto impiden el desarrollo del cáncer; las primeras se llaman oncogenes y las segundas antioncogenes. Cuando se rompe el equilibrio por exceso de oncogenes o por falta de los antioncogenes, y no se realiza la apoptosis, la célula se sigue dividiendo y origina el cáncer; éste fenómeno es general e independiente de que el cáncer sea de tiroides, esófago, mama, o cualquier otro tumor maligno del cuerpo humano[13].

En situación normal, el gen que codifica el inhibidor de la apoptosis se encuentra por duplicado. Si se produce una mutación desaparece uno de los genes y si se produce una segunda mutación desaparecen los dos y se desarrolla el cáncer, por lo que para dejar de inhibir (es decir, para dar "rienda suelta al cáncer") tienen que faltar en dos genes alélicos (genes paralelos o alelomorfos). Pero en algunas familias, la mutación se transmite hereditariamente y con que se produzca una sola mutación se desarrollará el cáncer[13].

ONCOGENES RETROVIRALES

La infección por retrovirus induce nuevo material genético en la célula huésped. El RNA viral se transcribe en ADN mediante la acción de la transcriptasa inversa, y este ADN se integra entonces en el ADN cromosómico del huésped. En ésta posición existen dos mecanismos generales por los cuales el ADN viral puede influir sobre la transformación de la célula. En el primero, los genes celulares experimentan una regulación anormal por el genoma viral. Este proceso se denominó **mutagénesis insercional**. En el segundo, la recombinación genética hace que genes celulares se implanten dentro del genoma viral, en cuyo caso el gen celular puede convertirse en un oncogén viral. El proceso por el cual se forman oncogenes retrovirales a partir de tales protooncogenes celulares se llama **trasducción**[11].

Hasta ahora se han reconocido cerca de dos docenas de oncogenes retrovirales, cada uno de los cuales codifica a una proteína cuya acción bioquímica se presta para estudiarla. En casi la mitad de estos oncogenes virales se atribuyó la carcinogénesis a los protooncogenes celulares correspondientes. A pesar de la gran cantidad de oncogenes virales y celulares identificados, sólo se reconocen cuatro mecanismos bioquímicos por los cuales podrían actuar[11].

Estos mecanismos son: fosforilación proteica de tirosina o serina y treonina; regulación metabólica por proteínas que fijan GTP, de una manera semejante a las proteínas B o N normales; control de la expresión del gen influyendo sobre la biogénesis del RNAm y participación en la replicación del ADN. A su vez, muchos de estos mecanismos bioquímicos se relacionan con las acciones de factores polipeptídicos de proliferación[11].

La expresión de los oncogenes trasducidos es estimulada por señales provenientes del genoma viral de una manera no coordinada con el metabolismo ordinario de la célula; durante las recombinaciones que incluyen desde un protooncogén hasta un oncogén viral, muchas veces los genes trasducidos experimentan mutaciones, por ejemplo mutaciones puntiformes, deleciones y sustituciones genéticas. Se comprobó que, en algunos casos, estas mutaciones acrecientan las actividades de los productos de los genes, en particular de las tirosina cinasas; es decir, la transformación puede inducir aumento sostenido de actividades bioquímicas que en otros sentidos son normales[11].

No hace falta que un retrovirus posea un oncogén para que produzca cáncer. En algunos tumores inducidos por virus, un protooncogén viral es activado por la inserción de secuencias retrovirales adyacentes a él en un proceso que conduce a la expresión no controlada del gen que antes estaba regulado o era silencioso. El ADN viral integrado podría funcionar como un potente promotor por sí mismo o podría activar a un promotor del huésped[11].

ONCOGENES CELULARES

Existe una teoría llamada del oncogén, la cual fue propuesta por Huebner y Todaro, donde se afirma que las células normales transportan dentro de sí la semilla de su propia transformación neoplásica en forma de genes malignos, ya que en el cromosoma de la célula normal existen genes implicados en los procesos de crecimiento, desarrollo, maduración y proliferación celular, que reciben el nombre de protooncogenes (p-onc), su presencia está ligada a fenómenos esenciales del correcto comportamiento celular. En algunas circunstancias, los p-onc sufren alteraciones que modifican su función normal y les dotan de capacidad transformante, llamados oncogenes[10].

En condiciones normales las células se dividen como respuesta a determinadas señales externas e internas. La capacidad para ignorar dichas señales constituye una propiedad de la célula neoplásica, por tanto el cáncer parece ser el resultado de la acumulación de alteraciones genéticas y epigenéticas que afectan los mecanismos reguladores de la división y diferenciación celular[17].

La primera evidencia directa de que algunos genes podrían ser responsables del desarrollo de tumores malignos, surgió del estudio de los virus oncogénicos. Estos virus del tipo ARN contienen un gen denominado oncogén viral capaz de transformar a las células normales en células malignas; distintas investigaciones han demostrado que los oncogenes virales tienen una contrapartida en las células humanas normales; es el proto-oncogén u oncogén celular. Los productos de los oncogenes (sus proteínas) son factores que estimulan el crecimiento de las células tumorales[9]. (o proteínas necesarias para la acción de tales factores de crecimiento).

Los virus oncogénicos pueden insertar sus genes en diferentes lugares del genoma animal. Un oncogén viral se inserta en conexión con un oncogén celular, influyendo en la expresión de éste oncogén e induciendo cáncer, así mismo, los oncogenes tienen una localización dentro del cromosoma en proximidad a los puntos frágiles o puntos de ruptura[2].

Se cree que la transformación maligna es consecuencia de una serie de alteraciones que comienzan con un gen alterado o una mutación somática (una mutación de una célula normal de un tejido corporal), seguida de la acción promotora de algún agente que estimula la expresión de uno o varios oncogenes, o inhibe los efectos de uno o varios antioncogenes; en consecuencia se liberan factores de crecimiento. Es posible que el primer evento sea la falta de producción de los metabolitos necesarios para la diferenciación celular normal. La estimulación por los factores de crecimiento produce la proliferación del clon de células indiferenciadas, y un defecto del sistema inmunológico permite que estas células alteradas escapen a la destrucción por el sistema de control del organismo[2].

Un avance importante ha sido el comprobar que un oncogén no es capaz de transformar todos los tipos celulares con los que se pone en contacto[18].

MECANISMOS DE ACTIVACIÓN DE LOS ONCOGENES[17]

a) Transducción vírica;
b) Por mutagénesis insercional;
c) Por reordenamiento / translocación cromosómica;
d) Por amplificación genética;
e) Por mutación puntual;
f) Por interacción proteína-proteína;
g) Por amplificación.

FUNCIONES DE LOS PROTOONCOGENES Y ONCOGENES EN CÉLULAS NORMALES Y NEOPLÁSICAS

Las señales para la estimulación mitótica de la célula pueden proceder de fuentes diferentes, como son factores de crecimiento, receptores de factores de crecimiento, proteínas de trasducción de localización citoplasmática y proteínas localizadas en el núcleo celular. Actualmente se conocen protooncogenes activados que actúan en cada uno de los niveles mencionados. Los productos codificados por oncogenes pueden clasificarse, según su mecanismo de acción en[17]:

a) Productos relacionados con factores de crecimiento;
b) Productos relacionados con la tirosincinasa;
c) Productos relacionados con la GTPasa;
d) Productos relacionados con proteínas nucleares.

En 1996, Weinberg describió las proteínas involucradas en los factores polipeptídicos de proliferación o crecimiento (PGF) y sus receptores conocidos hasta la fecha[9]. Se cree que los PGF participan en la regulación de la embriogénesis, el crecimiento y desarrollo, la sobrevida selectiva de las células, la hemopoyesis, la reparación de los tejidos, las respuestas inmunes, la aterosclerosis y la proliferación neoplásica. El PGF que es codificado por un oncogén, puede inducir la expresión de un segundo oncogén; en algunos casos los PGF se encuentran relacionados con el factor de proliferación epidérmica y derivados de células normales y neoplásicas, además de poseer capacidad para transformar células normales in vitro. Moléculas pequeñas, como los retinoides, que en ciertas circunstancias previenen el desarrollo del cáncer, modulan la expresión de los oncogenes o de los PGF[11].

Los PGF poseen las siguientes características[11]:

1) La mayor parte de la estructura consiste en material polipeptídico;

2) La fijación a la superficie de la célula inicia la respuesta celular;

3) La respuesta se inicia exclusivamente mediante la formación de un complejo PGF-receptor específico;

4) El complejo PGF-receptor produce una respuesta hipertrófica o hiperplásica específica;

5) El complejo PPGF-receptor es internalizado mediante endocitosis mediada por el receptor.

Aunque todavía no se ha demostrado que exista un vínculo directo entre los PGF y los fenómenos que intervienen en la iniciación o expresión del estado neoplásico, diversos hechos importantes sugieren que, en efecto, existe una relación[9, 11, 13]:

- El PDFG está implicado en el desarrollo del glioma;

- El EGF es el factor de proliferación epidérmica, y está implicado en el glioblastoma, además de estar implicado en el aumento de la síntesis de un producto de un gen viral [poli(A^+)ARN, conocido como VL 30], al que se vinculó con la respuesta proliferativa de células normales y transformadas. Ciertas sustancias químicas (ésteres de forbol) que promueven el desarrollo de tumores de piel in vivo, pueden regular la afinidad y la cantidad de receptores de EGF;

- Interleucina 2 (factor de proliferación de células T);

- NGF factor de proliferación nerviosa;

- PDGF factor de proliferación derivado de plaquetas; los receptores PDGF, EGF e insulina, poseen actividad de cinasa (fosforilante) específica para la tirosina. El producto del oncogén viral del sarcoma de Rous despliega una actividad similar;

- El PGDF es virtualmente idéntico a una secuencia principal hallada en el producto de un oncogén viral. Éste último es un locus genético de un virus de RNA transformante (retrovirus) cuya actividad es responsable de la iniciación y mantenimiento de la transformación neoplásica.

Los oncogenes de los retrovirus, a su vez, son copias fieles de genes celulares conocidos como protooncogenes u oncogenes celulares; de éste modo resulta desconcertante que también el PDGF intervenga en las respuestas proliferativas normales de la curación y reparación de las heridas, procesos que clásicamente se consideraban con ciertas analogías con las neoplasias.

- El ERB2 está implicada en el cáncer de ovario y mama;
- El ERT estimula el receptor al factor insulínico del crecimiento implicado en el cáncer de tiroides;
- Genes que liberan las señales estimuladoras, es decir, que son ; el k-ras implicado en el cáncer de ovario y no poliposo de colon;
- El m-ras es generador de leucemias. Entre los factores de transcripción –factores cancerosos- tenemos la serie myc, que interviene en cáncer de mama, neuroblastoma y cáncer de pulmón;
- El gen Rb, que codifica una proteína, Rb es el principal agente de freno celular y es inhibidor del carcinoma de mama; el p53 que codifica la proteína p53 es el más potente acelerador de la apoptosis y está implicado en el carcinoma de ovario y de mama; el VT-1 está implicado en el tumor renal de Willins.

1) Cuando un tumor maligno invade la superficie del órgano de origen, las células pueden propagarse desde esta superficie a la cavidad vecina y órganos adyacentes, donde pueden implantarse[9].

2) Las células tumorales pueden viajar en el interior de los vasos linfáticos hacia los ganglios linfáticos, o también en los vasos sanguíneos en el torrente circulatorio, estas células se detienen en el punto en el que los vasos son demasiado estrechos para su diámetro. Las células procedentes de tumores del tracto gastrointestinal se detendrán en el hígado; posteriormente pueden propagarse a los pulmones. Las células del resto de los tumores invadirán los pulmones antes de propagarse a otros órganos, por lo tanto, los pulmones y el hígado son dos localizaciones frecuentes de metástasis[2].

3) Muchos tumores malignos invaden el torrente circulatorio de manera temprana, y mientras algunas de estas células mueren, otras pueden invadir y penetrar en el árbol vascular y en los tejidos. Si este tejido tiene condiciones favorables para la célula tumoral, ésta se multiplica produciéndose metástasis[2].

En ocasiones, sólo se multiplica un pequeño número de veces produciéndose un acúmulo de células que permanecen quiescentes en forma de micrometástasis. Este estadio latente puede perdurar varios años, y por razones desconocidas puede reactivarse y producir un tumor secundario[2].

ANTIONCOGENES, ONCOGENES RECESIVOS O GENES SUPRESORES TUMORALES

En el cromosoma humano existen genes que se comportan como transformantes exclusivamente cuando no son activos. Estos genes reciben el nombre de antioncogenes o genes de supresión tumoral y sólo ejercen un efecto oncogénico cuando los dos alelos cromosómicos (uno en cada cromosoma de la misma pareja) se alteran o deleccionan; es decir, se comportan como genes recesivos desde el punto de vista de su expresión y, por consiguiente, la alteración exclusiva de un solo alelo no tiene consecuencia alguna[17].

En los últimos años se han comenzado a identificar un grupo de genes cuya ausencia (no su presencia como en el caso de los oncogenes) es la responsable del desarrollo del cáncer; a estos se les ha denominado genes supresores del tumor (GSC) o antioncogenes[19].

En condiciones normales algunos de los GSC como Rb, p53, p15/MTS2 y p16/MTS1, participan en el control del ciclo celular, principalmente en el paso de la fase G_1 a la S; mientras que otros genes involucrados regulan la proliferación y diferenciación celular. Es por esta razón, que la alteración de uno o más de los genes supresores del cáncer tienen una relación directa con la producción de carcinomas como el de pulmón, mama, tiroides, cerebro, ovarios, células linfoides y aparato gastrointestinal[19].

P53 es uno de los oncogenes supresores que se conocen y la proteína que produce, interviene en la regulación de la proliferación de las células; de hecho se considera que actúa en uno de los puntos de control, encargados de revisar la cantidad de daño que tiene el ADN de una célula. Si el daño es reparable, la proteína p53 llama a las enzimas encargadas de la reparación y detiene a la célula en la fase G_1 hasta que se repara, sin embargo, si considera que el daño es mucho, manda a la célula a apoptosis o muerte celular programada[20].

Este gen también se encuentra mutado aproximadamente en el 50% de los diferentes tipos de cáncer; en ratones tratados con luz ultravioleta, p53 ha mostrado mutaciones, aún antes que se manifieste el cáncer de piel. Si esto ocurriera en el ser humano, quizás podríamos detectar a los sujetos sensibles antes de que se produzca la patología, aún más utilizando las técnicas de terapia génica, introduciendo el gen normal y curar la enfermedad[20].

Se ha encontrado que la exposición de células invitro al Arsénico (As), produce un incremento en la cantidad de proteína P53, cabe mencionar que el As es un carcinógeno humano, que inhalado produce cáncer de pulmón y tomado en agua contaminada con este metaloide, aumenta la incidencia de cáncer de vejiga y piel[20].

Cuando los p-onc se activan, se convierten en oncogenes que estimulan la proliferación celular excesiva e inadecuada. Es posible que algunos tumores contengan oncogenes provocadores del crecimiento que aún no hayan sido identificados (por lo que sólo se han encontrado oncogenes activados en el 15 al 20% de los tumores humanos); pero también es posible que algunos tipos de cáncer puedan surgir, no de la activación de genes estimuladores del crecimiento, sino de la inactivación de genes que normalmente inhiben la proliferación celular, la pérdida de determinados genes "supresores del cáncer" pueden ser un mecanismo importante de la transformación maligna[21].

P53

El gen p53, codifica la proteína nuclear del mismo nombre, es una fosfoproteína nuclear de 53 kd, que posee función de anti-oncogén o gen supresor [22]. La proteína p53, junto con la proteína p10rb, poseen funciones represoras de la proliferación celular que quedan anuladas tras la interacción con las proteínas víricas. Se comporta como un gen recesivo, y de forma alterada puede acumularse p53 mutado, el cual, interviene en la progresión tumoral, favoreciendo el crecimiento celular y generalmente confiere un pronóstico desfavorable[1, 22].

Se localiza en el brazo del cromosoma 17; desde el punto de vista funcional puede comportarse como un oncogén capaz de cooperar con un gen ras activado, produciendo transformación celular. Sin embargo, el gen p53 también puede actuar como supresor tumoral, donde el producto de la proteína liga el ADN celular y es un regulador negativo del crecimiento y división celular. inhibiendo la transformación y proliferación celular y, en consecuencia, la formación de un tumor[17, 23].

El doctor Dipple menciona que tiene la capacidad de detener la proliferación celular y de que las células entren a procesos de apoptosis. Al parecer, ésta proteína controla la proliferación, la diferenciación y la muerte de las células[24].

Investigaciones realizadas por el doctor Anthony Dipple del Instituto Nacional de Cáncer en Maryland, Estados Unidos, indicaron que los hidrocarburos son metabolizados a diol-epóxidos, que reaccionan con residuos de guanina y adenina en el ADN. Esto sugiere que algunos de los aductos, (moléculas que se pegan al ADN), formados con residuos de adenina son más activos que otros y pueden ser en gran parte responsables de los efectos carcinogénicos[24].

Los aductos adheridos a la célula pueden provocar mutaciones, cuando la célula es incapaz de reparar el daño, adquiriendo entonces características de malignidad. En cuanto a la proteína P-53, el doctor Dipple mencionó que tiene la capacidad de detener la proliferación celular y de que las células entren a procesos de apoptosis. Al parecer, ésta proteína controla la proliferación, la diferenciación y la muerte de las células[24]. Juega un papel importante en la iniciación de la síntesis del ADN, al parecer al mediar la unión de la ADN α polimerasa con algunos de los componentes del complejo de replicación del ADN. Su actividad depende de su concentración y estado de fosforilación, de esta manera mantiene a las células en fase G_1 al estar en altas concentraciones activas no fosforiladas y permite el paso a la fase S al ser fosforilada por acción de cdc2 y la caseína cinasa II o por específica concentración dependiente y completa e involucra la participación del sistema de proteasa dependiente de ubiquitina a través de un mecanismo aún no dilucidado, aunque se han detectado formas ubiquitinadas de p53 que sugieren la formación del completo E6-p53-ubiquitina, capaz de promover la degradación de ATP y consecuentemente la de p53. Este proceso explica la capacidad neoplásica de E6, que tiene una importante repercusión en el cáncer cervicouterino, al eliminar la represión ejercida por p53 y además propone las grandes ventajas de crecimiento continuo que tendría una célula al expresar conjuntamente E6 y p53m (que es más potente en ausencia de p53wt)[25], siempre y cuando ésta no actuara como sustrato de degradación.

Las mutaciones somáticas de éste gen son unas de las más frecuentes en numerosos tumores, alterando la proteína, la cual se encuentra en un amplio rango de neoplasias malignas, incluyendo tumores de colon, pulmón, mama y cerebro, como ya se mencionó, es una proteína que detiene el ciclo celular en la fase G_1, presumiblemente para reparar ADN, pero también interactúa con las proteínas asociadas a apoptosis, al inducir a éste proceso, si el ADN se encuentra dañado[18, 23].

La proteína P53 es un factor de transcripción que parece tener una importante función en la regulación de la progresión de las células a lo largo del ciclo celular y su entrada en el ciclo de la apoptosis. Sin embargo, sucesivas investigaciones han proporcionado evidencia de que el gen P53 actúa normalmente como un gen supresor de tumor[18, 23].

A partir de la mutación inducida por luz ultravioleta del gen p53, se detectó que éste se presenta previo a la aparición del cáncer de piel. Los resultados indican que este hecho es un primer paso para el desarrollo del cáncer de piel y su monitoreo podría ayudar a determinar la eficacia de medidas de protección contra este tipo de padecimiento[18, 20].

La mutación germinal del gen p53 produce un síndrome autosómico dominante de predisposición al cáncer familiar, denominado síndrome de Li-Fraumeni y que consiste en la aparición de sarcomas de tejidos blandos y sarcomas de huesos, así como cáncer de mama de aparición precoz[17], cerebro o leucemias. Estos tumores de manera temprana afectan a la mitad de los pacientes antes de los 30 años[18, 20].

Moo-Min y Linden[26, 27] en 1994, Regezi y Kuttan[28, 29] en 1995 y Araujo[30] en 1997 mencionan que la sobreexpresión de p53 como resultado de una mutación es encontrada en el cáncer de cabeza y cuello en relación con un alto grado de malignidad y su detección inmunohistoquímica sirve como marcador pronóstico. Al contrario de los estudios realizados en 1993 por Ranasinghe[31] y en 1994 por Slootweg [32], que mencionan que p53 se presenta en las primeras etapas de la carcinogénesis, existiendo proliferación celular sin detección de ésta proteína[26 - 32].

PÉNFIGO VULGAR

Es un trastorno descamativo de la mucosa bucal y piel, es una enfermedad mucocutánea, autoinmune, en la cual se forman vesículas intraepiteliales. Existen varios tipos, entre los cuales están: el vegetante, foliáceo (superficial), eritematoso, fogo seluagen y del Brasil. Se caracteriza por la presencia de anticuerpos circulantes IgG reactivos contra el complejo desmosoma – tonofilamento de las células intermedias, que causan fenómenos morfológicos iniciales, que probablemente activan a las proteasas, las cuales median el proceso de acantólisis, provocando una rotura de uniones intercelulares; pérdida de la adhesión entre las células; disminución y extensión de la separación de las células epiteliales[6, 33, 34].

PATOGENIA

La pérdida de adhesión se produce entre las células localizadas por encima de la capa de células basales, provocando una formación ampollosa suprabasal. Otros miembros de este grupo de patologías (pénfigo vegetante, foliáceo y eritematoso) representan formas más leves y no afectan a la cavidad bucal tan extensamente como el PV; si no se trata, el PV puede ser una enfermedad muy grave, con una tasa de mortalidad superior al 70%. Con tratamiento agresivo, la tasa de mortalidad disminuye en gran medida[35].

La destrucción de los factores adhesivos de las células espinosas suprabasales se denomina **acantólisis**; aunque este proceso no se comprende aún completamente; se ha establecido que la adhesión intercelular de los queratinocitos depende de desmosomas y proteínas extracelulares. En los desmosomas existe un grupo de proteínas intracelulares denominadas **desmoplaquina**, mientras que las proteínas extracelulares que rodean a la célula, formando el "pegamento" intercelular, se denominan colectivamente **cadherinas**. En el PV, se cree que el antígeno diana es una de las cadherinas, la desmogleína II, una proteína de 130kD; en el pénfigo foliáceo, el antígeno diana es la desmogleína I, una cadherina de 165kD[36].

En el suero del paciente afectado pueden detectarse autoanticuerpos circulantes frente a la desmogleína I, una proteína del PV, y se ha demostrado que fluctúan con la intensidad del proceso patológico. Experimentalmente éstos mismos anticuerpos fueron aislados y transferidos a animales, o donde atacaron a la piel normal, produciendo lesiones similares a las de PV humano. O son aún desconocidos los factores etiológicos iniciales que inducen la producción de estos autoanticuerpos en algunos individuos. El hecho de que algunos grupos étnicos presenten una mayor tendencia a desarrollar PV ha dado pie a la teoría de que existe predisposición genética; se cree que el desarrollo de un PV es más probable en pacientes con ciertos antígenos mayores de histocompatibilidad en sus queratinocitos cutáneos y mucosos[36].

Cuando el anticuerpo llega al antígeno blanco, actúa la enzima proteolítica intracelular epitelial o las enzimas que actúan en el complejo desmosoma – tonofilamento; los polipéptidos (85Kd, 130Kd, 180kDa, 210Kd, 230-kDa), forman el complejo vulgar, localizado en la superficie queratinocítica, la cual es blanco antigénico del sistema inmune del huésped[37].

Se ha detectado la presencia de C3 del complemento activado y en ocasiones C1q y C4 de la vía clásica, de manera menos frecuente se han encontrado componentes de la vía alternativa, como la properdina y el factor B. Se cree que dicho factor del complemento tiene una función exacerbante y no primaria dentro del proceso acantolítico[35, 38].

CARACTERÍSTICAS CLÍNICAS

Es más frecuente entre los 40 y los 60 años de edad; su incidencia es más elevada en individuos de origen mediterráneo y judíos ashkenazis, y en personas con ciertos antígenos de histocompatibilidad, fármacos como la penicilamina y la presencia de una neoplasia maligna preexistente (PV paraneoplásico), parecen producir lesiones idénticas a las de la forma común del PV[36].

El PV afecta sobre todo a la piel del torso; en casi el 50% de los pacientes con PV cutáneo, las lesiones bucales preceden a las lesiones cutáneas, con intervalos de hasta un año [6]; también pueden afectarse otras membranas mucosas, como las de nasofaringe, esófago, vagina y el cuello uterino; las ampollas son frecuentes en el paladar blando, donde presentan una breve fase, generalmente inadvertida, de ampolla; en ésta y en la mayoría de las localizaciones intrabucales, las finas capas superficiales se pierden rápidamente, dejando un área eritematosa sensible al calor, al frío, a las comidas picantes y bebidas alcohólicas; el borde libre de las encías donde es frecuente la abrasión crónica por el cepillado, y los bordes laterales de la legua, donde se produce un roce constante, presentarán lesiones erosivas más grandes sintomáticas. Es frecuente hallar lesiones en otras superficies mucosas de la boca, especialmente el paladar blando y la mucosa bucal; tanto la piel como los tejidos mucosos presentan un signo de Nikolsky positivo (cuando se frota una parte no comprometida de la piel o la mucosa ocasionará la formación de una lesión ampollar) [12, 39]; en la piel las lesiones se deben a ampollas de breve duración que se rompen, formándose una costra rojiza y quebradiza.

CARACTERÍSTICAS HISTOLÓGICAS

El aspecto microscópico del pénfigo vulgar (PV) muestra en el tejido conjuntivo subyacente una leve inflamación; la capa de células basales se encuentra intacta, pero las células de la capa suprabasal están separadas (acantólisis), flotando libremente en un espacio intraepitelial lleno de líquido; éstas células pierden su forma poligonal y se hacen redondeadas, con menos citoplasma visible alrededor del núcleo; esto confiere a las células redondeadas, con menos citoplasma visible alrededor del núcleo[39].

Esto confiere a las células un aspecto maligno en la citología; a éstas células se les ha dado el nombre de **células de Tzanck** y constituyen un hallazgo típico en el líquido de la zona de separación epitelial del PV[39].

La inmunofluorescencia es de gran ayuda para el diagnóstico de este trastorno; en las primeras fases de la enfermedad, antes de desarrollarse la separación suprabasal y aparecer las células de Tzanck, puede ser el único medio diagnóstico; es también muy útil para detectar la enfermedad en tejido biopsiado de una zona perilesional; la prueba descubre la presencia de depósito de anticuerpo IgG en patrón de " red de pesca" , debido a su disposición en la periferia de las células del estrato espinoso del epitelio[37].

CARCINOMA BASOCELULAR (CARCINOMA DE CÉLULAS BASALES, EPITELIOMA BASOCELULAR, BASALIOMA)

Es una lesión maligna, frecuente de la piel, localmente destructiva, puede ser una lesión solitaria o múltiple[39], es la forma más común de cáncer de la piel, de cabeza y cuello, de las áreas pilosas de la piel; se presenta en la región media de la cara, presentando una baja posibilidad metastásica; constituida por agrupaciones medulares de células basaloides; éste carcinoma deriva de la capa de células basales de la epidermis y sus apéndices; aunque no se origina en las membranas mucosas, puede afectarlas mediante propagación directa desde la piel adyacente[40].

La forma clínica más frecuente del carcinoma basocelular, es la forma nódulo-ulcerativa, que se presenta como un nódulo indurado, suave, con un aspecto aperlado y con vasos telangiectásicos que cursan sobre su superficie. Con el tiempo, el centro de la lesión se ulcera, formando posteriormente una costra, y al expandirse la lesión las estructuras vitales adyacentes se erosionan con lentitud. Debido a su naturaleza local de avance lento pero implacable a los carcinomas del tipo nódulo-ulcerativo se les denomina "úlcera roedora"[41, 42].

Las personas que presentan una mayor tendencia a desarrollar la lesión, son aquellas de más de 40 años de edad, aunque también puede presentarse en individuos jóvenes, que tienen bajos niveles de pigmentación natural en la piel, con antecedentes de exposición crónica al sol[39, 43, 44] y radiación ionizante, de manera directa, llamada también radiación actínica, siendo los hombres afectados con mayor frecuencia que las mujeres; presentando a la nariz como el sitio más frecuente[40, 42].

También son más comunes en latitudes sureñas del hemisferio Norte, en regiones con altas temperaturas y baja humedad, como lo son Queensland en Australia y Arizona en los Estados Unidos, además la exposición a carcinógenos químicos probablemente también contribuye a su patogenia, así como también hay una mayor predisposición a que lo presenten las personas con antecedentes de radiación o quemaduras cutáneas y con varios síndromes hereditarios predisponentes, como por ejemplo, el síndrome de células basales nevoide, conocido también con el nombre de síndrome de Gorlin-Goltz, el cual, se caracteriza por la presencia de queratoquistes odontogénicos múltiples, anormalidades esqueléticas y carcinomas múltiples de células basales, además de aparecer tumores en la segunda y tercera décadas de la vida. La mayoría de las lesiones se presentan en la piel expuesta al sol[40, 42].

CARACTERÍSTICAS CLÍNICAS

Se inicia como una pápula ligeramente elevada, pequeña, de superficie lisa, sobre un área que podría presentar signos de daño actínico, con el tiempo, la pápula se vuelve friable y sangra ante el menor traumatismo; el tumor aumenta lentamente de tamaño, desarrollando un centro deprimido, ligeramente esclerótico, que después puede ulcerarse; en éste momento, los bordes del tumor se engruesan, dando un aspecto de bordes enrollados en sí mismos. El carcinoma de células basales puede también ser pigmentado, haciendo a veces difícil la diferenciación con el melanoma. Un gran porcentaje de los carcinomas basocelulares ocurren en el tronco[44]. Aunque la mayoría de los carcinomas de células basales son tumores solitarios, los que se presentan en el síndrome de Gorlin-Goltz son múltiples. En la etapa inicial podemos encontrar las siguientes formas[40, 45]:

a) **Forma erosiva o en arañazo.** Suele aparecer sobre una queratosis actínica, que durante meses aparece y vuelve a aparecer sucesivamente, hasta que en un momento determinado aparece y desaparece una pequeña erosión, que nunca cicatriza y que va a más. Si todo esto ocurre en una persona mayor debemos pensar en un basocelular.

b) **Forma papuloide.** Aparece como un pequeño nódulo o verruga que no desaparece y que va aumentando poco a poco de tamaño.

c) **Forma mixta.** Es una mezcla de los dos anteriores.

LAS FORMAS CLÍNICAS SON:

a) **Carcinoma basocelular superficial, multicéntrico.** Consiste de una o varias placas eritematosas con pequeñas áreas de ulceración superficial; éste tipo semeja mucho, desde el punto de vista morfológico, a la enfermedad de Bowen, y a diferencia del tipo común de carcinoma basocelular, tienden a desarrollarse en el tronco [22]. A menudo aparece en la piel no expuesta al sol; ésta es una lesión levemente elevada, a veces de aspecto atrófico, que se extiende lateralmente y puede estar formada en su periferia por pápulas muy pequeñas y brillantes, puede recordar clínicamente una lesión papuloscamosa, pero se presenta en islotes multifocales de la dermis papilar, algunos de los cuales son clínicamente inaparentes. Dentro de ésta forma clínica, podemos encontrar las siguientes formas[7, 35, 40]:

- *Bowenoide.* Suele aparecer en área de la piel del tronco, protegidas de la luz solar, y como su nombre indica se parece mucho a la enfermedad de Bowen[7].
- *Eritematosa.* Aparece como una placa eritematosa de bordes regulares, ligeramente sobreelevados, no pruriginosa y que aumenta progresivamente de tamaño[45].
- *Costrosa.* Es una lesión costrosa, adherida a la piel y ligeramente infiltrada[45].

b) **Carcinoma basocelular quístico.** En el cual los nódulos de las células tumorales rodean espacios quísticos que pueden drenar, y en consecuencia, pueden variar en tamaño y forma con el tiempo[8].

c) **Forma lobulada, quística o nodular.** Es la más frecuente de todas y consiste en un nódulo, que suele ser liso, va creciendo poco a poco y suele estar surcado por telangiectasias[45].

d) **Forma plana cicatrizial.** Lesión que se va extendiendo en superficie con un borde "perlado", translúcido, muy característico[45].

e) **Forma tenebrante o ulcus rodens.** Lesión ulcerosa de inicio, de gran agresividad local y con una capacidad de destrucción tisular local muy importante, que puede producir "cuadros monstruosos"[45].

f) Carcinoma basocelular morfeiforme (esclerótico, esclerodermiforme, fibrosante o tipo morfeo). Simula una cicatriz superficial con bordes mal definidos; histológicamente está constituido por pequeños nidos de células tumorales atrapadas en un estroma de tejido fibroso[37]. Se presenta como una placa blanquecina, con superficie lisa y brillante, que semeja una cicatriz o una placa morfea, que se va extendiendo por la periferia, pudiendo llegar a tener gran extensión, al paciente le puede dar la sensación de que esa placa central indica que se "va curando" el tumor. Estas formas recidivan con frecuencia, pues el tumor suele ser más amplio de lo que se ve en la superficie[45].

g) Carcinoma de células metatípicas o basoscamoso. Se ulcera de forma característica, conformando la descripción anterior de "úlcera roída". En éste tipo se ven elementos de carcinoma de células escamosas intercalados entre islotes de carcinoma basocelular, y, en ocasiones su comportamiento biológico es más el de un carcinoma de células escamosas agresivo, que el de un carcinoma basocelular[40].

h) Tipo nódulo ulceroso. Es común, y se inicia como una pápula que crece de manera gradual y sufre necrosis y ulceración central; sus límites tienen un límite perlado transparente característico; éste tipo puede ser pigmentado[7, 46].

Todas las formas clínicas ya constituidas pueden en algún momento de su evolución ulcerarse y/o pigmentarse, de forma que podemos encontrar un esclerodermiforme o nodular pigmentado y ulcerado. La pigmentación de los tumores basocelulares se debe a la presencia de melanocitos en el interior del tumor, y deberán diferenciarse de los melanomas o de otras lesiones melanocíticas. El potencial maligno de los basocelulares pigmentados no difiere del de los no pigmentados, siendo el tratamiento el mismo[45].

CARACTERÍSTICAS HISTOLÓGICAS

Se caracteriza por una proliferación de células basaloides[11], a nivel microscópico aparecen con patrones circunscritos o difusos, surgiendo nidos y cordones de células cuboidales de la región de las células basales epidérmicas, los núcleos tienen morfología relativamente uniforme y calidad tintorial, a menudo las células neoplásicas alrededor de la periferia de los nidos invasores y cordones casi siempre están en empalizada e hipercromáticas y con cierta frecuencia en forma columnar, además de ser pequeñas y tener un citoplasma escaso, las células más externas tienden a mostrar una disposición empalizada de sus núcleos[34, 39].

El estroma es fibroso y laxo, de tal forma que cuando se fija, tiende a retraerse de las células tumorales, es común cierto grado de diferenciación en éste tipo de tumor; puede haber diferenciación de folículos pilosos con queratinización, diferenciación sebácea o formación de túbulos, que sugiere formación de glándulas ecrinas[34, 39].

Las células centrales pueden ser de forma poliédrica, ovales, redondas o fusiformes, rara vez se observan puentes intercelulares en cortes histológicos de rutina, las figuras mitóticas pueden variar desde escasas a abundantes; con frecuencia se observa apoptosis de células tumorales. El estroma fibroso que rodea los islotes tumorales contiene un número variable de células y a menudo presenta grandes cantidades de mucopolisacáridos ácidos. Durante el procesamiento del tejido, la deshidratación origina pérdida de los mucopolisacáridos, dando origen a la formación de espacios retraídos (hendiduras) que separan el estroma de los islotes del tumor. Este es un artefacto histológico común, pero no se observa de forma constante en los cortes histológicos del carcinoma basocelular. Otro rasgo frecuente observado en el estroma del carcinoma basocelular un aumento del contenido de tejido elástico[22].

La queratinización se parece a la del cabello que se observa en la variante no frecuente, que es el carcinoma basocelular queratósico. El término adenoide se utiliza como modificador histológico para describir a los carcinomas basocelulares que sugieren diferenciación glandular. Otros tipos se describen como sólidos o quísticos. En el patrón histológico difuso de éste carcinoma, el tipo más importante es aquel en el que se encuentran nidos infiltrativos pequeños, en un estroma fibroblástico, como lo es el carcinoma basocelular infiltrativo. Este se describe con un patrón de crecimiento implacable que puede pronosticar un curso clínico más agresivo. Otros tipos difusos microscópicos se designan como superficial y micronodular[29].

a) **Fibroepitelioma.** De éste carcinoma surge como una lesión firme, que casi siempre se localiza en el tronco inferior o en el área lumbosacra[29].

El carcinoma basocelular rara vez metastatiza, por lo tanto no es necesario efectuar un examen de evaluación de metástasis. Se deberán examinar en forma rutinaria los ganglios linfáticos regionales, especialmente en tumores de alto riesgo, como los que aparecen en los labios, oídos, regiones perianales y perigenitales, o en áreas de alto riesgo de la mano[35, 42].

PLANTEAMIENTO DEL PROBLEMA

Se ha discutido si el antioncogen p53 se expresa en lesiones de cabeza y cuello, específicamente en el carcinoma basocelular, ya que ésta proteína puede o no expresarse de acuerdo a la literatura.

Considerando lo anterior, nuestro interés fue conocer si existe expresión de p53 en 2 lesiones de origen epitelial y de diferente génesis como son el pénfigo vulgar y el carcinoma basocelular.

JUSTIFICACIÓN

La carcinogénesis es un proceso, dentro del cual se encuentran involucrados una serie de oncogenes y antioncogenes, los cuales son activados mediante factores químicos, biológicos o físicos, éstos genes no necesariamente se encuentran únicamente en el cáncer, ya que ellos son encargados de regular la proliferación y división celular en condiciones normales, en base a esto consideramos que p53 específicamente puede expresarse en algunas lesiones con diferente etiología, por lo cual estudiamos la expresión de éste en pénfigo vulgar y en el carcinoma basocelular.

HIPÓTESIS DE INVESTIGACIÓN

P53 sólo se expresa en el carcinoma basocelular y no en pénfigo vulgar.

HIPÓTESIS NULA

P53 no se expresa en ninguna de las dos lesiones en estudio.

HIPÓTESIS ALTERNA

P53 se expresa indistintamente en el carcinoma basocelular y en pénfigo vulgar.

OBJETIVO GENERAL

Identificar y cuantificar la inmunoexpresión de p53 en pénfigo vulgar y en el carcinoma basocelular.

OBJETIVOS ESPECÍFICOS

- Detectar la expresión de p53 en pénfigo vulgar y en el carcinoma basocelular;

- Determinar el tipo de expresión de cada una de las lesiones en estudio;
- Clasificar la expresión de las lesiones en estudio en leve moderada y severa;
- Comparar los resultados obtenidos en pénfigo vulgar y en el carcinoma basocelular.

UNIVERSO DE ESTUDIO

CRITERIOS DE INCLUSIÓN

Todos los tejidos que microscópicamente presentaron las características de pénfigo vulgar y carcinoma basocelular.

CRITERIOS DE EXCLUSIÓN

Aquellos tejidos que no presentaron características de pénfigo vulgar y carcinoma basocelular.

VARIABLES DEPENDIENTES

La respuesta del tejido ante la presencia o ausencia de p53.

VARIABLES INDEPENDIENTES

La presencia o ausencia de p53 en pénfigo vulgar y carcinoma basocelular.

DISEÑO DE ESTUDIO

- Retrospectivo;
- Transversal;
- Descriptivo;
- Comparativo.

MATERIAL Y MÉTODOS

MATERIAL:

EQUIPO:

- Microscopio óptico;
- Computadora;
- Potenciómetro Beckman;
- Horno de microondas 500 – 1000 w.,
- Cámara húmeda Shandon;
- Estufa de temperatura ambiente 100°C;
- Rack para tinción para 10 laminillas Shandon;
- Coverplates Shandon Cat No. 7211013;
- Vasos de Coplin de plástico;
- Vasos de Coplin de vidrio;
- Micropipetas:
  - 10µl.
  - 100µl.
  - 200µl.
  - 1000µl.
- Puntas amarillas y azules;
- Portaobjetos;
- Cubreobjetos;
- Agua desionizada.

REACTIVOS

- Tri – sodio citrato 2- hidrato para análisis Merck;
- Peróxido de Hidrógeno al 30%;
- K2 HPO4;
- K HPO4;
- NaCl;
- Hematoxilina Meyers o Harris;
- Medio de montaje Entellan;
- Poli – 1 – lisina marca Sigma (100ml);
- Pap – pon (marcador hidrofóbico) DAKO;
- Hidróxido de amonio;
- Xilol;
- Alcohol 100%;
- Alcohol 96%;
- Hematoxilina;

- Solución Scott;
- Eosina;
- Alcohol Xilol.

ANTICUERPOS

- P53 protein Monoclonal (DAKO) clone DO-7;
- Complejo peroxidasa conjugada con estreptavidina (BioGenex);
- Cromógeno Peroxidase substrate Kit DAB..SK 4100 VECTOR.

METODOLOGÍA

Para llevar a cabo este estudio se seleccionaron 24 casos del archivo de patología clínica y experimental, de la División de Estudios de Posgrado e Investigación de la Facultad de Odontología de la U.N.A.M. y del Departamento de Dermatología del Hospital General Manuel Gea González.

De los 24 casos seleccionados fueron: 13 de pénfigo vulgar y 11 carcinomas basocelulares.

Se seleccionaron los bloques de parafina y las laminillas. Las laminillas teñidas con H y E fueron revisadas para corroborar la presencia o ausencia de lesión histológica; las laminillas sin evidencia de lesión fueron descartadas del estudio.

Los bloques de parafina de las laminillas seleccionadas se usaron para obtener secciones de 4μ de espesor, que fueron montadas en portaobjetos previamente tratados con silano, posteriormente se realizaron 4 cortes histológicos de cada uno de los casos.

Uno de ellos se tiñó de manera convencional con H y E para la observación morfológica.

INMUNOHISTOQUÍMICA

Se desparafinaron en xilol las laminillas a tratar y se pasaron por alcoholes a diferentes concentraciones para hidratar, se lavaron con agua destilada desionizada.

Posteriormente se colocaron en Buffer de citrato pH = 6 a una molaridad de 0.1 y se llevaron al horno de microondas de alto poder durante 5 a 10 minutos para la recuperación antigénica.

Se lavaron con PBS por 5 minutos y se procedió al bloqueo de peroxidasa endógena con peróxido de hidrógeno al 3%, incubando de 3 a 5 minutos a temperatura ambiente. Nuevamente se lavaron con PBS y colocaron en PBS limpio en un vaso de Coplin con PBS.

Se bloquearon sitios inespecíficos o cargados con suero normal durante 10 a 20 minutos, el cual se preparó usando 10 ml de PBS x 3 gotas de suero normal de caballo, se agitó y se usó, posteriormente se decantó el suero normal de caballo, y se incubaron los tejidos con el anticuerpo primario durante 40 min. En cámara húmeda, así como el control negativo a temperatura ambiente.

Se preparó el anticuerpo secundario con 10 ml de PBS, 3 gotas del suero bloqueador y 1 gota del anticuerpo biotinilado; para preparar el ABC se colocaron 5 ml de PBS y se agregó 2 gotas del reactivo A y 2 gotas del reactivo B, mezclándose fuertemente.

Una vez concluidos los 40 minutos de incubación con el anticuerpo primario, se lavaron las laminillas con PBS y se montaron en Coverplates con PBS; se colocaron en Racks y se les agregaron 2 ó 3 gotas del Ac secundario, dejándose incubar durante 20 minutos a temperatura ambiente.

Se enjuagaron con PBS dejándose 5 minutos a que bajara éste. Se colocaron 2 ó 3 gotas del complejo ABC y se incubaron durante 20 minutos a temperatura ambiente.

Se lavaron nuevamente con PBS y se preparó el cromógeno, incubándolos durante 5 minutos, se revisó la reacción al microscopio y se le colocó más cromógeno en los casos en que fue necesario.

Una vez realizados estos pasos se lavaron y colocaron en un vaso de Coplin con agua; se procedió a realizar la contratinción, se filtró la Hematoxilina y se vació en el vaso de Coplin con las laminillas, se bañaron y se dejaron en agua caliente. Por último se deshidrataron las laminilla en alcohol y se montaron.

Los especímenes fueron evaluados de acuerdo al tipo de expresión en leve (+), moderada (++) y severa (+++); la cuantificación de la inmunoexpresión de p53, se realizó en un microscopio de campo claro; revisándose microscópicamente en aumento de 40X por 10 campos.

La observación y cuantificación de las células fue realizada a doble ciego por un patólogo bucal y la tesista.

RESULTADOS

A continuación se presenta la descripción histológica del total de los casos en estudio.

DESCRIPCIÓN HISTOLÓGICA DE LOS CASOS DE PÉNFIGO VULGAR

I. 144-99:
Presenta un epitelio estratificado plano, paraqueratinizado, edema intracelular, vacuolización intraepitelial; las células de la capa suprabasal se encuentran ligeramente separadas, en algunos sitios se observa un leve infiltrado linfocítico que atraviesa la membrana basal; en el tejido adyacente podemos encontrar músculo esquelético y gran cantidad de eritrocitos.

II. 145-99:
Presenta un epitelio estratificado plano, presentando algunas crestas epiteliales irregulares, además de algunas zonas de separación de las células de la capa suprabasal, así como células que perdieron su forma poligonal haciéndose más redondeadas y con menos citoplasma visible alrededor del núcleo; en el tejido adyacente podemos encontrar algunos vasos sanguíneos, fibras musculares, fibras de colágeno e infiltrado inflamatorio.

III. 146-99:
Se trata de un epitelio estratificado plano, el cual presenta zonas de hiperparaqueratosis, además de que existe una ligera separación de las células de la capa suprabasal y pérdida de las crestas epiteliales, en el tejido adyacente también podemos encontrar algunas fibras de colágeno, vasos sanguíneos, eritrocitos, en el tejido conectivo subyacente podemos observar una leve inflamación difusa, se encuentran diversos neutrófilos dentro de fibrina, así como también se observan algunos vasos sanguíneos.

IV. 147-99:
Encontramos un epitelio estratificado cuboidal, delgado, ortoqueratinizado presentando pequeñas crestas epiteliales; en el tejido conectivo subyacente se observa una leve inflamación difusa y algunas zonas de inflamación focal con zonas de pérdida de la membrana basal y de licuefacción de las células basales, además de presentar vacuolización intraepitelial fibras de colágeno, vasos sanguíneos y tejido glandular.

V. 148-99:
Muestra un epitelio estratificado cuboidal, delgado, con crestas epiteliales muy grandes y alargadas, tratándose de un epitelio paraqueratinizado con zonas de epitelio ortoqueratinizado, presentando además vacuolización intraepitelial y edema intracelular; en el tejido conectivo subyacente se puede observar una leve inflamación difusa y algunas zonas de inflamación focal, así como también zonas de infiltrado linfocítico, que atraviesan ligeramente la membrana basal, con algunas zonas de pérdida de las células basales, además de licuefacción y degeneración de las mismas; en el tejido conectivo adyacente podemos encontrar algunos folículos pilosos, conductos de glándulas, tejido glandular, así como también fibras de colágeno y vasos sanguíneos.

VI. 149-99:
Se trata de un epitelio estratificado cuboidal, delgado, paraqueratinizado, presentando varias crestas pequeñas e irregulares, así como edema intracelular y vacuolización intraepitelial; el tejido conectivo adyacente presenta una inflamación difusa y algunas zonas de inflamación focal, además de presentar algunos sitios de infiltrado linfocítico que atraviesan la membrana basal; observamos también algunas células de la membrana basal que muestran licuefacción; en el tejido adyacente se observan fibras de colágeno, tejido glandular y algunos folículos pilosos.

VII. 150-99:
Presenta un epitelio estratificado plano, delgado, siendo en algunos sitios paraqueratinizado y en otros ortoqueratinizado, presenta muy pocas crestas de epitelio y algunas áreas con ausencia de las mismas, presentando edema intracelular, así como algunas zonas con vacuolización intraepitelial, con escaso infiltrado linfocítico y observándose licuefacción de algunas células basales; en el tejido conectivo subyacente se observa una inflamación difusa, en el tejido adyacente podemos observar también algunos folículos pilosos, tejido glandular, fibras de colágeno y vasos sanguíneos.

VIII. 151-99:
El epitelio es estratificado plano, con hiperparaqueratosis y crestas epiteliales irregulares y algunas de gran tamaño, así como también se puede observar edema intracelular y vacuolización intraepitelial.

En el tejido conectivo subyacente se observan zonas de inflamación focal y algunos linfocitos que atraviesan la membrana basal, además de presentar licuefacción y degeneración de las células basales, con algunas áreas de acantólisis; en el tejido adyacente podemos encontrar tejido glandular, fibras de colágeno, vasos sanguíneos, eritrocitos y algunos folículos pilosos.

IX. 152-99:
Tiene un epitelio estratificado cuboidal, delgado, paraqueratinizado, presentando crestas de epitelio pequeñas; existen sitios de edema intracelular y vacuolización intraepitelial, así como licuefacción de las células basales y algunas zonas de degeneración de las mismas, con presencia de algunos puntos con acantólisis; en algunos sitios el epitelio se encuentra separado del tejido conectivo; en el tejido conectivo subyacente se observa una leve inflamación, en algunas zonas de manera focal y en otras de manera difusa, con algunos linfocitos que atraviesan la membrana basal, en el tejido adyacente encontramos diversas fibras de colágeno, algunos vasos sanguíneos y la presencia de tejido glandular.

X. 153-99:
Presenta zonas de epitelio estratificado cuboidal, muy delgado, paraqueratinizado, presentando además algunas zonas de epitelio estratificado plano, la superficie del epitelio es muy irregular, presentando pequeñas crestas de epitelio delgadas en algunos sitios y en otros muestra ausencia de las mismas; presentando además edema intracelular y algunas zonas de vacuolización intraepitelial, así como licuefacción y degeneración de las células basales, con algunas áreas de acantólisis; en el tejido conectivo subyacente se observa una leve inflamación difusa y en el tejido adyacente algunas fibras de colágeno, vasos sanguíneos, escasa cantidad de eritrocitos, además de la presencia de tejido glandular.

XI. 154-99:
El epitelio es estratificado con zonas de células planas y zonas de células cuboidales, se trata de un epitelio hiperparaqueratinizado con zonas de hiperortoqueratosis, con crestas de epitelio irregulares, presentando el epitelio más grueso en unas zonas que en otras, observándose edema intracelular y vacuolización intraepitelial; además podemos encontrar una zona de acantólisis por encima de la capa de células basales.

En el tejido conectivo subyacente se observan sitios de inflamación focal, además de licuefacción y degeneración de las células basales, así como también infiltrado linfocítico que atraviesa la membrana basal; el tejido adyacente muestra fibras de colágeno, folículos pilosos, tejido glandular, vasos sanguíneos y algunos eritrocitos.

*En la **figura 5** se observan dos casos de pénfigo vulgar teñidos con H y E a 20X con algunas de las características histológicas descritas anteriormente.

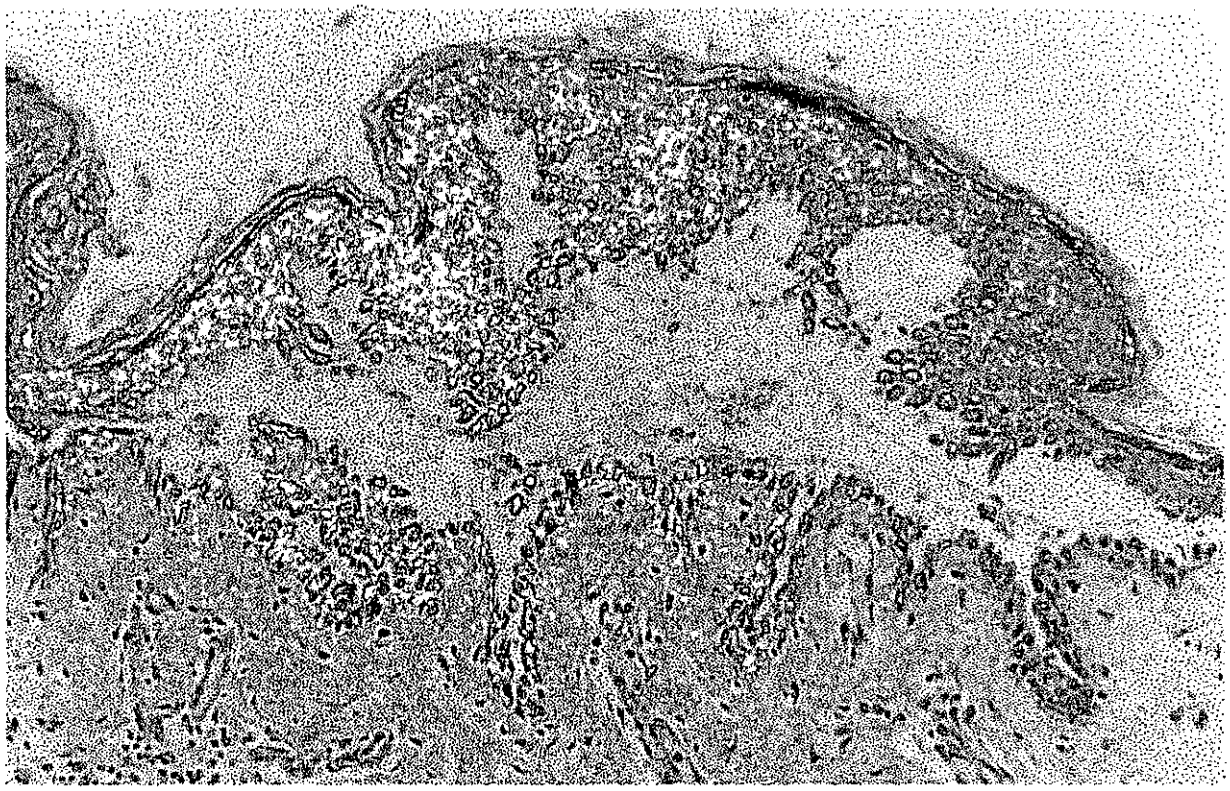

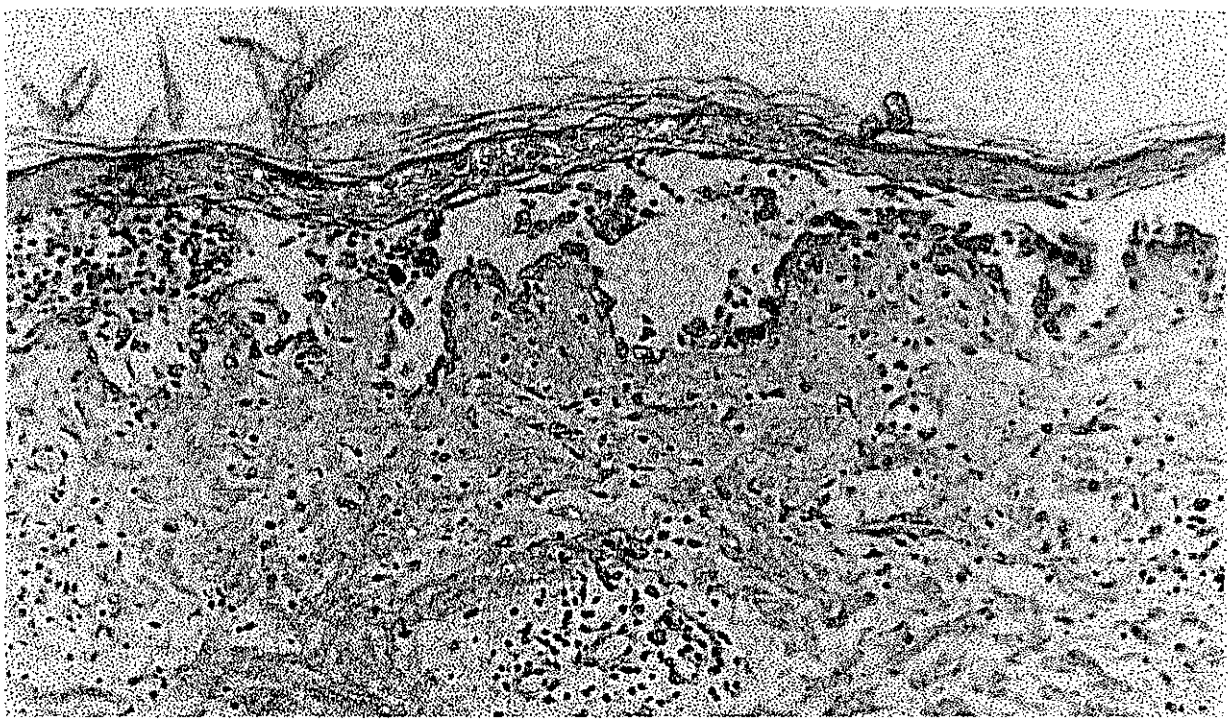

Fig. 5. **Pénfigo vulgar.** Se puede observar que las células de la capa suprabasal se encuentran separadas (acantólisis), flotando en un espacio intraepitelial. Ambas tomadas a 200 X.

DESCRIPCIÓN HISTOLÓGICA DE LOS CASOS DE CARCINOMA BASOCELULAR

I. 227-98:
El epitelio es estratificado plano, delgado, paraqueratinizado, con algunas crestas epiteliales, además se observa edema intracelular y vacuolización intraepitelial, así como licuefacción de las células basales; algunos de los islotes tumorales presentan espacios de retracción en su periferia, además de presentar un patrón circunscrito surgiendo nidos de células de aspecto basaloide; en el tejido conectivo subyacente se observa una leve inflamación con sitios de infiltrado linfocítico que atraviesa la membrana basal; en el tejido adyacente muestra la presencia de folículos pilosos, tejido glandular y fibras de colágeno.

II. 228-98:
El epitelio es estratificado plano, muy delgado, ortoqueratinizado, con algunas crestas epiteliales, así como edema intracelular con algunos sitios de vacuolización intraepitelial y licuefacción de las células basales, además cuenta con la presencia de varios islotes de células tumorales, algunos de los cuales presentan células en empalizada en su periferia, siendo algunas de éstas hipercromáticas; dentro de las células centrales algunas son redondas y otras ovales, con escasas células fusiformes; algunos de los islotes tumorales presentan pequeñas vacuolas, el estroma fibroso que los rodea contiene algunas células; en el tejido conectivo adyacente se observa una leve inflamación difusa, además de presentar fibras de colágeno, tejido muscular esquelético, tejido glandular, vasos sanguíneos y algunos eritrocitos.

III. 252-98:
Muestra un epitelio estratificado plano, paraqueratinizado, con algunas crestas epiteliales, así como licuefacción de las células basales, edema intracelular y vacuolización intraepitelial, observándose además un infiltrado linfocítico que atraviesa la membrana basal en algunos sitios y se extiende hasta las capas media y superior del epitelio; existen algunas zonas en las que las células basales se encuentran ligeramente separadas; se observan también algunos islotes de células tumorales con una capa periférica de células en empalizada en unos cuantos, pero en la mayoría no se encuentran en dicha disposición y un área central formada por células basales y parabasales uniformes.

En algunos de los islotes las células centrales son fusiformes, poliédricas y en otros cuentan con células ovales, además de presentar varias áreas focales de queratinización; el estroma fibroso que los rodea, no está bien delimitado, presentando escasas células.

IV. 108-99:
El epitelio es estratificado plano, delgado, paraqueratinizado, observándose edema intracelular, vacuolización intraepitelial y licuefacción de las células basales; en el tejido conectivo subyacente se observa una leve inflamación difusa, presentando algunos islotes de células tumorales que se originan a partir del epitelio, así como diversos islotes tumorales invasivos, dichos islotes presentan un estroma fibroso que los rodea, el cual no se encuentra bien delimitado y cuyas células centrales son ovales; en el tejido adyacente se observan algunos folículos pilosos, tejido glandular, tejido muscular esquelético y diversos vasos sanguíneos.

V. 109-99:
Presenta islotes de células tumorales cuyas células centrales son un tanto ovales, y en algunos otros sitios son redondas y de aspecto basaloide, observándose además algunas vacuolas. En el tejido conectivo subyacente se observa una respuesta inflamatoria crónica difusa.

VI. 110-99:
Podemos observar un epitelio delgado, estratificado, plano, ortoqueratinizado, que presenta edema intracelular y vacuolización intraepitelial, con algunas crestas de epitelio, además de presentar licuefacción de las células basales; en el tejido conectivo subyacente se observa una leve inflamación difusa, que en algunos sitios atraviesa la membrana basal, existen además algunos islotes de células tumorales que presentan algunas células con edema además de escasas vacuolas cuyas células centrales son redondas con aspecto de células basales; el estroma fibroso que rodea a dichos islotes, contiene algunas células.

VII. 111-99:

El epitelio es estratificado plano, delgado, paraqueratinizado, con vacuolización intraepitelial y edema intracelular; presentando una proliferación de células a partir de la capa de células basales con una extensión lateral de las células tumorales por debajo de la piel normal suprayacente; en el tejido conectivo subyacente se observa una inflamación difusa, que en algunos sitios atraviesa la membrana basal, además presenta islotes de células tumorales, cuyas células centrales son redondas y algunas de las que se encuentran en la periferia de los mismos, se encuentran dispuestas en empalizada, en el interior de los islotes podemos observar edema intracelular en algunas células únicamente; el estroma fibroso que rodea a los islotes contiene algunas células, además de presentar algunas fibras de colágeno.

VIII. 112-99:

Muestra un epitelio delgado, estratificado plano, ortoqueratinizado, con edema intracelular y vacuolización intraepitelial; en el tejido conectivo subyacente se observa una leve inflamación difusa, así como también licuefacción de las células basales, además de algunos islotes de tumorales, cuyas células centrales son redondas, el estroma fibroso que los rodea no está bien delimitado y las células de la periferia no se encuentran dispuestas en empalizada; en el tejido adyacente encontramos la presencia de algunos folículos pilosos, fibras de colágeno, vasos sanguíneos, eritrocitos, tejido glandular y tejido muscular esquelético.

IX. 113-99:

El epitelio es estratificado plano, ortoqueratinizado, presentando algunas crestas de epitelio, mostrando edema intracelular y vacuolización intraepitelial, presentando sitios de licuefacción de las células basales; en el tejido conectivo subyacente se observa una leve inflamación difusa y algunos islotes tumorales, cuyas células periféricas en algunos de ellos se encuentran dispuestos en empalizada y otros no, sus células centrales son redondas y algunas otras ovaladas, el estroma fibroso que los rodea contiene un numero diverso de células; en el tejido adyacente se observa tejido glandular, fibras de colágeno, tejido muscular esquelético, vasos sanguíneos y algunos eritrocitos.

X. 114-99:

El epitelio es estratificado plano y muy delgado, ortoqueratinizado, con pequeñas crestas de epitelio, con la existencia de sitios de edema intracelular y vacuolización intraepitelial, además de presentar zonas de licuefacción de las células basales; en el tejido conectivo subyacente se observa una leve inflamación difusa, presentando algunas islas tumorales cuyas células centrales son redondas y las periféricas no presentan la disposición característica en empalizada; el estroma fibroso que los rodea posee escasas células y algunas de las existentes dentro del islote muestran edema; algunos de los otros islotes presentan células centrales ovales y fusiformes; en el tejido conectivo adyacente podemos encontrar tejido glandular, fibras de colágeno además de fibras de músculo esquelético.

XI. 115-99:

El epitelio es estratificado plano, muy delgado, en algunas zonas es paraqueratinizado y en otras ortoqueratinizado, con pequeñas crestas de epitelio, observándose edema intracelular y vacuolización intraepitelial, así como también algunos sitios de licuefacción de las células basales; observándose células tumorales que se originan a partir del epitelio; además de haber una extensión lateral de las células tumorales por debajo de la piel normal supraadyacente, mostrando dichas células en forma de islotes tumorales cuyas células centrales son redondeadas, algunas células periféricas no poseen la disposición característica en empalizada, los islotes que sí muestran dicha disposición poseen células centrales ovales y fusiformes; el estroma fibroso que los rodea muestra algunas células; el tejido adyacente presenta además de tejido glandular, fibras de colágeno, vasos sanguíneos, eritrocitos

*En la **figura 6** se observan dos casos de carcinoma basocelular teñidos con H y E a mayor aumento (40X) con algunas de las características histológicas descritas anteriormente.

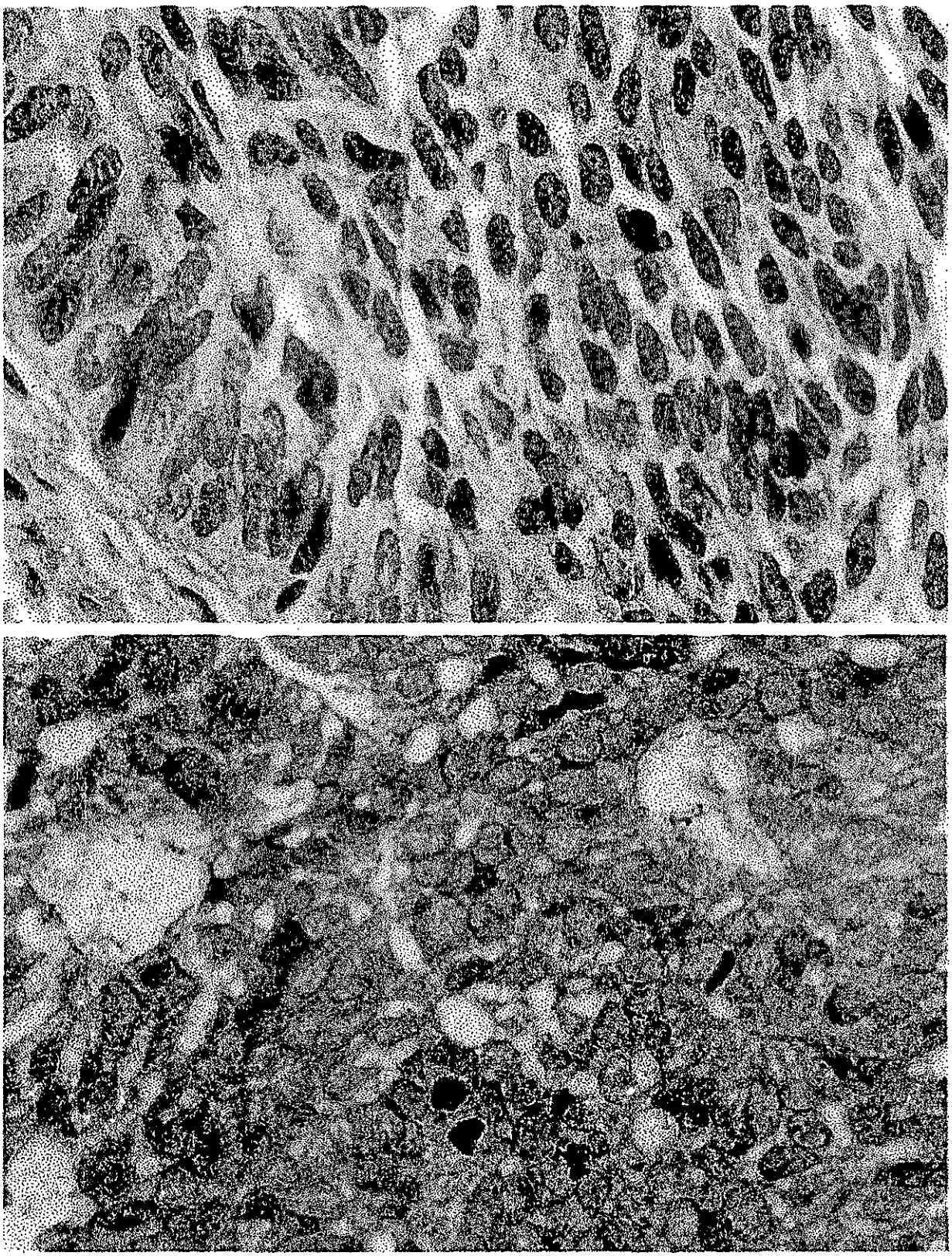

Fig. 6. **Carcinoma basocelular.** Se muestra la disposición y morfología de las células de aspecto basaloide que constituyen al carcinoma basocelular. Ambas tomadas a 1000 X.

INMUNOEXPRESIÓN Y CUANTIFICACIÓN DE P53

Del promedio total de los casos en estudio obtuvimos que del 100% de ellos sólo en un 39.86% existió expresión a p53; en los 13 casos de pénfigo vulgar (100%), 8 casos fueron positivos, correspondiendo al 61.54%; así como únicamente 2 de los 11 casos 18.18% del carcinoma basocelular fueron positivos. En las **figuras 7a, 7b, 8a y 8b** se muestra una fotografía de cada caso de las lesiones en estudio teñidas con Hy E y con p53 respectivamente.

La inmunoexpresión en los casos positivos de pénfigo vulgar fue: leve (+) en 3 casos; moderada (++) en 4 y severa (+++) en 1 caso. En la **figura 9a y 9b**, se observa un caso positivo severo de pénfigo vulgar con uno leve de carcinoma basocelular (**figura 10a y 10b**). En el caso del carcinoma basocelular, únicamente se presentaron 2 casos con expresión leve (+). En las **figuras 11a, 11b**, se muestra un caso de carcinoma basocelular en el que no hubo expresión a p53 y en las **figuras 12a y 12b**, se muestra un caso en el cual la expresión fue leve; ambas figuras fueron teñidas con H y E y con p53.

La inmunoexpresión de p53 fue cuantificada de acuerdo al número de células positivas contadas en 10 campos; en los casos positivos de pénfigo vulgar, el rango menor de células cuantificadas fue de 2.1 y el mayor de 21.39 con un promedio total de 62.24, ±1.73.

En la **tabla 2** se pueden observar los promedios de las células positivas en pénfigo vulgar y en la **tabla 3** los de carcinoma basocelular, donde podemos observar que el rango mínimo fue de 1.1 y el máximo de 2.07, con un promedio total de 0.31, ±0.18.

En la **gráfica 1** mostramos los casos positivos y negativos a p53 del pénfigo vulgar; en la **gráfica 2** lo mismo pero para carcinoma basocelular y en la **gráfica 3** se observan los valores promedios de la inmunoexpresión de p53 en las dos lesiones estudiadas, y en las gráficas 4 y 5 se muestra el comportamiento de ambas lesiones de acuerdo a los casos positivos.

Fig. 7a. Pénfigo vulgar a 200 X con HyE

Fig. 7b. Pénfigo Vulgar a 200 X con expresión severa a p53.

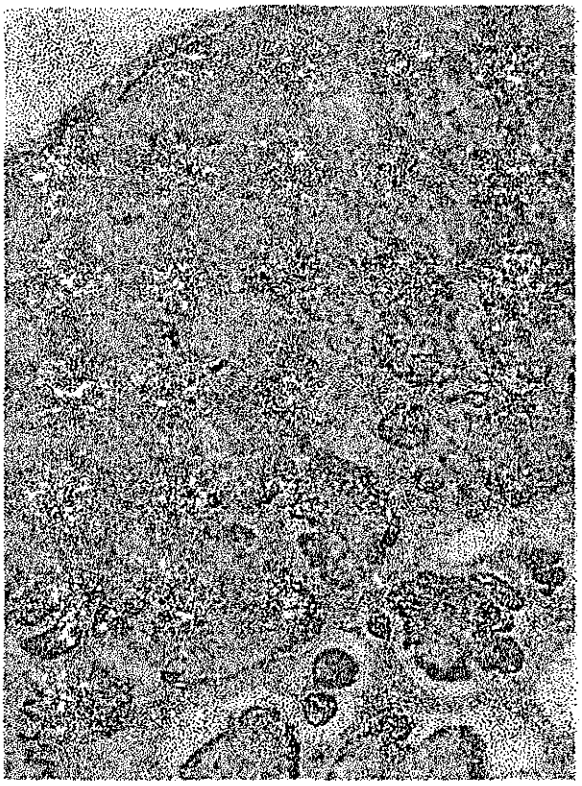

Fig. 8a. Carcinoma basocelular a 200 X teñida con H y E.

Fig. 8b. Carcinoma basocelular a 200 X con expresión leve a p53.

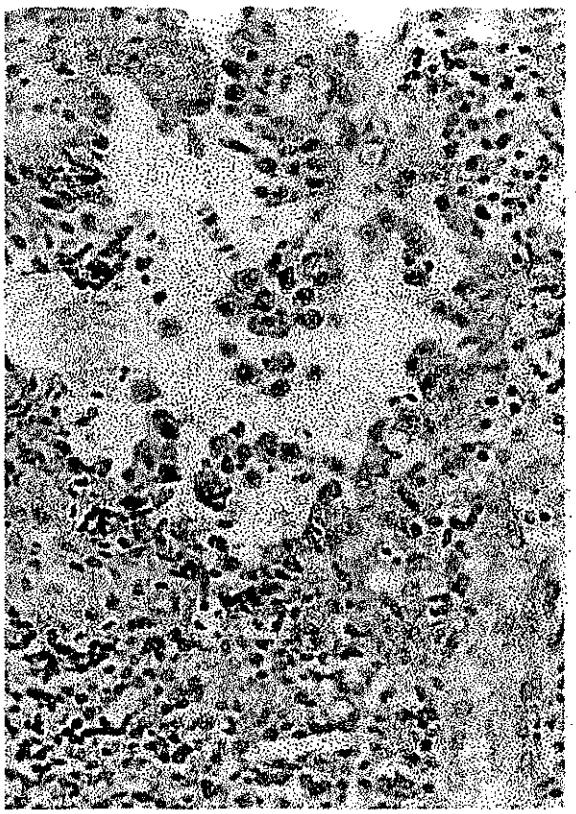

Fig. 9a. Pénfigo vulgar a 400 X con HyE.

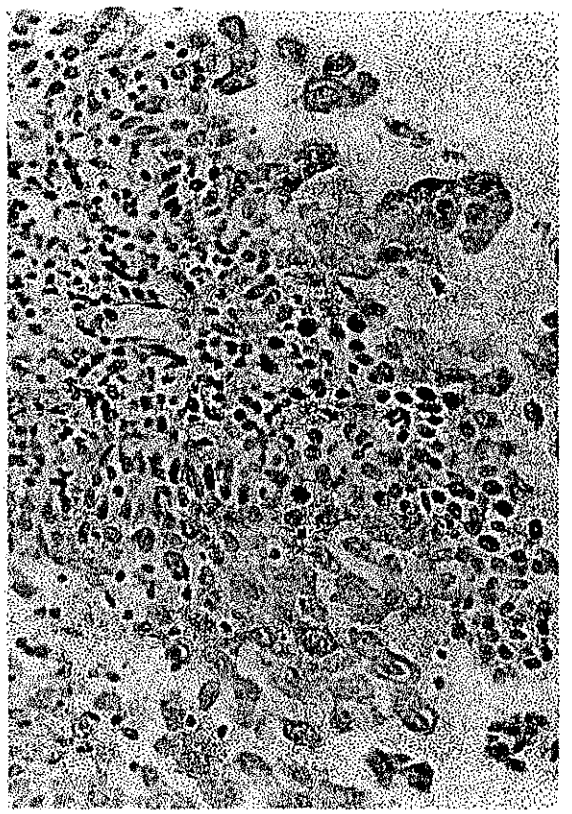

Fig. 9b. Pénfigo vulgar a 400 X con expresión severa a p53.



Fig. 10a. Carcinoma basocelular a 100 X con H y E.



Fig. 10b.Carcinoma basocelular a 200 X con expresión leve a p53.



Fig. 11a. Carcinoma basocelular a 100 X con H y E.

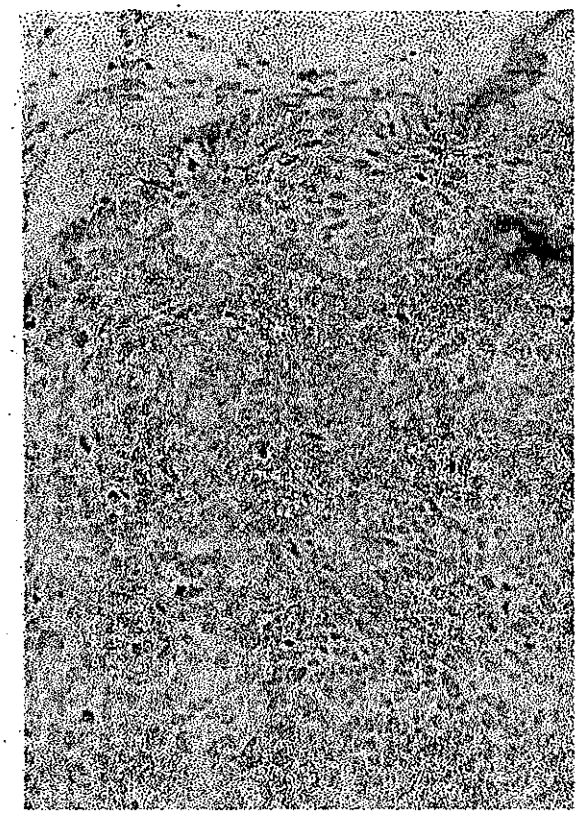

Fig. 11b. Carcinoma basocelular a 200 X con nula expresión a p53.

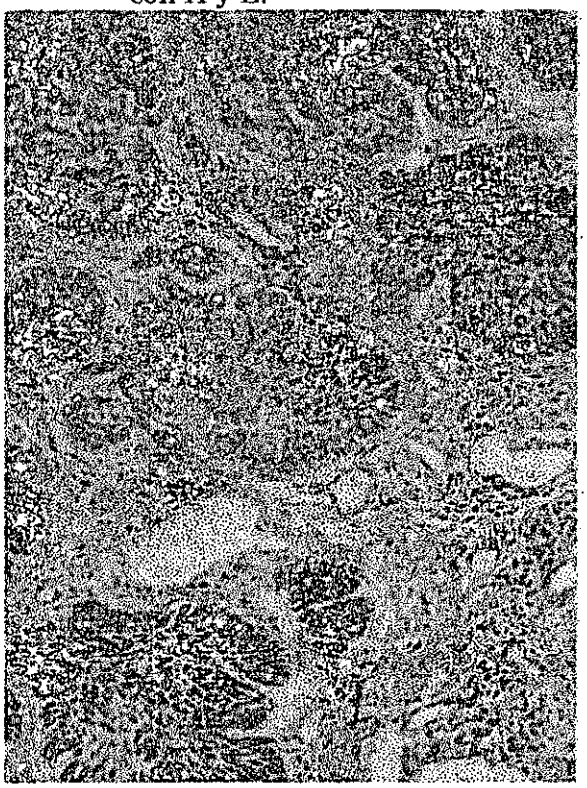

Fig. 12a. Carcinoma basocelular a 200 X con H y E.

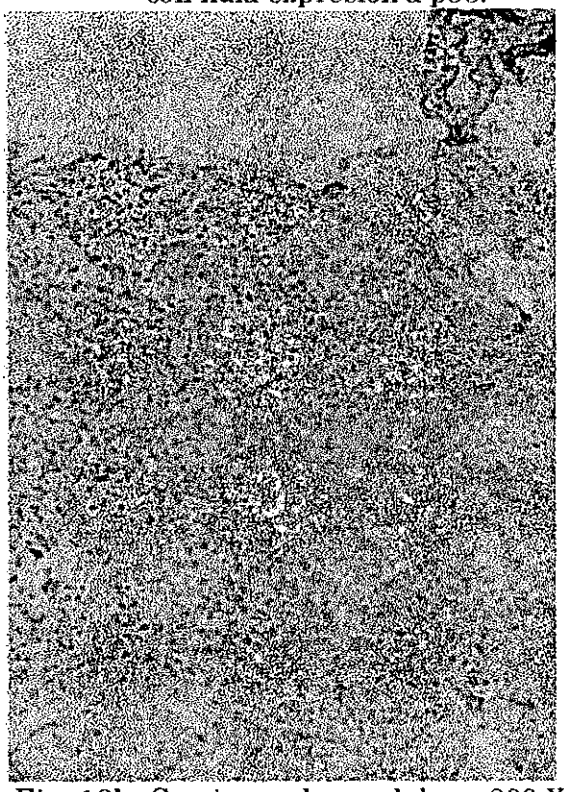

Fig. 12b. Carcinoma basocelular a 200 X con expresión leve a p53.

Caso	Promedio de Células Positivas a p53
145-99	21.39
146-99	2.1
147-99	17.67
149-99	3.67
150-99	3.21
151-99	7.56
152-99	4.57
154-99	2.05
Total	62.24
Intervalo	19.34
Varianza	22.92
Desviación Estándar	±1.73
Promedio del total de casos (13) –Media	4.78
Mediana	31.12

Tabla 2. Pénfigo Vulgar

Caso	Promedio de Células Positivas a p53
113-99	1.1
114-99	2.07
Total	3.17
Intervalo	0.97
Varianza	5.37
Desviación Estándar	±0.18
Promedio del total de casos (10) –Media	0.31
Mediana	1.58

Tabla 3. Carcinoma Basocelular

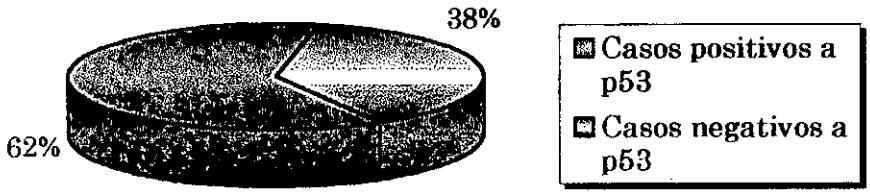

Gráfica 1. Pénfigo Vulgar

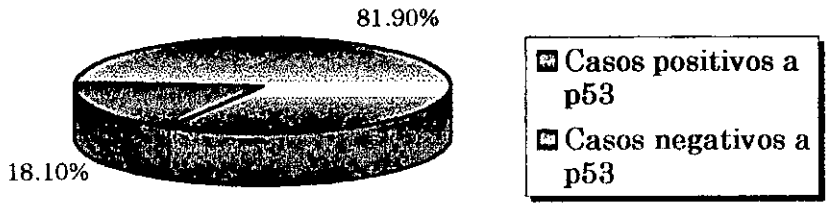

Gráfica 2. Carcinoma Basocelular

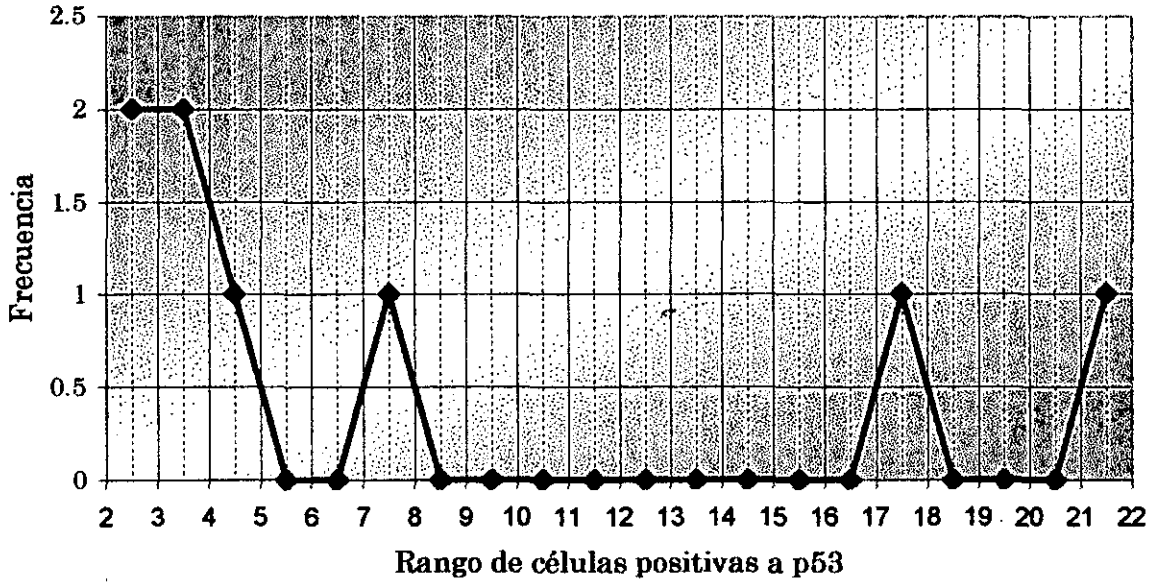

Gráfica 3. Polígono de Frecuencias de Pénfigo Vulgar. Podemos observar que la media (4.78) se encuentra desviada hacia la asimetría negativa, esto se debe a que los pocos puntos extremadamente bajos hacen que el punto de equilibrio se desvíe hacia la izquierda.

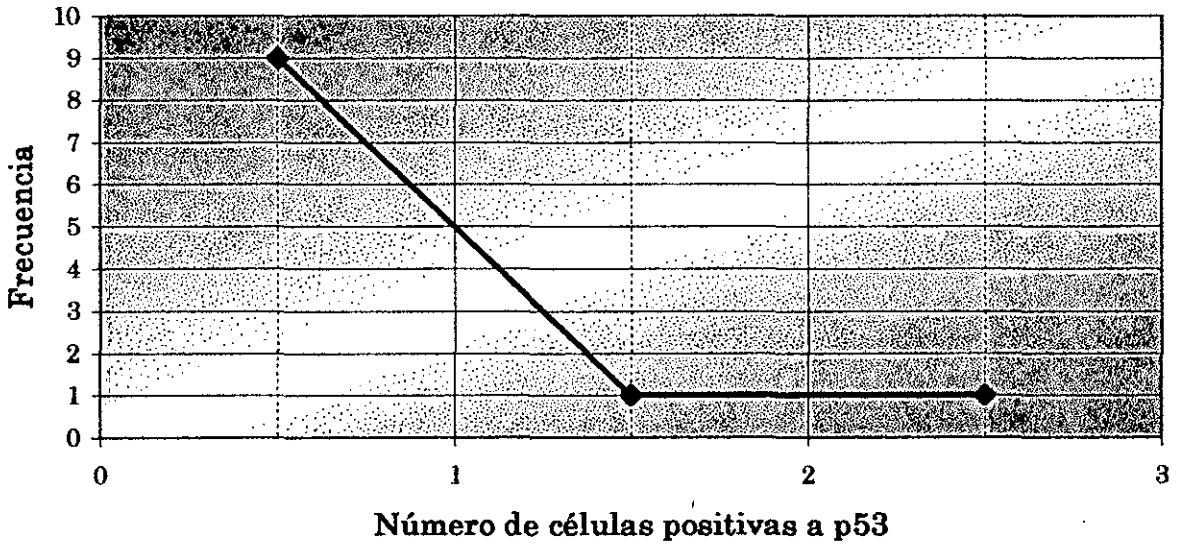

Gráfica 4. Polígono de Frecuencias del Carcinoma Basocelular. La media (0.31) se encuentra desviada hacia la asimetría negativa, ya que su valor es menor a la mediana (1.58), esto se debe a que los pocos puntos extremadamente bajos hacen que el punto de equilibrio se desvíe hacia la izquierda.

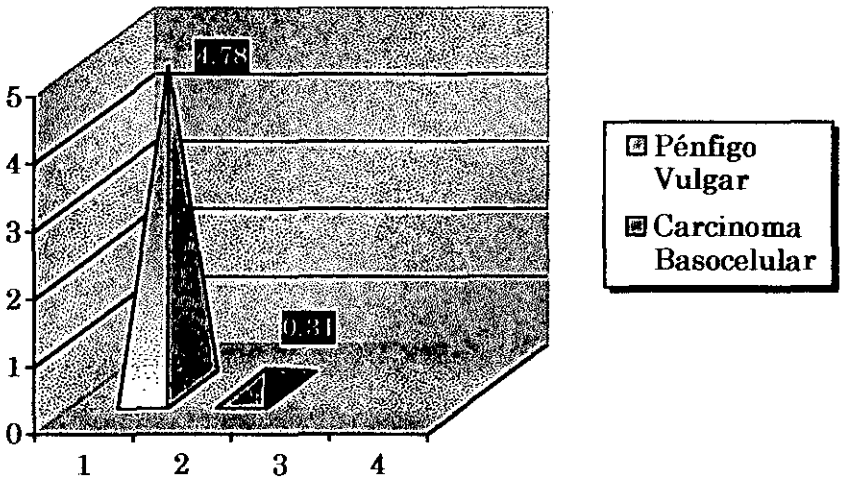

Gráfica 5. Valores promedio de pénfigo vulgar y del carcinoma basocelular

DISCUSIÓN

Como se mencionó en los antecedentes p53 es uno de los oncogenes supresores que se conocen y la proteína que produce, interviene en la regulación de la proliferación de las células; de hecho se considera que actúa en uno de los puntos de control, encargados de revisar la cantidad de daño que tiene el ADN de una célula.

Si el daño es reparable, la proteína p53 llama a las enzimas encargadas de la reparación y detiene a la célula en la fase G_1 hasta que se repara, sin embargo, si considera que el daño es mucho, manda a la célula a apoptosis[20], por lo que ha sido una de las proteínas que más se han intentado relacionar con el desarrollo de cáncer en el ser humano y en nuestro caso en particular en los tumores de cabeza y cuello de origen epitelial.

Se sabe que este gen se encuentra mutado aproximadamente en el 50% de los diferentes tipos de cáncer; por ejemplo: En ratones tratados con luz ultravioleta, p53 ha mostrado mutaciones, aún antes que se manifieste el cáncer de piel. Si esto ocurriera en el ser humano, quizás podríamos detectar a los sujetos sensibles antes de que se manifieste clínicamente la enfermedad[20].

Se ha encontrado que la exposición de células invitro al Arsénico (As), produce un incremento en la cantidad de proteína P53, cabe mencionar que el As es un carcinógeno humano, que inhalado produce cáncer de pulmón y tomado en agua contaminada con este metaloide, aumenta la incidencia de cáncer de vejiga y piel[20]. Así mismo p53 está implicado en el carcinoma de ovario y de mama; el VT-1 está implicado en el tumor renal de Willis[13].

Moo-Min y Linden[26, 27] en 1994, Regezi y Kuttan[28, 29] en 1995 y Araujo[30] en 1997 mencionan que la sobreexpresión de p53 como resultado de una mutación es encontrada en el cáncer de cabeza y cuello en relación con un alto grado de malignidad y su detección inmunohistoquímica sirve como marcador pronóstico. Al contrario de los estudios realizados en 1993 por Ranasinghe[31] y en 1994 por Slootweg[32], mencionan que p53 se presenta en las primeras etapas de la carcinogénesis, existiendo proliferación celular sin detección de ésta proteína[26, 32].

En un estudio retrospectivo realizado en nuestra Facultad sobre la inmunoexpresión de p53 en lesiones benignas, premalignas y malignas de boca. Dentro de las lesiones benignas, encontraron en el papiloma una media de 08, $\pm$09; en la verruga se obtuvo una media de 0.35, $\pm$0.38 y en la queratosis fue de 4.06, $\pm$ 0.93.

Siendo la inmunoexpresión de p53 en las lesiones premalignas como en la displasia leve, mostrando una media de 4.8, ±5.28; en la moderada de 0, ±0 y en la severa de 3.3, ±3.3. En el caso de las lesiones malignas obtuvieron en el carcinoma epidermoide de bajo grado una media de 59.4, ±55.74; en el de grado intermedio 51.3, ±32.40 y en el de alto grado 30.20, ±10.48[49].

Estudios recientes han reportado que la influencia de la radiación ultravioleta induce a mutaciones de p53 en el carcinoma basocelular, dicho factor forma fotoproductos, los cuales provocan disminución en los niveles de reparación del ADN en el carcinoma basocelular[55] En los resultados obtenidos por nosotros encontramos que la inmunoexpresión de p53 en el carcinoma basocelular fue leve ya que de los 11 casos únicamente 2 presentaron expresión, contrario a lo que esperábamos. Sin embargo Peter van der Riet y cols.[48] estudiaron las mutaciones de p53 por medio de PCR en 36 carcinomas basocelulares, reportando que el 44% (16 de los 36 carcinomas) presentaban mutaciones del gen.

Un estudio similar fue realizado por Yoshiki Takei y cols.[47], en búsqueda de mutaciones del gen p53 en lesiones precancerosas y cáncer de piel utilizando PCR, ellos mencionan que mutaciones del gen fueron detectadas en 7 (30%) de 23 carcinomas de células escamosas; en 3 (12%) de 25 carcinomas basocelulares; no existiendo expresión del gen en la enfermedad de Bowen, en la queratosis solar ni en el queratoacantoma; nosotros no estudiamos ninguna de estas enfermedades, sin embargo, debido a que contábamos con los especimenes de pénfigo vulgar decidimos detectar inmunohistoquímicamente la expresión de p53 junto con el carcinoma basocelular, contrario a lo que esperábamos de los 13 casos de pénfigo 8 fueron positivos a p53 como se muestra en los resultados, debido a las controversias con respecto a la inmunoexpresión y expresión génica consideramos que es necesario continuar estudiando a p53 en diferentes lesiones de piel.

Como menciona Yoshiki Takei y cols., que de acuerdo a sus resultados, los estudios inmunohistoquímicos no necesariamente detectan la presencia o ausencia de la mutación del gen p53 en tumores de piel por lo que el análisis secuencial es esencial para determinar si el gen esta mutado.

CONCLUSIONES

- Únicamente 2 de los 11 carcinomas basocelulares fueron positivos a p53 mientras que de los 13 casos de pénfigo, 8 fueron positivos a p53 La inmunoexpresión que predominó en los casos de pénfigo vulgar, al igual que en el carcinoma basocelular fue la leve.

- En base a los resultados consideramos que es necesario continuar estudiando la expresión de este gen en lesiones de piel en estudios retrospectivos y con muestras mas grandes; Como menciona Yoshiki Takei y cols., que de acuerdo a sus resultados, los estudios inmunohistoquímicos no necesariamente detectan la presencia o ausencia de la mutación del gen p53 en tumores de piel por lo que el análisis secuencial es esencial para determinar si el gen esta mutado.

- Debido a la falta de datos en la literatura y a los resultados obtenidos debe estudiarse la mutación del gen en los casos de pénfigo vulgar pero en forma comparativa desde el punto de vista de la expresión génica y detección inmunohistoquímica, con la finalidad de poder dilucidar su papel en esta enfermedad.

- El hecho de comparar dos lesiones de distinta etiopatogenia se debió a que se pretendía observar si p53 se expresaba también en lesiones de etiología autoinmune, así como se ha visto la expresión de éste en distintos tipos de cáncer como lo es el carcinoma basocelular.

BIBLIOGRAFÍA

1. Patricio Gariglio; Virus y cancer humano: Genética molecular del cancer cervicouterino; Rev. del Instituto Nal. de Cancerología, Vol.45, Núm. 3, Jul-Sep, 1999; 170-176.

2. Maracay Omar José; Cáncer, Leucemia y Tumores; (http://sopa.fortunecity.es/botones/132/index6.html)

3. Fernández L. Rocío G., Neoplasias Orales; Primera Edición; División de Universidad Abierta, Facultad de Odontología; México, D.F., 1996; 109.

4. Pardo Mindán; Anatomía patológica general; Vol. I; Ediciones Doyma; España, 1991; 332-364.

5. Sodeman W., Fisiopatología clínica de Sodeman; Ed. Interamericana McGraw-Hiñll, 7ª edición, México, D.F., 1988; 780-781.

6. Pérez Tamayo R., Principios de patología; Ed. Médica Panamericana, 3ª edición; México, D. F., 1990; 390-750.

7. Parakrama Chandrasoma; Patología general; Ed. Manual Moderno; 2ª edición; México, D.F., 1998; 278-283, 285-301, 303-308, 925, 927-929.

8. Colin Smith; Oral Cancer / Epidemiology, Etiology, and Pathology; The Cancer Series; Ed. Hemisphere Publishing Corporation; New York, 1990, 17-37.

9. Ackerman; Cancer Diagnosis, treatment and prognosis; The C.V. Mosby Company; St. Louis, 1947; 37-45, 48-59.

10. J. Fariña; Anatomía Patológica; Ed. Salvat; Barcelona, España, 1990; 873.

11. Rubin; Patología – fundamentos -; Ed. Médica Panamericana; México, 1992; 106-109.

12. B. Walter; Patología humana; Ed. Manual Moderno; México, D.F., 1994; 308-318, 327-329, 577-579, 851-857, 873-875.

13. La Edad Crítica de la Mujer – El Cáncer en la Menopausia; (www.iqb.es/menopausa/cap7_1.htm)

14. Villee S. Berg; Biología de Villee; Ed. Interamericana McGraw-Hill; Tercera Edición; México, 1996; 198-199.

15. Zentella Dehesa A.; El Ciclo Celular y su Regulación: La Interacción entre las Proteínas Cinasas CDKs y la Familia de las Ciclinas; U.N.A.M., 1996; 4-11.

16. N. M. Goodger; Cell Cycle Regulatory Proteins –an Overview with Relevance to Oral Cancer; Oral Oncology, 1997, Vol. 33, No. 2, 61-73.

17. Bagán Sebastián José Vicente; Medicina Oral; Ed. MASSON, S.A., México, 1995; 187-192.

18. Ramos Fuentes Feliciano J.; Genética del Cáncer (1): Oncogenes y Genes Supresores de Tumores; Sección de Genética, Depto. de Pediatría; Facultad de Medicina, Universidad de Zaragoza; (www.opolanco.es/Apat/Boletín9/oncogene.html).

19. Gutiérrez C.S. Madrigal BE; Los Antioncogenes y su Papel en el Desarrollo del Cáncer; Bioquímica, 1998; Vol. 23, No. 3; (www.imbiomed.com.mx/Bioquim/Bqv23n3/español/Inicio.html).

20. Ostrosky Patricia / Instituto de Investigaciones Biomédicas de la UNAM; Nuevos Hallazgos sobre Cáncer de Piel; (www.insp.mx/salvia/9715/sal97155.html).

21. Cotran K. Robbins; Patología Estructural y Funcional; 4ª Edición, Vol. 1; Ed. Interamericana Mc-Graw-Hill; 292, 298, 300.

22. T. Alvaro; Enfermedad de Hodgkin; Estudio Inmunohistoquímico y Citogenético, Reactividad CRS con p53; Medicina Clínica, 1996; 106:398; (www.conganat.org/linfo.tortosa/conf/cap3/inmuno.htm).

23. Crispian Scully; Oncogenes, Onco-supressors, Carcinogenesis and Oral Cancer; Basic Sciences, British Dental Journal, july 25, 1992; 173: 53.

24. Dipple Antony; Hidrocarburos y Cáncer; (www.biomedeicas.unam.mx/html/period/oct8.htm).

25. Baker J. Frank; A Review Of The Importance Of The p53 Gene In Cancer Research; (http://members.aye.net/~jfbaker/p53.html).

26. Moo-Ming B., Baek J.H., Shin K.H., Gujuluva C.H.N., Cherrick M. H., Park N. H., Inactivation of the p53 gene by either mutation or HPV infection is extremely frequent in human oral squamous cell carcinoma cell lines; Oral Oncol, Eur J. Cancer, 1994; 30 B (5): 338-345.

27. Linden D. M. Nathason D., Zaibo J. R., Evaluation of Anti-p53 antibody attaining, quality control and technical considerations Applied inmunohistochemistry, 1994; 213: 218-224.

28. Kuttan N. A. A., Rosin M. P., Mnbika K., Priddy R. W., Bhaktham, Zhang L. High; Prevalence of Expression of p53 Oncoprotein in Oral Carcinoma from India Associated with Betel and Tobacco Chewing, Oral Oncol Eur J. Cancer, 1995; 31 (B): 169-173.

29. Regezi J. A., Zarbo R. J., Regev E., Pisanty S., Silverman S., Gazit D., P53 expression in sequential biopsies of oral dysplasias and in situ carcinomas; Journal Oral Pathology and Medicibne, 1995; 24: 18-22.

30. De Araujo V. C., Loyola A. M. Santos Pinto D. D., Borra R. C., De Arauja N. S., P53 biopsies or oral squamous cell carcinoma. A comparative study with a malignancy grading system; Oral Oncology, 1997; 33(1): 5-9.

31. Slootweg P. J., Koole R., Hordijk G. J., The Presence of p53 protein in relation to Ki-67 as cellular proliferation marker in head and neck squamous cell carcinoma and adyacent dysplastic mucosa; Oral Oncol, Eur J. Cancer, 1994, 30 B (2): 138-141.

32. Ranasinghe A. W., Warnakulasuriya K. A. A. S., Johnson N. W., Prevalence of Expression of p53 Oncoprotein in Oral Carcinoma from Sri-Lanka associated with Betel and Tobacco Chewing; Oral Oncol Eur. J. Cancer, 1993; 29 B(2): 147-150.

33. Roderick A. Cawson; Color Atlas of Oral Disease/Clinical and Pathologic correlations; Ed. Wolfe, Second Edition, 1994, Hong Kong.

34. P. J. Lamey; Oral Presentation of Pemphigus Vulgaris and its Response to Systemic Steroid Therapy; Oral Surg Oral Med Oral Pathol; July 1992; 74: 54-7.

35. Kelley; Medicina interna; Ed. Médica Panamericana; Segunda edición; Buenos Aires, Argentina, 1992; 1277, 1085-1087.

36. Sapp J. Philip; Patología Oral y Maxilofacial Contemporánea; Ed. HARCOURT – BRACE; 1998, Madrid, España.

37. J.J. Sciubba; Autoinmune Aspects of Pemphigus Vulgaris and Mucosal Pemphigoid; Adv Dent Res, April, 1996, 10(1): 52-56.

38. P. J. Lamey. Mucous Membrane Pemphigoid / Treatment Experience at two Institutions; Oral Surg Oral Med Oral Pathol, 1992; 74: 50-3.

39. Eversole; Clinical of Oral Pathology / Diagnosis & Treatment; third edition, U.S.A., Philadelphia, 1992; 100-103, 218.

40. F. Rose L., Medicina Interna en Odontología; Barcelona España, 1992; 1014, 1015.

41. Regezi-Sciubba; Patología Bucal; Segunda Edición; Ed. Interamericana McGraw-Hill; 1995; 16-22.

42. Cáncer de la Piel; (http://gauss.meb.uni-bonn.de/cancernet/spanish/101228.html).

43. Schifter M. Jones; Epithelial p53 Gene Expression and Mutational Analysis, Combined with Growth Fraction Assessment, in Oral Lichen Planus; J. Oral Pathol Med 1998: 27: 318-24.

44. S. R. Porter; Immunologic Aspects of Dermal and Oral Lichen Planus; Oral Surg Oral Med Oral Pathol Oral Radiol Endod 1997; 83: 358-66.

45. Garde Angel; Cáncer de Piel; (www.opolanco.es/Apat/Boletin9/piel.html#cabaso).

46. Morehead; Human Pathology; Ed. McGraw-Hill; U.S.A., 1965; 193, 195.

47. Yoshiki Takei, Shinji Ishikawa, Takashi Tokino; Isolation of a Novel TP53 Target Gene From a Colon Cancer Cell Line Carrying a Highly Regulated Wild-Type TP53 Expression System; Genes, Chromosomes & Cancer 1998, 23:1-9.

49. Peter van der Riet, Debra Karp, Evan Earner; Progression of Basal Cell Carcinoma throug Loss of Chromosome 9q and Inactivation of a Single p53 Allele; Cancer Research; January 1, 1994; 54,25-27

ESTA TESIS NO SALE
DE LA BIBLIOTECA

50. Sentíes Angélica; **Inmunoexpresión de p53 y bcl-2 en papiloma, verruga vulgar, queratosis, displasia epitelial y carcinoma epidermoide de cavidad bucal**; 1999, Tesis de Licenciatura.