

11236
25



UNIVERSIDAD NACIONAL AUTONOMA DE MEXICO *2ejem*

FACULTAD DE MEDICINA
DIVISION DE ESTUDIOS DE POSTGRADO
INSTITUTO MEXICANO DEL SEGURO SOCIAL
HOSPITAL DE ESPECIALIDADES CMN SIGLO XXI
"DR. BERNARDO SEPULVEDA G."
DIVISION DE EDUCACION E INVESTIGACION MEDICA

**VERSATILIDAD DE LA INCISION VESTIBULAR NASAL
COMO ABORDAJE AL ANTRO MAXILAR, PORCION
ASCENDENTE DE LA MAXILA Y CORNETE INFERIOR.**

T E S I S

P R E S E N T A D A P O R :

DRA. FABIOLA HERNANDEZ FONSECA

P A R A O B T E N E R E L T I T U L O D E :

O T O R R I N O L A R I N G O L O G I A

A S E S O R :

DR. BENJAMIN VAZQUEZ SUVERZA



IMSS

MEXICO, D. F.

266058

1998

**TESIS CON
FALLA DE ORIGEN**



Universidad Nacional
Autónoma de México

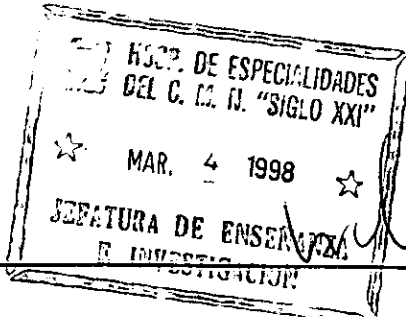


UNAM – Dirección General de Bibliotecas
Tesis Digitales
Restricciones de uso

DERECHOS RESERVADOS ©
PROHIBIDA SU REPRODUCCIÓN TOTAL O PARCIAL

Todo el material contenido en esta tesis esta protegido por la Ley Federal del Derecho de Autor (LFDA) de los Estados Unidos Mexicanos (México).


El uso de imágenes, fragmentos de videos, y demás material que sea objeto de protección de los derechos de autor, será exclusivamente para fines educativos e informativos y deberá citar la fuente donde la obtuvo mencionando el autor o autores. Cualquier uso distinto como el lucro, reproducción, edición o modificación, será perseguido y sancionado por el respectivo titular de los Derechos de Autor.



DR. NIELS H. WACHER RODARTE
JEFE DE LA DIVISION DE ENSEÑANZA E
INVESTIGACION

DR. ALEJANDRO VARGAS AGUAYO
JEFE DEL SERVICIO DE OTORRINOLARINGOLOGIA

DR. BENJAMIN VAZQUEZ SUVERZA
ADSCRITO AL SERVICIO DE OTORRINOLARINGOLOGIA



CON AMOR Y AGRADECIMIENTO DEDICADO A :

DIOS

MI FAMILIA

MIS MAESTROS Y AMIGOS

INDICE

• ANTECEDENTES	1
• PLANTEAMIENTO DEL PROBLEMA	7
• HIPOTESIS	8
• OBJETIVOS	9
• MATERIAL, PACIENTES Y METODO	10
• RESULTADOS	17
• CONCLUSIONES	18
• BIBLIOGRAFIA	19

ANTECEDENTES

La incisión vestibular nasal se ha usado en forma clásica como vía de acceso a la rama ascendente de la maxila durante procedimientos de rinoseptoplastía, para la elaboración de osteotomías laterales (Fig. 1) y otras técnicas quirúrgicas como el Let-down y Push-down (1)(2)(3)(4)(5)(6); sin existir en la literatura descripción alguna en relación a su uso como abordaje al cornete inferior y al antro maxilar.

Los procedimientos intranasales para abordar los senos paranasales fueron desarrollados por primera vez hace 100 años, pero rápidamente se abandonaron debido a lo incierto de sus resultados y las frecuentes complicaciones (7)(8)(9). La cirugía intranasal de los senos paranasales ha resurgido en la última década, debido a los importantes avances tecnológicos y al mejor conocimiento de la fisiología nasal y el comportamiento clínico de su patología (10)(11).

Varios procedimientos y rutas se han usado para abordar el seno maxilar y remover su patología:

a) a través del ostium antral, b) a través de la parte membranosa del meato medio, c) a través del meato inferior, y d) a través del surco gingivolabial (Fig. 2). Ninguno de éstos procedimientos utiliza la piel vestibular para abordar dicha estructura.

El cirujano inglés de nombre Mr. Gaoch fue el primero en realizar una nasointostomía (12). La primera indicación para el uso de la cirugía del seno maxilar la manifestó Christopher Heath en Londres en 1889 (13), él efectuó un abordaje por la fosa canina. En 1892 William Robertson de Newcastle-on-Tyne, entró al seno maxilar a través de un orificio realizado con cincel y martillo, removiendo la mucosa enferma, pero sin realizar una antrostomía nasal (7)(13). En 1893 George Caldwell en New York, reportó su método de abrir el antro maxilar y hacer una antrostomía nasal; 5 años más tarde en París, Henry Luc reportó una cirugía idéntica. El nombre de Luc se le dió a dicha cirugía en Europa y el nombre de Caldwell se le asignó en América. De alguna forma alguien fusionó ambos nombres, y de ahí en adelante, se le conoció como cirugía de Caldwell Luc (7)(13)(14).

La resección submucosa del hueso turbinal inferior no es un procedimiento nuevo. Yankauer en sus ensayos menciona la resección del hueso turbinal inferior. Howard P. House (15) afirmó que la resección submucosa de la porción anterior del hueso turbinal es de gran valor en la obstrucción nasal perenne, debido a hipertrofia turbinal tanto unilateral como bilateral. El éxito de ésta cirugía depende de la resección de la porción anterior hipertrófica del hueso turbinal con mínimo trauma de la mucosa respiratoria circundante. En las técnicas quirúrgicas descritas hasta la actualidad, la incisión se realiza directamente sobre

mucosa nasal de la porción anterior del cornete inferior (16)(17)(18)(19)(20)(21)(22) (Fig. 3).

Finalmente es de importancia señalar que se han usado varios abordajes para trabajar el proceso ascendente de la maxila, el seno maxilar y el cornete inferior, la mayoría de ellos usan el revestimiento de mucosa nasal o la mucosa oral para realizar la incisión inicial, lo cual lleva implícito cierto grado de morbilidad al alterar la fisiología de dichos revestimientos.

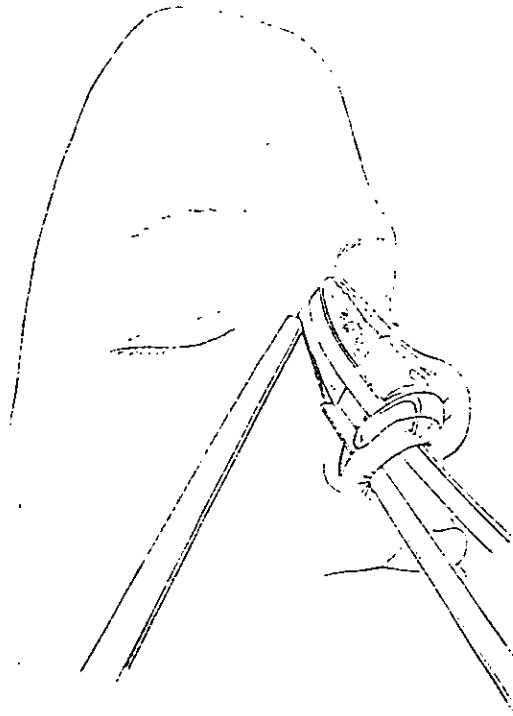


Figura 1. Esquema que muestra diversos abordaje para osteotomías en rinoplastía. La flecha indica la vía transvestibular.

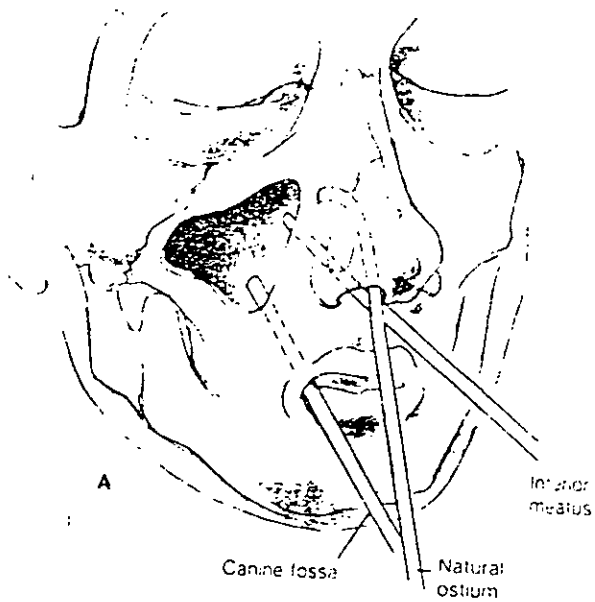


Figura 2. Tres rutas descritas en la literatura para el abordaje del seno maxilar (ninguna utiliza la vía vestibular).

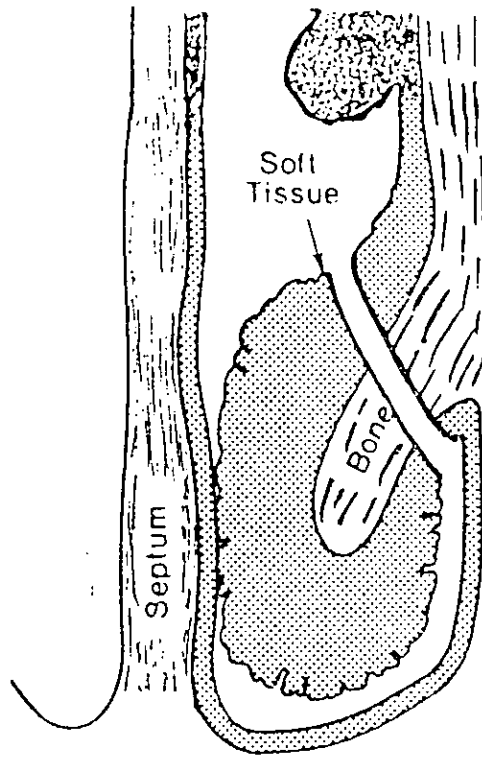


Figura 3. Sección coronal que muestra la cavidad nasal y el sitio donde se realiza la incisión en una turbinectomía parcial.

PLANTEAMIENTO DEL PROBLEMA

La incisión vestibular nasal se ha descrito ampliamente como un acceso eficaz a la rama ascendente de la maxila durante la rinoseptumplastía. Sin embargo, no existe referencia en la literatura mundial de su uso como abordaje a otras estructuras del complejo rinosinusal, como lo son, el antro maxilar y el cornete inferior.

Por lo tanto el planteamiento es el siguiente:

- ¿ Tiene utilidad la incisión vestibular nasal para abordar estructuras como el antro maxilar y el cornete inferior ?
- ¿ Que ventajas y/o desventajas implica ésta técnica quirúrgica sobre las vías de acceso clásica a dichas estructuras ?

HIPOTESIS

Creemos que la incisión vestibular nasal es una vía de acceso versátil que puede utilizarse, en forma alternativa, para abordar el antro maxilar y el cornete inferior, además de su clásica aplicación en el manejo de la rama ascendente de la maxila, logrando ventajas sobre otras técnicas quirúrgicas, como el disminuir el trauma de los tejidos blandos por menor tracción de ellos, abordar varias estructuras por una misma incisión en un mismo tiempo quirúrgico, así como lograr preservar la fisiología mucociliar al respetar la mucosa nasal en este abordaje quirúrgico.

OBJETIVOS

- Mostrar la versatilidad del uso de la incisión vestibular nasal como abordaje alternativo al antro maxilar (para revisión con o sin endoscopio rígido y manejo de su patología) y al cornete inferior (para resección submucosa).
- Proponer indicaciones y describir una nueva técnica quirúrgica, que lleve a cabo el objetivo previo.
- Determinar las ventajas y desventajas del empleo de dicha técnica quirúrgica, así como las probables complicaciones.

MATERIAL, PACIENTES Y METODO

• DISEÑO DEL ESTUDIO :

Estudio longitudinal, descriptivo, retrospectivo y observacional.

• UNIVERSO DE TRABAJO

El estudio se realizó en 74 pacientes del servicio de Otorrinolaringología del HE, CMN Siglo XXI IMSS, operados entre agosto de 1992 a septiembre de 1996, en quienes se realizó incisión vestibular nasal para los siguientes procedimientos:

- Abordaje a la rama ascendente de la maxila en rinoseptumplastia en 72 pacientes entre 16 y 52 años de edad, de los cuales a 29 pacientes se les colocó Penrose bilateral através de la incisión vestibular.
- Del grupo de 72 pacientes mencionado, a 11 pacientes , entre 20 y 63 años de edad, se les realizó abordaje al antro maxilar através de dicha incisión, colocando en uno de ellos, un cateter de silastic para mantener un sistema de irrigación-succión.
- A un paciente se le practicó incisiones vestibulares para abordar la rama ascendente de la maxila

(rinoseptumplastía), el antro maxilar (revisión endoscópica y resección de quistes de retención) y al cornete inferior para resección submucosa.

- En 2 pacientes más, entre 20 y 42 años de edad, se abordó el cornete inferior vía incisión vestibular para resección submucosa.

• INDICACIONES :

Indicaciones quirúrgicas propuestas y manejadas para la realización de incisión vestibular nasal en este estudio:

1) ABORDAJE A LA RAMA ASCENDENTE DE LA MAXILA:

- Procedimientos en rinoseptumplastía: osteotomías laterales, Let-down y Push-down.

2) ABORDAJE AL SENO MAXILAR:

- Revisión endoscópica del antro maxilar con o sin procedimientos de rinoseptumplastía conjunta.

- Biopsia de masas en antro maxilar y resección de quistes de retención sintomáticos.

- Drenaje de hematomas u otras colecciones antrales, e instalación de sistemas de irrigación-succión.

3) ABORDAJE AL CORNETE INFERIOR:

- Vía de acceso en procedimientos de Turbinectomía parcial submucosa (con resección ósea exclusivamente) en hipertrofia de cornetes inferiores, que no hayan respondido a tratamiento médico convencional.

- Acceso para resección de patología que implique cornetes inferiores como son displasia fibrosa, tumor de Brown u otras masa tumorales óseas. (23).

• TECNICA QUIRURGICA :

En sala quirúrgica, con el paciente bajo anestesia general, se aplica vasoconstrictor local nasal (Oximetazolina al 0.050%) e infiltración en región vestibular nasal de Lidocaina al 1% con epinefrina 1:50,000 (24). Con ayuda del endoscopio de Viena, se realiza una incisión en la piel vestibular en sentido vertical de aproximadamente 4 a 6 mm., lateral, anterior y superior a la cabeza del cornete inferior (Fig. 4); se expone el campo quirúrgico con el rinoscopio de Cottle de valvas finas, con el elevador -

de McKenty, se disecciona el periostio de la cara lateral y medial de la rama ascendente de la maxila en los procedimientos de rinoseptumplastía; se extiende la disección a la pared anterior del antro maxilar para realizar una ventana antral con cincel y martillo, o bien la introducción de un trocar para endoscopio; en caso de querer abordar el cornete inferior, se separa el tejido submucoso de la porción ósea del cornete inferior, realizando los procedimientos convenientes en cada caso.

• DESCRIPCION OPERATIVA:

A los pacientes incluidos en éste estudio, se les dió seguimiento postoperatorio de entre 6 a 38 meses con promedio de 9.19 meses, valorados preoperatoriamente con rinoscopia anterior, rinomanometría (Fig. 5) y Tomografía computada de nariz y senos paranasales (Fig. 6), y en el periodo postoperatorio por rinoscopia anterior y rinomanometría.

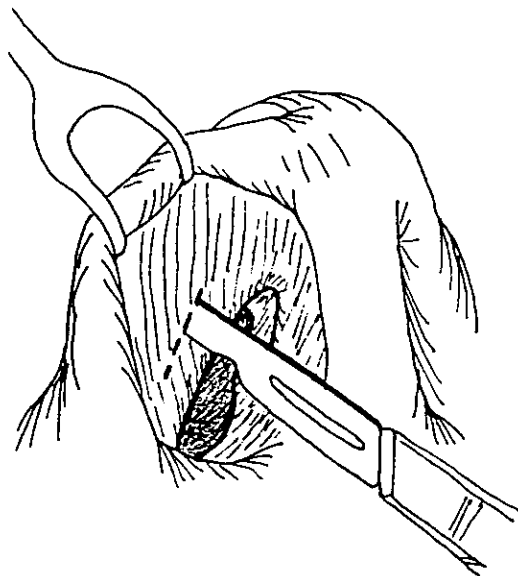


Figura 4 . Incisión en región vestibular nasal.

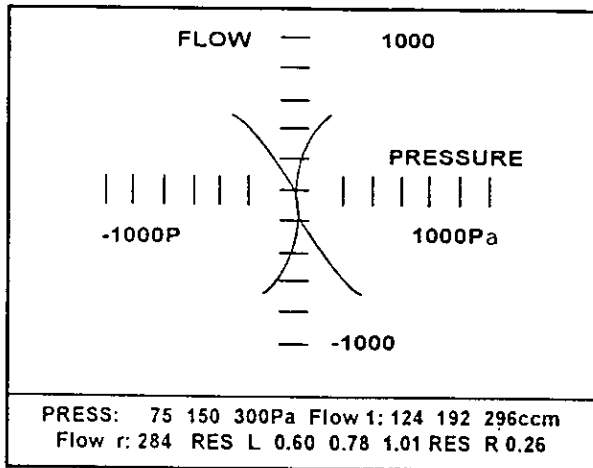


Figura 5 . Gráfica de rinomanometría (estudio realizado a los pacientes en el preoperatorio y postoperatorio).

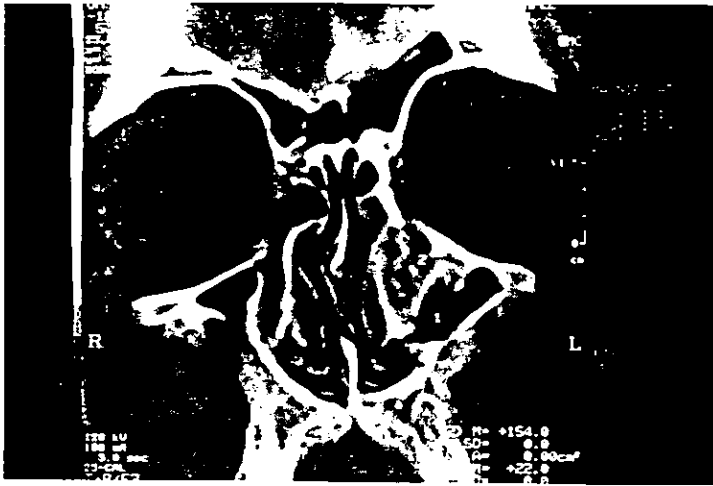

Figura 6 . Tomografía computada de nariz y senos paranasales. Muestra patología ósea turbinal (Displasia Fibrosa).

RESULTADOS

Los pacientes incluidos en este estudio tuvieron seguimiento postoperatorio entre 6 a 38 meses con promedio de 9.19 meses, tiempo durante el cual no se presentaron complicaciones secundarias al uso de la incisión vestibular en ninguno de nuestros pacientes.

Las complicaciones a considerar fueron: sangrado postoperatorio excesivo, infección, retraso en la cicatrización, estenosis cicatrizal vestibular o bien disminución del área valvular nasal con repercusión en la fisiología nasal. La presencia o ausencia de lo anterior fue valorado por rinoscopia anterior y rinomanometría.

CONCLUSIONES

El abordaje vestibular nasal es una vía para el manejo de la rama ascendente de la maxila, eficaz y segura, además representa una alternativa para revisión y tratamiento de patologías específicas localizadas en la porción anterior del seno maxilar y el cornete inferior, con un mínimo trauma de los tejidos blandos debido a la poca tracción de ellos, con lo cual se logra una rápida recuperación del paciente.

La incisión vestibular tiene como ventaja, el abordar varias estructuras por una sola incisión, como ejemplo, en procedimientos de rinoplastia con revisión endoscópica del antro maxilar en el mismo tiempo quirúrgico. No afecta la región valvular, ya que la incisión se realiza de 3 a 4mm anterior a ésta área, por lo tanto su cicatrización no produce estenosis y no repercute en la función nasal. En los procedimientos de turbinectomía realizados por éste abordaje, se respeta la mucosa respiratoria con un menor índice de complicaciones a largo plazo.

La desventaja de ésta técnica es la limitación de la amplitud del abordaje con menor exposición en lo referente al antro maxilar. Esta desventaja puede ser menor con una buena iluminación y magnificación, lo cual puede obtenerse con el uso de microscopio o endoscopio.

BIBLIOGRAFIA

ESTA TESIS NO DEBE SALIR DE LA BIBLIOTECA

- 1.- Meyer Rodolphe. Secondary and funcional rhinoplasty: The difficult nose. De. Grune & Stratton Inc. 1988: 53-60.
- 2.- Ortiz Monasterios, MD. Rinoplastia. De. Panamericana, 1994: 19-41.
- 3.- Sullivan MJ; Krause ChJ. Cirugía del dorso óseo y cartilaginoso. Clin Otorrinolaringol N Amer 1987; Vol. 4: 867-77.
- 4.- Byron J. Bayley, MD. Head and Neck Surgery-Otolaryngology. De. J.B. Lippincott Company, Philadelphia, 1993; vol.2: 2113-2127.
- 5.- Berman-WE. Nasal Osteotomies-two parts. Ear-Nose-Throat-J. 1995 May; 74(5): 318-9.
- 6.- Berman-WE. Nasal Osteotomies-second and final part. Ear-Nose_throat-J. 1995 Jul; 74(7): 457, 460-1.
- 7.- Donald P.J., Gluckman JL, Rice DH. The Sinuses. De. Raven Press, New York 1995: 247-54.
- 8.- Blitzer, Lawson, Friedman. Surgery of the Paranasal Sinuses. De. W.B.Saunders Company, Second Edition, 1991: 280-7.
- 9.- Ferekidis E, Tzounakos P, Kandiloros D, Kaberos

A, Adamopoulos G. Modifications of the Caldwell-Luc procedure for the prevention of post-operative sensitivity disorders. J Laryngol Otol 1996 Mar; 110(3): 228-31.

10.- Stammberger H, Hawke M. Essentials of Endoscopic Sinus Surgery. De. Mosby USA 1993: 1-31, 109-123.

11.- Ikeda K, Oshima T, Furukawa M, Katori Y, Shimomura A, Takasaka T, Maruoka S. Restoration of the mucociliary clearance of the maxillary sinus after endoscopic sinus surgery. J Allergy Clin Immunol. 1997 Jan; 99(1 Ptl): 48-52.

12.- Litton WB. Surgical drainage of the antrum. Otol Clin N Amer 1971; 4:57.

13.- Goodman WS. The Caldwell-Luc procedure. Otol Clin N Amer 1971; 9:187.

14.- Paparella, Shumrick, Gluckman, Meyerhoff. Otorrinolaringología. Cabeza y cuello. De. Panamericana, 3ª. De. Philadelphia 1991; vol.3: 2153-75.

15.- Howard P. House. Submucous resection of the inferior turbinal bone. Laryngoscope 1951; 61:637.

16.- Huizing EH. Functional surgery in inflammation of the nose and paranasal sinuses. Rhinology 1988; Suppl. 5:5-15.

17.- Courtiss EH, Goldwan RM, O'Brien JJ. Resection of obstructing inferior nasal turbinates. *Plastic & Reconstructive Surgery*, 1978 Aug; 62(2): 249-57.

18.- Nissen AJ, Martinez SA, Stock CR, Tesmer T. Nasal Turbinate Resection for relief of nasal obstruction. *Laryngoscope* 1983 july; 93: 871-5.

19.- Ophir D, Schindel D, Halperin D, Marshak G. Long-term Follow-up of the effectiveness and safety of inferior turbinectomy. *Plastic and Reconstructive Surgery*, 1992 Dec; 90(6): 980-4.

20.- Min YG, Kim HS, Yun YS, Kim CS, Jang YJ, Jung TG. Contact Laser Turbinate Surgery for the treatment of idiopathic rhinitis. *Clin Otolaryngol* 1996 Dec; 21(6): 533-6.

21.- Rakover Y, Rosen G. A comparison of partial inferior turbinectomy and cryosurgery for hypertrophic inferior turbinates. *J Laryngol Otol* 1996 Aug; 110(8): 732-5.

22.- Grymer IF, Illum P, Hilberg O. Bilateral inferior turbinoplasty in chronic nasal obstruction. *Rhinology* 1996 Mar; 34(1): 50-3.

23.- Namon AJ. Mucocele of the inferior turbinate. *Ann Otol Rhinol Laryngol* 1995 Nov; 104(11): 910-2.

24.- Molliex S; Navez M; Baylot D; Prades JM;

Elkhoury Z; Auboyer C. Regional anaesthesia for outpatient nasal surgery. Br J Anaesth 1996 Jan; 76(1): 151-3.

25.- Rettinger G; Gjuric M. Osteoplastic endonasal approach to the maxillary sinus. Rhinology 1994 Mar; 32(1): 42-4.

26.- Melgarejo MPJ, Ribera CI, Sarroca C. Radical or partial maxillary sinus surgery: a dilemma today? An experimental study. Rhinology 1996 Jun; 34(2): 110-3.

27.- Coleman JR; Duncavage JA. Extended middle meatal antrostomy: the treatment of circular flow. Laryngoscope 1996 Oct; 106(10): 1214-7.