

318322  
16  
Zej,

UNIVERSIDAD LATINOAMERICANA

ESCUELA DE ODONTOLOGÍA

TECNICA BASICA PARA UNA PREREHABILITACION  
EN PROSTODONCIA TOTAL

TESIS DE LICENCIATURA

Que, para obtener el título de:

CIRUJANO DENTISTA

Presentan:

Belen Elizabeth Hernández Espindola

Y

Daniel Camacho García

Asesor: Dr. Adolfo Takane Nozaka.

TESIS CON  
FALLA DE ORIGEN

1998

265098



Universidad Nacional  
Autónoma de México

Dirección General de Bibliotecas de la UNAM

**Biblioteca Central**



**UNAM – Dirección General de Bibliotecas**  
**Tesis Digitales**  
**Restricciones de uso**

**DERECHOS RESERVADOS ©**  
**PROHIBIDA SU REPRODUCCIÓN TOTAL O PARCIAL**

Todo el material contenido en esta tesis esta protegido por la Ley Federal del Derecho de Autor (LFDA) de los Estados Unidos Mexicanos (México).

El uso de imágenes, fragmentos de videos, y demás material que sea objeto de protección de los derechos de autor, será exclusivamente para fines educativos e informativos y deberá citar la fuente donde la obtuvo mencionando el autor o autores. Cualquier uso distinto como el lucro, reproducción, edición o modificación, será perseguido y sancionado por el respectivo titular de los Derechos de Autor.

**TECNICA BASICA PARA UNA PREREHABILITACIÓN**

**EN PROSTODONCIA TOTAL**

## INDICE

<b>INTRODUCCIÓN.....</b>	<b>1</b>
<b>CAPÍTULO I.....</b>	<b>2</b>
ANATOMIA RELACIONADA CON LA PROTESIS TOTAL . . . . .	2
HUESOS.....	2
MUCOSA Y MUSCULOS .....	4
VASCULARIZACIÓN E INERVACIÓN.....	6
<b>CAPITULO II.....</b>	<b>7</b>
HISTORIA CLÍNICA.....	7
ANTECEDENTES PERSONALES.....	8
ANTECEDENTES PATOLÓGICOS.....	8
EXPLORACIÓN.....	9
<b>CAPITULO III.....</b>	<b>11</b>
ESTUDIOS.....	11
ESTUDIOS DE LABORATORIO.....	11
ESTUDIOS RADIOGRÁFICOS.....	13
MODELOS DE ESTUDIO.....	13
<b>CAPITULO IV.....</b>	<b>15</b>
TÉCNICA BÁSICA ANTES DE LA REHABILITACIÓN. . . . .	15
<b>CAPITULO V.....</b>	<b>26</b>
ELABORACIÓN DE LA PRÓTESIS.....	26
IMPRESIÓN ANATÓMICA.....	26
IMPRESIÓN FISIOLÓGICA.....	27
BASE DE REGISTRO Y RODILLOS EN CERA.....	27
RELACIÓN INTERMAXILAR.....	28
MONTAJE EN EL ARTICULADOR SEMIAJUSTABLE.....	29
SELECCIÓN DE DIENTES.....	31
ARTICULADO DE DIENTES.....	32
TERMINADO Y PULIDO.....	32
AJUSTE OCLUSAL.....	33
<b>VI CONCLUSIONES.....</b>	<b>34</b>
<b>BIBLIOGRAFIA.....</b>	<b>35</b>

## INTRODUCCIÓN

Los grandes avances de la odontología en cuanto a prevención dental se refieren, han disminuido el número de pacientes que presentan ausencia total o parcial de sus órganos dentales. Sin embargo, por diversos motivos algunas personas no pueden mantener un estado aceptable de salud bucal, lo que origina la pérdida gradual de sus dientes hasta llegar a niveles donde es requerida una rehabilitación basada en la prótesis total.

Con frecuencia el cirujano dentista se expone ante una serie de obstáculos para lograr que la función de las prótesis sea ideal. Uno de ellos es la posible existencia de retenciones óseas en alguna parte del proceso alveolar, situación que a menudo se pasa por alto y da como resultado que el ajuste de estas prótesis no sea el adecuado.

El motivo de este trabajo es recalcar la importancia y ventajas de localizar a tiempo estas retenciones, para así eliminarlas por métodos quirúrgicos; de esta manera se logra una mejor adaptación de la prótesis, asegurando su funcionamiento; el éxito en nuestro tratamiento y la satisfacción del paciente.

## CAPÍTULO I

### ANATOMIA RELACIONADA CON LA PROTESIS TOTAL

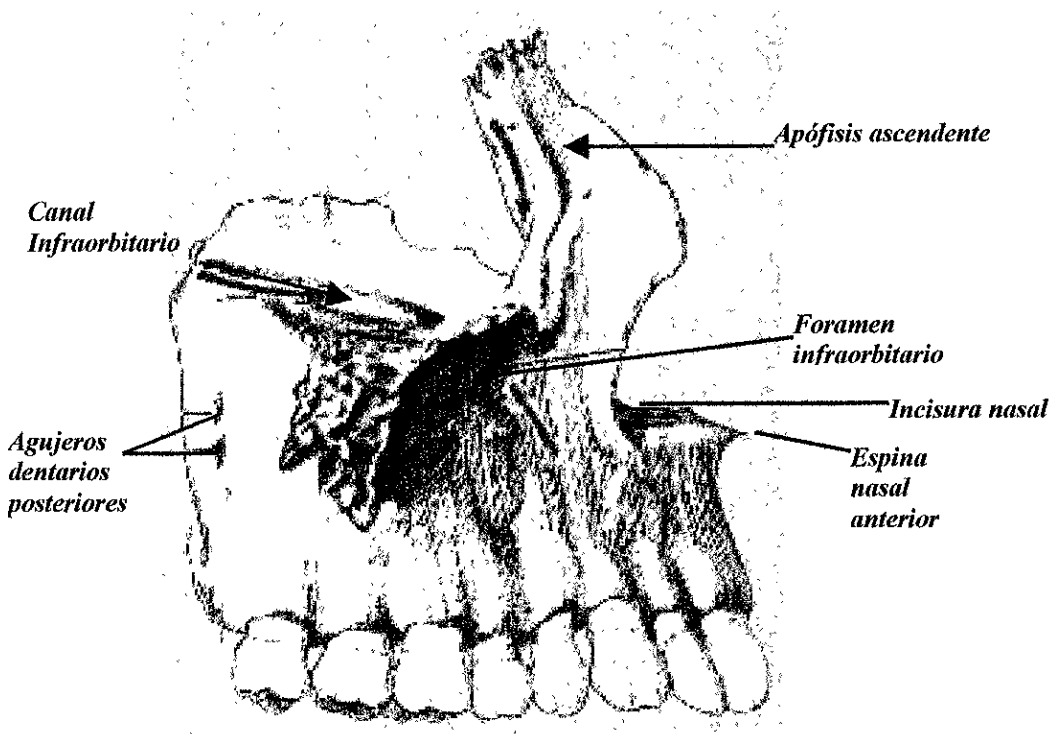
Es este el punto de partida importante antes de comenzar cualquier tratamiento pues se debe tener un conocimiento cabal de lo que es normal, para poder diferenciar lo anormal, tomando en cuenta que hay muchas variaciones estructurales que están dentro de los límites de la normalidad.

### HUESOS

Sólo se mencionaran aquellos que tienen relación con la prótesis total

#### MAXILAR

Es uno de los huesos principales del macizo facial, hueso par y fijo que forma parte del paladar óseo (bóveda palatina). Tiene una apófisis cigomática que sobresale a la altura de las raíces del primer molar superior y más atrás presenta una tuberosidad (ocupada por los terceros molares). Este hueso ocupa dos tercios anteriores del paladar.



## PALATINOS

También este es un hueso par y ocupa al tercera parte posterior del paladar.

## MANDIBULA

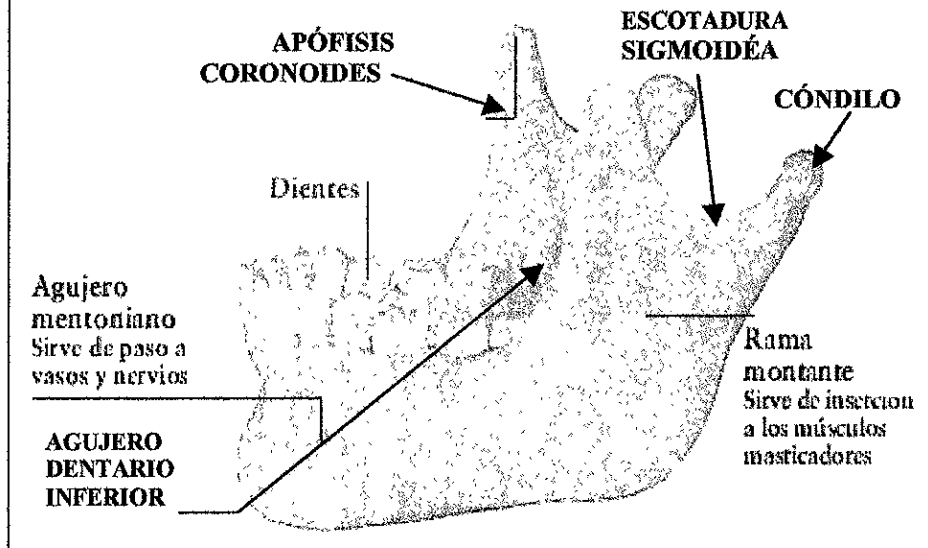
Es el único hueso móvil del cráneo, y se encuentra en el tercio inferior de la cara. En él existen dos ramas ascendentes las cuales tienen en su parte superior una apófisis coronóides y una condilea. Esta última se articula con el hueso temporal, en su cavidad glenoidea.

Entre sus dos apófisis se encuentra una escotadura mandibular debajo, aproximadamente a la altura media de la rama por su parte interna se halla el agujero dental inferior para el nervio y los vasos dentales inferiores.

## MANDIBULA

**U**NA VISTA LATERAL del maxilar inferior muestra un perfil en forma de L. Es el único hueso móvil de la cara; puede

bajar, subir y realizar movimientos laterales. Debido a esta movilidad, es el punto de inserción de todos los músculos masticadores.

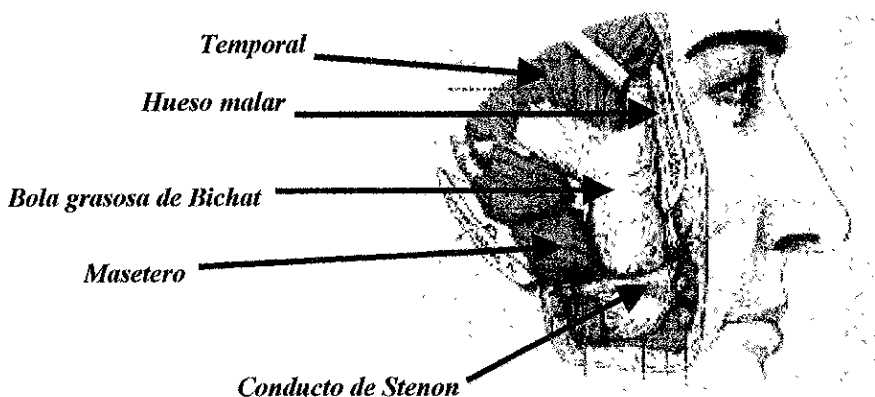


## MUCOSA Y MUSCULOS

Estas dos estructuras forman parte de la cavidad, proporcionando una función específica, por lo tanto serán mencionadas como parte del trabajo.

### MUCOSA

Es un tejido esencial en la cavidad oral. Esta reviste el borde libre, cara posterior de los labios, mejillas y encía, cubriendo el proceso alveolar. Presenta un cuerpo adiposo a nivel de la mejilla llamado bola adiposa de Bichat, en la misma pared a la altura del segundo molar superior se encuentra el conducto parotídeo o de Stenon el cual secreta saliva parotídea a la cavidad oral. El conducto de Stenon cambia de dirección medialmente, contorneando distalmente el borde anterior del músculo masetero, el cual se separa por el cuerpo adiposo bucal (Bichat) y perfora el músculo buccinador, quedando submucoso en un trayecto de unos 5mm. Hacia delante para terminar en un ostio situada frente al cuello del segundo molar.





El paladar duro presenta una mucosa espesa. No presenta submucosa. En su parte anterior presenta crestas transversales palatinas y en sus dos tercios posteriores es lisa y uniforme.

En el piso de la boca es muy fina y se une a las estructuras adyacentes de una manera muy laxa, se refleja por una marca determinada desde la mucosa de la lengua a la superficie lingual del reborde residual anterior.

### MUSCULOS

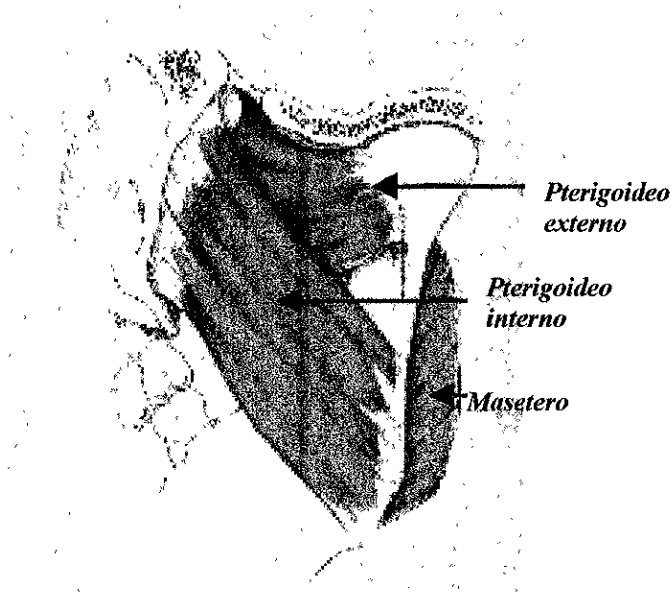
Los músculos están formados por tejido estriado o voluntario.

Mencionaremos aquellos que están en íntimo contacto con la prótesis.

Orbicular de los labios, dentro de éste se insertan los siguientes: Cigomático Mayor, Músculo Canino, Risorio de Santorini, Triangular de los Labios, Cuadrado de la Barba y Buccinador.

En la parte inferior se encuentran: Digástrico, Estilohioideo, Miloideo y Genihioideo.

Los músculos que tienen mayor grado de importancia dentro de la función masticatoria son: Masetero, Temporal, Pterigoideos Interno y Externo.



### **VASCULARIZACIÓN E INERVACIÓN**

**La arteria correspondiente a la boca es la Maxilar Interna con sus respectivas ramas.**

**Las venas Yugular Interna y Externa con sus ramas correspondientes son la parte principal del sistema venoso.**

**Por último, el sistema nervioso lo forman las diferentes ramas originadas a partir del quinto par craneal o Trigémino.**

## **CAPITULO II**

### **HISTORIA CLÍNICA**

**La historia clínica, ayuda a proporcionar datos relacionados con el paciente que sirven de utilidad para elaborar un diagnóstico del estado de salud del mismo, así como su estado socioeconómico.**

**Estos datos podrán ser proporcionados en forma directa por el paciente o indirecta por algún familiar cercano.**

**Además en una historia clínica se debe tomar como un documento médico-legal, técnico y científico.**

**Dentro de estos términos debemos comprometer al paciente a:**

- 1. Asistir puntualmente a las citas que se le indiquen hasta el término de su tratamiento**
- 2. Cubrir el costo total del tratamiento, así como ser puntual en sus pagos.**
- 3. Que se comprometa a cancelar la consulta con 24 horas de anticipación, de lo contrario pagará los honorarios de la cita.**

**En caso de que viole alguno de los incisos mencionados, se dispondrá de poder amplio para que se tomen las medidas pertinentes y suspender el tratamiento; pues sólo así se dará la seriedad que requieren todos los tratamientos odontológicos.**

**Una historia clínica completa deberá tener los siguientes puntos:**

### **ANTECEDENTES PERSONALES**

**Consta de los siguientes datos:**

- **Nombre completo**
- **Edad**
- **Sexo**
- **Ocupación**
- **Estado civil**
- **Dirección**
- **Teléfono**
- **Lugar de origen**

### **ANTECEDENTES PATOLÓGICOS**

**En este apartado se investiga el estado de salud físico y mental del paciente, tomando en cuenta lo importante que es el saber de la presencia de alguna enfermedad sistémica y/o crónica, por ejemplo: Diabetes, Hipertensión, Artritis; saber del tipo de medicamento que toma y si su enfermedad está controlada.**

**Existen enfermedades que podrían acarrear consecuencias bucales negativas hasta terminar con la necesidad de una prótesis total, como son: Osteoporosis, Síndrome de Cushing, Diabetes Mellitus, Desnutrición y Alcoholismo, siendo estas las más frecuentes.**

**La osteoporosis es una enfermedad que consiste en el descenso de la masa esquelética y radiográficamente es reconocible por una reducción de la densidad ósea y la pérdida de hueso se presenta en superficies internas pero con leve cambio de la cortical y el perióstio. Esta enfermedad está relacionada con: Síndrome de Cushing, Diabetes mellitus y enfermedad del hígado.**

**El Síndrome de Cushing lo produce la hiperfunción corticoadrenal y adenoma basófilo hipofisario, y es por el uso de dosis elevadas de corticoides.**

**La Diabetes mellitus es una enfermedad basada en la deficiencia de insulina y descenso en el aprovechamiento de la glucosa. Sus síntomas son: sed, poliuria, prurito, y pérdida de peso. Puede haber entorpecimiento y hormigueo de las extremidades; en la cavidad oral presenta lesiones gingivales, sequedad de boca con hiperemia de la mucosa y sensación de quemazón**

**La desnutrición es otra causa que provoca cambios en la mucosa oral y características de lengua lisa, queilitis angular y sensación de gusto anormal. Hay deficiencia del complejo "B" y de hierro.**

#### **EXPLORACIÓN**

**Antes de comenzar la exploración se investigará los antecedentes protésicos del paciente, el tiempo que se ha encontrado desdentado y que tipo de clasificación oclusal presenta de acuerdo a sus características físicas (habilidad neuromuscular, apariencia general, cara, arrugas, labios y borde del bermellón).**

**Hay una clasificación clínica para pacientes desdentados. Así, de acuerdo a sus necesidades protésicas se dividen en:**

- 1. Desdentados naturales (no han sido tratados protésicamente).**
- 2. Desdentados portadores (usan prótesis desajustadas).**
- 3. Dentados (Conservan dientes remanentes pero su pérdida es irreversible).**

**Al ser explorada la cavidad oral de estos pacientes se debe tomar muy en cuenta que es un espacio delimitado por labios y carrillos, piso de la boca y paladar, por lo que visualmente y por medio del tacto daremos el valor a los siguientes factores biológicos:**

- 1. Tono muscular**
- 2. Desarrollo de los músculos de la masticación**
- 3. Tamaño del maxilar y mandíbula.**
- 4. Altura de procesos**
- 5. Forma del proceso residual**
- 6. Forma de arco**
- 7. Forma del paladar duro**
- 8. Inclinación del paladar blando**
- 9. Relación de procesos**
- 10. Paralelismo de procesos**
- 11. Retención ósea\***
- 12. Distancia interarco**
- 13. Tejidos blandos**
- 14. Mucosa**
- 15. Encía insertada**
- 16. Inserción de frenillos y/o músculos**
- 17. Sensibilidad del paladar**
- 18. Tamaño de la lengua**
- 19. Saliva (calidad y consistencia)**

**\* Situación que nos ocupará en el presente trabajo.**

### CAPITULO III

#### ESTUDIOS

Mencionaremos los estudios necesarios para aumentar nuestras posibilidades de éxito en nuestro tratamiento.

#### ESTUDIOS DE LABORATORIO

Resultan un elemento de ayuda para el diagnóstico final del paciente. Estos datos serán integrados en la historia clínica del paciente.

#### BIOMETRÍA HEMÁTICA (BH)

Los valores que se mencionan son considerados dentro de lo normal, si estos no se encuentran dentro del rango se considerará un paciente con alteraciones en su salud normal, por lo que es recomendable remitirlo al especialista correspondiente para su tratamiento respectivo.

Valores normales en adultos:

ELEMENTOS	HOMBRE	MUJER
Eritrocitos	4.7 a 6 millones x mm <sup>3</sup>	4.2 a 5.2 millones x mm <sup>3</sup>
Leucocitos	5000 a 10, 500 x mm <sup>3</sup>	5000 a 10, 500 x mm <sup>3</sup>
Plaquetas	150, 000 a 300,000 x mm <sup>3</sup>	200, 000 a 400,000 x mm <sup>3</sup>
Hemoglobina (H)	14.0 a 18.0 g/dl	12.0 a 16.0 g/dl
Hematocrito (Ht)	42.0 a 52.0 %	37.0 a 47.0 %

### **PRUEBA DE TENDENCIA HEMORRAGICA (PTH)**

Los resultados de este examen influirán durante el proceso operatorio y postoperatorio, es necesario que los valores se encuentren dentro de los límites normales, lo contrario generaría problemas de sangrado persistente durante y después de la cirugía.

Los tiempos normales son:

- Tiempo de sangrado..... 1 a 3 minutos
- Tiempo de coagulación..... 5 a 8 minutos
- Tiempo de tromboplastina..... 35 a 55 segundos
- Tiempo de protrombina..... 12 a 14 segundos

### **PRUEBAS PARA DETECTAR ANTICUERPOS VIH**

El alto índice de personas infectadas por este virus, obliga a ser cautelosos sobre todo cuando se realizan tratamientos de tipo quirúrgico.

Anteriormente estos estudios se realizaban sólo en caso de sospecha de la presencia del virus en el paciente. Ahora es imprescindible para todos los pacientes que son sometidos a cualquier tipo de cirugía.

Los métodos utilizados con regularidad para la búsqueda del anticuerpo del virus de la inmunodeficiencia humana adquirida son la prueba de HAP. ELISA. Si esta queda confirmada como positiva se realiza otra llamada WESTERN BLOT como apoyo para asegurar el resultado final.



### **ESTUDIOS RADIOGRÁFICOS**

Ningún examen oral debe considerarse adecuado sin un estudio radiográfico pues es necesario investigar si persisten infecciones que originaron la condición edéntula. Además se tendrá conocimiento de la posible existencia de restos radiculares, esquiras óseas, cuerpos extraños y algunas evidencias de lesiones que exigirán la biopsia o la intervención quirúrgica respectiva

Se debe tomar conciencia que este estudio ofrece información de lo que no se aprecia clínicamente, por ejemplo la hipercementosis, anquilosis, dientes incluidos, raíces extremadamente divergentes, proximidad de las fosas nasales, tamaño de los senos maxilares, trayectoria del conducto dentario inferior, altura de los agujeros mentonianos y posición de la articulación temporomandibular.

Los estudios radiográficos a realizar son: panorámica, lateral de cráneo y si es necesario oclusales.

### **MODELOS DE ESTUDIO**

En un registro de impresiones preliminares o anatómicas se obtienen los modelos de estudio, los cuales son una replica tridimensional de la superficie de apoyo de la dentadura, donde se aprecia el contorno de los rebordes residuales, su forma, tamaño, relieves y grado de resorción. Así cuando es transferido a un articulador de diagnóstico, se observarán las proporciones relativas maxilomandibulares y la dirección del plano de relación.

Las ventajas de este estudio son.

1. Las impresiones permiten un examen más real de la sensibilidad transmitida por el paciente y la disposición del tratamiento.

2. Los modelos de estudio permiten mayor información sobre los contornos anatomotopográficos del maxilar y la mandíbula.
3. Los registros retentivos de la relación maxilo-mandibular, nos sirven para determinar el espacio disponible interrebordes, el control muscular y la participación funcional del paciente.
4. Transferidas las relaciones del articulador se logra una consideración más objetiva de la altura y estética de la superficie protésica, se presenta a la intervención de una opinión especializada y explicación concreta al paciente.
5. Finalmente se utiliza para diseñar y construir los portaimpresiones individuales.

## CAPITULO IV

### TÉCNICA BÁSICA ANTES DE LA REHABILITACIÓN

Cuando se detecta que el paciente desdentado presenta algún defecto óseo, el cual a futuro provocará un exceso de retención o algún otro problema con respecto a la prótesis, se recomienda utilizar la siguiente técnica:

Si la consideración de eliminar el tejido óseo que causa la retención es aceptada por parte del paciente luego que se le explique que dicho problema le puede causar molestias posteriores, pues su prótesis necesitará de un buen apoyo y estabilidad en sus tejidos, se procede a realizar los estudios de laboratorio, radiográficos, modelos de estudio preliminares los cuales sirven de guía para la eliminación correspondiente del tejido.

Los principales problemas retentivos son: irregularidades en el proceso alveolar y torus linguales o palatinos.

La intervención no presenta riesgos importantes, salvo que el paciente presente algún tipo de enfermedad crónica o sistémica

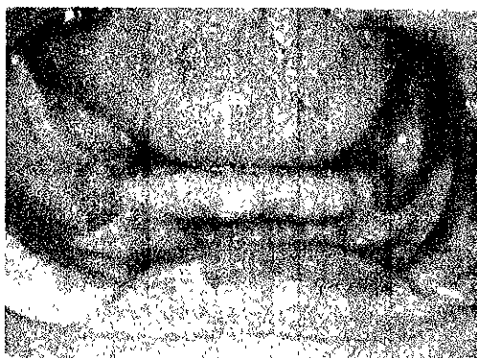Las propiedades de soporte y estabilidad de la prótesis dependen mucho del hueso alveolar, pues este será la base de la misma, y será lógica la inexistencia de elevada retención ósea.

Las radiografías ayudan a determinar la cantidad de hueso que se eliminará. En el caso del maxilar superior se determina la cercanía aproximada del seno maxilar.

Sabemos que los torus son formaciones óseas benignas, de crecimiento lento y con etiología desconocida, además de que impiden un buen sellado de la prótesis, no dan estabilidad

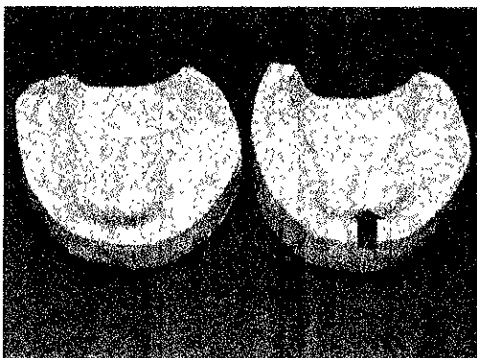
debido a que producen un efecto de palanca y provocan ulceraciones e inflamaciones por traumatismo mecánico; Por lo que se deben eliminar antes de iniciar una prótesis.

La técnica que mencionaremos requiere de los siguientes pasos:



**Fig. 1**

Se ejemplifica el procedimiento con un problema retentivo en mandíbula



**Fig. 2**

Se realizan los modelos anatómicos primarios, marcando lo que se eliminará en el transcurso de la intervención.

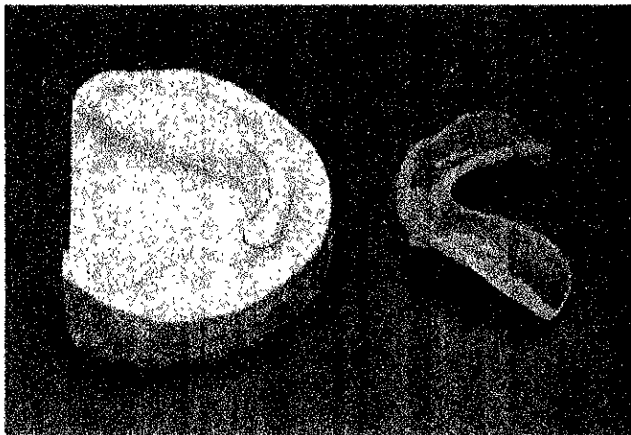


Fig. 3

En el mismo modelo se elabora un portaimpresión que servirá como guía de referencia para saber cuanto se eliminará de tejido óseo.

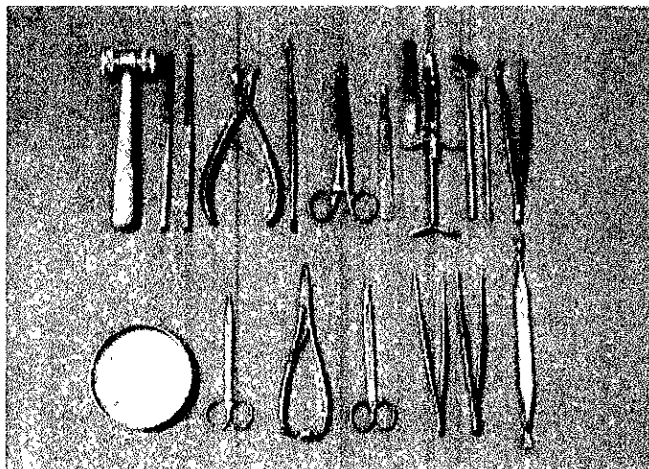


Fig. 4

Se debe deberá contar con el material necesario para la intervención quirúrgica (alveoloplastía).

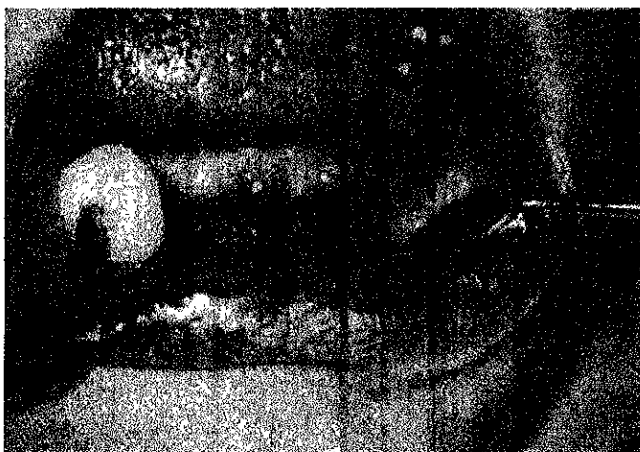

Fig. 5

Se procede a colocar anestesia tópica en las zonas de punción de la jeringa, para así minimizar las molestias.

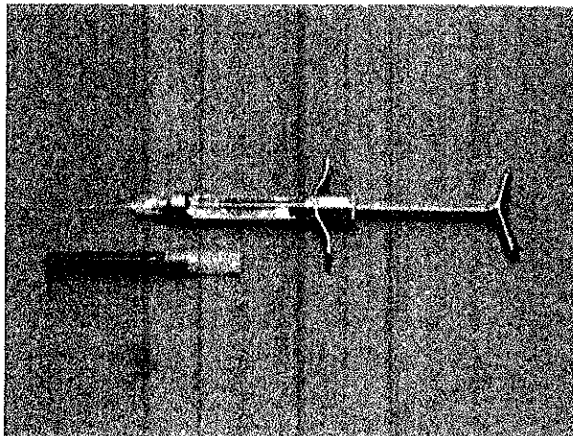


Fig. 6

Se realiza la anestesia por infiltración con aguja corta y un anestésico preferentemente sin vasoconstrictor por la característica de elevar la tensión arterial.

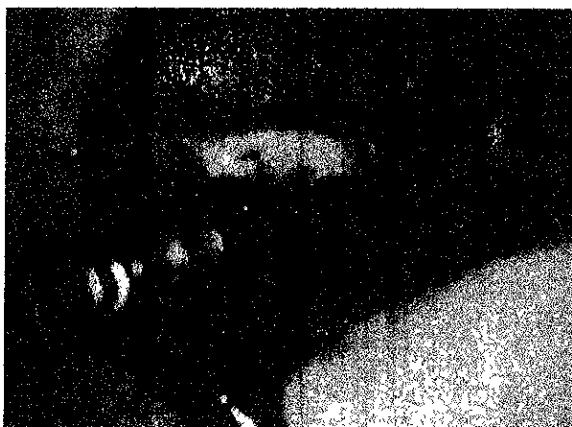

Fig. 7

Para este caso se realiza anestesia regional, mentonianos izquierdo y derecho así como el fondo de saco.




Fig. 8

Se tendrá listo el instrumental para realizar la incisión con bisturí del # 3 y una hoja del # 15 así como un separador de tejidos.

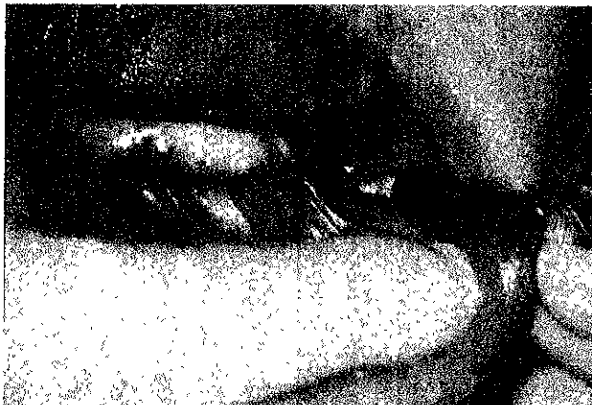

Fig. 9

Se comienza con una incisión en un sólo sentido, partiendo de la línea media hasta donde se marca el vértice.

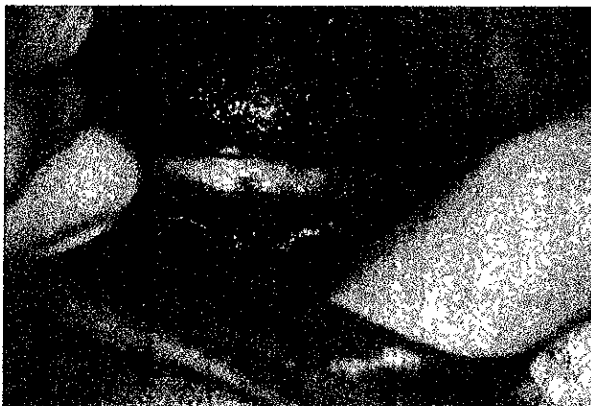

Fig. 10

Se realiza la misma operación en sentido contrario, partiendo de la línea media el vértice llegará hasta el fondo de saco.

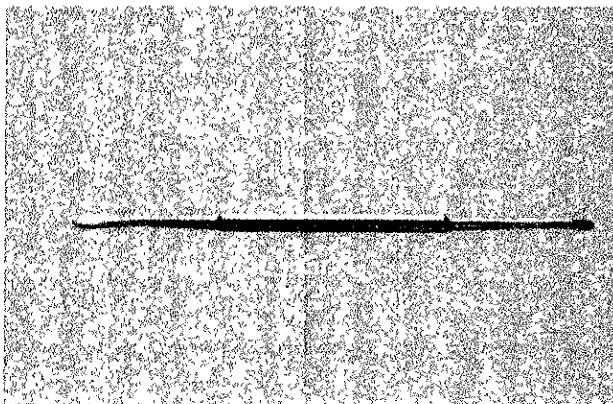


Fig. 11

Se procede a utilizar la legra, instrumento con dos puntas de diferente forma.

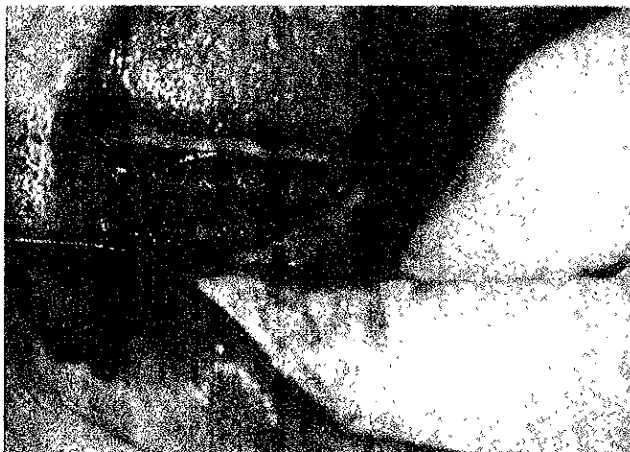

Fig. 12

El desprendimiento de la encía del tejido óseo con la legra se realiza de derecha a izquierda.

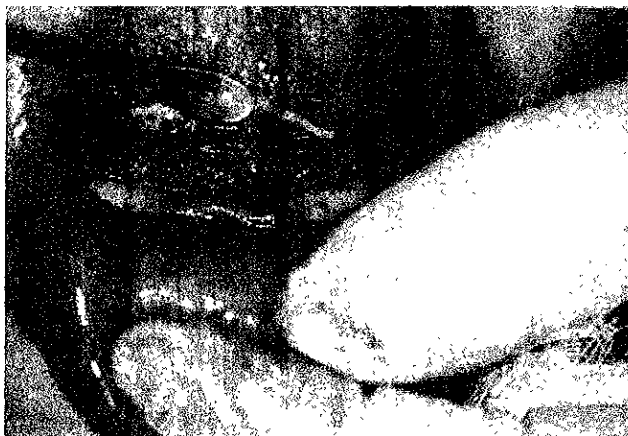

Fig. 13

Se libera completamente el tejido óseo, sólo así se facilita su eliminación.

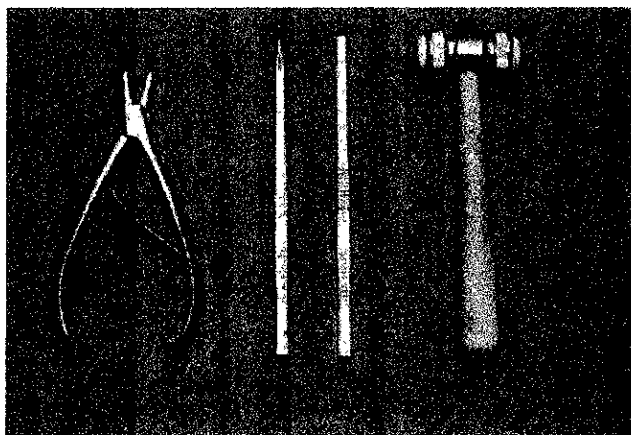


Fig. 14

Para retirar el exceso de hueso se utiliza un alveolotomo, martillo y cincel si fuera necesario.



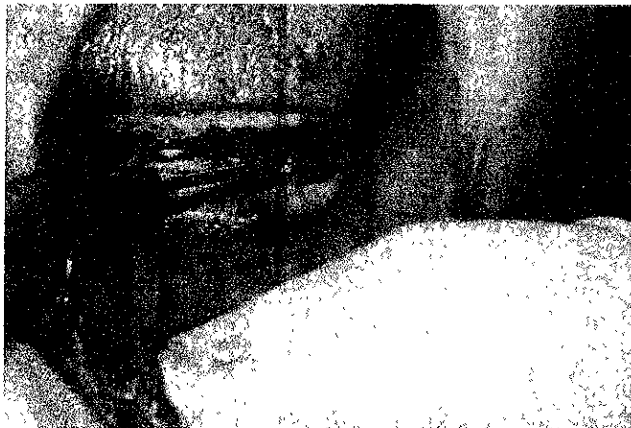

Fig. 15

Se comienza con el alveolotomo, eliminando lo más posible dentro de los límites considerados para la estabilidad de la prótesis.




Fig. 16

También para la regularización del hueso se requiere de una lima para hueso, esta posee dos puntas en sus extremos una delgada y otra gruesa.

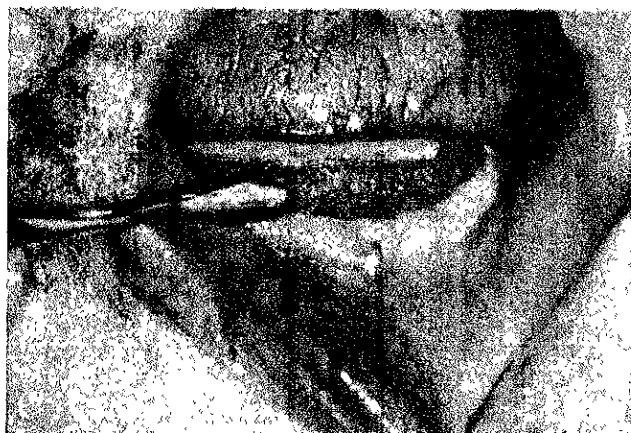
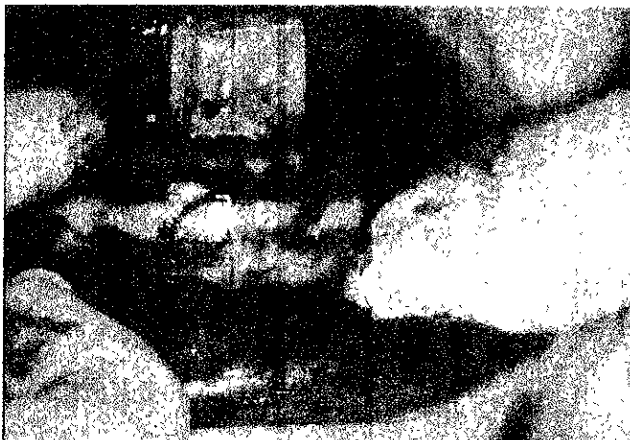
Fig. 17

Esta lima sólo quitará las pequeñas esquirlas que no se pudieron eliminar.



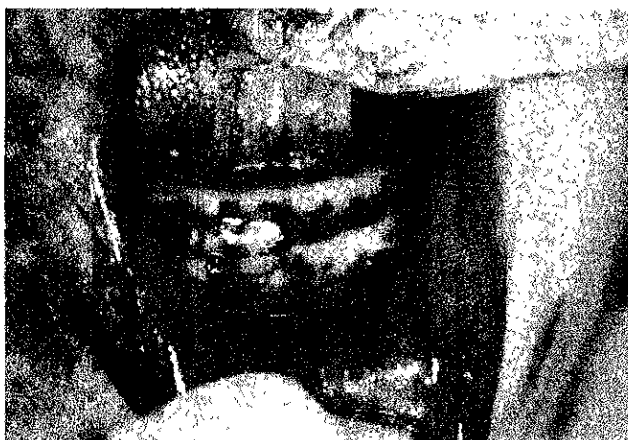**Fig. 18**

Se utiliza el portaimpresión guía cuando se considera que el desgaste óseo ha sido el adecuado,



**Fig. 19**

Si es necesaria una mayor reducción ósea, se realiza sólo con la lima.



**Fig. 20**

Es imperativo que el portaimpresión guía ajuste adecuadamente,




Fig. 21

Se muestra el instrumental para el corte de encía.

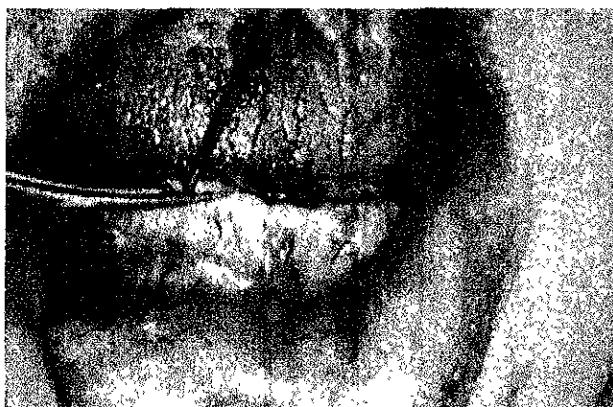

Fig. 22

Puesto que queda un exceso de encía se elimina tratando de dar cierta continuidad para así suturar adecuadamente.

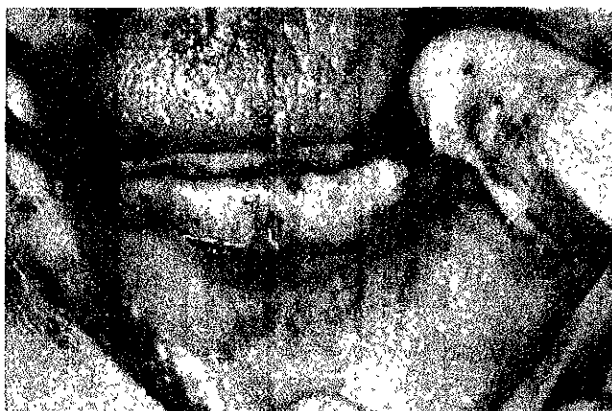

Fig. 23

Se sigue con el siguiente paso que es la sutura.




Fig. 24

**Instrumental**  
para sutura, así  
como hilo, pinzas  
porta agujas y  
tijeras.



Fig. 25

Se comienza a  
suturar desde la  
parte media de la  
incisión, pues de  
esta manera queda  
bien  
proporcionado el  
tejido.

(seda 000)

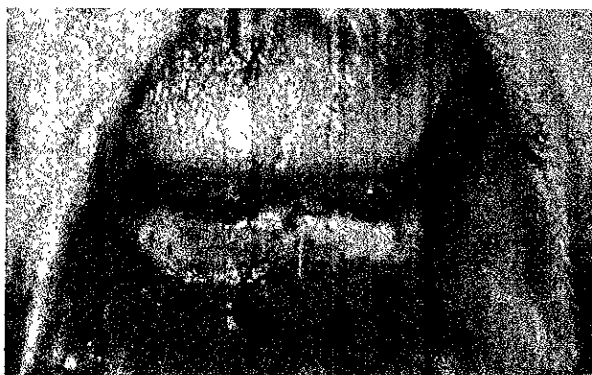


Fig. 26

Este  
procedimiento se  
realiza a lo largo  
de toda la incisión.

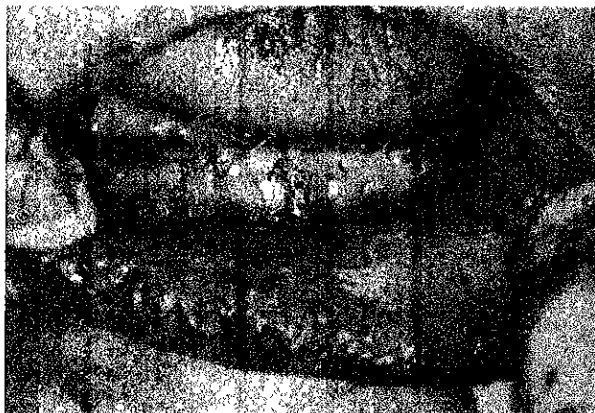


Fig. 27

La distancia entre los puntos de sutura no serán muy separados. En caso contrario persistiría hemorragia.

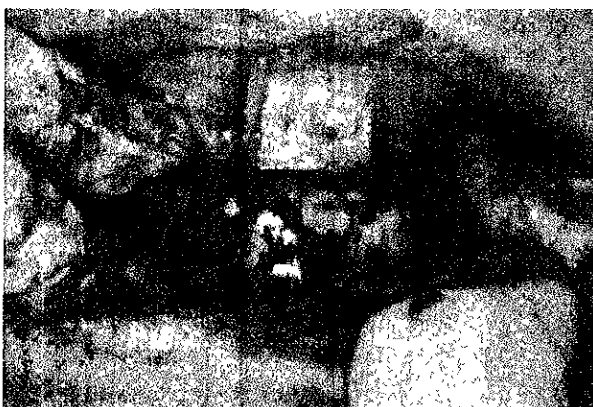

Fig. 28

Finalmente se vuelve a verificar con el portaimpresión guía.

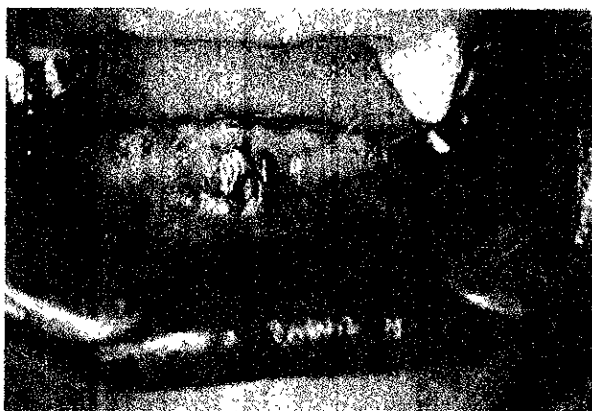

Fig. 29

Se muestra una diferencia significativa al término del procedimiento.

## CAPITULO V

### ELABORACIÓN DE LA PRÓTESIS

Como paso final, después de la intervención quirúrgica correspondiente y haber dejado un proceso alveolar adecuado para una mejor estabilidad de las prótesis además del tiempo necesario para su cicatrización, y recuperación del tejido, se procederá a la elaboración de la prótesis. Se mencionan los pasos importantes para la elaboración de la misma.

#### IMPRESIÓN ANATÓMICA

Se realiza la reproducción en negativo de los rebordes residuales y las estructuras adyacentes, por lo que los tejidos deben estar estáticos ya que la superficie representa el soporte, estabilidad, nitidez, amplitud y fidelidad. La impresión primaria o anatómica se adquiere con un material de impresión del grupo hidrocoloide irreversible (alginato) y de un portaimpresiones perforado fabricado especialmente para edéntulos.

El material de impresión está compuesto de: Alginato de potasio 15%; sulfato de calcio 16%; óxido de zinc 4%; fluoruro de potasio y titanio 3%; tierras diatómicas 60% y fosfato de sodio 2%.

Los modelos que se obtendrán serán con un yeso de tipo IV o V, ya que por medio de estos se realizará un portaimpresiones individual para la obtención de una segunda impresión.

### IMPRESIÓN FISIOLÓGICA

Para obtener esta segunda impresión necesitamos de la elaboración de un portaimpresión individual elaborado con resina acrílica autopolimerizable o por medio de acetatos de un grosor de .020 a .040 mm. Estos portaimpresiones tendrán una asa con una angulación de 90°, con un grosor adecuado, un diseño periférico y bien adaptadas. Todo ello con la finalidad de dar un mejor ajuste a las partes anatómicas de soporte.

Para la toma de impresión se determina el nivel muscular, por lo que al paciente hará cierto tipo de ejercicios para cada impresión y así poder liberar a la inserción de músculos siendo los puntos fisiológicos de la cavidad oral. Esta impresión a su vez será rectificada con un material ligero y exacto, dando la fidelidad del proceso alveolar e inserción a nivel muscular.

El Material que corresponde para ésta impresión son los hules de polisulfuro, que contienen: Base: Peróxido de plomo 78%; azufre 3%; aceite de castor 17%. Catalizador: sustancias inorgánicas 2%; polímero sulfurado 80%; óxido de zinc y sulfato de calcio 15%.

Con la elaboración se obtendrá un modelo de estudio elaborado con el yeso de tipo IV ó V para mayor resistencia, y deben de estar bien recortados para una mejor presentación.

### BASE DE REGISTRO Y RODILLOS EN CERA

La base de registro se puede realizar en diferentes técnicas, siempre y cuando se respete el contorno periférico de la anatomía bucal del paciente. La técnica puede ser por medio de resinas acrílicas autopolimerizables o fotopolimerizable. La técnica puede ser por gotco, que es la más recomendada para una perfecta adaptación al modelo de estudio. También existe la técnica de laca resina o de Graff que ya no es muy recomendable.

Al estar elaborada la placa base se prueba para rectificar que no haya molestias y estén liberadas las inserciones de los músculos y sobre todo los frenillos de la cavidad oral en movimiento.

Los rodillos en cera van a determinar la dirección del plano de orientación o la relación intermaxilar, estableciendo la forma del contorno vestibular y lingual relacionada al sistema labios-carrillos-lengua, se valora el espacio libre o neutro, y después sobre el mismo rodillo se colocarán los dientes artificiales. Para la preparación de los rodillos se pueden utilizar conformadores o modeladores de rodillos, fundiendo la cera rosa en un recipiente a baño María (vapor) y se vierte al conformador, se espera a que endurezca el material y se obtiene el rodillo; se centra y se modela sobre la superficie de la base de relación.

El rodillo superior tendrá una inclinación de  $85^\circ$  hacia vestibular y una altura de 10 mm. Por detrás de 1 cm. Del borde posterior de la base y a 7mm de altura. El plano horizontal tendrá un ancho de 5mm en la parte incisal, 7mm en la parte de los premolares y 10mm en la parte de los molares.

El rodillo inferior en su plano antero-posterior la posición vestibular debe ser vertical y la altura posterior se continúa con el tubérculo retromolar. El plano horizontal es igual al rodillo superior.

#### RELACIÓN INTERMAXILAR

Para obtener la relación intermaxilar se requiere de referencias anatómicas que las consideramos por medio de líneas y planos que ofrecen la distancia y aspectos fisionómicos del paciente. Las líneas son:



**Línea bipupilar:** Es una línea imaginaria que se une horizontalmente en el centro de las pupilas, vista frontal.

**Línea auriculo ocular:** Es una referencia anteroposterior que va del ángulo externo del ojo a la parte media del tragus. Localizándose el eje intercondilar.

**Plano de Frankfort:** Es una referencia anteroposterior que parte de la zona posterosuperior del tragus al agujero infraorbitario.

**Plano de Camper:** Es un plano que va de la parte media del tragus a la parte inferoexterno del ala de la nariz. (TIP)\* plano.

**Platina de Fox:** Es una regla que va a quedar paralela al plano de Camper por medio de la orientación del rodillo superior.

Con los puntos anatómicos anteriores debemos dar una posición mandibular activa y pasiva, dejando un adecuado espacio libre y un paralelismo que dependerá de un buen montaje de modelos para el articulador.

Así también se valorará la capacidad de la cavidad oral, como: deglución, respiración y fonética.

#### MONTAJE EN EL ARTICULADOR SEMIAJUSTABLE

Se realiza el traspaso de los modelos al articulador semiajustable, haciendo una simulación que presenta la cavidad del paciente. Hay varios tipos de articulados como: Articulador de trayectoria condilar fija, con valores promedio y guía incisal fija; Articulador semi-ajustable y Articulador completamente ajustable.

El articulador semi-ajustable es el más recomendable para el trabajo de prótesis total, y estos se clasifican de acuerdo con el diseño de su mecanismo posterior de control:

***\* triángulo incisivo posterior***

**ARCON:** Tiene trayectorias condilares fijas en la rama inferior del articulador.

**NON ARCON:** Posee trayectorias condíleas fijas al miembro superior del articulador.

Se usa el articulador con su respectivo arco facial y todas las descripciones estarán fijas según el articulador semi-ajustable promedio.

Para trasladar el modelo superior, el articulador debe estar en posición neutra:

**Mesa incisal a 0°**

**Pin incisal fijo en la graduación 0°**

**Tornillos anteriores de “stop” del cóndilo apretados**

**Angulo de Bennett a 0°**

**Pared interna a 0°**

**Inclinación condílea a 30°**

**Techo glenoideo 30°**

El vástago para soporte del miembro superior cuando se abre el articulador colocado en su sitio 0°.

El modelo superior se montará en el articulador con la ayuda del arco facial, el cual se orienta por medio del paciente y ya determinada la distancia inciso-condilar se traspasará al articulador (nación, bucal y auditivo).

El modelo inferior se montará al articulador por medio de referencias que se marcarán como son: Línea media, línea de caninos y posición de relación céntrica por medio del arco gótico, que es la relación anatómica que va de la mandíbula a la base donde los cóndilos están sobre los discos y en su posición media y más superior en los aspectos superiores de los tubérculos articulares.

**Esta relación céntrica se obtendrá por medio de balance, trabajo y protrusión transfiriendo el modelo al articulador.**

**Al estar articulados los modelos se procede a la selección de dientes y articulación de los mismos.**

### **SELECCIÓN DE DIENTES**

**Para este paso es necesaria la participación del paciente para su total satisfacción. La selección dependerá de acuerdo al sexo del paciente así como también de sus características físicas como: Color de la piel, ancho y largo del contorno facial.**

**La técnica más común para la selección de color toma como referencia el color de piel del paciente o la edad del paciente.**

**(62 y 66 para piel clara o paciente muy joven; 65 para piel moreno-claro y gente de edad madura y el 67 para personas de piel oscura o edad avanzada.)**

**La forma se elige de acuerdo al contorno facial del paciente, y encontraremos de forma: triangular, Cuadrada u ovoide.**

**El tamaño dependerá del ancho y largo de los mismos, se usa la técnica de Alar donde se mide el ancho de la línea media a la línea de caninos aumentando 0.2, 5mm de la línea de canino a canino aumentándose 0.5mm. mientras el largo será desde la base donde se sienta el rodillo a la terminación del mismo. Al obtener las medidas los fabricantes tienen una tabular tabla la cual ya presenta las medidas que corresponderán a los demás dientes llevando una relación anatómica, al tener la selección de los dientes anteriores superiores podremos saber qué dientes anteriores le corresponden, al igual de los posteriores.**

**Los dientes artificiales tienen diferentes formas en sus cúspides las cuales son:**

- **Dientes anatómicos o de 33°**
- **Dientes anatómicos modificados o de 20°**
- **Dientes no anatómicos o de 0°**

#### **ARTICULADO DE DIENTES**

**Para la articulación de los dientes artificiales se requiere de una técnica, la cuál necesita dos pruebas preliminares en el paciente.**

**La primera es de los dientes anteriores tanto superiores como inferiores, verificando que la estética sea la adecuada y el paciente se encuentre satisfecho.**

**La segunda prueba es cuando se tienen todos los dientes articulados. Se analiza la oclusión, fonética y festoneado.**

#### **TERMINADO Y PULIDO**

**Después de la última prueba en cera se procede a la parte de laboratorio, lugar donde se intercambia la cera por resina acrílica termopolimerizable por medio de unas mufas especiales para prótesis totales.**

**El pulido de las prótesis se realiza por medio de fresas, piedras rosas quitando el excedente y después se procede al pulido final con pastas especiales para dar un terminado terso y limpio.**

## **AJUSTE OCLUSAL**

**Al terminar las prótesis se realizará, si es necesario una serie de desgastes en las caras oclusales y bordes incisales de los dientes, con el fin de eliminar los puntos o superficies prematuras de contacto en los distintos movimientos realizados en el articulador para así de obtener una oclusión balanceada.**

**Posteriormente se colocan las prótesis en la boca del paciente y se realizan los ajustes finales.**

**También se toma en cuenta que el tratamiento no termina con esto, pues se requerirá de visitas subsecuentes para asegurar la satisfacción del paciente.**

## VI CONCLUSIONES

Se puede afirmar que el cirujano dentista de practica general debe estar preparado para manejar los problemas que deriven al realizar un tratamiento de prostodoncia total, principalmente los que necesiten de otro tratamiento previo, pues si se tienen presentes estos se conocerá o investigará la forma de solucionarlos.

Se mencionan en este trabajo a las retenciones óseas como uno de estos problemas y se sugiere una alternativa para su solución.

Así, en resumen los estudios han demostrado que en las prótesis totales no se debe buscar una retención mecánica sino una estabilidad y buen apoyo en los tejidos que ocuparán las prótesis, por ello la pre-rehabilitación evitará las molestias generadas durante y al final del tratamiento y se asegurará de esta manera la satisfacción del paciente y el dentista.

**BIBLIOGRAFIA**

**HISTOLOGIA DE HAM**

**CORMACK. DAVID H.**

**EDIT. HARA.**

**9ª EDICION.**

**MEDICINA INTERNA**

**HARRISON.**

**EDIT. LA PRENSA MEXICANA.**

**4ª EDICION.**

**MANUAL DE HEMATOLOGIA.**

**HILLMAN. ROBERT S.**

**EDIT. MANUAL MORENO.**

**4ª EDICION.**

**ANATOMIA HUMANA**

**LATARJET – RUIZ LIARD.**

**EDIT. MEDICA PANAMERICANA**

**2ª EDICION.**

**VOL. 1 Y VOL. 2**

**PROTESIS COMPLETA.**

**LLENA PLASENCIA. JOSE MA.**

**EDIT. LABOR, S.A.**

**2ª EDICION**

**MATERIALES DENTALES DE SKINNER.**

**PHILLIS. R.W.**

**EDIT. INTERAMERICANA.**

**8ª EDICION.**

**PROSTODONCIA TOTAL.**

**S. WINKLER**

**EDIT. INTERAMERICANA**

**1ª EDICION.**

**IMAGENES Y DATOS CLÍNICOS:**

**DR.TAKANE NOZAKA ADOLFO**