

318322

26

29



UNIVERSIDAD LATINOAMERICANA

---

---

ESCUELA DE ODONTOLOGIA  
INCORPORADA A LA  
UNIVERSIDAD NACIONAL AUTONOMA DE MEXICO

CONTRIBUCION DE LA ORTODONCIA  
Y LA ORTOPEDIA EN LA REHABILITACION  
DE LABIO Y PALADAR HENDIDO

**T E S I S**

QUE PARA OBTENER EL TITULO DE  
CIRUJANO DENTISTA

P R E S E N T A  
*abriela*  
LOURDES PONCE DE LEON FLORES

MEXICO, D. F.

1998

258478

TESIS CON  
FALLA DE ORIGEN



Universidad Nacional  
Autónoma de México

Dirección General de Bibliotecas de la UNAM

**Biblioteca Central**



**UNAM – Dirección General de Bibliotecas**  
**Tesis Digitales**  
**Restricciones de uso**

**DERECHOS RESERVADOS ©**  
**PROHIBIDA SU REPRODUCCIÓN TOTAL O PARCIAL**

Todo el material contenido en esta tesis esta protegido por la Ley Federal del Derecho de Autor (LFDA) de los Estados Unidos Mexicanos (México).

El uso de imágenes, fragmentos de videos, y demás material que sea objeto de protección de los derechos de autor, será exclusivamente para fines educativos e informativos y deberá citar la fuente donde la obtuvo mencionando el autor o autores. Cualquier uso distinto como el lucro, reproducción, edición o modificación, será perseguido y sancionado por el respectivo titular de los Derechos de Autor.

A mis padres:  
Catalina Flores L.  
Mario Mendoza R.  
que con su amor, apoyo y  
ejemplo, me han impulsado  
a realizar mis metas.  
Con todo mi cariño  
¡ mil gracias !

A mi hermana:  
Mónica M. Mendoza F.  
con todo mi cariño,  
deseando le sirva de  
estímulo y superación.

A mis amigas:  
Cristina y Olivia  
por su apoyo  
desinteresado.

En memoria de:  
Francisco Flores M.  
Antonia López V.  
Ma. del Carmen Flores L.  
Eduardo Tovar E.  
Rodolfo Ponce de León S.

Con todo respeto y gratitud al  
C.D.M.O. Francisco Magaña M.  
por su tiempo y apoyo en la  
elaboración de este trabajo.

Con admiración al  
C.D.M.O. Miguel A. Fernández V.  
por su ejemplo de amor y  
dedicación a la profesión.

A mis maestros:  
con gratitud por los  
conocimientos que de  
ellos he adquirido.

Al Honorable Jurado.

A mi Escuela de Odontología

**CONTRIBUCION DE LA ORTODONCIA Y LA ORTOPEDIA  
EN LA REHABILITACION DE LABIO  
Y PALADAR HENDIDO**

**INDICE**

<b>Introducción</b>	
<b>1. Labio y Paladar Hendido</b>	
1.1. Generalidades	1
1.2. Anatomía Patológica	2 - 13
1.3. Clasificaciones	14 - 19
1.4. Manifestaciones Clínicas	20 - 22
1.5. Síndromes Asociados	23 - 27
1.6. Agentes Causales	28 - 29
<b>2. Fase I.- Ortopedia Dentofacial</b>	
2.1. Definición	30
2.2. Objetivos	31 - 34
2.3. Aparatología Extraoral	35 - 44
2.4. Aparatos Expansores	45 - 52
2.5. Obturadores Palatinos	53 - 55
<b>3. Fase II.- Ortodoncia</b>	
3.1. Definición	56
3.2. Objetivos	57
3.2.1. Ortodoncia Prequirúrgica	57 - 62
3.2.2. Ortodoncia Postquirúrgica	63
<b>Resumen de Etapas de Tratamiento</b>	<b>64</b>
<b>4. Discusión</b>	<b>65</b>
<b>5. Conclusión</b>	<b>66 - 68</b>
<b>6. Bibliografía</b>	<b>69 - 72</b>

## INTRODUCCION

**De las diversas malformaciones congénitas, destaca por su alta incidencia y , sus características faciales deformantes, el labio fisurado con o sin paladar hendido.**

**La rehabilitación integral de los pacientes con esta deformidad, requiere de atención multidisciplinaria profesional, donde se destacará el papel de la Ortopedia y de la Ortodoncia, con un seguimiento por parte de los familiares y el paciente mismo, hasta la total corrección de las secuelas de la deformidad, ya manejada quirúrgicamente (dependiendo de la complejidad del caso).**

**La justificación para elaborar este trabajo, es con el fin de disponer de un resumen de conceptos actualizados, de los diferentes criterios de manejo que permitan formar un concepto global multidisciplinario para el tratamiento integral de los pacientes con fisuras labiopalatinas**

## **1. LABIO Y PALADAR FISURADO**

### **1.1. GENERALIDADES:**

El labio y el paladar fisurado son factores que determinan una afección mutilante, la cual constituye una deformidad facial congénita de alta incidencia y tan antigua como el hombre mismo.

Entre las zonas que se ven mayormente comprometidas dentro de esta afección, se encuentran las fisuras labiales; principalmente de labio superior, las de reborde alveolar, paladar, paladar blando, aunque no en todos los casos. Y entre las zonas adyacentes se encuentran la nariz que, por ejemplo, puede causar alteraciones en la fonación o dicción.

De una manera general se aprecia que la mayoría de las fisuras son combinadas y la cuarta parte de éstas son bilaterales, constituyendo el resto las fisuras aisladas.

Curiosamente se ha observado que las fisuras de labio son más comunes en el hombre y que las fisuras sobre paladar, se presentan más en el sexo femenino. Es notable destacar que el lado derecho suele estar menos afectado que el lado izquierdo

Entre los problemas relacionados a esta afección no sólo se debe destacar el problema estético, el problema de alveolo y su relación dental y, a su vez, la relación oclusal y el equilibrio esquelético, sino el problema de dicción y de fonación, por lo que después de varias modificaciones se introduce el tratamiento multidisciplinario, donde se tiene como meta lograr una adecuada relación oclusal para realizar el tratamiento ortodóntico ideal, y así evitar las deformidades dentofaciales originadas por esta afección, ya que hoy en día no se puede admitir la cirugía reconstructiva en las hendiduras labiopalatinas sin el óptimo seguimiento ortopédico-ortodóntico.

## 1.2. ANATOMIA PATOLOGICA:

Dada la importancia en el aspecto patológico de la anatomía se hará énfasis a ésta, dividiendo la patología y al mismo tiempo explicando su desarrollo, basandonos en las presentaciones más comunes como son el labio y el paladar fisurado unilateral y los de tipo bilateral, así como también las fisuras de paladar que se pueden presentar aisladas o como extensión de las primeras.

Considerando que es la mejor vía de acceso al entendimiento de este tipo de deformidades faciales y de su desarrollo, conjuntamente como un producto anormal del crecimiento, se tomará como base a la premaxila y su influencia en el desarrollo de este tipo de anomalías.

En las fisuras bilaterales completas del paladar al momento del nacimiento se aprecia una malformación caracterizada por una protusión en el área del hueso premaxilar, esto con respecto al séptum cartilaginoso nasal y una protusión del proceso alveolar que soportará a los órganos dentarios, la cual oblitera el área de la columna de la nariz y, así también el labio y la punta de la nariz.

Esto se resume clínicamente en la suma de tres factores:

1. El adelantamiento anormal de la premaxila, del hueso alveolar y del hueso basal.
2. En un deficiente desarrollo de los segmentos del maxilar.
3. Incluyendo un grado de hipoplasia, localizado anteriormente al sitio del canino.

Es importante recordar que la función del hueso alveolar es soportar a los órganos dentarios mientras que el hueso basal tiene una función esquelética.

Articulando con el séptum cartilaginoso de manera superior y con el vómer posteriormente continuando por el cuerpo del maxilar.



En una estructura normal el proceso alveolar es directamente inferior al hueso basal, pero en las fisuras bilaterales la posición del hueso basal y la espina nasal anterior en una posición normal, se coloca posterior al punto anteroinferior del séptum nasal, mientras que en el caso de la fisura bilateral localizamos a la premaxila adelantada y adaptada al rededor de este punto septal y, la espina nasal anterior asciende al borde septal anterior.

La finalidad de la protusión tanto alveolar como basal sobre la protusión de la premaxila, es lograr un equilibrio.

En una vista de perfil el incisivo central reposa anteriormente sobre el séptum del cartílago nasal, parte del séptum nasal puede ser visto en una radiografía en el segmento de la premaxila, cuando este espacio corresponde al declive posterior de la espina nasal anterior. Los incisivos no están rotados hacia arriba y hacia adelante, pero tienen una relativa orientación vertical normal, éstos están soportados por una leve protusión del proceso alveolar, el cual comienza desde el nivel de la espina nasal anterior y se dirige hacia adelante, sobre el punto de formación de las raíces de los incisivos, abajo del cartílago alar y voltea inferiormente por una corta distancia en relación a la superficie labial del diente.

La forma normal del labio superior en particular y la inclinación de cupido, están determinados principalmente por la musculatura; esta distribución anatómica es un factor muy importante en el desarrollo del labio, la parte media dentro de las fisuras bilaterales del labio superior da una impresión errónea del segmento premaxilar el cual es rotado anterosuperiormente en el séptum nasal, la eversión del labio y de alguna extensión causa la hipoplasia de la piel del eje central debido a la protusión premaxilar.

Otro factor importante que contribuye a originar una malformación, debe ser considerado ya que el labio en el centro no contiene tejido muscular (Veau 1926), esto es deficiente en volumen y sumamente escaso en la formación normal de la producción del músculo.

Entre otros factores se encuentran la lengua, la mandíbula y el labio superior, jugando un papel muy importante, la columnela puede estar clínicamente ausente, pero no anatómicamente ausente (por definición de la columnela se dice que es una terminación externa, carnososa en el séptum nasal soportada por el cartilago alar y cubierta por piel, la cual es casi totalmente obscura por la protusión en su piel hipoplásica del proceso alveolar). Desafortunadamente la rápida retracción de los huesos de la premaxila están encargados de cubrir la parte media, por lo que la piel de la columnela no es capaz de cubrir esto y el resultado es una depresión de la punta nasal.

En las fisuras bilaterales la condición del borde inferior del séptum cartilaginoso nasal es reforzado por el hueso, el cual provee un eje de soporte para el segmento premaxilar.

El segmento premaxilar consiste en un par de huesos unidos en la línea media por la sutura intropremaxilar, la cual representa el tercio anterior de la sutura normal del medio palatal.

Posteriormente, el eje premaxilar terminará en el proceso infravomeriano de la premaxila, este traslape del vómer, el cual es cónico de adelante, se adapta cerrando el séptum nasal, la unión es por lo tanto de la lengua y un surco infravomeriano de la premaxila.

El vómer se adapta al borde inferior del cartilago del séptum nasal y articula posteriormente en el esfenoides, el vómer antes del nacimiento asemeja una "U", pero después del nacimiento ocurre una resorción en las superficies laterales y da una delgada "V" con un notable corte en la orilla inferior y una ligera turgencia posterior al proceso alveolar en la posición correspondiente a la sutura premaxilovomeriana.

La razón de la presencia del cartilago paraseptal y la forma bilateral de las estructuras que articulan con el borde inferior del cartilago septal y se divergen inferiormente en relación lateral al vómer. El vástago premaxilovomeriano en el contorno de la sutura es flanqueado por una pequeña distancia del cartilago paraseptal del paladar esto es improbable, ya que la sutura premaxilovomeriana produce por sí misma esa ligera turgencia.

La encía que cubre a los segmentos del maxilar de los niños con fisuras bilaterales, está cubierta con mucosa gingival, la cual está separada de la mucosa palatal en el aspecto medio por una canaladura correspondiente a la posición del proceso alveolar palatal, en donde el epitelio oral tiene desconexión, el desarrollo del órgano dentario está situado lateralmente a la canaladura y el área media de éste, corresponde al proceso horizontal del maxilar y de los huesos del paladar, los cuales están cubiertos por una leve mucosa del paladar.

El aspecto y el tamaño del maxilar en el proceso palatal, ocasionalmente muestra un moldeado intrauterino confeccionado por la lengua mostrando una sección transversa a través de los huesos del paladar y, se observa un proceso horizontal del hueso palatino desviado superiormente, sugiriendo que en la etapa embriológica el proceso del paladar alcanza una orientación horizontal y con la presión de la lengua se moldea el proceso superior. Unidas a la presencia de fisuras, se aprecian severas alteraciones en la nariz, el vómer y el patrón de crecimiento del paladar. La presencia de el arco desde los segmentos del maxilar, generalmente normal en apariencia, poco después del nacimiento; sin embargo se modifica y se observa una asimetría, y la posición de la lengua puede estar más ancha superiormente hacia la cavidad nasal, modificando la posición del segmento con un pequeño desplazamiento del maxilar en una dirección que altera la cavidad nasal, después del nacimiento ambos segmentos tienden a colapsarse medialmente.

En el embrión humano con fisuras bilaterales en el paladar primario se ha estudiado y se ha demostrado que aproximadamente a los 47 días, el feto inicia la formación de la protusión de la premaxila y este hecho es eminente a las 9 semanas, así como también se ha demostrado que entre las 8 semanas y media en los pacientes con fisuras bilaterales se aprecia una avanzada deformidad esquelética y a las 13 semanas se observa una mala relación premaxilomaxilar.

Desde estas observaciones se aprecia que la protusión premaxilar de las fisuras bilaterales se originan después de la formación original de la fisura en el embrión.

El paladar primario se forma de manera normal a los 35 días y las fisuras aparecen en este tiempo la deformidad que se observa a las 13 semanas del feto representa el defecto y la actividad anormal del mecanismo de crecimiento del feto.

Los segmentos del maxilar pierden algo del desplazamiento normal hacia adelante por un aislamiento desde el séptum nasal.

Los huesos premaxilares son apoyados desde el punto anteroinferior del séptum nasal por el ligamento septopremaxilar, así que la protusión del hueso basal de la premaxila está establecida a las 13 semanas del feto, pero la protusión dentoalveolar sigue un proceso lento desde la 7a. semana hasta que las coronas de los incisivos primarios alcanzan su tamaño de madurez.

Entre las causas de la protusión premaxilar se puede mencionar que el crecimiento excesivo debido al desplazamiento por una fuerza generada por el desarrollo vómer-premaxilar y la sutura premáxilovomeriana que se debe a un papel importante del ligamento septopremaxilar.

Las fisuras nunca desarrollan una continuidad ósea, gingival o labial entre la estructura del maxilar y de la premaxila, sino que es más bajo y no lateral a estas estructuras; consecuentemente este enlace del séptum nasal por el ligamento septopremaxilar indica la importancia de los ligamentos adyacentes.

A partir de la sexta semana en la vida del embrión, el ligamento se tiende a acortar llevando a la premaxila en una posición protusiva con respecto al séptum nasal y la posición en la cual permanece.

Las fisuras bilaterales de la premaxila se dirigen hacia adelante por el crecimiento del séptum nasal desde un movimiento posterior. Estimulando la elongación de la sutura premáxilovomeriana lo que forma una longitud mucho más amplia de lo normal.

La protusión adicional en el crecimiento del proceso alveolar incrementa la deformidad considerablemente y el crecimiento hacia adelante da una impresión errónea de la entidad del segmento que llega a ser empujado por el vástago de la premaxila.

Dada la ausencia de las relaciones normales los factores causales de esta deformidad se pueden resumir en: la protusión del hueso basal premaxilar el cual está determinado por el ligamento septopremaxilar y una elongación excesiva en el crecimiento de la premaxila y el vómer, desde el séptum nasal y el proceso alveolar se llega a protuir por el crecimiento en la dirección de poca resistencia.

Las fisuras del labio y del paladar unilaterales generalmente muestran una deformidad esquelética en la cual se presenta un rasgo facial en el desplazamiento lateral en la parte superior del maxilar y la formación anormal de la nariz, así como la distorción lateral del séptum nasal.

El segmento de la premaxila en una vista frontal se observa en declive hacia las fisuras, la sutura interpremaxilar está rotada de manera muy marcada y el cartílago nasal tiene una ligera curvatura lateral y superiormente en el segmento donde no se encuentra la fisura, la cual está unida a la región de la espina nasal anterior.

Los órganos dentarios incisivos tienen una pequeña tendencia hacia el segmento premaxilar y una erupción más tardía, por lo tanto un plano oclusal más deprimido y superior a la fisura la desviación del séptum nasal y el desplazamiento de la premaxila tiene una implicación significativa a la altura del tercio medio facial; por lo tanto el segmento premaxilar sirve para dar proporción a la desviación del séptum cartilaginoso nasal para tolerar la disminución en la dimensión vertical. La misma observación en cuanto la dimensión anteroposterior del séptum nasal considerablemente desviado y la depresión del tercio medio facial, se observa a los 10 a 12 años de edad, lo cual recidiva en la deformidad esquelética original y el ala de la nariz, en el lado contrario a la fisura es estrecho y puede ser ocluido funcionalmente.

La contracción resulta de la desviación del séptum cartilaginoso nasal en el piso con el efecto de elevación de la piel y con la aproximación de la base alar y la columnela, donde el ala generalmente es estrecha y achatada.

El labio sobre la premaxila es sujeto a la fuerza del músculo el cual tiende a retraer la mucosa gingival sobre los incisivos en el lado de la fisura contribuyendo así a la distorción del labio.

Esta lateralidad puede ser atribuida a el factor del músculo orbicular que se inserta en el borde de la fisura y a lo largo del borde del bermellón, el cual gira superiormente hacia la fisura, la columnela puede estar definida cuando no se encuentra la fisura; sin embargo en la fisura es marcada por la estrechez del ala nasal.

La piel de la columnela es más desarrollada en las fisuras bilaterales, pero la desviación del séptum nasal y la asimetría en el ala del cartílago y el prospecto del desarrollo normal de la columnela es asimétrico a éste para adecuarse y soportar la nariz.

En el paladar secundario las fisuras pueden ser unilaterales o bilaterales con respecto al séptum nasal. Cuando la fisura es bilateral el vómer tiene una estructura para cubrir la fisura bilateral del labio o del paladar.

Esto es simétrico al borde inferior de el cartilago septal, tendiendo a disminuir lateralmente en una etapa tardía que desarrolla una curva en el ángulo inferior.

El caso del paladar primario es similar al tercio medio del séptum nasal dirigiendose a la cavidad nasal, correspondiente al lado de la fisura labial.

En el momento de la unión lateral entre el séptum nasal y el proceso del paladar secundario en el piso nasal se forma estrechamente lateral a la dilatación de la cavidad nasal.

Cuando no existe fisura en la maxila, el proceso palatal se estrecha, así que el vómer es dirigido al piso nasal y la sutura entre el vómer y el proceso palatal de la maxila se localiza en el centro del piso de la cavidad nasal.

La mucosa que cubre el aspecto oral del vómer contribuye a que el paladar de esta manera sea cubierto por epitelio ciliado y así el vómer hace un marcado ángulo recto en unión con el cartilago nasal, el cual surge superiormente donde el lado intacto del paladar secundario se une al vómer y casi siempre corresponde al lado del paladar primario intacto.

A las 6 o 7 semanas en el embrión se desarrolla lo que será la formación del paladar; sin embargo, en las fisuras de paladar primario o secundario, existe fusión donde no hay fisura, porque el séptum tiende a desplazarse hacia este lado.

En una fusión antagonista, donde la fisura está del lado donde las condiciones de fusión son desfavorables porque la distancia incrementa entre el proceso palatal y el séptum nasal se asocia al proceso palatal.

Al nacimiento la cavidad nasal funcionalmente se encuentra obstruida, el lado contrario a la fisura se encuentra anteriormente a la ventana de la nariz y, el lado de la fisura, se encuentra posteriormente al nivel de la concha.

Existen dos fases distintas para identificar el desarrollo de la deformidad desde la región coronal hasta la región de la premaxila.

Se observa una depresión hacia arriba del séptum nasal, donde existe la presencia de la fisura. La sutura interpremaxilar del lado de la fisura se encuentra desplazada inferiormente a la premaxila de este lado, aproximadamente a las 12 semanas en la vida del feto la dirección de rotación en la región de la premaxila se encuentra al revés. En el plano horizontal al desplazamiento de la premaxila se dirige hacia arriba del segmento donde no se encuentra la fisura, más o menos a las 8 semanas y media esto es demostrado

Después el desplazamiento se acompaña de una ligera curvatura anterior hacia el séptum nasal y este tercio medio se comienza a distender a la cavidad nasal de la fisura. Esta distensión se articula con el vómer y anteriormente con la sutura interpremaxilar de manera normal el séptum nasal se sitúa directamente superiormente a la sutura medio palatal.

Así que desde la sutura este desplazamiento hacia arriba del lado donde no existe la fisura y se extiende a la posición contraria excepto en la espina nasal posterior, donde el séptum y el hueso tienen una unión bastante sólida, desarrolla así una desviación de la sutura interpremaxilar.

El inicio de la deformidad se aprecia inmediatamente cuando las estructuras esqueléticas de la cara han empezado a aparecer, más o menos a las 12 semanas y se presenta de manera simple, pero continúa de manera gradual y no es parte original del desarrollo, sino que se impone sobre las estructuras faciales durante el desarrollo.

Frecuentemente se encuentra en las fisuras de paladar primario un tipo de banda que se caracteriza por ser una unión en el tejido del labio. Dependiendo la longitud entre la conexión del tejido que atraviesa la fisura, quizás provoca el desarrollo o gran parte de la deformidad que se presenta en las fisuras completas. La unión de tejido asociado con la protusión del segmento de la premaxila se asocia con una mala posición del arco alveolar. La banda de Simonart ha sido motivo de discusión de la patogénesis de la fisura del paladar primario, sugiriendo que la banda de Simonart puede resultar desde una formación parcial de la pared del epitelio en una primera instancia.

Una fisura en el paladar secundario envuelve tanto a paladar duro como a paladar blando desde el proceso uvular, posteriormente a la unión con el paladar primario anteriormente, correspondiendo a la posición del foramen incisivo en el cráneo.



La fusión normal del proceso palatino ocurre en el tercio anterior alrededor de los 47 días y posteriormente hasta alrededor de los 54 días, la variación dentro de la severidad de las fisuras se refleja en el proceso anteroposterior del desarrollo de éstas, así la fisura afecta invariablemente el área de la úvula, la cual es la última en fusionarse.

La deficiencia dentro del paladar óseo varía desde la línea media en el borde posterior a la formación en "V" el defecto se extenderá a través del paladar duro hacia el límite anterior de el paladar secundario.

Al nacimiento el proceso uvular es generalmente corto y se proyecta en una dirección anterior presumiblemente como resultado de la contracción muscular de la úvula, la cual se origina en parte, desde el borde posterior del proceso horizontal del hueso palatino.

Ocasionalmente aparece la fisura de modo secundario cuando existe la impactación de la lengua dentro de las cavidades nasales, debido al poco desarrollo de la mandíbula ésta se ve forzada a permanecer entre el proceso del paladar secundario, ya cuando es tarde para elevar normalmente a una posición horizontal y lograr la fusión de la línea media (Davis-Dunn 1933).

También se ha pensado que la presión intrauterina posiblemente cause en el desarrollo un error, debido a la posición de la lengua y de la mandíbula, aunque realmente cualquiera que sea la causa de deficiencia dentro del desarrollo del cartílago del arco mandibular interviene en el maxilar.

La deficiencia de tejido en mucosa y hueso, es la principal característica de fisuras en el paladar duro. En el paladar blando la deficiencia de tejido de la mucosa es combinada con poca musculatura en el velo, la cual tuvo una inserción en diversos sitios anormales, dentro de las diferencias del tejido del paladar intervienen dos factores:

- 1o. Que existe deficiencia del mesenquima en el paladar.
- 2o. Resulta de una falla dentro de la fusión del proceso palatal.

En el desarrollo normal la sutura palatina se estabiliza en el maxilar alrededor de las 12 semanas de vida embrionaria. La parte interproximal de la sutura medio palatina se forma en el paladar primario dentro de las 6 semanas y media y la formación ósea dentro de la sutura medio palatal se ve como una tendencia del maxilar a moverse secundariamente a las fuerzas originales.

Las fisuras en el paladar secundario llevan un soporte secundario entre la porción de la cavidad oral y la cavidad nasal para lograr una función masticatoria.

En cuanto al aspecto muscular, las fisuras musculares del orbicular de los labios no se entrecruzan sobre la maxila, sino que siguen paralelamente al labio del margen fisurado y de esta manera se establece continuidad creando incapacidad que modera la contracción muscular antagonista en la comisura labial, produciendo elevación y distorsión de los elementos labiales.

A nivel del *filtrum* en estos pacientes se aprecian músculos hipoplásticos y no se extienden a toda la longitud del margen del labio como en el lado opuesto, en el labio unilateral incompleto las fibras atraviesan hacia el *filtrum*, sólo cuando el defecto es menor de un tercio de la altura del labio.

En la fisura labial bilateral completa las fibras musculares pasan de la misma forma y el prolabio se encuentra compuesto por tejido conectivo colágeno.

Normalmente la musculatura velofaríngea forma un anillo cuyas fibras musculares se dirigen de una inserción aponeurótica lateral hacia el paladar óseo de manera de un abanico y forman un rafé al unirse en la línea media.

En la fisura palatina existen alteraciones en la distribución e inserción de esta musculatura, ya que éstas se sitúan y se dirigen a los márgenes de la fisura, eventualmente encuentran sitios para su inserción en el borde posterior de las apófisis palatinas.

Las alteraciones musculares en el paladar submucoso están condicionados a la severidad del caso, observándose desde diastasis muscular y, en casos severos, se aprecia desproporción palatofaríngea complementando así la triada del paladar hendido submucoso:

- Uvula bífida
- Musculatura Hípoplástica
- Diastasis

El principal aporte vascular del labio proviene de la arteria facial de las ramas colaterales de la arteria oftálmica e infraorbitaria. En la fisura labial unilateral los vasos siguen a lo largo del margen del labio hacia arriba y paralelos a las fibras musculares, no obstante que los vasos están interrumpidos a nivel de la fisura, hay suficiente aporte sanguíneo para el labio y la nariz y esto se aprecia al obtener una cicatrización normal cuando se realiza una corrección quirúrgica.

La inervación sensorial del labio y la nariz, proviene de la segunda rama del trigémino; la inervación motora proviene del facial cuyas ramas siguen el curso de las fibras del orbicular, interrumpiéndose a nivel de la fisura; el aporte vascular y nervioso provienen de las ramas de la arteria y del esfenopalatino.

### 1.3. CLASIFICACION:

Ya que existe una gran variedad en cuanto las características del tipo de defecto se han descrito diversas clasificaciones, por lo que en este trabajo se ha decidido enumerar a aquellas que han tenido una aceptación clínica.

#### CLASIFICACION DE DAVIS Y RITCHIE (1922):

Esta división se basa en la posición de la hendidura en relación al proceso alveolar, por lo que en base a esto se divide en tres grupos:

- I. Hendidura prealveolar: Unilateral  
Medial  
Bilateral
- II. Hendidura postalveolar: Incluye paladar blando únicamente, o abarca paladar duro, o ambos, o sólo es una hendidura submucosa.
- III. Hendidura Alveolar: Unilateral  
Medial  
Bilateral

En el año de 1931 VEAU sugiere una clasificación dentro de cuatro grupos (Fig. 1-1).

1. Hendidura sólo en la zona de paladar blando.
2. Hendidura que se extiende en paladar duro y blando, sin alcanzar el foramen incisivo, por lo que sólo involucra paladar secundario.
3. Hendidura completa Unilateral que se extiende desde la úvula al foramen incisivo en la línea media y luego se desvía hacia la posición del futuro incisivo lateral.

4. Hendidura bilateral completa, que es similar al grupo 3, con dos fisuras que se extienden hacia adelante del foramen incisivo a través del alveolo, cuando ambas hendiduras han envuelto al alveolo y el elemento anterior más pequeño del paladar se refiere a lo que es la premaxila que está restante y suspendida desde el séptum nasal.

KERNAHAN Y STARK (1958) ellos basan su clasificación en la embriología, mencionando así a las hendiduras como completas e incompletas dependiendo de su extensión, el ejemplo de la hendidura incompleta es la localizada a nivel del velo, mientras que en las del tipo completas incluye tanto el velo y el paladar duro hasta el foramen incisivo. A este tipo de clasificación se le puede adherir la hendidura del mesodermo del paladar o submucosa (Fig. 1-3).

KERNAHAN (1971) propone una clasificación en Y sobre ésta, toma como punto de referencia al foramen incisivo (Fig. 1-2), posteriormente Harkins y colaboradores basandose en esto hacen una modificación como sigue:

1. Hendidura en el paladar primario.
  - A. Hendidura de labio.
    - (1) Unilateral, derecho o izquierdo.
    - (2) Bilateral, derecho o izquierdo.
      - a) Debido a su límite se divide en un tercio, dos tercios o completo.
    - (3) Medial.
      - a) Debido a su límite se divide en un tercio, dos tercios o completo.
    - (4) Prolabio, pequeño, mediano, largo.
    - (5) Cicatriz congénita, derecho, izquierdo, mediano.
      - a) Debido a su límite se divide en un tercio, dos tercios o completo.

B. Hendidura del proceso alveolar.

- (1) Unilateral, derecho o izquierdo.
  - a) Debido a su límite se divide en un tercio, dos tercios o completo.
- (2) Bilateral, derecho o izquierdo.
  - a) Debido a su límite se divide en un tercio, dos tercios o completo.
- (3) Medial.
  - a) Debido a su límite se divide en un tercio, dos tercios o completo.
- (4) Hendidura Submucosa.
  - a) Debido a su límite se divide en un tercio, dos tercios o completo.

2. Hendiduras de paladar.

A. Paladar blando.

- (1) Posteroanterior: un tercio, dos tercios o completo.
- (2) Anchura (mm).
- (3) Enlace con el vómer derecho, izquierdo, ausente.
- (4) Hendidura submucosa.

3. Hendiduras en el proceso mandibular.

A. Labio.

B. Mandíbula.

4. Naso-ocular.

5. Oro-ocular.

6. Oro-aural

En el año de 1974, SPINA modificó y simplificó esta clasificación de la manera siguiente:

Grupo I. Hendiduras en el foramen preincisivo.

Hendiduras de labio con o sin hendiduras alveolares.

A. Unilateral.

B. Bilateral.

C. Medial.

Grupo II. Hendiduras del foramen transincisivo (labio, alveolo, paladar).

A. Unilateral.

B. Bilateral.

Grupo III. Hendiduras del foramen postincisivo.

A. Total.

B. Parcial.

Grupo IV. Hendiduras faciales raras.

Otra clasificación clínicamente importante es la clasificación de HARKINS.

Grupo I. Paladar primario o del proceso alveolar. Unilateral, Bilateral o Medial (Prolabio).

Grupo II. Paladar secundario. Unilateral, Bilateral o Medial (Submucosa)

Grupo III. Proceso mandibular (labio-mandíbula)

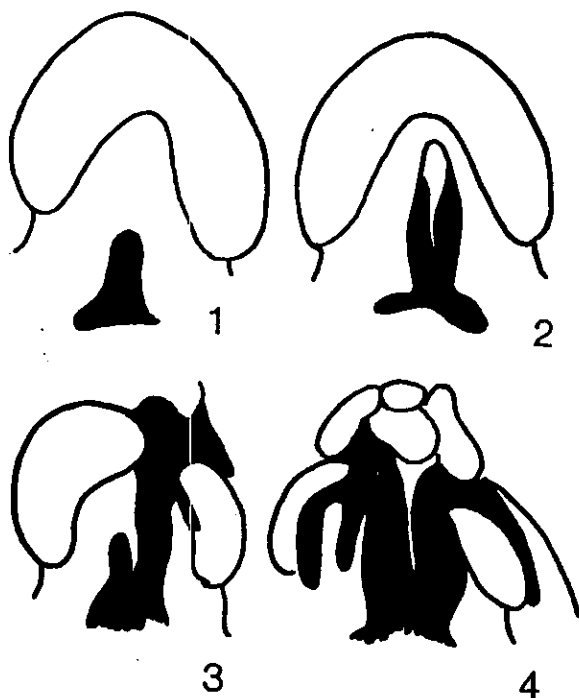


Fig. 1-1. Clasif. Veau 1931

Grupo 1. Fisura de paladar blando.

Grupo 2. Fisura de paladar duro y blando.

Grupo 3. Fisura completa unilateral que incluye alveolo y labio.

Grupo 4. Fisura alveolar completa que incluye fisuras bilaterales de labio.

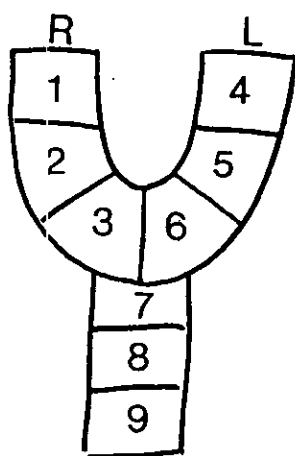


Fig. 1-2. Clasificación o listado en Y.

Donde el área involucrada es rellenada y proporciona una demostración gráfica del sitio y extensión que involucra la hendidura.



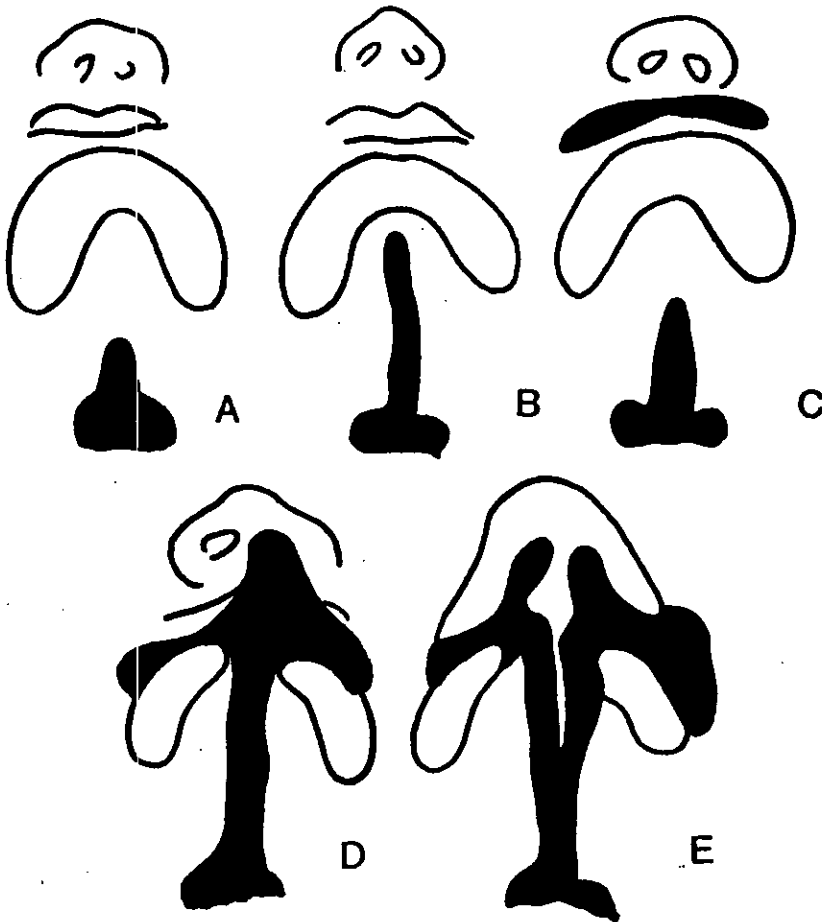


Fig. 1-3. Clasificaciones del Paladar  
Kernahan y Stark  
1958

- A. Fisura incompleta de paladar secundario.
- B. Fisura completa de paladar secundario.
- C. Fisura incompleta de paladar primario y secundario.
- D. Fisura unilateral, completa de paladar primario y secundario.
- E. Fisura bilateral completa del paladar primario y secundario.

#### 1.4. MANIFESTACIONES CLINICAS:

En relación al crecimiento del maxilar, dentro de las fisuras de labio y de paladar, se aprecia una irregularidad facial, como una irregularidad en el arco dental del lado de la fisura y la espina nasal anterior, se localiza con algunas diferencias en la posición.

En las fisuras bilaterales de labio y de alveolo, generalmente cuando la premaxila se encuentra aislada del resto de la maxila, se presentan muchas afecciones, pero en menor grado.

En algunos individuos las formas faciales se ven alteradas con las fisuras del paladar duro y en las de paladar blando se caracteriza una deficiencia en la longitud del maxilar y la posición tan retraída en la región anterior de la maxila y en relación a la base craneal, acentuándose estas características durante el crecimiento y que continúan hasta la madurez, mientras que el desarrollo vertical posterior de la maxila es deficiente.

En la mayoría de los estudios se aprecia que la parte anterior de la maxila está retruida relativamente a la base craneal y llega a ser más retruida durante el crecimiento, debido a la poca longitud de la maxila y su retroposición, el desarrollo anterior vertical es normal o ligeramente menor de lo normal, pero su desarrollo posterior es totalmente anormal.

Generalmente el maxilar está retruido en las fisuras bilaterales de labio y de paladar, lo que no sucede en otro tipo de hendiduras, ya que existe una separación en el área de la premaxila, lo cual resulta de un patrón deficiente de crecimiento; también se observa la protusión de la porción basal de la premaxila y una severa protusión dento alveolar, la cual se presenta al nacimiento ligeramente reducida, después de la primera reparación de labio, se aprecia un crecimiento facial más lento.

Diversos estudios han demostrado que la protusión de la premaxila en relación a la base craneal a los 6, 8, 12 y a los 16 años, es mayor que el valor normal, ya que en el adulto la posición de la premaxila es normal, modificándose así individualmente con el tipo de cirugía y, en muchos casos la inhibición del crecimiento es excesiva y la

terminación del crecimiento facial de la premaxila es relativamente retruida al resto de la cara.

En algunos pacientes la protusión temprana persiste hasta la etapa adulta y la experiencia clínica menciona que es probable que al realizar la cirugía de reconstrucción temprana se interfiera con el crecimiento de manera aparentemente satisfactoria en el niño, posteriormente resulta como una severa deformidad años más tarde.

En la posición del hueso basal del maxilar en las hendiduras del paladar y en las hendiduras unilaterales de labio y paladar, existe una rotación de la mandíbula y una retrusión consecuente de el mentón, aunque la mandíbula anteroposteriormente se encuentra en relación satisfactoria en la juventud, la cual progresivamente durante la adolescencia se vuelve una falla, así como en pacientes que han tenido que ser tratados quirúrgicamente más que otros.

La relación oclusal es suficiente en la dentición primaria y presenta una alta incidencia de mordidas cruzadas en la zona anterior, pero en la dentición permanente ya existe un deterioro oclusal total, como la presencia de mordidas cruzadas y los dientes anteriores se hallan palatinizados o lingualizados.

Se aprecia también una ligera limitación en el arco dental, después de la cirugía acompañada de una mordida cruzada posterior, la altura vertical de la cara se ve incrementada ocasionando que la apertura de la mandíbula sea compensada por la sobreerupción de los órganos dentarios, del maxilar y de los órganos dentarios anteriores de la mandíbula.

Diversos reportes indican que la cirugía de labio tiene adversidad en el crecimiento facial y ligera influencia en la oclusión dental, por lo que se debe considerar la tensión producida por la reparación para unir los segmentos. En las cirugías de reconstrucción del paladar en el maxilar, el componente dento alveolar se ve ciertamente afectado, así como también es sumamente importante la disposición de las fibras sanas en relación a la mucosa palatal, debido a la tensión después de la fase de erupción, lo cual da alteraciones en el crecimiento facial.

Cabe recordar que no sólo son estas las características que aparecen en el aspecto clínico, pero si son las que más nos interesan, entre otras podemos mencionar las fallas en la deglución, en la fonación, en la dicción; sin olvidar las condiciones del síndrome que pueden llegar a presentar estos pacientes.

## 1.5. SINDROMES ASOCIADOS:

El término SINDROME, se define como el conjunto de signos y síntomas para protagonizar una enfermedad y hacerla característica. Donde por lo menos hay tres signos mayores que se presentan y son los que dan la peculiaridad al síndrome.

Tal es la importancia que al momento de presentarse un nacimiento, el uno por ciento tiene disarmonía y de este uno por ciento, el cuarenta por ciento proporciona todos los datos para que éste sea catalogado como paciente sindrómico.

Dada la relación de varios síndromes con las hendiduras de labio y de paladar y estudiarlas, Frazer se percató de la existencia de más de sesenta síndromes (1960) y Cohen (1980), conjunta ya más de ciento cincuenta síndromes.

Ya que la cantidad de síndromes es elevada, sólo enumeraremos los casos más frecuentes y conocidos, explicándolos brevemente para lograr comprender la influencia de los síndromes sobre los pacientes que padecen hendiduras de labio y/o paladar.

### SINDROME DE DOWN:

Este síndrome catalogado por Langdon Down (1866) y, posteriormente por Lejeune (1959), se debe a una translocación de cromosomas en el par 21, debido a la presencia de un cromosoma extra.

En esta categoría se encuentran los pacientes con deficiencia mental, de corta estatura y tipo mongólico. Además presenta anomalías patológicas, problemas de las vías respiratorias, cardíacas u otras, disminución de la audición, variaciones en la calidad vocal, debido a que el velo del paladar se cierra al momento de producir fonemas, o se encuentra alterado y/o presenta hendiduras, originando así problemas en maxilar y mandíbula por la presión de la lengua, adheriendo a esta lista problemas visuales, desproporción en forma y tamaño de la nariz y otros problemas de tipo ortopédico.

### SINDROME DE GOLDENHAR:

Este síndrome presenta asimetría, la cual es facial, unilateral o bilateral, hipoplasia del maxilar asimetría en los oídos o rama mandibular, micrognasia y fisuras variables de labio o paladar, anomalías cardíacas, defectos vertebrales, anomalías renales y otras anomalías. Su etiología se cree es esporádica y de tipo autosómico dominante o recesivo.

### DISPLASIA FRONTAL:

En esta malformación se presenta hipertelorismo ocular, cráneo bífido, puente nasal ancho o punta nasal aplanada o bien bífida con hendidura en el ala nasal, acompañada con hendidura generalmente en el labio superior, además de una combinación de grandes variedades de otras anomalías.

### SINDROME DE TREACHER COLLINS:

Este es uno de los síndromes más comunes que presenta disostosis mandíbulofacial, es también un síndrome con expresividad variable de transmisión autosomal dominante, presentándose generalmente la muerte antes de los primeros años de vida, su apariencia facial es sorprendente, se aprecian fisuras parpebrales oblicuas y dirigidas hacia abajo, depresión a la altura del mentón, aunque su estructura esquelética es aparentemente normal, radiográficamente se aprecia un desarrollo deficiente en relación supraorbital, el cuerpo del hueso malar quizás este ausente o en simetría y grosor sobredesarrollado y, en el ángulo nasofrontal, se aprecia una ligera obliteración, la nariz se aprecia más larga por el desarrollo del malar, la mandíbula es hipoplásica y el ángulo Go. es más obtuso de lo normal, el cóndilo se encuentra plano y el borde inferior de la mandíbula es casi siempre cóncavo, las hendiduras generalmente son de paladar, su oclusión es anormal debido a la malposición dental y a la mordida abierta del paciente.

Las orejas se encuentran deformadas, contraídas hacia adelante o en transposición y la mayoría presenta ausencia del conducto auditivo externo. Se presentan con deficiencia mental y con otros problemas sistémicos.

### SINDROME DE APERT:

Se caracteriza por una craneosinostosis y una simétrica sindactilia tanto en los dedos de manos y pies y aunque en la mayoría de los casos este tipo de síndrome es esporádico, puede afectar a hombres y mujeres su etiología se cree sea autosomal dominante y de alta influencia la elevada edad paterna.

El tercio medio de la cara es hipoplásico mostrando así un prognatismo mandibular profundo, cuando el puente nasal es muy deprimido se aprecia la nariz como tipo pico de perico, en apariencia, aunque la morfología nasal puede ser variable.

Los labios presentan la forma de un trapecioide, el paladar es estrecho y alto, presentando estrías en el medio y en el treinta por ciento de los casos, las hendiduras son de paladar blando y de úvula bífida, el arco superior se encuentra en forma de **V** con un apiñamiento dental y un pandeo alveolar.

Se presentan maloclusiones de tipo clase III, con una mordida abierta cruzada posterior unilateral o bilateral. Un hecho común es la erupción retardada y la presencia de dientes supernumerarios.

El hipertelorismo, las hendiduras parpebrales y el estrabismo son muy comunes, así como la presencia de diversas anomalías sistémicas.

### SÍNDROME VAN WOUDE:

(Síndrome de fisura de labio y paladar hendido).

Este síndrome se caracteriza por la presencia de hendiduras en el labio y en el paladar, sobre todo a nivel medio, además de que se presentan socavados a nivel del labio inferior bilateralmente.

Se identifica a este problema de tipo hereditario autosómico dominante con el riesgo de un setenta y cinco por ciento de penetrancia y si uno de los padres está afectado, el riesgo de recurrencia será mayor.

### **SINDROME DE STICKLER:**

De etiología autosómico dominante se caracteriza este síndrome por una configuración esquelética compleja, incluyendo debilidad corporal, hiperextensibilidad de las articulaciones, artropatía, y una displasia en la epífisis, un complejo daño facial con achatamiento del tercio y hendiduras en el paladar, generalmente incomunicadas y alejadas y si éstas son de paladar submucoso pueden presentar movilidad y son fácilmente observadas, además de acompañarse de anomalías en la dentición.

### **TRISOMIA 13:**

Este síndrome entre sus manifestaciones incluye microcefalia, un borde entre el parietal y el occipital, anomalías oculares y generalmente hendiduras de labio y/o paladar.

### **SINDROME DEL FETO ALCOHOLIZADO:**

Este síndrome es clínicamente caracterizado por microcefalia, fisuras parpebrales cortas hipoplasia del tercio medio, con el labio superior sumamente delgado, con fisuras del labio y del paladar y deficiencia mental.

La característica de este síndrome es que su inicio puede ser desde la etapa prenatal, debido a la ingesta de alcohol por la madre, aunque ésta hubiera sido mínima.

### **SINDROME CAUSADO POR ADMINISTRACION DE HYDANTOIN (DILANTIN):**

La presencia de una facia inusual es de las características clínicas de este síndrome, además de displasias en dedos y uñas y, mentalmente un desarrollo deficiente.

En las características faciales se incluye un hipertelorismo, un tosco y depresivo puente nasal, una nariz corta y hendiduras de labio y de paladar.



### SINDROME DE ROBIN:

En este síndrome se aprecia hipoplasia del maxilar con hendiduras del paladar. La patología ocurre debido a una interrupción en el desarrollo de la mandíbula, lo cual lleva a la lengua en una posición entre las inclinaciones del paladar, dándole una forma de **U** en diferencia de los demás síndromes que generalmente le dan la forma de **V** si se presentan las hendiduras en el paladar.

A pesar de que el síndrome es catalogado como uno solo, sus características clínicas son variables y/o de manera única o en compañía de otros síndromes.

### SINDROME DE GORLIN GOLTZ:

Este es un síndrome de rasgo dominante con una alta penetración y una manifestación variable. En el aspecto clínico presenta anomalías cutáneas como foseas palmares, en el aspecto oftálmico, presenta alteraciones que van desde hipertelorismo, ceguera congénita, estrabismo, amplio puente nasal, en relación al aspecto neurológico, presenta meduloblastomas, entre otras características en el aspecto sexual puede presentar hipogonadismo en el hombre y en la mujer tumor de ovario.

En relación a las anomalías dentales se mencionan quistes odontogénicos, prognatismo mandibular moderado, presencia de labio y paladar hendido, así como deformidades y desplazamiento de órganos dentarios en desarrollo. Pero sobre todo hay que recordar como característica propia, el amplio puente nasal, las anomalías de costilla y de vértebras.

## 1.6. AGENTES CAUSALES:

La aparición de una deformidad dentofacial no surge instantáneamente, sino que debido a la existencia de diversos factores se afecta la morfogénesis en la etapa primaria o sobre la formación de ésta se producen:

1. Desarrollo simples (debido a una deficiencia del tejido en formación).
2. Malformaciones complejas (originadas por las fuerzas mecánicas que alteran la estructura en el tejido normal)
3. Síndromes verdaderos (alteraciones como resultado de la disgregación de un tejido previamente normal).

En cuanto a la deformidad facial ésta presenta etapas incompletas de desarrollo en una estructura, como por ejemplo formas aberrantes y defectos funcionales en la etapa del desarrollo embrionario, sobre todo entre la 4a. y la 8a. semana de gestación suscitándose dentro de este período la formación de hendiduras en el paladar, labio o ambos; entre estas alteraciones se encuentran las de tipo genético (Frazer 1960) hasta las condiciones del medio ambiente que nos rodea (Roberts 1964).

### - FACTORES GENETICOS:

Se hace mención a la aparición de genes mutantes y la presencia de aberraciones genéticas que originan labio y/o paladar, cuando existen alteraciones cromosómicas por lo regular cuando se presenta un cromosoma que origina la presencia de síndromes que presentan esta malformación (Autosómica Dominante).

### - HERENCIA:

El riesgo de recurrencia se determina en el grado de severidad del defecto estructural siendo así mayores las influencias genéticas adversas y, por lo tanto, mayor será la probabilidad de recurrencia en una misma familia.

#### - ESTADO DE LA MADRE:

La influencia en relación a la edad de la madre es importante debido al riesgo de procrear a una edad madura, por lo que es importante vigilar su alimentación, evitar infecciones, vigilar la ingesta de medicamentos, así como tener en cuenta gestaciones anteriores.

#### - HERENCIA:

Existen diferencias genéticas entre los diversos grupos raciales y un aislamiento genético persistente aumentará las diferencias entre grupos y la mezcla genética obviamente los disminuye, por lo que hoy en día existe variabilidad entre los diversos grupos raciales y no se determina el labio y paladar como única característica de raza.

#### - FACTORES AMBIENTALES:

Es importante vigilar el ambiente que rodea a la madre, debido al efecto que éste produzca en la etapa de gestación, como factor predisponente se encuentra la aparición de:

- a) Agentes infecciosos como por ejemplo el virus de la rubéola u otros como el sarampión o la viruela.
- b) Agentes Físicos debido a la posición inadecuada del feto, originando una infrecuente condición en relación al moldeado intrauterino. Otros agentes físicos que alteran el desarrollo en la formación primaria son la radiación debido al efecto teratógeno sobre el feto en los primeros tres meses de vida.

- Se ha sugerido que también el ruido o la vibración excesiva causan una reacción convulsiva en el feto -

- c) Agentes Químicos. Se ha observado que la administración de diversos medicamentos ha causado hendiduras por la ingesta originando un crecimiento a libre albedrío.

## **2. ORTOPEDIA DENTOFACIAL PREQUIRURGICA Y POSTQUIRURGICA**

### **2.1. DEFINICION ORTOPEDIA:**

Especialidad encargada de regularizar la arcada maxilar evitando y corrigiendo deformidades óseas, anomalías de erupción y trastornos del crecimiento por medio de técnicas mecánicas y funcionales.

## 2.2. OBJETIVOS PREQUIRURGICOS Y POSTQUIRURGICOS:

### FASE I: Ortopedia Pura (Predental)

- a) Prequirúrgica.
- b) Postquirúrgica.

### FASE II: Mixta u Ortopédica

- a) Ortopedia Pura Preoperatoria:

Comienza antes del cierre de la hendidura labial. Este tratamiento ortopédico preoperatorio sólo se realiza en aquellas formas en que los procesos maxilares son hipoplásicos y además están colapsados ya, antes de la intervención quirúrgica para crear y mantener un buen arco alveolar. En estos casos se colocan placas de acrílico divididas, siguiendo la fisura con un tornillo de expansión, colocando anteriormente una fijación posterior a fin de conseguir una expansión en abanico.

En las formas bilaterales, el tratamiento está limitado a:

- 1) El grado de protusión de la premaxila.
- 2) Momento en el que es visto el paciente.

El objetivo es retroposicionar la premaxila:

En formas con poca protusión de la premaxila no se instaura tratamiento ortopédico, sólo se limita al cierre de labio, y la presión muscular ejercida sobre la premaxila alinea los segmentos laterales con la premaxila por retracción de ésta.

En las formas de mediana protusión sí se llevan a cabo tratamientos ortopédicos con el fin de retroposicionar la premaxila.

La placa puede o no estar dividida y llevar o no tornillo (si se quiere alinear los segmentos maxilares laterales). Después de la operación del labio se coloca una placa rígida de contención que incluirá a la premaxila, la cual se debe mantener durante 5 meses, la única limitante de este tratamiento es que no debe comenzar más allá de los dos meses de edad del niño (pasada esta fecha la osificación de la premaxila impedirá su buen retroceso).

Las formas con mediana protusión que sean vistas pasados dos meses de edad y las formas de gran protusión, son candidatos a tratamiento quirúrgico-ortopédico de push-back, el cual consiste en una osteotomía a nivel de las crestas Vomerianas que permita retroceder quirúrgicamente la premaxila.

**b) Ortopedia Pura Postoperatoria:**

Sucede en la dentición temporal, en todas las formas de hendidura labial o palatina y que no hayan tenido tratamiento preoperatorio. Comienza alrededor de los tres años de edad, cuando ya ha hecho erupción la primera dentición.

Su finalidad es, como en todas las fases, corregir el colapso de los segmentos maxilares laterales hacia la línea media. La regulación de la arcada maxilar con ortopedia se consigue en el plazo de un año.

Después de un período de 5 años, se realiza osteoplastia con injerto óseo. El injerto óseo puede ser colocado al mismo tiempo que se efectúa el cierre de labio (injerto primario), o bien después del cierre del paladar (injerto secundario), pero siempre con los arcos dentarios alineados), ya que ha sido demostrado el desplazamiento y la erupción posterior de piezas dentales a través del hueso injertado.

Al momento de colocar el injerto se deben de tomar en cuenta las siguientes consideraciones:

- 1.- Magnitud de expansión.
- 2.- Poca aposición de los sitios laterales de la osteotomía del maxilar.
- 3.- Vacío óseo entre los segmentos expandidos.
- 4.- Residuo de la hendidura palatal-alveolar.
- 5.- Necesidad de incrementar la dimensión vertical.
- 6.- Inadecuada fijación intraósea.
- 7.- No hay posibilidad de reposición pasiva.
- 8.- Quedan cicatrices en el sitio palatino de reparación.
- 9.- Proyección o inestable oclusión postquirúrgica.

No hay que olvidar que la estabilidad de la arcada no está asegurada con la colocación del injerto óseo, esto significa que después de un período de contención de seis meses, se debe continuar con aparatología de expansión y estímulo del crecimiento del maxilar superior, hasta el final del desarrollo facial.

La atención ortopédica en dentición temporal se dedica a:

- 1.- Efectuar expansión.
- 2.- Corrección de desviaciones funcionales severas o, expectativa para movimientos ortodónticos al finalizar la dentición mixta.

Objetivo de la alineación y/o expansión de la dentición temporal:

- 1.- Mejor respuesta en la mantención de la alineación en el crecimiento y desarrollo.

- 2.- Provee un mejor alineamiento de los órganos dentarios permanentes.
- 3.- Mejora desarrollo del lenguaje.
- 4.- Mejora la postura lingual y la respiración nasal.
- 5.- Reduce el tiempo del tratamiento ortodóntico, reteniendo los resultados obtenidos.

## II. Mixta u Ortopédica:

Se inicia alrededor de los siete años al erupcionar los incisivos permanentes.

El objetivo de esta fase es lograr una oclusión interincisiva superior e inferior normal, evitando sobre todo una oclusión cruzada y, si la expansión ya ha sido lograda, se coloca un arco lingual para mantener la estabilidad de la expansión lograda.



### 2.3. APARATOLOGIA EXTRAORAL:

El uso de las tracciones extrabucales, implica que los órganos dentarios se están moviendo distalmente para ganar espacio o utilizar el anclaje que sugiere; estabilizar los órganos dentarios usados como anclaje, donde las fuerzas ortopédicas reducen el aporte sanguíneo del lado del órgano dentario donde se ejerce la presión, inhibiéndose la formación de los osteoclastos y reduciéndose la resorción del hueso, por medio de la hialinización; por lo tanto, los dispositivos ortopédicos como el de tracción cefálica o cervical, emplean los molares superiores como base y transmiten la fuerza a diferentes suturas y a otras zonas del complejo craneofacial, con el propósito de reforzar el anclaje de los órganos dentarios superiores posteriores, previniendo su movimiento hacia adelante. Así mismo, si la magnitud de las fuerzas es suficiente, actúan redirigiendo el crecimiento del maxilar y la cara media mejorando la relación facial.

Se dispone de muchas formas de aparatos de anclaje extrabucal que va desde un casquete cefálico completo con tracción alta anterior, hasta un anclaje cervical.


Un aparato de tracción cefálica típico, consiste de un arco interior que se fija a los órganos dentarios y uno exterior que se une con el interior y, que se encuentra fijo al mecanismo elástico alrededor de la cabeza o del cuello del paciente.

### Tracción Baja (cervical):

El arco exterior se une a un aparato elástico que se encuentra alrededor o detrás del cuello del paciente.

Ya que la posición cervical es más baja que los molares superiores, este aparato tiende a producir una fuerza de extrusión de los órganos dentarios a los que se encuentra fijo; por lo tanto, la tracción cervical está contraindicada en una maloclusión de mordida abierta, ya que la extrusión de los molares complicaría el problema.

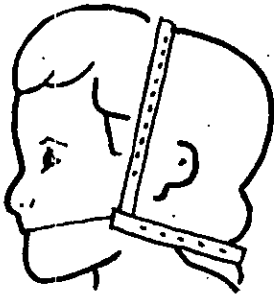
Para su colocación el arco extraoral se coloca primero en la banda elástica y luego al cojinete del cuello o la correa elástica cervical.




· Tracción Cervical

### Tracción Alta (frontal temporal auricular):

Este aparato sirve para producir un vector de fuerza con dirección más superior, evitando la extrusión de los molares superiores, pero con un leve movimiento distal de los órganos dentarios. Así que se utiliza una combinación de estas tracciones y se aprovechan los beneficios de ambas con un vector resultante entre estas combinaciones, pero que satisface las necesidades individuales como la fuerza distal necesaria y evitar la extrusión molar.




· Tracción Combinada




· Tracción Alta

También se pueden usar otras modificaciones, según la tracción necesitada como por ejemplo con sobremordida vertical demasiado profunda, debido a una sobreerupción de los órganos dentarios superiores anteriores, fijando un aparato de tracción alta al segmento anterior del arco del alambre para tratar de intruir estos dientes.



· Modificación del Aparato de Tracción Alta

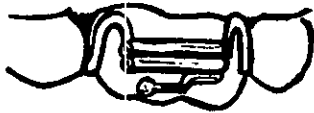Si la necesidad es retraer los caninos, esto se hace por medio de un aparato de tracción cervical o cefálico, el cual se llama "Gancho J", éste se fija en un extremo al arco de alambre mesial al canino y, el mecanismo elástico del aparato de tracción cervical o cefálica en el otro.



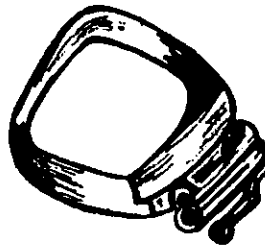· "Gancho J"

Probablemente el método más conocido de fijación sea el de tubos soldados a los ganchos Adams en premolares o molares, el cual es el más eficaz, soldando un tubo de acero inoxidable al puente del gancho, con extremos romos y suaves (generalmente de calibre 1.5).

Un método alternativo de fijación es por medio de tubos soldados a las bandas de los molares.



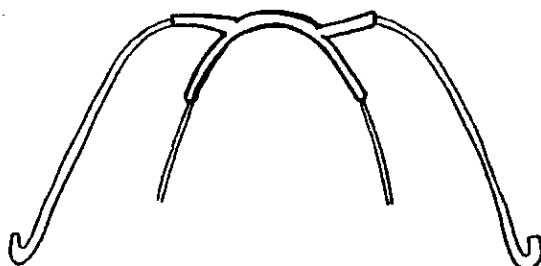
· Fijación de Tubo y  
Gancho de Adams



Retención por medio de  
Tubo y Banda

Los arcos faciales consisten de un arco interior que encaja en los tubos de los molares y se solda en la línea media a un arco exterior, donde los extremos son doblados hacia atrás para formar la fuerza extraoral. El arco exterior está hecho de alambre redondo de acero inoxidable de

aproximadamente 1.15 mm., por delante se encuentra soldado al arco interior con sus extremos doblados en forma de ganchos para la unión de la liga o porción elástica de la tracción cefálica cervical. En algunas ocasiones es necesario producir una fuerza unilateral con la tracción cefálica, debido a una asimetría del arco o una maloclusión, esto se logra acortando el arco exterior del lado contrario.



· Esquema de arcos intra y extraoral en un aparato de tracción cefálica

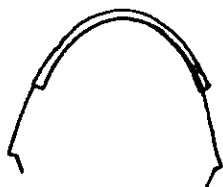#### Arco Interior:

Está hecho de alambre redondo de acero inoxidable generalmente de 0.45 de pulgada de diámetro, se inserta en los tubos correspondientes soldados a las bandas de los primeros molares superiores permanentes.

Para detener el arco interior frente a los tubos inferiores, se puede hacer un doblado de bayoneta para poder ajustar el brazo del arco interior para rotar molares (en sentido de las manecillas del reloj para el molar superior izquierdo y contrario para el derecho).



· Doblez vertical anterior al brazo distal al arco anterior



·Doblez de bayoneta.



· Doblez de asa vertical

Para adaptarlo se requiere de la utilización de un casquete cefálico y adaptarlo para que sea cómodo, escogiendo un tamaño de ligas apropiado y que se enganchan desde los ganchos en el casquete hasta el gancho en el arco facial, formando en conjunto una mentonera o una máscara facial como auxiliares.

La unión del casquete se lleva por medio de varias cintas:

- a) Horizontal. Abarca el perímetro de la cabeza.
- b) Sagital. Desde el frente de la nuca a la cinta horizontal.
- c) Transversal. Se une en medio de la calota a la cinta sagital y por encima de las orejas a la horizontal.
- d) Cervical. Se fija en la parte media posterior a la sagital.

- e) Dos cintas preauriculares. Unen la cinta horizontal delante de los oídos y por inferior se unen a la cinta cervical.

En cuanto a la fuerza aplicada, si es para retraer se sugiere utilizar fuerzas de 250 a 500 gr. por lado, usandolos de 12 a 14 horas diarias, recordando que el éxito del aparato de anclaje depende totalmente de la cooperación del paciente para lograr los objetivos de la fuerza extraoral:

- Dar una fuerza efectiva al desplazamiento.
- Inhibir o frenar el crecimiento.
- Provocar modificaciones cráneo faciales para lograr contensión activa, o en casos especiales.

En cuanto a los tratamientos con fuerza extraoral e intraoral, se encuentran el manejar:

- 1.- Apañamiento lateral o anterior, sin alteración del perfil o en exageradas biprotusiones para reforzar el anclaje molar posterior, evitando que se mesialise mientras se retruyen los sectores anteriores superiores e inferiores a expensas del espacio creado por la extracción de los primeros premolares.
- 2.- Si el perfil superior está protuido y el inferior es correcto para obtener el distalamiento molar superior, sin ejercer presión sobre el arco dentáreo inferior.
- 3.- Se emplea casquete y mentonera en los casos en que junto al adelanto del perfil inferior, hay un perfil superior correcto, puede usarse el elástico de clase III juntamente con la fuerza extraoral superior.

- 4.- Distalamiento molar paralelo  
Distalamiento molar por inclinación  
Retrusión del sector incisivo
  
- 5.- Al llevar la magnitud de las fuerzas, se redirige el crecimiento del maxilar y la cara media y se mejora la relación facial en problemas de clase II.



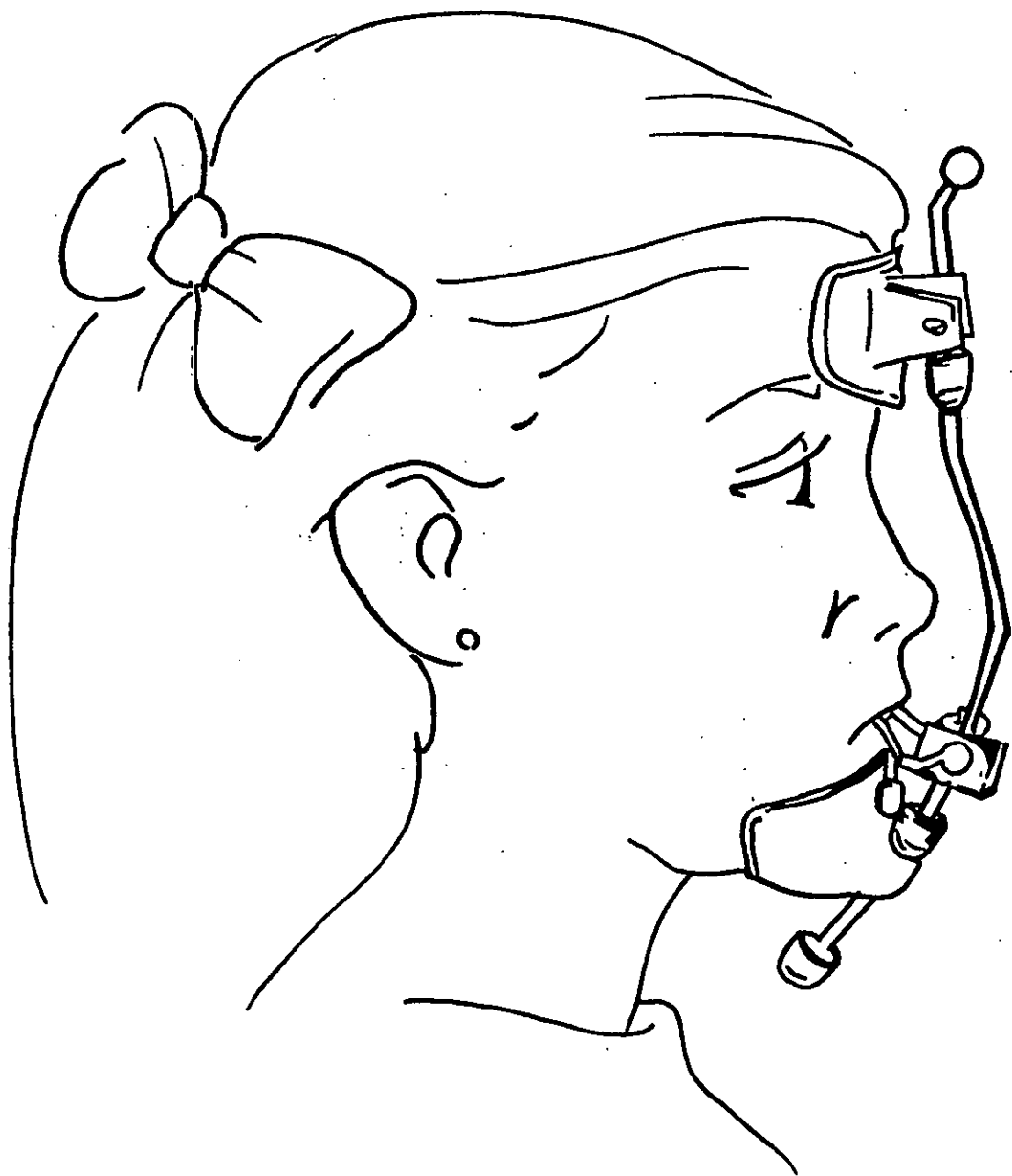
### **Mascara Facial:**

**Este aparato es de tracción, que se utiliza en expansión, retención y protracción del tratamiento de la protusión de la arcada dentaria superior, pero sin actuar sobre la mandíbula a pesar de que se apoya en el mentón.**

**Este aparato consta de un Frente de material adaptable de visagra rotatoria con superficie de rotación en apertura y cierre, con visagras dobles en superior para que la frente no se modifique, el arco principal es de acero inoxidable, para la longitud se inicia en superior la medida luego cortando el excedente en inferior, la mentonera debe ser flexible y ajustable.**

**El tope superior previene fuerzas ortodónticas y el tope inferior previene dañar tejidos blandos e impedirá que se desplace y, la parte dinámica se localiza en la frente, cuando el tope de alineación no se mueva en superior, se corta en inferior. Entre las ventajas de utilizar la máscara facial se encuentra el que es dinámico, anatómico, ajustable, resistente, flexible, adaptable, cómodo, no rota.**

**Se utiliza en dentición permanente de 6 a 14 años, auxiliandose de elásticos dirigidos a molares laterales o caninos.**



## 2.6. APARATOS EXPANSORES:

- 1.- Anatómicamente el maxilar superior se divide en el centro en sentido sagital por una sutura media, cuya calcificación total se ve afectada en el paciente con paladar hendido, por lo que la utilización del tornillo es importante en la acción del maxilar para lograr la expansión palatina.
- 2.- Por medio de la utilización de una placa base sin que afecte su estabilidad, al ser activa se logrará dicha expansión.
- 3.- La expansión es un proceso que pretende aumentar la distancia transversal entre las piezas de ambas hemiarcadas, por transformación de la base apical empleando tornillos como complementos en la placa base que sirve como parte de trabajo para ejercer fuerzas mecánicas.

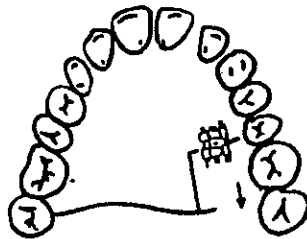
En relación a su ubicación el tornillo varía el tipo de expansión, según las necesidades del tratamiento

Generalmente la activación de este aparato es de 1/4 de vuelta dos veces al día, sin embargo cuando el daño palatal es excesivo, se recomienda que la activación sea reducida 1/4 de vuelta a la vez. Dicha activación se produce al girar el tornillo para que las dos partes de acrílico sean separadas y para que el aparato que todavía está rígido no tenga ajuste completamente pasivo.

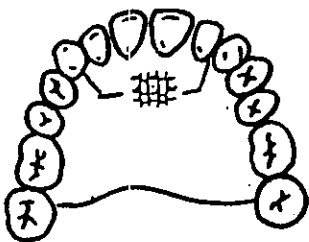
Al ser empujado hacia su posición el acrílico o el alambre ejercerán fuerza en el órgano dentario, la membrana periodontal proporcionará cierto movimiento adaptativo y subsecuentemente ocurrirá adaptación del hueso. Recordando que un tornillo típico moderno tiene hasta cuarenta cuartos de vuelta y se abre a razón de 0.2 mm. por cuarto de vuelta; por lo tanto, si es ajustado correctamente se proporciona un espacio de 1 mm. por mes

### Expansión Sagital (distalización) Asimétrica Unilateral:

Para realizar movimiento de distalización de molares y así, en un solo lado reganar espacio. El tornillo debe estar colocado de manera que el eje del mismo esté paralelo a la dirección del movimiento y al plano oclusal, de igual manera el corte de acrílico debe ser paralelo a la dirección del movimiento.

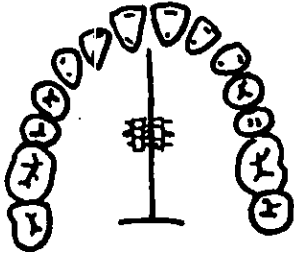


### Expansión Anterior



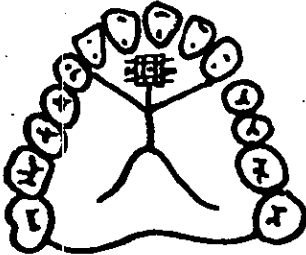En aquellos casos en los que encontramos mordida cruzada anterior (Clase 1-3) por deficiencia a este nivel con la necesidad de adelantar la premaxila y discrepancia en especial de zona anterior pero una relación posterior aceptable. Se cubren las caras oclusales de los molares para permitir la desoclusión y el destrabamiento anterior, el tornillo deberá colocarse lo más anterior y profundizado posible hacia el paladar y siempre paralelo al plano oclusal.

**Expansión Transversal  
Bilateral o corte medio**



Para corregir una mordida cruzada unilateral o bilateral. Se coloca el tornillo central a la altura de los primeros premolares, lo más profundo que sea posible hacia el paladar paralelo al plano oclusal y siguiendo la dirección del rafé medio

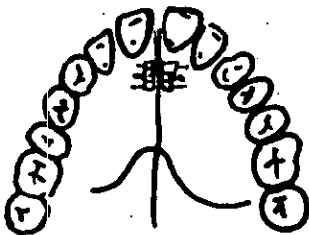
**Expansión Triple o en Y**

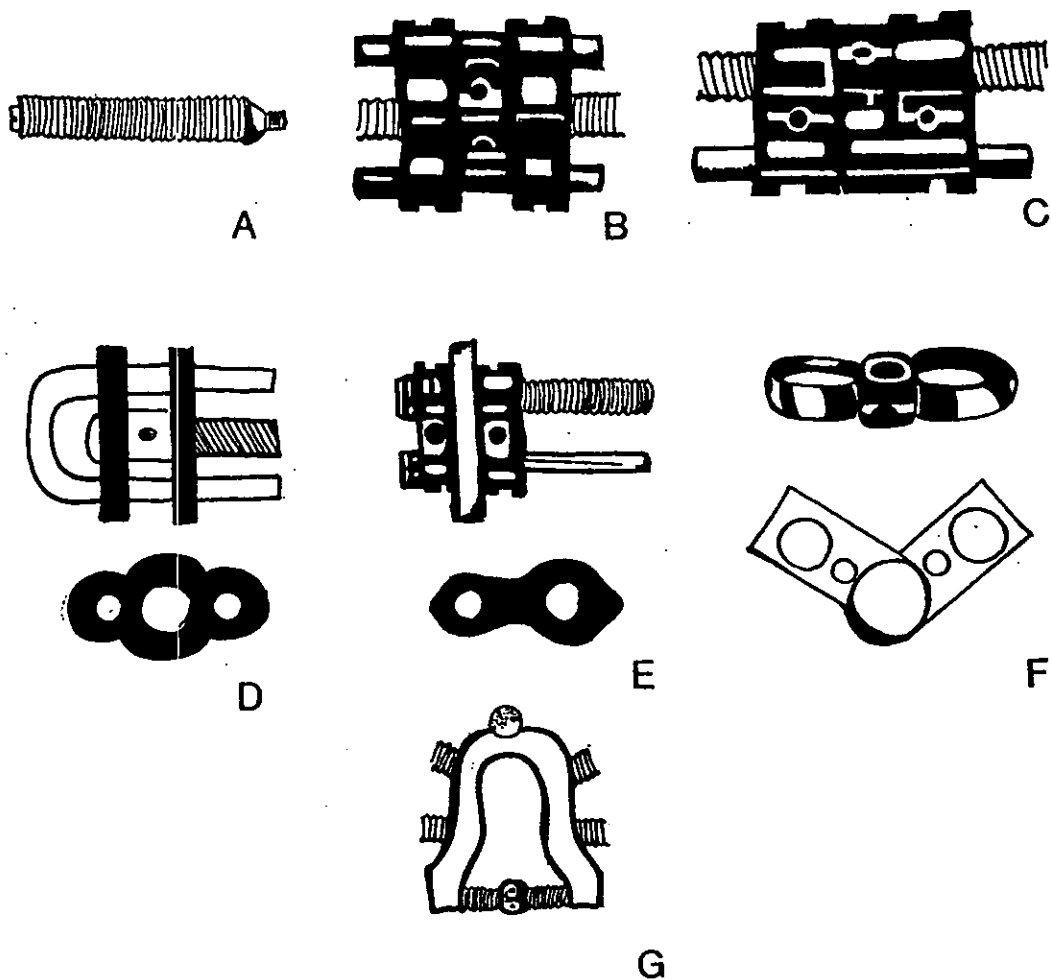


Utilizada para la alineación de caninos apiñados con expansión sagital y lateral. Estabilizando porción anterior de la placa.

**Expansión Doble**

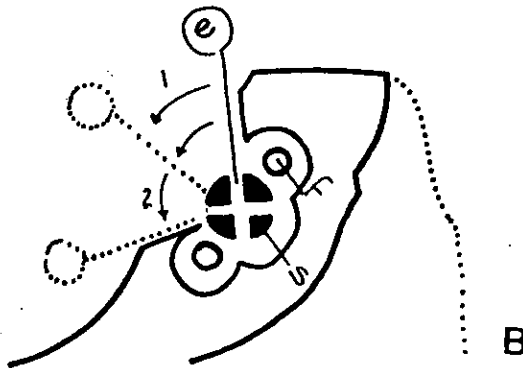
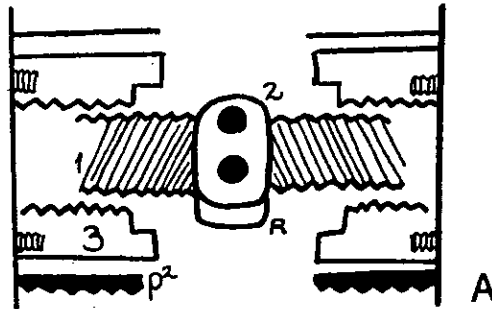
Para estabilizar la parte anterior de la placa





· Variación en el tamaño y diseño del tornillo según la expansión:

- A) Tornillo con resorte incorporado.
- B) Tornillo para expansión superior.
- C) Tornillo para expansión inferior.
- D) Tornillos para movimiento de una sección de la placa.
- E) Tornillo para movimiento distal.
- F) Tornillo para expansión en abanico.
- G) Tornillo Wipla de expansión (longitud 8.2 o 7.2 mm., ancho 18-15 mm.)



- A) Corte transversal del tornillo abriéndose hasta la mitad de su máxima expansión. (1: tornillo. 2: cabeza del tornillo con los orificios para la llave. 3: tuercas (parte hembra guía del tornillo) R, ranura y marca que indica la dirección en la que el tornillo debe ser girado. p2, caja fijada con los tornillos pequeños b) g traba de plástico que sostiene el tornillo).
- B) Corte sagital del tornillo a través de la parte anterior de una placa de expansión superior sobre el modelo (S. el tornillo con los 2 orificios para la llave. f. perno guía. e. colocación de la llave, la flecha 1 muestra un giro de 45 grados a media vuelta; flecha 2 gira de 90 grados o vuelta entera. Con este movimiento aparece el siguiente de los cuatro orificios en la parte anterior de la ranura).

### Quad - Helix:

Es un aparato de expansión palatina muy práctico, fácil de confeccionar, higiénico y bien tolerado por los pacientes, aunque su mayor actuación la realiza por vuelco o vestibularización de los procesos dentoalveolares, influyendo secundariamente a nivel de la sutura palatina media en pacientes jóvenes en dentición mixta o permanente temprana, para lograr una posición adecuada al momento en que el segundo molar temporal alcanza la posición deseada.

Este aparato consta de cuatro dobleces helicoidales espiralados, dos ubicados en la zona anterior, los cuales descienden desde el puente hacia el paladar y otros dos ubicados ligeramente por detrás de la banda molar para permitir la rotación y la expansión molar.

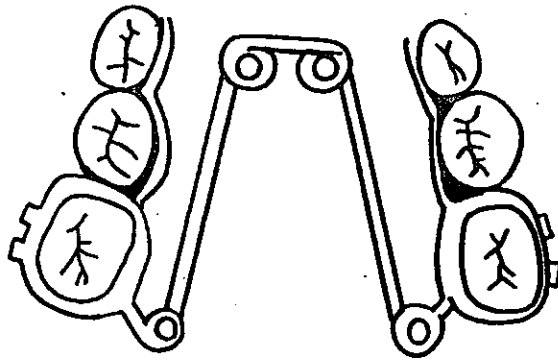
**Materiales:** 2 bandas para cementar y, para la confección de este aparato se recomienda el uso de alambre de aleación de cromo-cobalto, conocido como ELGILOY en calibre 1 mm. (0.040")

**Activación:** Antes de colocar el aparato en boca, los dos brazos externos del aparato deberán ser abiertos (activados) al igual que los brazos internos, si deseamos expansión molar. Para cementarlo debemos calzar la banda de uno de los lados primero, para luego cementar la banda del lado contrario, esta maniobra facilita el cementado del aparato. La activación se realiza cada 45 días dividida en dos etapas.

Si deseamos expandir la zona posterior, activamos con una pinza de tres picos a nivel del puente, produciendo un doblez hacia adentro, lo cual expandirá la zona posterior.

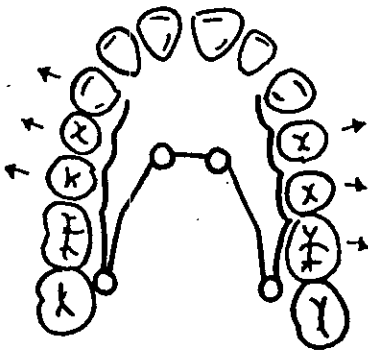
Si lo que se desea es expandir, a nivel de premolares y caninos, la activación se realizará en los brazos internos, haciendo el doblez hacia vestibular para que "abra" en la zona anterior.



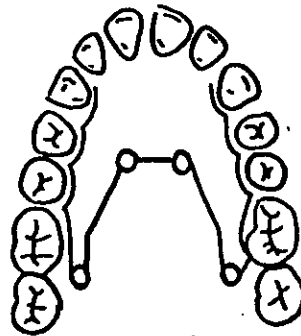


·Quad Helix (Expansor fijo superior)

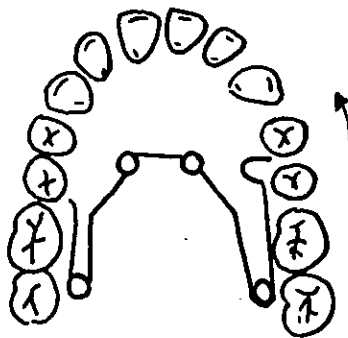
Quad Helix y sus diversos movimientos con su aplicación:



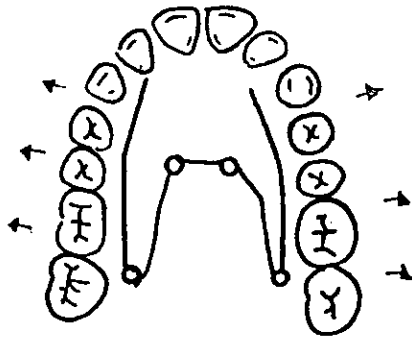
·Rotación Molar con Expansión



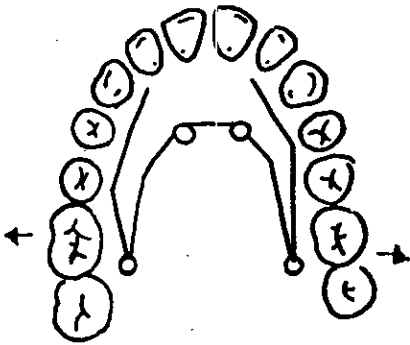
·Expansión Unilateral



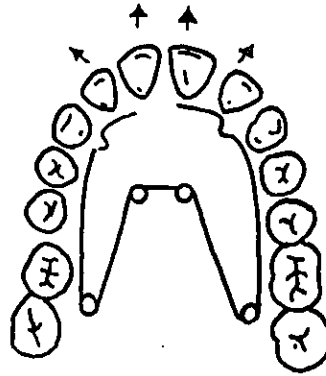
·Movimiento Selectivo de Premolares



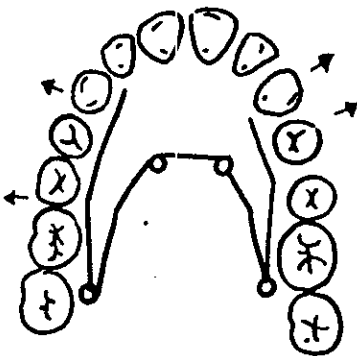
·Expansión Bilateral



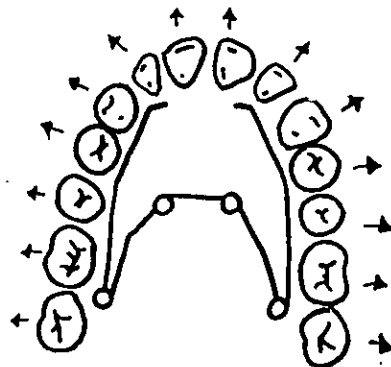
·Expansión Molar



·Protusión de Incisivos



·Expansión Selectiva



·Expansión Total del Arco

## 2.7 OBTURADORES PALATINOS:

Entre las ventajas del obturador se encuentra la provisión de un falso paladar y dar una estabilidad en el arco, evitando que éste se colapse después del cierre del labio, moldeando los segmentos del paladar. Aunque no todos requieren del obturador el uso de éste es muy importante, por lo que se debe pensar en sus beneficios.

El obturador inicial se utiliza como una de las atenciones inmediatas al recién nacido con fisura de labio y paladar, sobre todo por la necesidad alimenticia incluyendo la insuficiencia de succión y las alteraciones nasales.

Después de los tres meses de edad con el cierre de labio, el arco del maxilar se colapsa y se utiliza el obturador para lograr transformar el aspecto facial y evitar alteraciones de lenguaje, cada paciente con este tipo de fisuras debe ser examinado, dando particular importancia a los siguientes puntos:

- 1) Tipo y ancho de la fisura.
- 2) Largo, espesor y movilidad del paladar blando.
- 3) Fístulas de paladar primario, secundario, nasopalatinas y naso-alveolo-palatinas posteriores al cierre primario.
- 4) Movilidad de la premaxila.
- 5) Movilidad de las paredes laterales y posterior de la faringe.
- 6) Cantidad de órganos dentarios agenésicos.
- 7) Malformación y malposición dental.
- 8) Órganos dentarios involucrados con la fisura.
- 9) Colapsos de procesos laterales del maxilar.

10) Estética (Reposición de órganos dentarios anteriores).

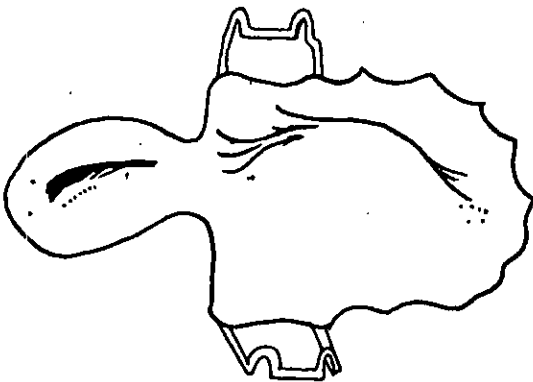

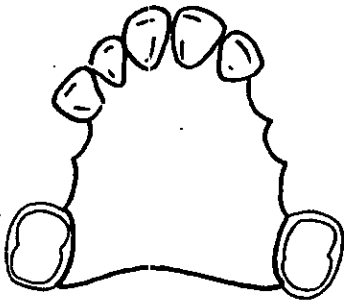
11) Oclusión (lograr oclusión funcional balanceada).

Este tipo de prótesis se debe diseñar de tal manera que se utilicen los órganos dentarios remanentes para distribuir correctamente las cargas masticatorias. El material de que está hecha la prótesis debe ser de naturaleza tal que facilite las reparaciones y modificaciones, debe permanecer estática durante la fonación, la masticación y la deglución, la porción superior de la prótesis debe tener una inclinación orientada hacia los costados para evitar la acumulación de secreciones nasales y debe ser lisa para no retener secreciones.

Habiendo hecho un análisis de las condiciones bucales, una aceptación psicológica del paciente y de los padres y, encontrándose la boca en buenas condiciones, se procede a hacer el aparato dependiendo de las necesidades del caso, por ejemplo:

- 1) Obturadores simples.- Consiste en un paladar artificial que separa la cavidad nasal de la bucal, puede tener o no ganchos.
- 2) Obturadores con dientes.- Con las mismas características que el anterior, pero con dientes artificiales.
- 3) Para dar volumen anteroposterior.- Cuando debido a colapsos muy severos es necesario dar volumen en las zonas del tercio medio que lo requieran.
- 4) Con prolongación faríngea.- Retensión palatina con prolongación que se extiende hasta la pared posterior que facilita la deglución y la fonación.

Los materiales usados deberán ser, ligeros, económicos, de fácil construcción y de fácil modificación. En ocasiones estas prótesis se combinan con aparatología ortodóntica u ortopédica (loops, tornillos, resortes), con el fin de mejorar posición dentaria.



· Obturadores

### **3. ORTODONCIA PREQUIRURGICA Y POSTQUIRURGICA**

#### **3.1. DEFINICION ORTODONCIA:**

Especialidad encargada de obtener el equilibrio facial y muscular creando función y una relación oclusal perfecta, dentro de un marco aceptable de estética, corrigiendo las anomalías por falta de desarrollo y la malposición en un equilibrio facial y muscular, por medio de técnicas fijas o removibles.

## **3.2. OBJETIVOS GENERALES:**

### **3.2.1. ORTODONCIA PREQUIRURGICA:**

Entre los objetivos principales se pueden resumir cuatro puntos, los cuales posteriormente serán tratados, recordando que no existe un estándar en el tratamiento del labio y paladar, ya que cada paciente debe ser manejado de forma individual por la complejidad en que se puede presentar su caso, así que sólo será presentado el tratamiento de una manera general, pero cubriendo estos 4 puntos principales:

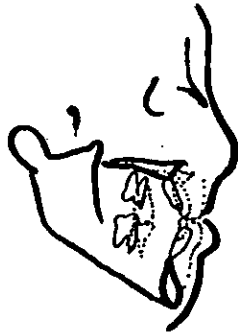- 1.- Alineación.
- 2.- Expansión.
- 3.- Nivelación y Compensación.
- 4.- Estabilidad.

El manejo ortodóntico se decide ya con la dentición permanente al analizar cefalométricamente los puntos de importancia que manifiestan las características del labio y del paladar, como el punto "A" el cual se aprecia deficiente y no se puede utilizar como referencia, así como A-Po no se puede utilizar para determinar la posición anteroposterior deseada de los incisivos inferiores, sino que es necesario colocarlos en relación del plano facial (Na - Pg) en una relación de 1 a 2 mm. de variabilidad.

Si hay necesidad de extraer algún órgano dentario, esto se determinará por la superposición y el estudio de la necesidad de los movimientos dentales.

Si ya han erupcionado todos los órganos dentarios, es preferible que el arco inferior sea manejado ortodónticamente por separado, antes de la reposición de la maxila.

Cuando el plano oclusal mandibular es excesivo por abajo del labio superior en la posición radiográfica de reposo, la mandíbula es rotada primero superiormente a la posición vertical deseada antes de la colocación determinada del órgano dentario, esta posición es determinada primero desde el diente anterior del maxilar, el cual será localizado de 2 a 4 mm. por debajo del labio superior, lo cual dicta que el plano oclusal funcional mandibular se localiza por 1 a 3 mm. por abajo del labio superior. La posición anteroposterior última de los órganos dentarios del maxilar se dictamina por la posición del diente mandibular para lograr la mejor posición mandibular deseada antes de la cirugía.



Cuando el tratamiento del arco dental inferior se planea, se debe tomar en cuenta la simetría del arco superior, así si existe una ligera discrepancia de la línea media o una asimetría general del arco, todo esto debe ser corregido antes del tratamiento ortodóntico.

La planeación de las extracciones debe envolver una apreciación del apiñamiento con el desarrollo oclusal y estético resultante, logrando los objetivos necesarios.

- 1.- Llevar la arcada inferior a la posición anteroposterior deseada dentro de la mandíbula.



- 2.- Alinear y nivelar los órganos dentarios del arco inferior en relación al arco y alinear la arcada superior logrando compatibilidad razonable de arcos.

Cuando estos dos objetivos ya han sido logrados, se intenta llevar el maxilar en relación con la mandíbula compensando la deficiencia esquelética, todo con relación anteroposterior, vertical y transversal, aunque hay ocasiones en que estos dos puntos son descuidados por no saber si la deficiencia vertical es secundaria o la deformidad es idiopática.

Evaluando por medio del diagnóstico la alteración del maxilar, la prominencia mandibular, la deficiencia del maxilar y la posición de los incisivos del maxilar que se protuyen en relación esquelética y los posteriores que se extienden hacia afuera para compensar la base esquelética y la posición de los inferiores, así como la relación al grado de hipoplasia nasomaxilar y la complicación con las disarmonías faciales y, su relación a la depresión infraorbitaria, paranasal o hundimiento del perfil nasal, la compatibilidad labial y los incisivos, la altura vertical y áreas adyacentes tomando en cuenta el tipo de deficiencia del maxilar, sea absoluta o relativa la corrección de esta deficiencia será quirúrgica, con o sin extracción, dependiendo del monto de apiñamiento de los incisivos sobre el hueso basal y las consideraciones del tejido.

Si en el tratamiento a elegir se decide no hacer extracciones, los dientes serán alineados y nivelados por la colocación progresiva del arco eliminando las compensaciones dentareas, alternando el uso de arcos 16 x 16 o 0.18, para que antes de la cirugía se logre eliminar las malposiciones anteroposteriores, todas las discrepancias existentes y llevar a una oclusión prematura de los segundos premolares superiores.

Vigilando el movimiento de los incisivos laterales para cerrar el espacio anterior y observar el colapso lingual. Para prevenir este efecto es preferible mover a lo largo del arco y prevenir la rotación lingual del segmento y la rotación mesiobucal del molar, por medio de arcos 16 x 22 cuidadosamente coordinados y, una vez que los arcos son pasivos, se toma la impresión de modelos y una radiografía para confirmar la posición de arcos y si la oclusión es razonable, se pueden colocar arcos para prevenir una descompensación durante la cirugía.


Si la oclusión no es tan satisfactoria es generalmente como resultado de problemas menores de cada órgano dentario o discrepancias de los arcos, los cuales se pueden corregir después de la cirugía.

Al contrario, si se decide la extracción en el tratamiento, los órganos dentarios se nivelan y alinean con la colocación progresiva de arcos, hasta que se logre la forma del arco deseada. al pensar en la extracción ésta se debe al grado de apiñamiento existente, si los incisivos se encuentran en la posición deseada antes del tratamiento, pero existe un apiñamiento leve, generalmente se extraen los segundos premolares y por medio del anclaje en molares se retrae el primer premolar hasta que el apiñamiento anterior sea eliminado y se logra la alineación, se procede a avanzar el molar y cerrar el espacio remanente preferiblemente para lograr el avance de manera similar se bandea el segundo molar.


Cuando el apiñamiento es moderado, los incisivos deben ser retraídos ligeramente o cuando el apiñamiento es severo, los incisivos se mantienen en su posición original y se realizan extracciones de primeros premolares y se retrae el canino para eliminar el apiñamiento y, cuando los órganos dentarios son alineados el espacio remanente es cerrado por un anclaje recíproco, al igual que los órganos dentarios posteriores.

Si en el trazado cefalométrico se demuestra que es necesario mantener la posición del molar, se trata el apiñamiento anterior y se lleva la retracción de éstos.

En el caso de que las raíces adyacentes a la fisura sean cubiertas por una capa delgada de hueso, el órgano dentario que se encuentra a un lado tenderá a reabsorberse originando un deficiente anclaje, por lo que se requiere la colocación del injerto para restaurar el soporte de los órganos dentarios adyacentes y lograr el movimiento ortodóntico.



· Inadecuada posición del hueso para el movimiento dental.



· Adecuada posición del hueso para el movimiento dental.

Aunque a veces sólo es necesario realizar la extracción del lado de la fisura o el lado contrario a la fisura o ambos, generalmente el diente a extraer es el premolar aunque a veces la extracción del incisivo lateral llega a considerarse para dar una simetría final, esta pérdida lleva a dos posibilidades:

- 1.- Cerrar el espacio lateral con la sustitución de caninos llevando el segmento posterior a una Clase II o realizar extracciones compensatorias en la arcada inferior.

- 2.- Manteniendo o creando espacio para una prótesis preconstruida del incisivo ausente manteniendo una Clase I molar.

Como diferencia en la preparación quirúrgica de pacientes con hendidura el objetivo es prevenir la proclinación de los incisivos superiores que en un paciente sin hendidura es producida, sin dejar de tomar en cuenta si existe una mordida abierta, donde se decide manejar el tratamiento en combinación con una redirección del crecimiento a través de un aparato ortopédico, corrigiendo discrepancias de la línea media y, nivelando la curva de Spee para colocar los órganos dentarios inferiores en una posición ideal mandibular (anteroposterior) y transversal para obtener una oclusión ideal Clase I y con estética adecuada llevar la línea media dental en posición a la línea media facial, nivelar el segmento dental con su base ósea logrando la pasividad de arcos y la alineación.

Acompañando esta malformación pueden presentarse deficiencias mandibulares donde el objetivo prequirúrgico será rotar el plano oclusal facilitando la posición de los molares y la interdigitación de los órganos dentarios posteriores, así como su relación con el arco dental y el grado de soporte del diente, el grado de overbite y el desarrollo vertical del segmento, nivelando y alineando, cerrando espacios, así como corregir rotaciones del maxilar y de la mandíbula y la relación de la angulación de los incisivos, así como vigilar el sitio de la osteotomía para lograr una relación de caninos Clase I al momento de la cirugía, adecuar los espacios existentes al completar la osteotomía, siempre ajustando ambos arcos para la cirugía.

### 3.2.2. ORTODONCIA POSTQUIRURGICA:

Los objetivos generales se pueden resumir en 7 puntos que abarcan las necesidades postquirúrgicas a este padecimiento:

- 1.- Lograr la estabilidad postquirúrgica al retirar la guarda oclusal después de la fijación a las 4 o 6 semanas de la cirugía, revisando y reparando la aparatología para evitar movimientos dentarios.
- 2.- Ultime detalles de la posición dentaria, logrando la interdigitación final y la posición ideal del órgano dentario después de la cirugía, compensando el arco dentario en relación al cuerpo esquelético y los tejidos adyacentes logrando el paralelismo de las raíces al sitio de la osteotomía.
- 3.- Cerrar espacios finales si hubo necesidad de extracciones.
- 4.- Completar nivelación y rotaciones necesarias.
- 5.- Finalizar alineación en anterior logrando un adecuado overjet - overbite y una guía anterior aceptable.
- 6.- Eliminar las interferencias en protusión y lateralidades.
- 7.- Retención Ortodóntica.

**RESUMEN DE ETAPAS DEL TRATAMIENTO DE LABIO Y PALADAR**

<b><u>E T A P A</u></b>	<b><u>E D A D</u></b>	<b><u>TRATAMIENTO</u></b>
Valoración y Consejo a los padres	Nacimiento	Registro para placa de alimentación consejo a padres
Ortopedia prequirúrgica de cierre primario	1 - 4 semanas	Reposición del segmento palatal para facilitar el cierre de labio
Cierre de labio (Unilateral o Bilateral)	8 -12 semanas	Rotación de colgajo Cierre de labio Adhesión
Cierre de paladar secundario	18-24 meses	Cierre de paladar blando o ambos
Rinoplastia	24-30 meses	Cirugía plástica
Terapia de lenguaje	5 -12 años	Obturadores y tratamiento foniatrico
Ortodoncia Primaria	7 -14 años	Tratamiento de alineación y expansión
Cierre palatino con injerto	9 -17 años	Necesaria la erupción del canino para el injerto
Cirugía Ortognática.	17 años en adelante	Avance maxilar combinado con retracción de mandíbula genioplastia o lo necesario.
Cirugía Plástica		Corrección nasal si existe secuela.
y		
Otros		Manejo Protésico y Ortodoncia postquirúrgica.

## DISCUSION

En el tratamiento del niño con labio y paladar hendido los problemas asociados con el crecimiento y el desarrollo esquelético y su relación con el proceso dento-alveolar y el maxilar; así como la extensión que envuelven los defectos orofaciales y, la necesidad de obtener los óptimos resultados a través de los años de formación, el rol de los ortodontistas y los ortopedistas en la rehabilitación del labio y el paladar hendido y la necesidad de intervención temprana, son objetivos para permitir un crecimiento normal iniciando el tratamiento desde el nacimiento hasta que se requiera para lograr una estabilidad homogénea.

Por lo tanto hay 3 razones importantes en el tratamiento para lograr:

1. Simetría en el arco dental del infante y el hueso de soporte para las reparaciones quirúrgicas necesarias.
2. Alinear el distorcionado y estrecho segmento palatal.
3. Mantener las ganancias logradas con la expansión y el procedimiento de alineación dental.

Todo esto con el apoyo de H. Clínica, Radiografías, Modelos de Estudio, Diapositivas, durante el crecimiento y, recordando el cuidado de la función estética.

## C O N C L U S I O N

En México, uno de cada 1000 niños al nacimiento presenta fisura en el labio y el paladar o combinados, siendo esta una deformidad que atrae la atención de los padres y de la familia en general, produciendo en los primeros un sentimiento de culpa, pero cuando son correctamente orientados por el médico que la detecta en el contacto inicial se abre un mundo de posibilidades con un alto margen de éxito.

Esta alteración se maneja dentro de un tratamiento multidisciplinario donde la meta principal no va dirigida al cierre de fisuras; sino a lograr una rehabilitación integral que abarque desde el aspecto estético y funcional del área afectada, incluyendo la parte social y psicológica para un desarrollo y crecimiento lo más próximo a lo "normal", lo cual requiere de el esfuerzo coordinado de un equipo bien integrado que incluye a las siguientes especialidades: Cirugía Plástica y Reconstructiva, Foniatría, Estomatología, Psicología, Ortodoncia, Ortopedia y Cirugía Máxilofacial.

De esta manera se integra lo que se conoce como Clínica de Labio y Paladar, donde las ventajas principales que se derivan del trabajo de equipo son el resultado de una comunicación constante de todos los participantes en el tratamiento (incluyendo a los padres), que permite el establecimiento de una conducción armónica de estos pacientes.

Justificando así este trabajo para establecer la importancia de la Ortopedia y de la Ortodoncia como medios del tratamiento de labio y paladar fisurado, analizando siempre la clasificación, así como sus manifestaciones y su anatomía para el oportuno diagnóstico y tratamiento, ya que esta aparición no surge espontáneamente, sino que se produce por diversos factores que se manifiestan desde malformaciones simples o complejas llegando a síndromes verdaderos, durante la etapa de formación, sobre todo entre la 4a. y la 8a. semana de vida intrauterina suscitando la formación de hendiduras de labio y paladar.



El tratamiento Ortopédico inicia desde antes del cierre primario de labio donde el proceso maxilar es hipoplástico y colapsado al intentar crear y mantener un buen arco alveolar, colocando placas acrílicas, si no existe protusión tan marcada, sólo se limita el tratamiento al cierre de labio, dicha placa puede o no estar dividida y llevar o no tornillo, pero si el tratamiento se ha iniciado después de los dos meses de edad y la protusión es mayor se llevará a cabo un tratamiento ortopédico-quirúrgico.

Al momento de la dentición temporal se intenta corregir el colapso de los segmentos maxilares laterales hacia la línea media y regularizar la arcada; posteriormente se realiza una osteoplastia combinada con la colocación de un injerto óseo (Cresta Iliaca) pero siempre tratando de trabajar y de mantener los arcos bien alineados, para lograr una respuesta óptima durante el crecimiento y el desarrollo, mejorando el lenguaje, la postura de los permanentes y, mejorando la postura lingual y la respiración nasal, reduciendo así el tiempo de tratamiento futuro (Ortodoncia) y manteniendo los resultados obtenidos.

Durante la dentición mixta y permanente se busca lograr una oclusión interincisiva normal para evitar una oclusión cruzada y mantener la estabilidad de la expansión lograda con el uso de tornillo de expansión, variando su ubicación y dependiendo del tipo de expansión requerida según las necesidades propias de cada tratamiento o con el uso de Quad Helix, o la combinación de algún otro aparato extraoral como refuerzo, así como el uso de obturadores palatinos para moldear los segmentos del paladar evitando así que se colapse, recordando que el obturador es una de las primeras opciones inmediatas al recién nacido según las necesidades del arco.

En relación a la Ortodoncia se resume este tratamiento en cuatro importantes puntos:

1. Alineación.
2. Expansión.
3. Nivelación y Compensación.
4. Estabilidad y Retención.

Auxiliándolos con el análisis cefalométrico y de los modelos de estudio, para obtener el diagnóstico y el plan de tratamiento a seguir en base a la decisión de realizar o no extracciones según el grado de apiñamiento y buscando la compatibilidad de arcos; una vez que esto ha sido logrado, se intenta llevar el maxilar en relación con la mandíbula tomando en cuenta el tipo de deficiencia maxilar.

Si se decide no hacer extracciones los órganos dentarios serán alineados y nivelados mediante la colocación progresiva de arcos y alternándolos para lograr eliminar malposiciones y discrepancias evitando la descompensación durante la cirugía, por lo que es importante verificar el sitio de la osteotomía.

Si la elección es realizar extracciones se busca la alineación y nivelación deseada, dependiendo del grado de apiñamiento y, la posición de las piezas adyacentes a la fisura y de la colocación del injerto para restaurar el soporte de los órganos dentarios adyacentes y lograr el movimiento ortodóntico óptimo para cerrar el espacio con la sustitución de una pieza (Clase II - por adelantamiento), o manteniendo y creando este espacio para la colocación de una prótesis y mantener una (Clase I). Recondando siempre en prevenir la proclivación de los incisivos superiores y redirigiendo el crecimiento por medio de un aparato ortopédico para lograr una oclusión ideal (Clase I) con una estética adecuada logrando nivelar el segmento dentáreo con su base ósea y llegar a la pasividad de arcos y la alineación, vigilando el sitio de la osteotomía y ajustando ambos arcos para la cirugía.

Una vez que se ha logrado la estabilidad postquirúrgica se detalla la posición dental logrando la interdigitación final compensando el arco dental en relación a la esquelética, así como la alineación en anterior, logrando un adecuado overjet - overbite y una guía anterior aceptable, se procede a colocar una retención ortodóntica y, si se requiere, algún tratamiento Protésico.

Beneficiando así la integridad del niño dentro de su núcleo familiar y social al brindarle un estado de vida normal o lo más cercano a lo normal, sin olvidar que se ha tratado en combinación con las otras disciplinas durante su desarrollo y crecimiento.

**BIBLIOGRAFIA**

- 1.- **APARATOLOGIA ORTODONTICA REMOVIBLE**  
Graber - Newman  
Ed. Médica Panamericana  
1982
  
- 2.- **APARATOLOGIA REMOVIBLE**  
Reed - Muir  
El Manual Moderno  
1985
  
- 3.- **ATLAS DE MALFORMACIONES CONGENITAS**  
Kenneth L. Jones M. D.  
Ed. Interamericana  
1990
  
- 4.- **CLEFT LIP AND PALATE**  
A System of Management  
Kernohan - Rosentein  
1990
  
- 5.- **CLINICAS DE NORTEAMERICA DE CIRUGIA MAXILOFACIAL**  
Tomo de Labio y Paladar  
1992
  
- 6.- **CONTEMPORARY ORTHODONTICS**  
William R. Proffit  
Second Edition  
Mosby Year Book  
1993

**ESTA TESIS NO DEBE  
SALIR DE LA BIBLIOTECA**

- 7.- **CRECIMIENTO MAXILOFACIAL**  
Enlow  
Ed. Interamericana  
1992
  
- 8.- **CURRENT APPROACHES TO THE ORTHODONTIC  
MANAGEMENT OF CLEFT LIP AND PALATE**  
Jr - Soc - Med.  
1990 January 83 (1) ps. 30-33
  
- 9.- **CURRENT CLEFT LIP AND PALATE MANAGEMENT IN THE  
UNITED KINGDOM**  
Br - Journal - Plastic Surgery  
1990 May 43 (3) ps. 318 - 321
  
- 10.- **DENTOFACIAL DEFORMITIES. INTEGRATED ORTHODONTIC  
AND SURGICAL CORRECTION**  
Vol. 2  
Bruce N. Epker - Leward - C. Fish  
1986
  
- 11.- **FUERZA EXTRAORAL CON APARATOS FIJOS Y REMOVIBLES**  
Mario Tenenbaum  
Ed. Mundi
  
- 12.- **MANAGEMENT OF CLEFT LIP AND PALATE PROBLEMS, A  
JOINT ORTHODONTIC / SURGICAL APPROACH**  
J. R. Coll. Surg. Edinb  
1990 December (35) ps. 3 - 8
  
- 13.- **MANAGING THE CLEFT LIP AND PALATE PATIENT**  
Pediatric - Clinics North America  
1991 October (38) Ps. 112 - 114

**14.- MOVIMIENTO DENTAL CON APARATOS REMOVIBLES****J. D. Muir R. T. Reed****El Manual Moderno****México 1981****15.- ODONTOLOGIA PEDIATRICA****Finn****Ed. Interamericana****1985****16.- ODONTOLOGIA PEDIATRICA****Thomas K. Barber - Larry S. Luke****El Manual Moderno****1982****17.- ORTODONCIA****Spiro J. Chaconas****El Manual Moderno****1992****18.- ORTODONCIA CLINICA****José Antonio Canut - Brusola****Ed. Salvat****1982****19.- ORTODONCIA TEORIA Y PRACTICA****T. M. Graber****Ed. Interamericana****1992****20.- ORTHODONTIC TREATMENT AND DEMAND OF A CLEFT LIP  
AND PALATE PATIENT****Angle - Orthodontics****1991 Winter (61) ps. 30 - 32**

- 21.- SURGICAL CORRECTION OF DENTOFACIAL DEFORMITIES  
Tomo I, II, III  
W. H. Bell D. D. S.  
1985
- 22.- SURGICAL ORTHODONTIC TREATMENT  
Proffit - White  
Mosby Year Book  
1991
- 23.- TECNICAS QUIRURGICAS EN LABIO Y PALADAR HENDIDO  
Bardach - Salyer  
Medilibros, S. A.  
1991
- 24.- TRATADO DE CX. BUCAL  
Kruger  
Ad. Interamericana  
1985
- 25.- TRATAMIENTO DEL LABIO LEPORINO Y FISURA PALATINA  
Dr. Luis Tresserra Llaurado  
Ed. Dims, Barcelona  
1989

\* \_ \* \_ \* \_ \* \_ \* \_ \*