

15
29.



UNIVERSIDAD NACIONAL AUTONOMA DE MEXICO

FACULTAD DE ESTUDIOS SUPERIORES ZARAGOZA

"Histopatología de la intoxicación crónica con plomo en hígado y riñón de ratones"

T E S I S


QUE PARA OBTENER EL TITULO DE:

B I O L O G O

P R E S E N T A :

JOSE SANTOS GARCIA YEE

U N A M
F E S
Z A R A G O Z A



LO HUMANO
ES
DE NUESTRA REFLEXION

MEXICO, D. F.

FEBRERO 1998

TESIS CON
FALLA DE ORIGEN

258373.



Universidad Nacional
Autónoma de México



UNAM – Dirección General de Bibliotecas
Tesis Digitales
Restricciones de uso

DERECHOS RESERVADOS ©
PROHIBIDA SU REPRODUCCIÓN TOTAL O PARCIAL

Todo el material contenido en esta tesis esta protegido por la Ley Federal del Derecho de Autor (LFDA) de los Estados Unidos Mexicanos (México).

El uso de imágenes, fragmentos de videos, y demás material que sea objeto de protección de los derechos de autor, será exclusivamente para fines educativos e informativos y deberá citar la fuente donde la obtuvo mencionando el autor o autores. Cualquier uso distinto como el lucro, reproducción, edición o modificación, será perseguido y sancionado por el respectivo titular de los Derechos de Autor.

Este trabajo se llevó a cabo en la E. N. C. B. del Instituto Politécnico Nacional bajo la dirección de la Dra. Elba Reyes Maldonado y la supervisión de la M. en IBSH Angélica Flores Ramírez, investigadora de la FES-Zaragoza de la Universidad Nacional Autónoma de México.

DEDICATORIA

A LA MEMORIA DE MI PADRE SANTOS GARCIA POR SU AMOR, PACIENCIA Y APOYO INCONDICIONAL PARA LOGRAR MIS OBJETIVOS.

A MI MADRE MAGDALENA YEE CON ESPECIAL VENERACIÓN, CARIÑO Y RESPETO.

A MIS HERMANOS ISABEL, VERO, RAQUE, PEDRO Y CLAUDIO POR SERLO Y COMPARTIR BUENOS Y MALOS MOMENTOS.

A LILIA POR SU AMOR Y PACIENCIA DURANTE TODO ESTE TIEMPO.

A JAIME Y AURORA, AMIGOS DE TODA LA VIDA.

A TODOS MIS COMPAÑEROS DE GENERACION QUE HAN ALCANZADO ESTA META, Y MÁS AÚN A LOS QUE NO LO HAN HECHO, DESEANDO QUE LO LOGREN LO MÁS PRONTO POSIBLE.

A LUÍS JAVIER, AMPARO Y TODOS MIS AMIGOS DEL TRONCO COMÚN POR TODOS LOS MOMENTOS COMPARTIDOS.

A EMMANUEL, ELIZABETH, GABY, MALE, MONI, ALEJANDRA, COSME Y MELESIO POR SU APOYO INCONDICIONAL.

A LUCY, SANDY, MARCO, GERARDO Y DEMÁS AMIGOS DEL DEPARTAMENTO DE ECOLOGÍA POR SU AMISTAD DESINTERESADA.

A KARLA, AURORA, AGUSTÍN, SERGIO, IVONNE, JOSÉ GUADALUPE Y DEMÁS CUATES DEL GRUPO AMIGO POR TODAS LAS EXPERIENCIAS COMPARTIDAS.

AGRADECIMIENTOS

A DIOS POR DARME LA OPORTUNIDAD DE EXISTIR Y LLEGAR A ESTE MOMENTO.

DESEO HACER PATENTE MI AGRADECIMIENTO A LOS SIGUIENTES PROFESIONALES QUE DESINTERESADAMENTE ME APOYARON DE UNA U OTRA FORMA PARA REALIZAR ESTA INVESTIGACIÓN:

DRA. ELBA REYES MALDONADO POR SU PACIENCIA, APOYO INCONDICIONAL Y ACERTADO CAMINO PARA DIRIGIR ESTE TRABAJO.

BIÓL. LEONILA DE LA VEGA y DR. GABRIEL HERNÁNDEZ POR SU ORIENTACIÓN Y ENSEÑANZA PARA REALIZAR ESTE TRABAJO.

M en IBSH ANGÉLICA FLORES RAMÍREZ y M en C. MA. DEL CARMEN GARCÍA RODRÍGUEZ POR SU ORIENTACIÓN Y SUGERENCIAS PARA LA MEJORA DEL ESCRITO FINAL.

M. V. Z. ADRIANA BAUTISTA y M en C. OSVALDO POR SU APOYO PARA REALIZAR LA REVISIÓN BIBLIOGRÁFICA.

ING. EMMANUEL GONZÁLEZ ORTÍZ y BIÓL. JOSÉ MANUEL MORÁN GONZÁLEZ POR SU COMPRENSIÓN Y APOYO PARA ELABORAR ESTE TRABAJO.

A MIS COMPAÑEROS DEL ÁREA DE MONITOREO QUE DE ALGUNA U OTRA FORMA ME APOYARON PARA CULMINAR ESTE TRABAJO.

MUCHAS SON LAS PERSONAS QUE HAN INTERVENIDO EN MI FORMACIÓN PROFESIONAL Y QUE INVOLUNTARIAMENTE HE OMITIDO, A TODAS ELLAS, MIS AGRADECIMIENTOS.

RECONOCIMIENTO

POR LAS FACILIDADES PRESTADAS PARA LA REALIZACIÓN DEL PRESENTE ESTUDIO, HAGO ESPECIAL RECONOCIMIENTO A LAS SIGUIENTES INSTITUCIONES:

UNIVERSIDAD NACIONAL AUTÓNOMA DE MÉXICO POR TODO LO QUE REBICÍ DE ESTA CASA DE ESTUDIOS A LA QUE DEBO MI FORMACIÓN PROFESIONAL.

ESCUELA NACIONAL DE CIENCIAS BIOLÓGICAS POR DARME LA OPORTUNIDAD DE REALIZAR ESTE ESTUDIO.

INSTITUTO MEXICANO DEL PETRÓLEO POR EL APOYO QUE BRINDA A LOS PASANTES DE LICENCIATURA DENTRO DEL PROGRAMA DE BECAS-TESIS.

Í N D I C E

1. RESUMEN	1
2. INTRODUCCIÓN	3
3. ANTECEDENTES	4
3.1 Estado actual de la contaminación con plomo en México	4
3.2 Toxicocinética del plomo en el organismo	6
3.3 Efectos del plomo en el hígado	10
3.3.1 Cambios histológicos	10
3.3.2 Contenido de plomo	10
3.3.3 Cambios en el contenido de glucógeno	11
3.3.4 Datos de proliferación celular	11
3.3.5 Recapitulación para el hígado	11
3.4 Efectos del plomo en el riñón	12
3.4.1 Humanos	12
3.4.2 Organismos de laboratorio	13
3.4.2.1 Cambios histológicos	13
3.4.2.2 Contenido de plomo	14
3.4.2.3 Datos de proliferación celular	14
3.4.2.4 Recapitulación para el riñón	15
4. JUSTIFICACIÓN	16
5. HIPÓTESIS	17
6. OBJETIVOS	18
7. MATERIALES Y MÉTODOS	19
7.1 Reactivos	19
7.2 Equipo	20
7.3 Organismos	20
7.3.1 Organismos de prueba	23
7.3.2 Organismos testigo	23
7.4 Sacrificio de los organismos	23
7.5 Fijación de órganos	23
7.6 Deshidratación, transparentación e inclusión de órganos	24
7.7 Cortes de tejido	25
7.8 Desparafinación e hidratación de los cortes de tejido	25
7.9 Técnica de rodizonato de sodio	26
7.9.1 Fundamento	27
7.9.2 Interpretación de la técnica	27

7.10 Técnica de Hematoxilina-eosina	27
7.10.1 Fundamento	28
7.10.2 Interpretación de la técnica	30
7.11 Técnica de Mallory	30
7.11.1 Fundamento	31
7.11.2 Interpretación de la técnica	32
7.12 Técnica del Ácido Peryódico-Schiff	32
7.12.1 Fundamento	33
7.12.2 Interpretación de la técnica	34
7.13 Tratamiento estadístico	35
8. RESULTADOS	36
8.1 Técnica de rodizonato de sodio en el hígado	36
8.1.1 Análisis estadístico	38
8.2 Técnica de Hematoxilina-eosina en el hígado	39
8.3 Técnica de Mallory en el hígado	42
8.3.1 Análisis estadístico	44
8.3.1.1 Triada hepática	44
8.3.1.2 Vena central	44
8.4 Técnica del Ácido Peryódico-Schiff en el hígado	45
8.4.1 Análisis estadístico	47
8.4.1.1 Lobulillo centro	47
8.4.1.2 Lobulillo medio	48
8.4.1.3 Lobulillo portal	49
8.5 Técnica de rodizonato de sodio en el riñón	50
8.5.1 Análisis estadístico	52
8.5.1.1 Corteza	52
8.5.1.2 Médula	52
8.6 Técnica de Hematoxilina-eosina en el riñón	53
8.7 Técnica de Mallory en el riñón	56
8.7.1 Análisis estadístico	58
8.8 Técnica del Ácido Peryódico-Schiff en el riñón	59
8.8.1 Análisis estadístico	59
9. DISCUSIÓN DE LOS RESULTADOS	62
10. CONCLUSIONES	71
11. SUGERENCIAS	72
12. LITERATURA CITADA	73

13. ANEXO 1. Histología del hígado y el riñón	I
14. ANEXO 2. Sintomatología de la intoxicación por plomo	XVI
15. LITERATURA CITADA EN LOS ANEXOS	XXI

1. RESUMEN

El uso extenso del plomo por el hombre ha provocado la contaminación por este elemento del entorno natural y humano. Este metal penetra en los individuos por vía oral, respiratoria, a través de la piel o por vía transplacentaria, produciendo una gran variedad de efectos adversos a la salud entre los que se encuentran el daño renal y en forma menos evidente las alteraciones hepáticas. En México durante los últimos siete años se han puesto en marcha medidas para reducir la concentración de plomo en el ambiente y por ende en el entorno humano. Sin embargo, en el país la intoxicación crónica por este metal, sigue siendo un problema importante de salud pública.

El presente estudio tuvo como fin realizar un seguimiento de los daños histológicos en el hígado y el riñón después de una intoxicación crónica con plomo por la vía oral. Se utilizó como modelo a ratones albinos machos de la cepa NIH destetados a los 21 días de edad, nacidos y mantenidos en el bioterio de la Escuela Nacional de Ciencias Biológicas (ENCB). Se formaron dos grupos, uno de prueba con 24 organismos y otro de testigos integrado por 18 individuos. Únicamente el primer grupo recibió una concentración de 0.1 % (p/v) de nitrato de plomo en el agua de beber. La fuente de intoxicación fue removida después de 40 días sacrificándose a cuatro organismos de prueba y tres del grupo testigo. A partir de ese día, el resto de los organismos de prueba recibieron agua sin el tóxico. La operación de sacrificio se repitió después de 7, 14, 21, 28 y 41 días de haber suspendido la intoxicación.

A los ratones sacrificados en cada lapso de tiempo, se les extrajo el hígado y los riñones. A los cortes se les aplicaron las siguientes técnicas de tinción: rodizonato de sodio para observar la presencia de plomo *in situ*; Hematoxilina-eosina para la descripción histológica; Mallory para apreciar cambios en la colágena; y la del Ácido Peryódico-Schiff para determinar la presencia de glucógeno en el hígado y de las membranas basales en el riñón. Además, a excepción de la técnica de Hematoxilina-eosina, a las otras tres técnicas, se les aplicó la prueba estadística de análisis de varianza de un solo criterio de clasificación por rangos de Kruskal-Wallis.

Los resultados de la técnica de rodizonato de sodio indicaron que la presencia de plomo en el riñón fue mayor que en el hígado. En ambos órganos, la presencia de plomo fue mayor al término de la intoxicación y disminuyó conforme transcurrió el tiempo de recuperación. Dicha situación se corroboró por medio de la prueba estadística.

Los resultados de la técnica de Hematoxilina-eosina indicaron que para el hígado, el área central del lobulillo fue la más alterada. La tendencia después de eliminar la fuente de intoxicación fue la siguiente: al principio las alteraciones histológicas fueron reversibles. Entre los 7 y los 28 días, aumentó la extensión de las alteraciones reversibles y se observó la presencia de alteraciones irreversibles. Al final del periodo de estudio nuevamente hubo alteraciones reversibles. En el caso del riñón, estos cambios se presentaron principalmente en la corteza, disminuyendo la severidad de las alteraciones conforme pasó el tiempo después de suspender la intoxicación.

Al término de la intoxicación, hubo un aumento de colágena leve en los conductos vasculares y el corpúsculo renal y, moderado en la triada hepática. De acuerdo con el análisis estadístico, después de eliminar la fuente de intoxicación, la presencia de colágena tanto en el hígado como en el riñón se mantuvo casi constante durante los siguientes 41 días.

Los resultados de la técnica del Ácido Peryódico-Schiff para el hígado, señalaron que la presencia de glucógeno fue escasa al finalizar la intoxicación y que se incrementó a medida que pasó el tiempo de post-intoxicación. Sin embargo, en el lapso comprendido en este estudio, su distribución tisular y celular en los grupos de prueba nunca fue parecida a la de los grupos testigo. En el caso de la membrana basal en el riñón, su presencia aumentó en el corpúsculo renal y de acuerdo al análisis estadístico se mantuvo constante a lo largo del experimento. Mientras que para los túbulos, la pérdida de la membrana basal fue mayor al término de la intoxicación, aunque luego de siete días se recuperó y así se mantuvo hasta el final del estudio.

En forma general se concluye que al finalizar la intoxicación crónica con plomo por vía oral, tanto en el hígado como en el riñón del ratón, hubo una marcada presencia de plomo *in situ* y de alteraciones histológicas, aumentó la presencia de colágena, además de la disminución de glucógeno hepático. Al eliminar la fuente de intoxicación, conforme transcurrió el tiempo y hasta los 41 días, para ambos órganos disminuyó paulatinamente la presencia de plomo *in situ* y de alteraciones histológicas sin llegar a desaparecer totalmente, la presencia de colágena se mantuvo constante, además de que aumentó la presencia de glucógeno hepático sin llegar a su distribución normal (testigos).

2. INTRODUCCIÓN

El uso extenso del plomo por el hombre, ha provocado la contaminación por este metal del entorno natural y humano (*Pérez y Peña, 1995*). Su presencia en el ambiente, en concentraciones bajas, sigue siendo un grave problema debido a los efectos nocivos que produce en los seres vivos.

Cuando el plomo o sus compuestos son ingeridos de manera sistemática en bajas concentraciones o de forma repentina en grandes cantidades; puede alcanzar concentraciones internas que alteran el funcionamiento de las células del organismo, de tal forma que cambian su desempeño metabólico normal, ocasionando lo que se llama clínicamente intoxicación por plomo (*Corey y Galvao, 1989*).

Lo anterior es especialmente importante para el hígado y el riñón, ya que después del hueso son los órganos donde se deposita la mayor cantidad de plomo absorbido (*Schlick y cols. 1980; Kumar y cols. 1988; Corey y Galvao 1989*). El buen funcionamiento del hígado y el riñón es vital para el organismo; se han reportado importantes alteraciones en su actividad celular producidas por este tóxico.

Para ambos órganos, se han realizado investigaciones histológicas e histoquímicas enfocadas a valorar los daños tisulares en el transcurso o al final de una intoxicación crónica con plomo (*Fowler y cols. 1980; Karmakar y cols. 1986; Rana y cols. 1986; Russo y cols. 1988; Dessi y cols. 1989*). Sin embargo, no se ha llevado a cabo el seguimiento de los daños tisulares y de la presencia *in situ* del metal después de finalizar una intoxicación crónica, con el fin de saber el comportamiento de las alteraciones histológicas y como varía la presencia del metal en el tejido; bajo este contexto, únicamente se ha cuantificado el contenido total del metal en el hígado y el riñón.

En México la exposición crónica a este metal sigue siendo un problema importante de salud pública (*Hernández, 1995*). Además la principal fuente de intoxicación en el país es la ingestión de alimentos manejados en loza vidriada.

Por lo anterior, en el presente estudio se pretende aplicar en forma simultánea cuatro técnicas histológicas en cortes de hígado y riñón de ratones, a diferentes intervalos después de una intoxicación vía oral con el fin de observar el comportamiento de las alteraciones histológicas al eliminar la fuente de intoxicación.

3. ANTECEDENTES

3.1 Estado actual de la contaminación con plomo en México

El plomo es un metal blando, dúctil, maleable, resistente a la corrosión y de bajo costo. Tiene un sin número de aplicaciones en materiales, objetos y utensilios de uso cotidiano, así como en la industria metalúrgica y eléctrica. Sus pigmentos son muy apreciados por su colorido y bajo costo. En la industria del transporte se le usa como proveedor de octanaje para la gasolina y lubricador de válvulas de motores vehiculares (CMPCCAVM, 1993a; Pérez y Peña, 1995).

México es uno de los principales productores de plomo en América Latina. De 1983 a 1987 fue el sexto lugar del mundo con una producción de 180,000 toneladas al año (CMPCCAVM, 1993a; Pérez y Peña, 1995). Actualmente, casi las dos terceras partes del plomo refinado nacional se destinan a la producción de óxidos de plomo. Estos compuestos sirven como materias primas en la industria del hierro y el acero, así como en la fabricación de textiles, celulosa, papel y la metalurgia. El resto se emplea para la manufactura de acumuladores, tetraetilo de plomo (usado como aditivo antidetonante de las gasolinas), cables, pigmentos, cerámicas, barnices y aleaciones entre otros (CMPCCAVM, 1993a).

Debido al uso tan extenso del plomo, la industria en general y algunas en lo particular como la metálica, la de pinturas y la de cerámica, lo vierten a la atmósfera. Adicionalmente por su utilización como aditivo en las gasolinas, las fuentes móviles también proveen al aire una buena cantidad del tóxico (Pérez y Peña, 1995). Su vertimiento es en forma de material particulado que puede mantenerse en el aire, depositarse en el agua, el suelo, los alimentos y todo tipo de superficie.

Otras fuentes de contaminación al ambiente por plomo que afectan a la población en general son:

- a) La cerámica vidriada. El barniz utilizado en su decoración está hecho a base de óxidos de plomo. Durante su cocimiento no recibe el calentamiento necesario (temperaturas mayores de 800 °C) para la correcta adhesión del barniz. Al ser utilizada para cocinar, servir o almacenar alimentos, como comúnmente ocurre en México, puede liberar plomo a la comida o la bebida (CMPCCAVM, 1993a; CMPCCAVM, 1993b).
- b) La pintura y los pigmentos elaborados con cromato de plomo, muy comunes por su uso en México (CMPCCAVM, 1993b).
- c) Los alimentos procesados y envasados en latas soldadas con plomo (Romieu y cols. 1995).

- d) La contaminación por plomo del agua para consumo humano que puede ocurrir desde su origen, tratamiento o distribución (*Romieu y cols. 1995*).

La presencia de plomo en el ambiente humano y su alta peligrosidad a la salud, hicieron de este metal el contaminante más ampliamente estudiado en México. Las investigaciones incluyen principalmente estudios epidemiológicos sobre su contenido en la sangre de mujeres y niños, así como su relación con las distintas fuentes ambientales del metal. En 1992, fue publicada una bibliografía mexicana sobre plomo y salud, recopilada por la SEDUE (ahora SEDESOL), el Programa de Salud Ambiental, el Centro Panamericano de Ecología Humana y Salud, la Organización Mundial de la Salud y la Organización Panamericana de Salud (*CMPCCAVM, 1993a*).

El reconocimiento de los efectos nocivos del plomo por parte de las instituciones de investigación y gubernamentales mexicanas, ha dado origen a una serie de medidas para reducir su concentración en el ambiente. Por ejemplo, la producción de gasolinas con un mínimo contenido de plomo iniciada en 1990; la puesta en marcha del programa de control de emisiones contaminantes al aire provenientes de la industria (marzo de 1992); el acuerdo de la eliminación del plomo de la soldadura de latas de diversos alimentos en diciembre de 1992; y la elaboración de normas que establecen niveles bajos de plomo en pigmentos (*CMPCCAVM, 1993a*).

A pesar de estas acciones, de acuerdo con la información de diferentes encuestas e investigaciones, la intoxicación crónica (ver anexo 2) con plomo es aún un problema importante de salud pública en México. Se ha estimado que en la Ciudad de México se registran anualmente cerca de 11,000 nacimientos que presentan concentraciones mayores a 20 microgramos de plomo por decilitro de sangre ($\mu\text{g}/\text{dl}$) y, que actualmente existen más de 250 mil niños menores de 5 años que tienen concentraciones iguales o superiores a 20 $\mu\text{g}/\text{dl}$ (*Hernández, 1995*). Esta concentración, de acuerdo con la información del anexo 2, altera la síntesis del grupo hemo a diferentes niveles y afecta al Sistema Nervioso Central en niños y bebés (*Grant y Davis, 1989 citado por Goyer en 1993*). Además, aún existen fuentes que no han sido controladas.

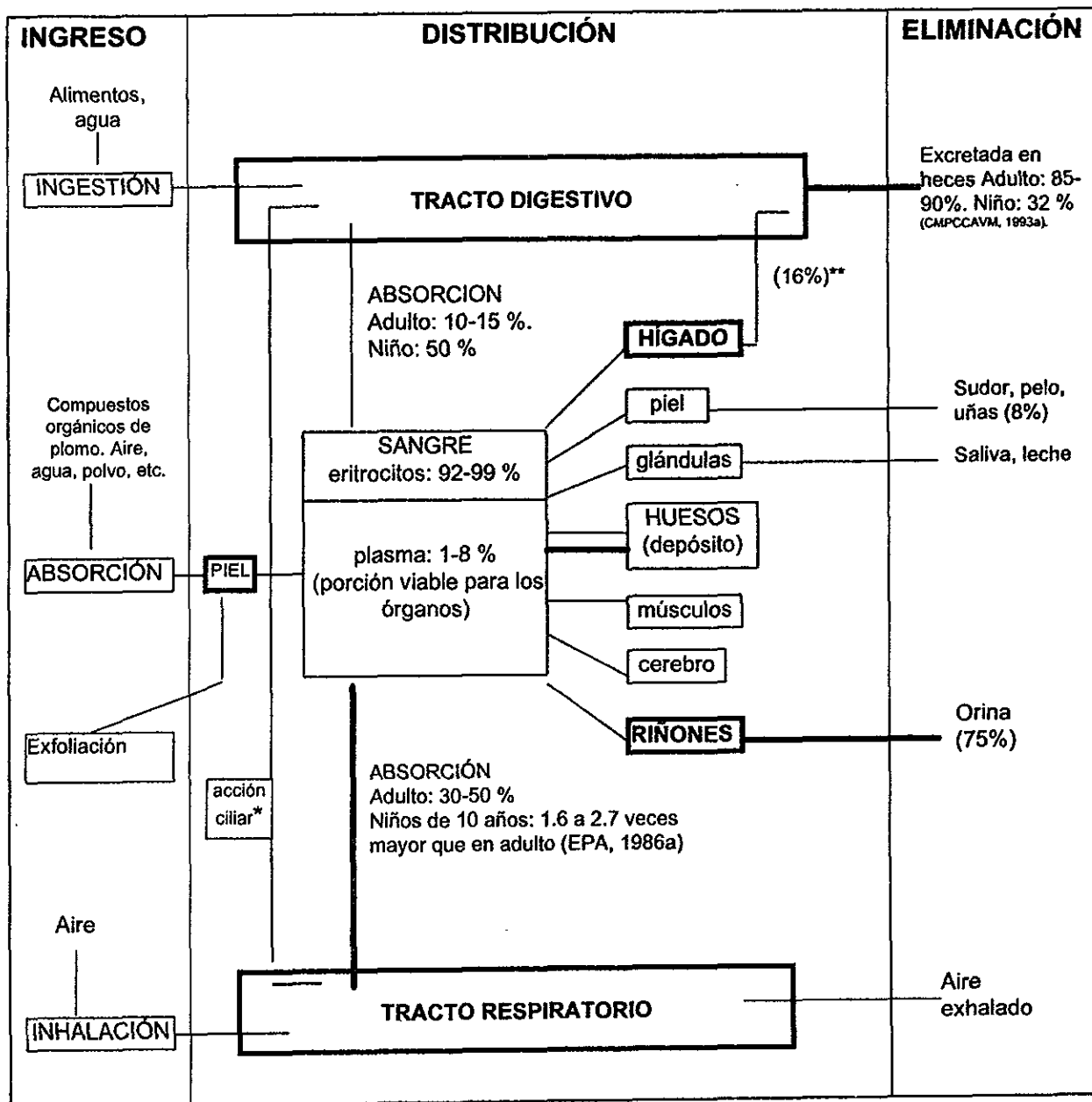
Hoy en día, el manejo de bebidas o alimentos en loza vidriada cocida a baja temperatura se considera la principal fuente de intoxicación en el país (*CMPCCAVM, 1993b*). En un estudio realizado en dos poblaciones rurales aisladas de México, se observó que el uso de utensilios de cerámica vidriada con plomo para el manejo de alimentos y el contenido de éste en ellos, guardan una relación estrecha con su concentración en la sangre de la población (*Rojas y cols. 1994*). Las autoridades están tomando medidas para controlar este fenómeno.

Debido a lo antes mencionado, es necesario incrementar los conocimientos sobre las consecuencias de la intoxicación crónica con plomo por vía oral, así como de la reversibilidad de sus daños.

3.2 Toxicocinética del plomo en el organismo

Las vías que sigue el plomo en el organismo son similares a los movimientos del calcio y están representadas en la Figura 1.

Figura 1. Vías de absorción, distribución y eliminación del plomo en el organismo humano (Tomado de Corey y Galvao, 1989).



* Puede deglutirse hasta un 40 % del plomo inhalado como partículas de diámetro mayor.

** Implica secreciones gastrointestinales, que incluyen la bilis.

La concentración y la posibilidad de difusión del metal hacia el organismo son determinados por factores externos como: el tiempo de exposición, la concentración del metal o sus compuestos en el ambiente, el tamaño de la partícula, la vía de ingreso y el tipo de compuesto. Además, también intervienen factores intrínsecos al individuo como: la edad, el sexo y, el estado fisiológico e integridad de sus tejidos (Corey y Galvao, 1989; CMPCCAVM, 1993b).

Como se aprecia en la Figura 1, la penetración y absorción del plomo al organismo puede ser a través del sistema respiratorio, gastrointestinal y por la piel. Bajo las circunstancias actuales, la principal vía de entrada para la población general es la gastrointestinal (Corey y Galvao, 1989; Goyer, 1996; Gerhardson y Skerfving, 1996). Del plomo que ha penetrado por estas vías, una parte se elimina en forma primaria a través de las heces y el aire exhalado. Mientras que el restante es absorbido por el intestino delgado hacia la sangre, fijándose en un 90 % a las proteínas de los glóbulos rojos, un 8 % al plasma y solo una porción permanece libre ionizada y difusible (Badillo, 1988; Riera y cols. 1993). El porcentaje de plomo ligado al plasma no está bien definido, pero se ha sugerido que el plasma y el fluido extracelular contienen la fracción difusible del metal en equilibrio con los tejidos blancos o sitios de enlace final al órgano (Goyer, 1996; Gerhardson y Skerfving, 1996).

El plomo de la sangre en un principio se distribuye uniformemente a varios órganos y sistemas, posteriormente hay una redistribución de acuerdo con la afinidad de cada tejido por el elemento. Los resultados de varios autores indican que después del hueso, los órganos donde se deposita la mayor cantidad de plomo son el hígado y el riñón (Schlick y cols. 1980; Kumar y cols. 1988; Corey y Galvao, 1989). Además, estos dos órganos llevan a cabo la eliminación secundaria del metal (Figura 1).

El hígado tiene un papel importante en la eliminación temporal y en el almacenamiento del metal (Badillo, 1988). Es el primer órgano que recibe el flujo de sangre venosa proveniente del tracto gastrointestinal (ver anexo 1), conteniendo todas las sustancias absorbidas desde el intestino, lo que le permite captar químicos, tóxicos, drogas y contaminantes ambientales, fácilmente difundibles en los hepatocitos por el epitelio fenestrado del sinusoides que facilita el contacto cercano entre las moléculas circundantes y la membrana del hepatocito.

Nolan y Shaikh (1992), plantearon el siguiente mecanismo de acumulación de este tóxico en el riñón. La acumulación inicial del plomo absorbido ocurre primeramente en los riñones. Esto toma lugar principalmente a través de la filtración glomerular, la reabsorción subsecuente y una pequeña cantidad por la absorción directa de la sangre. Las células del epitelio tubular del riñón pueden absorber plomo como ión libre por transporte activo. Pequeñas cantidades pueden además transportarse junto con aniones orgánicos de bajo peso molecular. La entrada de plomo a través del borde de cepillo no parece ocurrir vía alguna carga específica. El proceso puede involucrar enlace de plomo a sitios superficiales no específicos en la membrana de borde de cepillo, seguido de internalización por endocitosis.

El trabajo realizado por Kumar y sus colaboradores en 1988, proporciona información sobre el porcentaje de captación y tiempo de eliminación del metal para el hígado y el riñón de ratones. Los resultados (Cuadro 1) indican que tanto el porcentaje de captación como la eliminación rápida y lenta dependen de la naturaleza de cada órgano. Dichos autores comentan que la limpieza de plomo es limitada para todos los órganos y una vez que se almacena en el hueso, es menos viable para su eliminación.

Cuadro 1. Porcentaje de Absorción, eliminación rápida y lenta de plomo en el hígado, el riñón y las células sanguíneas de ratones inyectados con ^{210}Pb .

Órgano	Captación %	Componente rápido		Componente lento	
		Eliminación %	Tiempo promedio (horas)	Eliminación %	Tiempo promedio (días)
Hígado	9.0	90.0	16.1	10.0	5.6
Riñón	12.0	62.0	19.0	38.0	8.2
Células sanguíneas	10.0	95.0	10.6	5.0	11.7

Los datos anteriores son para una dosis única del tóxico; bajo estas condiciones, el porcentaje de captación y el tiempo de eliminación para el hígado y el riñón deben ser considerados como altos.

La alta capacidad de captación, retención y acumulación de plomo para el hígado y el riñón, es de gran importancia debido a las características toxicológicas del plomo y la gran variedad de acciones que ambos órganos llevan a cabo para el buen funcionamiento del organismo. El plomo y sus compuestos son venenos acumulativos, cuando se ingieren de manera sistemática a bajas concentraciones o de forma repentina en grandes cantidades, la parte absorbida por el organismo puede alcanzar concentraciones internas que alteran el funcionamiento y producen lesiones en las células del organismo (Corey y Galvao, 1989; Cotran y cols. 1990). De acuerdo con Paglia (1977) y Angle (1978), ambos citados por Reyes y Deleon en 1988 y, Gerhardson y Skerfving (1996), la alteración está dada por tres mecanismos:

- compitiendo con los metales esenciales--especialmente el calcio y el zinc--en sus sitios de inserción (por la semejanza de sus propiedades con los metales alcalinotérreos).
- Mediante su afinidad por los grupos sulfhidrilos (-SH) de las proteínas, lo que significa alteración de la forma y la función de éstas.
- Finalmente actúa alterando el transporte a la célula de los iones esenciales.

Por otra parte, el hígado y el riñón, cuya histología se presenta en el anexo 1, son órganos que por sus funciones y constitución celular están constantemente expuestos a sufrir lesiones (Anderson, 1979; Cotran y cols. 1990). En el Cuadro 2 se presenta la secuencia de daños generales a nivel histológico para cualquier tejido corporal (incluyendo al hígado y el riñón) de acuerdo con el tiempo de permanencia del agente causal.

Cuadro 2. Principales cambios que sufren las células bajo condiciones de estrés. (La via y Hill, 1977; Anderson y Scott, 1980; Plaa, 1991; Wheeler y cols. 1992; Golstein y Schnellman, 1996).

Adaptación. Estado alterado, pero estable mientras la célula conserva su salud a pesar del estrés continuo.

<p>Atrofia. Disminución del tamaño celular</p> <p>Hipertrofia. Aumento del tamaño celular</p> <p>Hiperplasia. Proliferación celular</p>	<p>Clasificación de acuerdo con el área afectada:</p> <p>Focal. Afecta áreas muy localizadas del tejido</p> <p>Zonal. Se refiere a áreas definidas de acuerdo con el órgano. Por ejemplo en el caso del parénquima hepático (ver anexo 1) es central, medio o periportal.</p> <p>Difusa. Afecta a la gran mayoría del tejido.</p>
--	---

Lesión celular. Si no es posible una respuesta adaptativa o se excede la capacidad de adaptación de la célula, se desarrolla una lesión celular.

<p>Reversible:</p> <p>Tumefacción nebulosa. Acumulación en la célula de electrolitos y agua.</p> <p>Cambios grasos. Acumulación celular de triglicéridos.</p>		<p>Pueden ser focales, zonales o difusas.</p>
<p>Irreversible:</p> <p>Necrosis. — NÚCLEO:</p> <p>Cariólisis. Desaparición del material cromatínico teñible.</p> <p>Picnosis. Arrugamiento de los grumos de cromatina.</p> <p>Cariorrexis. Fragmentación de los grumos de cromatina o de los núcleos.</p> <p>CITOPLASMA:</p> <p>Eosinofilia. Captación incrementada de colorantes básicos debido a la desnaturalización de proteínas</p> <p>Apoptosis. Muerte celular programada que consta de encogimiento celular, fragmentación nuclear, formación de cuerpo apoptótico y carencia de células inflamatorias.</p>		<p>Pueden ser focales, zonales o difusas.</p>

Inflamación. Respuesta protectora, cuyo objetivo final es eliminar del organismo el origen de la lesión celular y las consecuencias de tal lesión, células y tejidos necróticos.

<p>Edema. — Intracelular. Células aumentadas de volumen, núcleo borroso y citoplasma pálido con granulaciones gruesas rojizas. Bordes celulares mal definidos.</p> <p>Leucocitos. — Intersticial. Acumulación de fluido extracelular.</p> <p>Infiltrado inflamatorio</p> <p>Acúmulos</p>		<p>Pueden ser focales, zonales o difusas.</p>
--	--	---

A continuación se describen las alteraciones histológicas provocadas por el plomo a nivel hepático y renal.

3.3 Efectos del plomo en el hígado

Hay pocos estudios del efecto del plomo en el hígado, mismos que se han realizado en organismos de laboratorio como se cita a continuación.

3.3.1 Cambios histológicos

Rana y Prakash (1986), encontraron que la administración oral de plomo (Pb^{2+}) en ratas macho, por espacio de tres días en dosis de 0.005 g/Kg de peso corporal, provocó el aumento de colágena en el hígado. Ese mismo año, Karmakar y sus colaboradores, describieron la dilatación de la vena central y congestión en hígados de ratas Wistar intoxicadas durante 30 días por vía oral con una solución de acetato de plomo cuya concentración fue de 44 mg de plomo/Kg de peso/día. Dos años más tarde, Russo y su grupo de investigadores observaron que ratas expuestas a acetato de plomo (600 ppm de Pb^{2+}) en el agua de beber por 6 meses, sufrieron cambios ultraestructurales en el hígado, confinados a la región central del lobulillo hepático siendo las células endoteliales y de Kupffer las más afectadas. En 1990, Hacker y sus colaboradores aplicando una inyección de 10 μ moles de nitrato de plomo por cada 100 g de peso corporal en ratas, observaron que se estimulaba la proliferación de los hepatocitos.

3.3.2 Contenido de plomo

Schlick y sus colaboradores (1980), dieron agua de beber con 10, 100 y 1,000 μ g de acetato de plomo/Kg de peso/día a ratones (raza NRMI) durante diferentes lapsos de tiempo, observando los siguientes resultados:

- a) Una sola administración oral de plomo. Después de 24 horas, el contenido del metal en el hígado fue ligeramente más alto en el grupo de ratones que recibieron la dosis mayor.
- b) Agua de beber durante 10 días. Después de un día de finalizar la intoxicación, los organismos que recibieron la dosis más alta mostraron una concentración de plomo considerablemente mayor en el hígado que en los del grupo control.
- c) Agua de beber durante 30 días. Un día después de finalizada la intoxicación, el contenido de plomo en el hígado de animales que recibieron 100 y 1,000 μ g de acetato de plomo fueron significativamente diferentes de los organismos del grupo control. Pasada una semana, el contenido de plomo hepático en el primer grupo retornó a la normalidad, mientras que en el segundo, continuó siendo significativamente mayor con respecto al testigo.

3.3.3 Cambios en el contenido de glucógeno

En 1976, Stevenson y sus colaboradores reportaron la movilización de acumulos de glucógeno hepático y la actividad alterada de las enzimas gluconeogénicas renales, después de una exposición al plomo (*citado por Nolan y Shaikh en 1992*). Kacew y Singhal (1980), observaron una reducción en el glucógeno hepático de ratas a las que se les dio 40 ppm de plomo en el agua de beber durante 56 días. Ellos concluyeron que el ión plomo indujo al hígado a liberar grandes cantidades de glucosa por degradación del glucógeno. En 1990, Hacker y sus colaboradores notaron que en ratas una simple inyección de plomo (10 μ moles de nitrato de plomo por cada 100 g de peso corporal), inducía cambios considerables en el metabolismo de los carbohidratos del hígado (pérdida de glucógeno) parecidos parcialmente a lesiones hepáticas preneoplásicas y neoplásicas pero reversibles. Estos cambios se dieron especialmente entre las 24 y 72 horas después de la administración. A los 20 días se recuperó todo el glucógeno superando la cantidad presente en el control.

3.3.4 Datos de proliferación celular

Columbano y sus colaboradores (1983), observaron que una sola dosis de nitrato de plomo (10 μ mol/100 g de peso corporal) en ratas Wistar, estimula la síntesis de ADN hepático, que podría deberse a un mecanismo adaptativo y tener implicaciones significativas en la carcinogénesis hepática. En ese mismo año, Ledda-Columbano y su grupo, aplicaron 1, 4 y 9 inyecciones intravenosas de nitrato de plomo (5 μ mol/100 g de peso corporal) a ratas Wistar en intervalos de 10 días; no hubo variación de peso corporal ni muerte celular, pero aumentó el peso hepático y la actividad del ADN. Roomi y su grupo (1986), reportaron que en ratas macho, una simple dosis de 5 y 10 μ moles de nitrato de plomo por 100 g de peso corporal aumentaban la proliferación celular, no así con 2.5 μ mol/100 g. En forma independiente, Dessi y sus colaboradores (1989), observaron un incremento doble en el peso relativo del hígado en ratas, 48 horas después de una inyección intravenosa de nitrato de plomo (10 μ moles/100 g de peso corporal).

3.3.5 Recapitulación para el hígado

De acuerdo con lo antes mencionado, el plomo provoca alteraciones tanto de los hepatocitos como en las células de Kupffer y endoteliales que pueden ser más notorias en su región centrolobulillar (anexo 1); cuando se inyecta el nitrato de plomo, los hepatocitos incrementan su síntesis de ADN y experimentan proliferación celular. Bajo intoxicación oral prolongada los hepatocitos sufren cambios en el contenido de glucógeno, mientras que los otros dos tipos de células presentan cambios a nivel ultraestructural y hay inducción para la formación de colágena. Cuando se administraron concentraciones de 1,000 μ g de acetato de plomo en el agua de beber por 30 días, después de una semana de haber finalizado la intoxicación, aún el contenido de plomo era mayor que el de los organismos testigo.

3.4 Efectos del plomo en el riñón

La nefropatía por plomo es uno de los más antiguos efectos a la salud humana. Además, este metal ha sido uno de los principales riesgos en la industria desde hace tiempo. Por lo anterior, el estudio de sus efectos en tejidos de riñón se ha llevado a cabo tanto en humanos como en animales. Esto ha servido para saber que los cambios patológicos son similares en el humano y animales experimentales como el ratón y la rata (Choi y Richter, 1980).

3.4.1 Humanos

El informe de la Environmental Protection Agency (EPA, 1986b), sobre el criterio de calidad del aire para el plomo, presenta una recopilación de los estudios en personas intoxicadas con este metal, donde se reportan las siguientes alteraciones:

- a) Histológica (microscopía óptica). Daño en los túbulos proximales y en el intersticio renal, que tienden hacia una atrofia tubular y fibrosis intersticial.
- b) Ultraestructural (microscopía electrónica). Presencia de cuerpos de inclusión en el núcleo y el citoplasma, así como hinchamiento mitocondrial en las células de los túbulos proximales.
- c) Funcional. La concentración del plomo en la sangre marca la pauta para que se presente la alteración fisiológica. A niveles de 150 μg de plomo por decilitro de sangre se presenta el Síndrome de Fanconi. Es manifestado clínicamente por disminución de las funciones de transporte dependientes de la energía como la glucosuria, aminoaciduria, fosfaturia (con hipofosfatemia) y raquitismo. A niveles menores, pueden presentarse, en forma aislada o conjunta, algunas de las alteraciones que forman el Síndrome de Fanconi. Otras alteraciones fisiológicas provocadas por la intoxicación con este metal son la reducción de la filtración glomerular, la hipertensión y la gota.

No obstante, la evidencia de que el plomo produce nefritis intersticial en adultos, los efectos de nefropatía crónica por este elemento en la población general son desconocidos. Lo anterior es debido a la complejidad de la exposición humana al plomo y otros agentes nefrotóxicos, ya que, la falla renal avanzada es usualmente encontrada únicamente muchos años después de una exposición excesiva al metal; por lo que a niveles bajos la absorción puede no causar efectos evidentes de una enfermedad renal (EPA, 1986b).

De acuerdo con Goyer (1989), la exposición a plomo da como resultado su acumulación en las células epiteliales de los túbulos proximales en forma de cuerpos de inclusión, los cuales son complejos plomo-proteína. Además, comenta que la nefrotoxicidad crónica por plomo consiste en fibrosis intersticial, pérdida progresiva del nefrón, azotemia y falla renal.

3.4.2 Organismos de laboratorio

Los estudios realizados con animales de laboratorio han ayudado a aclarar un número de mecanismos de acción en la nefropatía humana (EPA, 1986b).

3.4.2.1 Cambios histológicos

Hass y su grupo (1964), encontraron inclusiones nucleares y fibrosis intersticial en conejos expuestos a 0.5 % de acetato de plomo en la dieta durante 55 semanas (*citado por EPA en 1986b*). Cinco años más tarde, G. J. Van Esch y R. Kroes, reportaron la presencia de tumores renales en 7 de 50 ratones que recibieron diariamente alimento con 0.1 % de acetato de plomo durante 2 años. Por otra parte, Goyer (1971), observó inclusiones nucleares, fibrosis intersticial e hinchamiento mitocondrial en ratas intoxicadas con 1 % de plomo en el agua de beber durante 9 semanas.

En 1980, Fowler y su grupo de investigadores estudiaron la histología renal de ratas hembra y macho expuestos en útero, posnatalmente y después del destete durante seis y nueve meses a 0, 5, 25, 50 y 250 ppm de acetato de plomo en el agua de beber. La primera alteración renal apreciable a nivel histológico fue la citomegalia escasa, detectada a las 5 ppm en machos y a las 25 ppm en hembras. A mayores niveles de exposición hubo una citomegalia severa y generalizada, presencia de cuerpos de inclusión intranuclear y gránulos positivos de hierro fino. Además, mencionan que la nefrotoxicidad por plomo está correlacionada con la inhibición de la función respiratoria mitocondrial. En 1985, Oskarsson y Fowler observaron que la exposición de ratas a concentraciones de 500 y 1,000 ppm de plomo en el agua de beber durante 3 y 6 meses, dio como resultado la formación de cuerpos de inclusión intranuclear en el riñón, sin ganancia de peso corporal o de este órgano.

Un año después, Karmakar y sus colaboradores notaron una respuesta histológica irregular de ratas intoxicadas con plomo por vía oral (solución de 44 mg de plomo/Kg de peso/día) durante 30 días; mientras que algunos organismos no tuvieron cambios histológicos importantes en los riñones, otros individuos tenían áreas focales de túbulo con degeneración vacuolar severa. Por otra parte, Russo y su grupo de investigadores (1988), observaron que ratas expuestas a acetato de plomo (600 ppm de Pb^{2+}) en el agua de beber por 6 meses, sufrieron cambios ultraestructurales en el riñón, los cuales fueron ampliamente confinados al glomérulo (hinchazón de las células endoteliales, adelgazamiento de la membrana basal) y los túbulo proximales (cambios subletales a desorganización necrótica). En cortes no teñidos, dichos autores observaron pequeñas partículas (2 a 5 nm de diámetro) de alta densidad electrónica que parecen representar depósitos de plomo. En tanto que Goyer (1993), mencionó que el efecto agudo del plomo en el riñón humano y de animales experimentales, particularmente la rata y ratón, consiste en la formación de cuerpos de inclusión nuclear o complejos plomo-proteína y cambios estructurales en organelos, particularmente la mitocondria. La progresión de la nefropatía aguda a nefropatía crónica irreversible, puede ocurrir poco a poco, luego de meses o años, únicamente después de una fuerte exposición.

3.4.2.2 Contenido de plomo

Schlick y sus colaboradores (1980), dieron agua de beber con 10, 100 y 1,000 μg de acetato de plomo/Kg de peso/día a ratones de la raza NRMI durante diferentes lapsos de tiempo con los siguientes resultados:

- a) Una sola administración oral de plomo. Un día después de la intoxicación, el contenido de plomo en el riñón fue ligeramente más alto en el grupo que recibió la dosis de 1,000 μg acetato de plomo/Kg de peso/día.
- b) Agua de beber durante 30 días. Veinticuatro horas después de finalizar la intoxicación, la concentración de plomo en los riñones fue claramente superior en los grupos donde se aplicaron las dosis de 100 y 1,000 μg acetato de plomo/Kg de peso/día, ya que los controles estuvieron abajo del límite de detección del método.

Wigfield (1986) y Victery (1987), con sus respectivos colaboradores, midieron la concentración de plomo en el riñón de ratas intoxicadas con diferentes dosis de plomo (0, 50, 100 y 1,000 ppm; 200, 500 y 1,000 ppm de plomo en el agua, respectivamente) y por distintos periodos (3, 7, 21 y 35 días; 4, 8 y 12 semanas, respectivamente). Ellos observaron que un día después de finalizar el tratamiento, el contenido del tóxico en este órgano depende más de la dosis que del tiempo de exposición.

3.4.2.3 Datos de proliferación celular

Choie y Richter realizaron varios estudios en ratas (1972a, 1972b y 1973), en los que observaron mediante autoradiografía que la aplicación de una o varias inyecciones intraperitoneales de acetato de plomo provocan un incremento en la incorporación de ^3H -timidina (tritio-timidina), así como la aparición de túbulos hiperplásicos. En 1974, los mismos autores al aplicar a ratones una simple inyección intracardíaca (con concentración de 5 μg de plomo por gramo de peso corporal), demostraron que hay un incremento máximo de 45 veces en la síntesis de ADN en las células del túbulo proximal después de 33 horas. En 1976, Cihak y Seifertorá encontraron un incremento en la incorporación de H^3 -timidina de 13 veces en los núcleos de riñón de ratón, 4 horas después de una inyección intracardíaca de 5 μg de acetato de plomo por gramo de peso (citado por EPA en 1986b).

Stevenson y su grupo (1977), reportaron un incremento en la incorporación de ^{14}C -timidina y ^{14}C -ácido urítico de 2 veces en el ADN y ARN, respectivamente, en los riñones de ratas a las que se les dio tres días antes una inyección intraperitoneal de 10 mg de cloruro de plomo por kilogramo de peso corporal.

3.4.2.4 Recapitulación para el riñón

De acuerdo con lo anterior, las alteraciones del plomo en el riñón se pueden apreciar en dos niveles morfológicos que son:

a) Intoxicación vía oral prolongada.

Histológico (microscopía óptica). Hay daño en el túbulo proximal, que puede pasar por un periodo de adaptación (atrofia tubular o citomegalia) y continuar con cambios celulares subletales y necróticos. El área tubular presenta daño focal. El intersticio celular también se ve afectado, llegando en casos extremos a presentarse fibrosis intersticial. Cuando las concentraciones son altas y el tiempo de intoxicación muy prolongado se pueden formar tumores.

Ultraestructural (microscopía electrónica). Presencia de cuerpos de inclusión nuclear y citoplásmica e hinchamiento mitocondrial; el glomérulo puede presentar hinchazón de las células endoteliales y adelgazamiento de la membrana basal.

b) Inyección del tóxico. Esta vía de administración produce un incremento en la síntesis de ADN y la proliferación celular.

4. JUSTIFICACIÓN

La intoxicación por plomo se presenta a nivel clínico como inhibición en la síntesis del grupo hemo, daño renal, encefalopatía con ataxia, coma y convulsiones, así como diarrea, dolor epigástrico, náusea, indigestión, pérdida del apetito y cólico. También ha sido asociada con esterilidad y muerte neonatal. Con lo anterior es evidente que este metal causa efectos a varios sistemas orgánicos, entre ellos el hígado y el riñón.

De acuerdo con la literatura, el plomo provoca alteraciones histológicas en el hígado (proliferación celular, formación anormal de colágena y cambios metabólicos del glucógeno) y el riñón (proliferación celular, presencia de cuerpos de inclusión nuclear, alteraciones mitocondriales, fibrosis intersticial, alteraciones de los túbulos proximales y los glomérulos) que van desde la adaptación hasta la lesión celular irreversible.

En México, la intoxicación crónica por plomo es todavía un problema importante de salud, es decir, existe una acumulación progresiva del metal en el organismo. El hígado y el riñón, son los órganos blancos donde se deposita la mayor cantidad del tóxico.

El hígado y el riñón llevan a cabo una gran variedad de funciones vitales, por lo que su buen funcionamiento es de gran importancia para el desempeño del organismo. No obstante que se han realizado estudios sobre las alteraciones histológicas en el hígado y el riñón provocados por el plomo, debido a las propiedades acumulativas de este metal, a la importancia de ambos órganos para el organismo, y al escaso conocimiento de la evolución de las alteraciones histológicas y la presencia de plomo *in situ* posteriores a una intoxicación crónica, sería recomendable conocer: ¿Cuánto tiempo se mantiene el plomo *in situ* después de una intoxicación crónica?. ¿Qué relación existe entre la presencia de plomo *in situ* y las alteraciones histológicas?. ¿Persiste el daño aún después de que el plomo ha desaparecido del sitio donde se encontró?. ¿Por cuánto tiempo?. Cuando no se presentan alteraciones irreversibles, ¿hay una recuperación a corto plazo de la morfología histológica incluyendo contenido de glucógeno?. ¿Cuál es la frecuencia de señales de daño irreversible (colágeno)?.

Lo anterior fue el motivo para realizar el presente estudio en el que se pretendió observar por medio de cuatro técnicas histoquímicas de tipo cualitativo, los sitios de deposición de plomo, las alteraciones histológicas y los cambios en glucógeno, glucoproteínas y colágena del hígado y el riñón a diferentes tiempos después de una intoxicación crónica con plomo.

5. HIPÓTESIS

Se sabe por cuantificación total que al final de una intoxicación oral prolongada con plomo, el contenido del metal en el hígado y el riñón de los organismos de prueba es mayor que el de los testigos, y que hay una inducción a la formación de colágena para el hígado. Mientras que las técnicas histoquímicas de naturaleza cualitativa revelan alteraciones histológicas, y disminución en la presencia de glucógeno, principalmente en la región centrilobulillar del tejido hepático, así como alteraciones histológicas y fibrosis intersticial principalmente en la corteza renal.

Por otra parte, en estudios realizados después de una intoxicación oral, se observó que por cuantificación total de plomo tanto en el hígado como en el riñón disminuye el contenido de este metal conforme se incrementa el tiempo. En el hígado el glucógeno va apareciendo de nuevo. No se conocen estudios sobre la tendencia de las alteraciones histológicas en hígado, pero por su naturaleza se esperaría una recuperación cuando son subletales y, una sustitución o una cicatrización cuando son irreversibles. Para riñón se conoce un estudio donde se evaluaron el contenido total de plomo y las alteraciones histológicas, al final y después de una intoxicación oral con este metal. La tendencia fue hacia la disminución del contenido total del tóxico y de las alteraciones histológicas.

En este trabajo que se realizará cualitativamente se plantea que:

Al finalizar una intoxicación crónica con plomo, tanto en el hígado como en el riñón se observará una fuerte presencia de este metal in situ, alteraciones histológicas y un aumento en la presencia de colágena, así como una pérdida de glucógeno en el hígado. Para ambos órganos se espera que las alteraciones antes mencionadas y la presencia de plomo in situ disminuyan conforme pase el tiempo después de la intoxicación hasta alcanzar la normalidad.

6. OBJETIVOS

General:

Realizar un seguimiento histopatológico en el hígado y en el riñón de ratones después de una intoxicación crónica con plomo, por medio de cuatro técnicas histoquímicas y la observación con microscopio óptico.

Particulares:

- 1) Evaluar cualitativamente la presencia de plomo *in situ* en cortes histológicos de hígado y riñón de ratones, a diferentes intervalos después de una intoxicación crónica con nitrato de plomo, por medio de la técnica de rodizonato de sodio y la observación al microscopio óptico.
- 2) Describir las posibles alteraciones histológicas del hígado y el riñón de ratones, a diferentes intervalos después de una intoxicación crónica con nitrato de plomo, mediante la técnica de Hematoxilina-eosina y la observación al microscopio óptico.
- 3) Evaluar cualitativamente la presencia de colágena en el hígado y el riñón de ratones, a diferentes intervalos después de una intoxicación crónica con nitrato de plomo, por medio de la técnica de Mallory y la observación al microscopio óptico.
- 4) Evaluar cualitativamente la presencia de glucógeno en el hígado y de glucoproteínas en el riñón de ratones, a diferentes intervalos después de una intoxicación crónica con nitrato de plomo, mediante la técnica de Ácido Peryódico-Schiff y la observación al microscopio óptico.
- 5) Relacionar en forma descriptiva los datos histológicos, de contenido de glucógeno y de colágena, con la presencia de plomo *in situ* en cortes histológicos de hígado y riñón de ratones sacrificados a diferentes tiempos después de una intoxicación crónica con nitrato de plomo.

7. MATERIALES Y MÉTODOS

En este apartado, se mencionan los materiales utilizados durante el experimento junto con una breve descripción del método. Finalmente se comentan la aplicación, el fundamento y la forma de evaluación de las técnicas de tinción.

7.1 Reactivos.

La mayoría de los reactivos utilizados en este estudio fueron de la marca Merck, salvo excepciones donde se especifica otra marca. El agua destilada* utilizada para la preparación de todas las soluciones fue de la marca *non plus ultra*.

La intoxicación y el sacrificio se realizaron con:

- Nitrato de plomo. Este compuesto es altamente soluble en agua, con una solubilidad de 37.65 g/100 ml a 0 °C. (ATSDR, 1990)
- Agua destilada*
- Éter etílico

La fijación se realizó con:

- Formol comercial al 40 % (Monterrey)
- Bifosfato de sodio hidratado
- Metafosfato de sodio hidratado
- Agua destilada*

Los reactivos empleados para la deshidratación, desparafinación e hidratación fueron:

- Xilol
- Alcohol absoluto (Backer)
- Alcohol 96° (Backer)
- Alcohol 70° (Backer)
- Agua destilada*

En cuanto a la transparentación e inclusión se emplearon:

- Tolueno
- Parafinas de diferente grado de fusión

Para el montaje de cortes histológicos en portaobjetos se utilizó:

- Gelatina (DIFCO)

Para la técnica de rodizonato de sodio se utilizaron:

- Rodizonato de sodio
- Agua acética: ácido acético, agua destilada*

En cuanto a la técnica de Hematoxilina-eosina los reactivos empleados fueron:

- Hematoxilina de Harris: Hematoxilina cristalizada, alcohol etílico, alumbre de potasio, óxido mercúrico, agua destilada
- Alcohol ácido. Alcohol del porcentaje requerido con ácido clorhídrico al 1 %
- Agua amoniacal. Unas gotas de amoniaco, alcohol al 80 %
- Eosina "Y". Eosina "Y", alcohol

Para la técnica de Mallory se utilizaron:

- Bouin: Ácido pícrico, formol, ácido acético, agua destilada
- Fucsina ácida. Fucsina ácida y ácido clorhídrico
- Ácido fosfomolibdico
- Reactivo de Mallory: azul de metilo, orange G, ácido oxálico, agua destilada

En la técnica de Ácido Peryódico-Schiff se empleó:

- Ácido peryódico
- Reactivo de Schiff: fucsina básica (Carlo Erba), ácido clorhídrico, agua destilada*, bisulfito de sodio anhidro
- Agua sulfurosa: metasulfito de sodio, ácido clorhídrico, agua destilada*
- Agua acética: ácido acético, agua destilada*
- Amarillo de metanilo: amarillo de metanilo, agua acética

El montaje final se realizó en resina sintética.

7.2 Equipo

El equipo empleado en términos generales fue:

- Baño de flotación marca Chicago Surgical and Electrical Co.
- Cronómetro digital de reloj
- Estufa de laboratorio marca Chicago Surgical and Electrical Co.
- Microscopio binocular Carl Zeiss con oculares de X10 y, objetivos de X10, X40 y X100
- Micrótopo rotatorio para parafina marca American Optical Co.
- Termómetro de -10 a +50 °C
- Balanza granataria con capacidad de 2610 gramos, marca Ohaus

7.3 Organismos

Se emplearon ratones albinos machos de la cepa N:NIH(S), nacidos en el bioterio de la Escuela Nacional de Ciencias Biológicas (IPN). Tanto los ratones utilizados en el estudio, como sus progenitores permanecieron en este lugar bajo las siguientes condiciones: temperatura ambiente 23-26 °C; humedad relativa 60-70 %; ciclos alternos de luz/oscuridad de 12 horas; acceso al agua y el alimento *ad libitum* (Figuras 2 y 3).

Figura 2. Procedimiento de intoxicación en organismos de prueba.

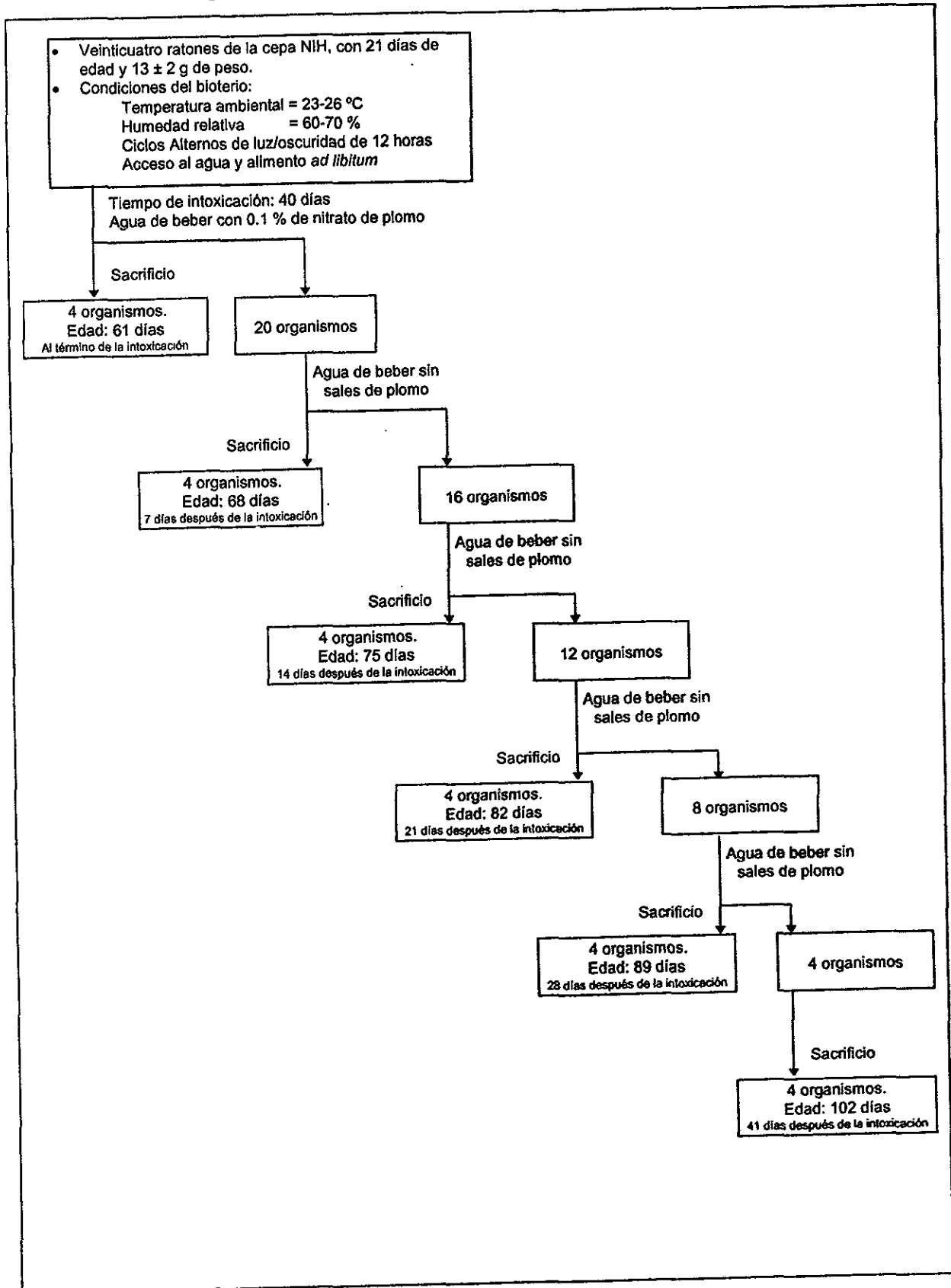
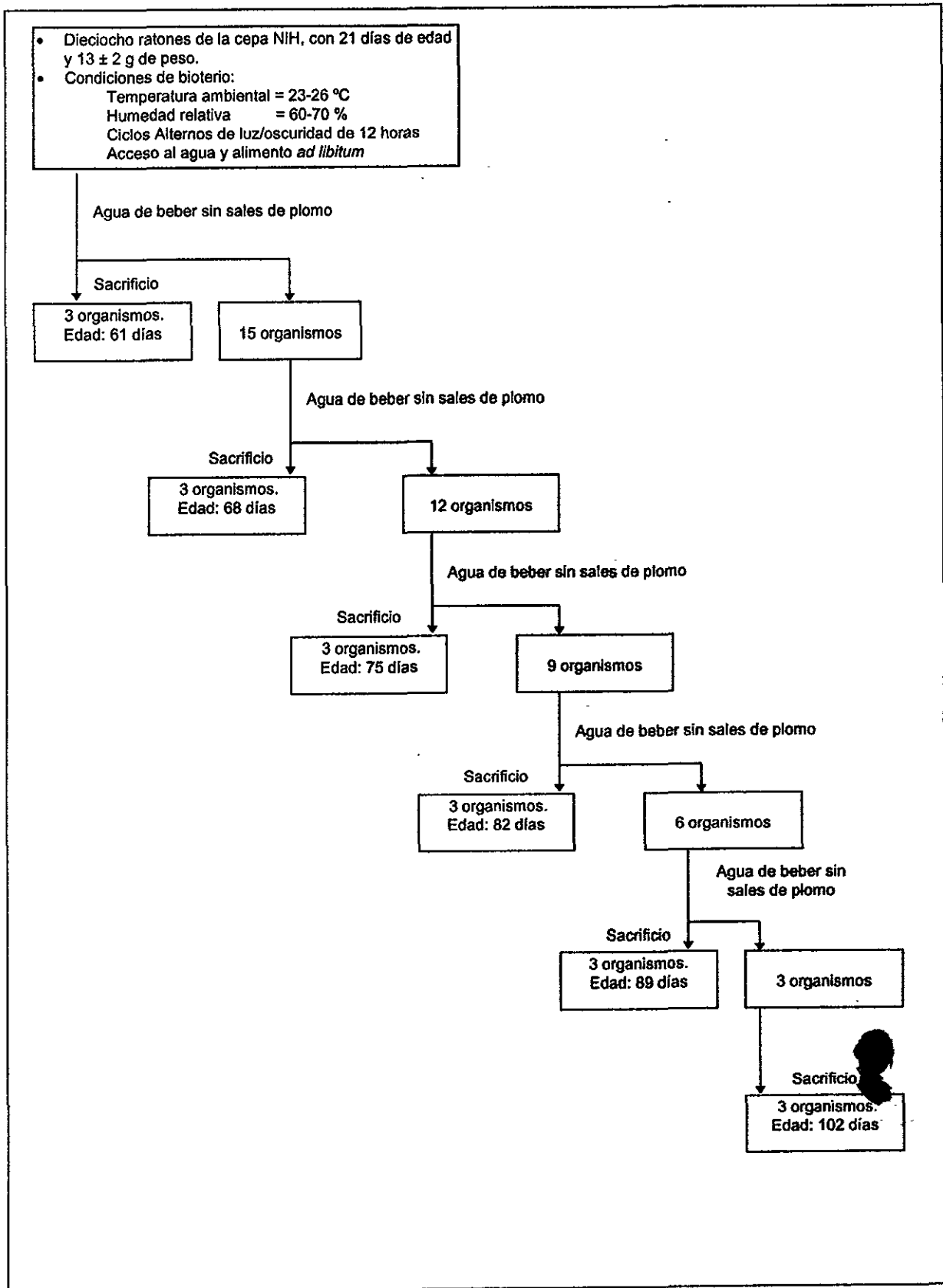


Figura 3. Procedimiento de tratamiento en organismos testigo



Se formaron dos grupos, uno de organismos de prueba y otro de testigos, los cuales fueron destetados a los 21 días de edad considerando el día de nacimiento como día cero, su peso aproximado fue de 13 ± 2 gramos.

7.3.1 Organismos de prueba

Después de destetar a los 24 ratones de prueba, se les dio una solución de nitrato de plomo al 0.1 %, como agua de beber durante 40 días (Figura 2). Esta concentración de plomo (0.06 % = 600 ppm de p/v = 600 mg/l), puede ser considerada como moderada y es equivalente a la utilizada por varios autores (Karmakar y cols. 1986; Russo y cols. 1988).

Esta es una forma de intoxicación pasiva, en la cual no hay un control estricto de la dosis (Chengelis y Cox, 1992); sin embargo sabiendo que este organismo consume 15 mililitros de agua/100 gramos de peso/día (Harkness y Wagner, 1989), la entrada aproximada de plomo en los organismos fue de 107 miligramos de plomo/kilogramo de peso/día.

7.3.2 Organismos testigo

A los 18 ratones testigo se les dio agua sin agregarle ninguna sal a base de plomo (Figura 3).

7.4 Sacrificio de organismos

Pasados los 40 días, se sacrificaron cuatro organismos de prueba y tres del grupo testigo por la mañana (09:00 A.M.) por saturación de las vías respiratorias con éter; a partir de ese día, al resto de los organismos de prueba se les dio agua sin el tóxico. La operación de sacrificio se volvió a repetir con cuatro organismos de prueba y tres del grupo testigo después de 7, 14, 21, 28 y 41 días de haber suspendido la intoxicación (Figuras 2 y 3).

7.5 Fijación de órganos (Linch y cols. 1987)

A los ratones sacrificados en cada lapso de tiempo, se les extrajo el hígado y los riñones. Para su fijación, los órganos fueron colocados en formol neutro al 10 % donde pueden permanecer por tiempo indefinido sin que se alteren los tejidos.

Posteriormente se cortó un fragmento de 0.5 cm de espesor de cada órgano; para el tejido renal se tomó indistintamente alguno de los dos riñones haciendo el corte a la altura de su diámetro mayor; en el caso del hígado, el fragmento se obtuvo del lóbulo mayor.

Los fragmentos se etiquetaron, envolvieron con gasa, y se lavaron abundantemente durante una hora con agua corriente para eliminar el fijador (Figura 4).

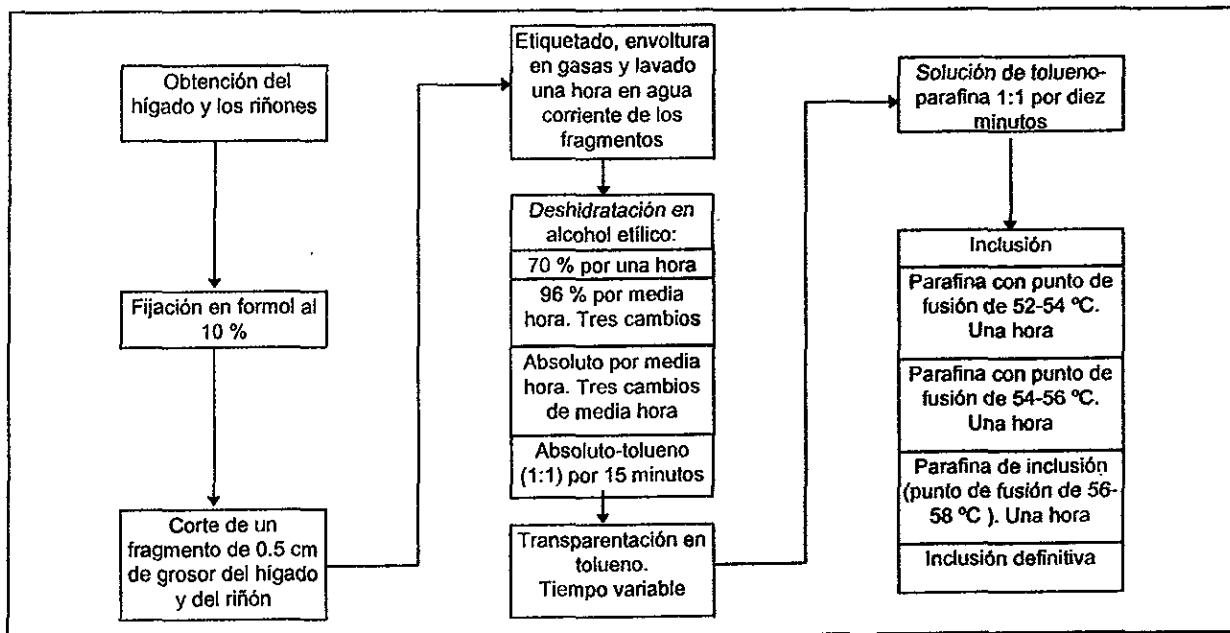
7.6 Deshidratación, transparentación e inclusión de órganos (Deleon, 1970; Linch y cols. 1987)

Los fragmentos se deshidrataron gradualmente al colocarlos en las siguientes soluciones de alcohol etílico:

- 70 % por una hora
- 96 %, tres cambios cada uno de media hora
- Alcohol absoluto, tres cambios cada uno de media hora
- Alcohol absoluto-tolueno (1:1) por 15 minutos

Después se transparentaron en tolueno, esta sustancia elimina el alcohol y tiene la propiedad de volver transparente al tejido. El tiempo de transparentación varió de acuerdo con el grosor y el tipo de órgano siendo aproximadamente de dos a tres minutos. Los fragmentos se pasaron a una solución de tolueno-parafina (1:1) por diez minutos. Luego, se colocaron en parafina previamente fundida (52-54 °C, 54-56 °C) y en parafina de inclusión (56-58 °C), cada cambio de una hora. Para la inclusión definitiva se utilizaron las escuadras de Leuckart de la siguiente forma: el tejido se sacó de la parafina líquida con unas pinzas de disección ligeramente calentadas en un mechero y se pasó al bloque que forman las escuadras, previamente impregnadas con parafina de inclusión; la parte del tejido donde se hicieron los cortes se colocó hacia abajo (Figura 4).

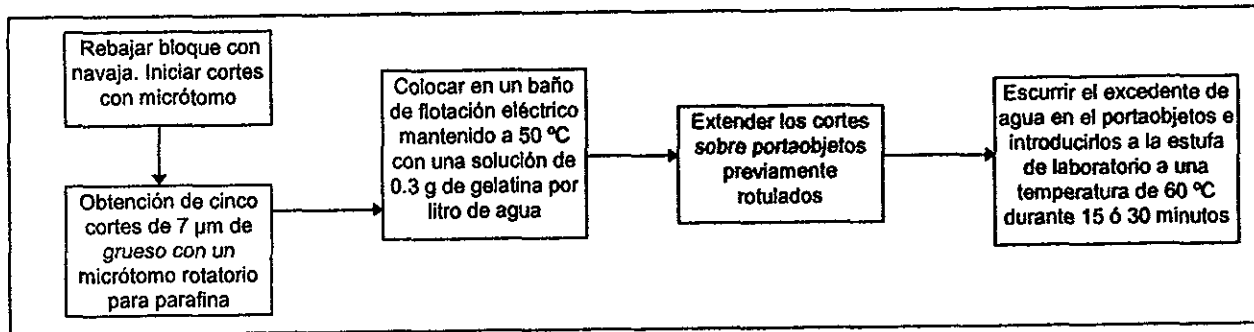
Figura 4. Preparación de órganos



7.7 Cortes del tejido (Linch y cols. 1987)

El bloque se rebajó con un cuchillo en forma manual hasta dejar visibles los tejidos, entonces se inició el corte del bloque en un micrótopo rotatorio para parafina hasta lograr que el tejido saliera completo. Se obtuvieron cinco cortes de 7 μm de grueso, procurando que estos fueran consecutivos y de la parte más externa del fragmento; se extendieron en una solución coloidal (0.3 g de gelatina por cada litro de agua) contenida en un baño de flotación eléctrico a una temperatura de 50 °C. Luego, los cortes se colocaron en portaobjetos previamente rotulados, se dejaron escurrir e introdujeron a la estufa de laboratorio a una temperatura de 60 °C durante 15 ó 30 minutos para eliminar el exceso de parafina (Figura 5).

Figura 5. Obtención de cortes histológicos



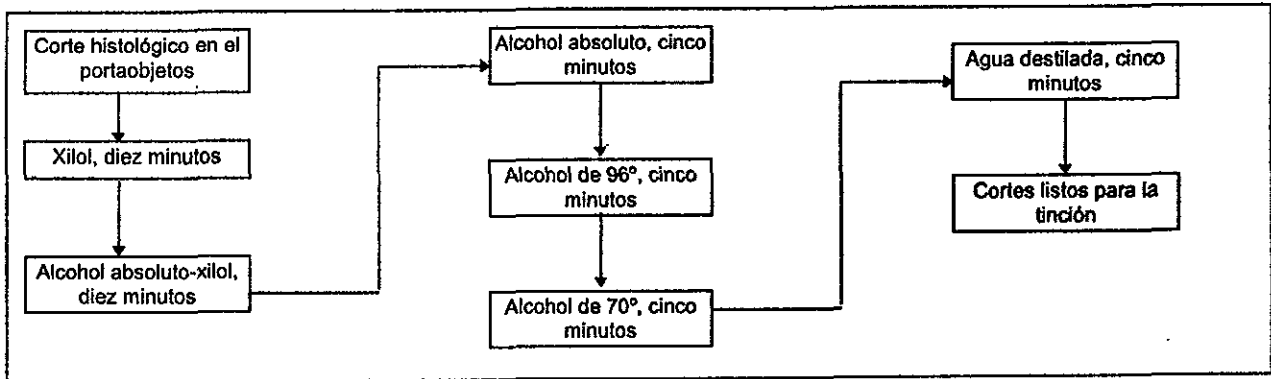
7.8 Desparafinación e hidratación de los cortes de tejido (Deleon, 1970; Linch y cols. 1987)

Los cortes se desparafinaron e hidrataron de acuerdo con los siguientes pasos:

- Xilol, diez minutos;
- Alcohol absoluto-xilol, diez minutos;
- Alcohol absoluto, cinco minutos;
- Alcohol de 96°, cinco minutos;
- Alcohol de 70°, cinco minutos;
- Agua destilada, cinco minutos.

De esta manera, los cortes quedaron listos para llevar a cabo las técnicas de coloración comprendidas en este estudio (Figura 6).

Figura 6. Desparafinación e hidratación de los cortes



7.9 Técnica de rodizonato de sodio (Pearse, 1972)

Los cortes ya desparafinados e hidratados fueron colocados en una solución recién preparada de rodizonato de sodio al 0.2 % en agua acética al 1 %, durante una hora; posteriormente se deshidrataron en soluciones de alcohol de 96°, alcohol absoluto, alcohol absoluto-xilol y xilol, cada cambio de 5 minutos y, por último, se montaron en resina sintética. Las preparaciones se observaron en un microscopio óptico a un aumento de X10 (Figura 7).

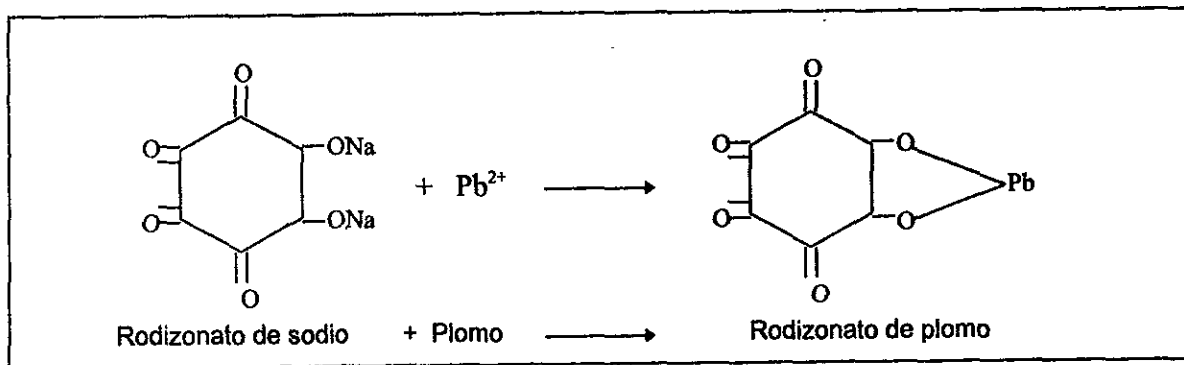
Figura 7. Técnica de rodizonato de sodio

Colocar los cortes en una solución fresca de rodizonato de sodio al 0.2 % en agua acética al 1 % durante una hora
Deshidratar en soluciones de: <ul style="list-style-type: none"> • alcohol de 96°, cinco minutos. • Absoluto, cinco minutos. • Absoluto-xilol, cinco minutos. • Y xilol, cinco minutos
Montar en resina sintética. Observar en un microscopio óptico a un aumento de X10

7.9.1 Fundamento. Esta es una técnica cualitativa específica, en la que el plomo presente en el tejido al reaccionar con el rodizonato de sodio forma un quelato de rodizonato de plomo (Figura 8), produciendo una coloración de amarilla a café rojiza; la gama de colores se debe a la intensidad de la reacción, la cual varía en forma directa con la concentración de plomo en el tejido.

7.9.2 Interpretación de la técnica. En este estudio, la intensidad de la reacción fue expresada en cruces como se expresa en Reyes (1992), la cual puede ir desde negativa (-), una cruz (+), dos cruces (2+), tres cruces (3+) y hasta cuatro cruces (4+) cuando la coloración es muy fuerte.

Figura 8. Reacción de rodizonato de sodio con el plomo (Tomado de Pearse, 1972)



7.10 Técnica de Hematoxilina-eosina (Deleon, 1970; Lynch y cols. 1987)

Las preparaciones desparafinadas e hidratadas, se tiñeron con Hematoxilina de Harris durante un minuto; después fueron lavadas en agua corriente; siguió la diferenciación en alcohol ácido, con tres lavados de 3 a 10 segundos; posteriormente se lavaron con agua destilada, se viraron en agua amoniacal hasta que tomaron un aspecto azulado (aproximadamente 30 segundos). A continuación se lavaron tres veces con agua destilada y se colorearon con eosina "Y" durante un minuto, luego se lavaron rápidamente con alcohol para eliminar el excedente del colorante. Por último, los cortes se deshidrataron y montaron en resina sintética como se mencionó en la

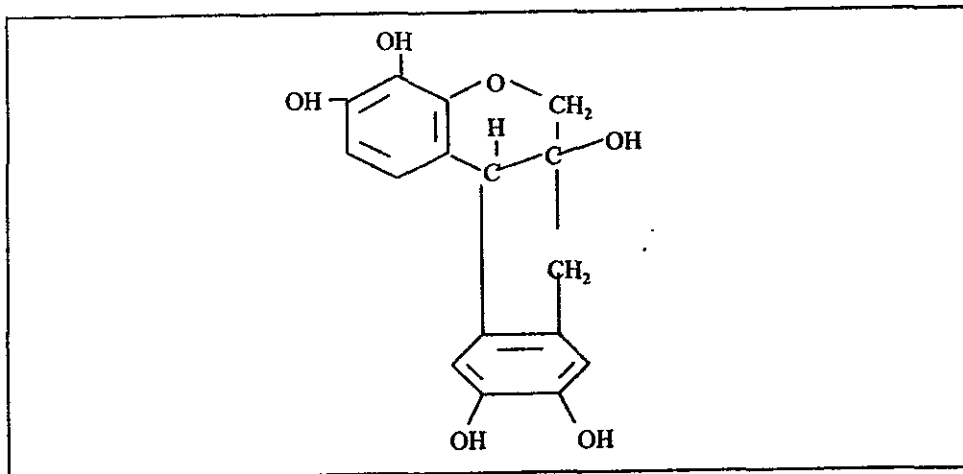
técnica anterior. Las preparaciones se observaron en un microscopio óptico a un aumento de X10 (Figura 9).

Figura 9. Técnica de Hematoxilina-eosina

Teñir el tejido con una solución de Hematoxilina de Harris durante un minuto
Lavar rápidamente en agua corriente
Diferenciar sumergiendo tres o cuatro veces la preparación en alcohol ácido (de tres a diez segundos cada vez)
Lavar en agua destilada
Virar en agua amoniacal hasta que los cortes tengan aspecto azulado (aproximadamente 30 segundos)
Lavar en agua destilada (3 veces)
Teñir con una solución de eosina "Y" por un minuto. Lavar rápidamente con alcohol para eliminar el excedente del colorante
Deshidratar en soluciones de: alcohol de 96°, absoluto, absoluto-xilol y xilol; cada cambio de cinco minutos
Montar en resina sintética. Observar en un microscopio óptico a un aumento de X10

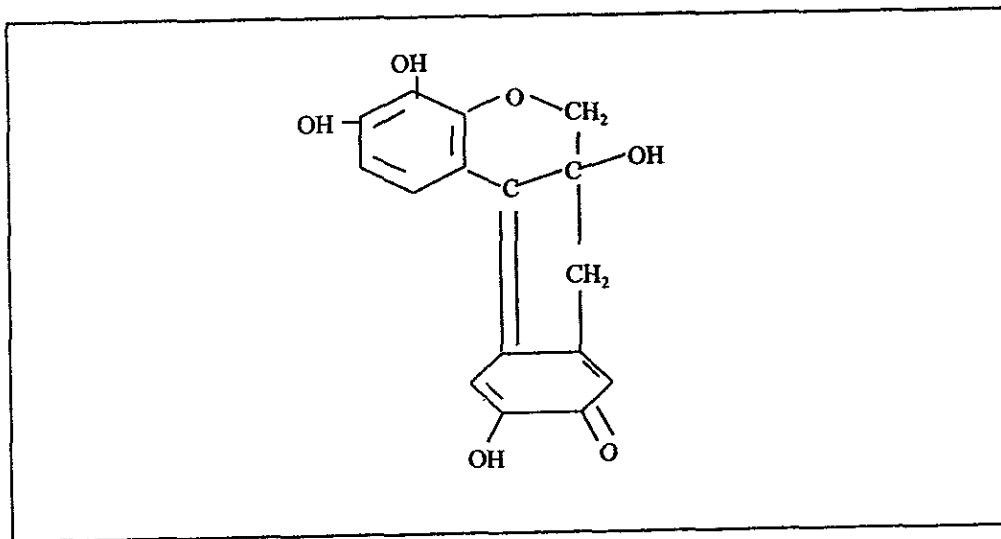
7.10.1 Fundamento. La Hematoxilina (Figura 10) es un colorante natural, obtenido del palo de Campeche. En el comercio se presenta en forma de cristales incoloros o ligeramente amarillos, solubles en agua, glicerina y alcohol.

Figura 10. Fórmula química de la Hematoxilina (Tomado de Linch y cols. 1987)



Para que la Hematoxilina adquiera propiedades colorantes debe, por oxidación, transformarse en hemateína (Figura 11). Este proceso ocurre espontáneamente en las soluciones acuosas o alcohólicas que se dejan madurar de seis meses a un año, o puede acelerarse agregando sustancias oxidantes como el peróxido de hidrógeno, permanganato de sodio, óxido mercúrico, etc. La hemateína sola tampoco es capaz de colorear, para hacerlo, necesita la intervención de un mordente (sustancia cuya estructura fisicoquímica facilita la fijación del colorante sobre los tejidos), como por ejemplo, el alumbre de potasio. El mordente probablemente se combina con el colorante bajo la forma de hidróxido ocupando el lugar de un átomo de hidrógeno, y el resto de sus valencias permite unir o fijar el complejo colorante-mordente sobre la estructura tisular, principalmente los grupos fosfato de los ácidos nucleicos. Cuando se combina el colorante con el mordente se forma una laca.

Figura 11. Fórmula química de la hemateína (Tomado de Lynch y cols. 1987)

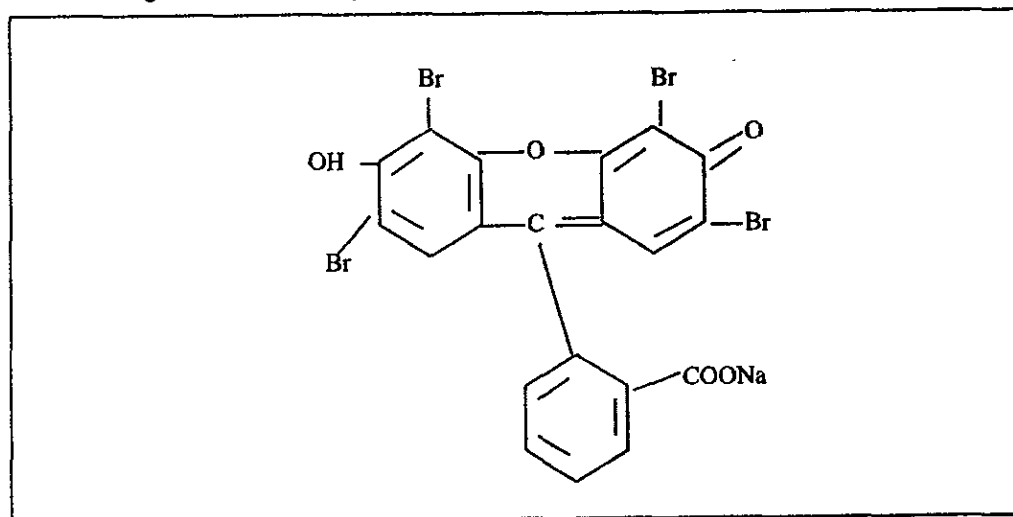


En este caso, la coloración con Hematoxilina fue regresiva, es decir, se realizó una sobrecoloración y posteriormente se eliminó el exceso de colorante mediante un procedimiento denominado diferenciación con alcohol ácido.

Las preparaciones después de ser tratadas como se mencionó anteriormente, adquieren un color rojizo. Esta tonalidad se debe a que bajo ambiente ácido, no se forma $\text{Al}(\text{OH})_3$ ni el complejo colorante-mordente por falta de iones OH^- . Entonces, los cortes se colocan en agua amoniacal para neutralizar el exceso de ácido y liberar los grupos OH^- que permiten la formación de la laca insoluble azul de aluminio-hemateína-tejido.

La eosina "Y", colorante ácido (Figura 12), se utilizó como colorante de fondo o contraste citoplásmico de la hematoxilina (colorante de núcleos).

Figura 12. Fórmula química de la eosina "Y" (Tomado de Linch y cols. 1987)



7.10.2 Interpretación de la técnica. La interpretación de esta técnica se realizó considerando las respuestas celulares al estrés que se mencionan en el Cuadro 2, complementadas con los daños específicos para cada órgano reportados en la revisión bibliográfica.

Para el hígado, además, se consideró la extensión del daño (focal, zonal o difuso) y su ubicación de acuerdo con el concepto de lobulillo hepático (central, media, portal). En el riñón se utilizó también la extensión del daño (focal, zonal o difuso) y su ubicación (cortical o medular) para los túbulos, mientras que en el caso de los glomérulos la nomenclatura utilizada fue: difusa, que afecta a todos los glomérulos del riñón; y focal, que afecta solamente algunos glomérulos.

7.11 Técnica de Mallory (Deleon, 1970; Sheehan y Hrapchak, 1980)

La colágena es una proteína fibrosa que forma parte del tejido conjuntivo y sirve de material estructural. En el hígado, la colágena normalmente es parte integral de las fibras reticulares las cuales forman una malla fina que rodea a los cordones hepáticos y a los sinusoides (Boya, 1996).

La aplicación de técnicas de tinción selectiva como la de Mallory han permitido diferenciar las fibras de colágena de otros componentes tisulares y observar posibles aumentos anormales de la cantidad de este tipo de fibras. Tal situación puede ocurrir en varias enfermedades renales y en la cirrosis hepática.

Las preparaciones se mordentaron en una solución Bouin a 60 °C durante 15 minutos. Posteriormente se lavaron dos veces en agua destilada. Los cortes se tiñeron con fucsina ácida al 1 % durante dos minutos, se lavaron en agua destilada y se cubrieron con ácido fosfomolibdico al 1 % por cinco minutos. Nuevamente se lavaron en agua destilada, fueron cubiertos con una mezcla de Mallory por tres minutos; se deshidrataron y montaron en resina sintética. Las preparaciones fueron observadas en un microscopio óptico a un aumento de X10 (Figura 13).

Figura 13. Técnica de Mallory

Mordentar en Bouin a 60 °C durante 15 minutos
Lavar en agua destilada, dos cambios
Teñir con fucsina ácida al 1 % durante dos minutos
Lavar en agua destilada
Cubrir con ácido fosfomolibdico al 1 % por cinco minutos
Lavar en agua destilada
Cubrir con una mezcla de Mallory por tres minutos
Deshidratar en soluciones de alcohol de 96°, absoluto, absoluto-xilol y xilol, cada cambio de cinco minutos
Montar en resina sintética. Observar en un microscopio óptico a un aumento de X10

7.11.1 Fundamento. Técnica tricrómica basada en un procedimiento secuencial donde primero se emplea un colorante del plasma, seguido por una mezcla de ácido fosfomolibdico y, por último, un colorante de fibras de colágena. La coloración es hecha a un pH ácido que incrementa la selectividad de las fibras de colágena. Sin embargo el mecanismo de como trabajan los colorantes es desconocido, algunas teorías son viables.

a) Colorantes ácidos son usados para teñir el citoplasma acidófilo y las fibras musculares. Las fibras de colágena también son acidófilas pero, presentan diferencia de color con respecto al músculo y las células citoplasmáticas por la acción del ácido fosfomolibdico. Una teoría para explicar esta situación, es que el ácido fosfomolibdico es captado sobre el tejido conectivo y después reemplazado por la anilina azul o colorantes similares que actúan como colorantes ácidos. De acuerdo con esta teoría, el mecanismo sería una reacción de sustitución de un ácido por otro ácido.

- b) Varios trabajos han mostrado que las sales usadas en los métodos tricrómicos para teñir después de usar el ácido fosfomolibdico no son estrictamente sales ácidas, pero si anfóteras. Al unirse el ácido fosfomolibdico al tejido quedan libres varios de sus grupos ácidos, en los cuales pueden enlazarse colorantes ricos en grupos básicos. Es decir, el ácido fosfomolibdico actúa como un enlace, conectando los grupos básicos de las fibras tisulares conectivas con los grupos básicos del colorante. El tratamiento con ácido fosfomolibdico tiene como último efecto hacer que un colorante anfótero, que ordinariamente actúa como colorante ácido, cambie y actúe como un colorante básico.
- c) Otro factor que debe considerarse es la permeabilidad diferencial de la colágena contra la de otros constituyentes acidófilos del tejido. A la colágena fácilmente entra el colorante debido a su textura laxa. El citoplasma tiene menor permeabilidad y es más selectivo al colorante.

7.11.2 Interpretación de la técnica. Se utilizó una escala de tipo ordinal, donde se asignan categorías cualitativas a las observaciones, estableciendo una relación de orden entre las mismas. Para ambos órganos, con base en la apreciación visual sobre la presencia de colágena, se establecieron las siguientes categorías: normal, escaso, moderado o abundante.

7.12 Técnica del Ácido Peryódico-Schiff (Deleon, 1970 y Padykula, 1977)

Con el objeto de evaluar cualitativamente el contenido de glucógeno en el hígado de ratones después de una intoxicación crónica con nitrato de plomo, se aplicó la técnica del Ácido Peryódico-Schiff. La aplicación de esta técnica en el riñón, fue para valorar el estado de las membranas basales que están formadas por la proteína reticulina en cuya composición hay carbohidratos.

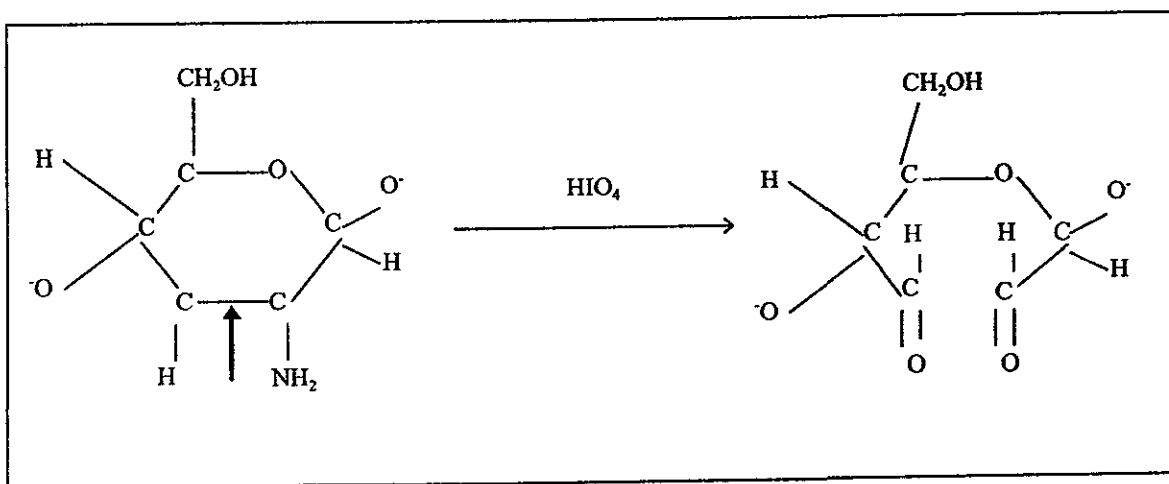
Los cortes se oxidaron con Ácido Peryódico durante diez minutos, se lavaron en agua destilada y fueron colocados en el reactivo de Schiff durante dos ó tres minutos; se lavaron en agua sulfurosa y agua destilada, ambos por cinco minutos. A continuación se tiñeron con Hematoxilina de Harris por un minuto, se lavaron con agua corriente por cinco minutos y después se tiñeron dos minutos con amarillo de metanilo. Enseguida se lavaron con agua acética, se deshidrataron y montaron en resina sintética. Las preparaciones se observaron en un microscopio óptico a un aumento de X10 (Figura 14).

Figura 14. Técnica de Ácido Peryódico-Schiff

Oxidar los cortes con Ácido Peryódico durante diez minutos
Lavar en agua destilada
Colocar en el reactivo de Schiff durante dos o tres minutos
Lavar en agua sulfurosa y agua destilada, ambos por cinco minutos
Teñir con Hematoxilina de Harris por un minuto
Lavar con agua corriente por cinco minutos
Teñir con amarillo de metanilo por dos minutos
Lavar con agua acética
Deshidratar en soluciones de alcohol de 96°, absoluto, absoluto-xilol y xilol, cada cambio de cinco minutos
Montar en resina sintética. Observar en un microscopio óptico a un aumento de X10

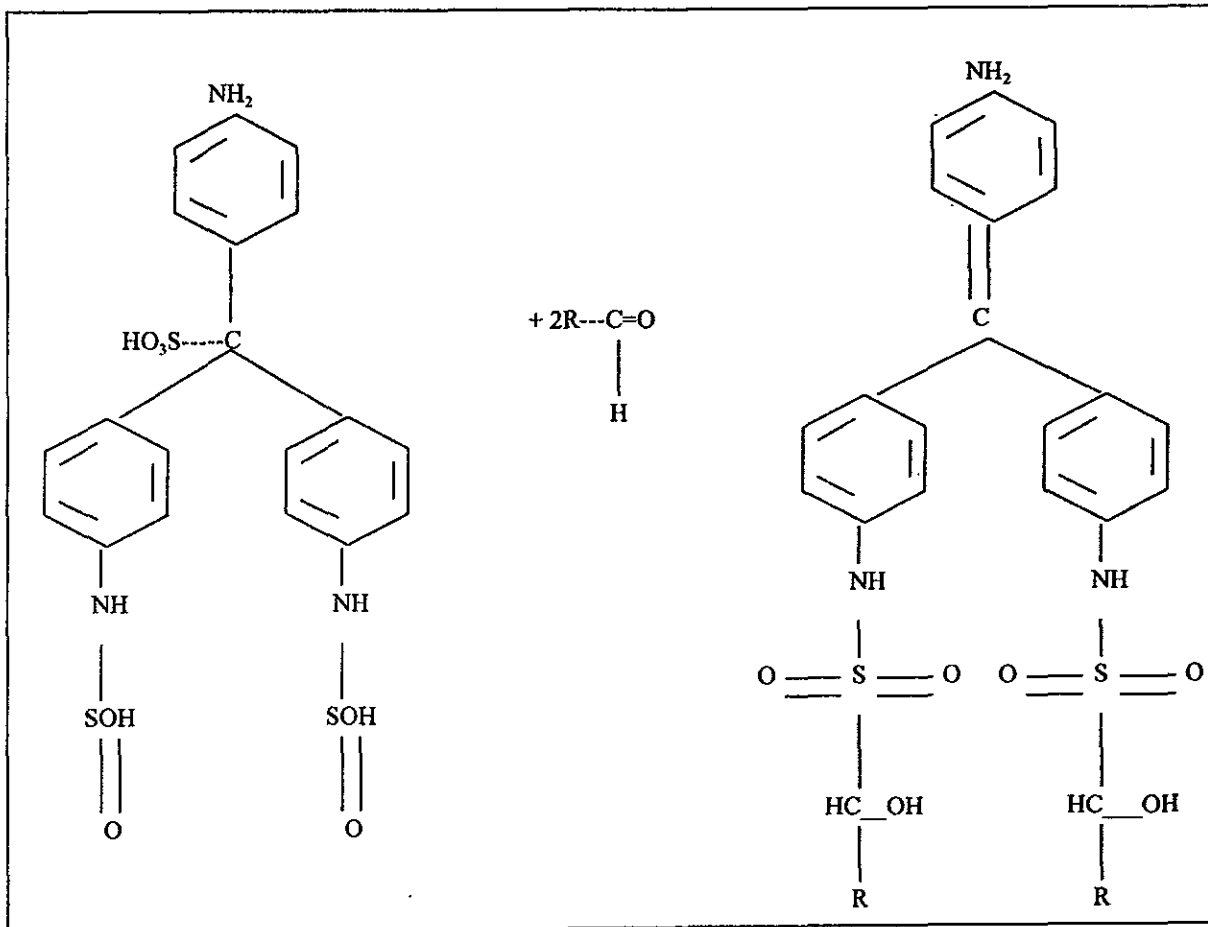
7.12.1 Fundamento. Esta técnica permite la localización de macromoléculas ricas en carbohidratos. Su especificidad es debida al uso secuencial de 2 reactivos selectivos: el ácido peryódico (HIO_4) y el reactivo de Schiff. El ácido peryódico oxida los grupos hidroxil libres en dos átomos de carbono adyacentes, tales como el enlace 1, 2-glicol en hexosas o los grupos amino e hidroxil en hexosaminas (Figura 15).

Figura 15. Oxidación de hexosamina residual de un polisacárido o glucoproteína por el Ácido Peryódico para formar dialdehídos. El punto de ataque es señalado con una flecha (Tomado de Padikula, 1977)



Los grupos hidroxil son convertidos en aldehídos, el enlace carbono-carbono es roto. El aldehído resultante reacciona fácilmente con el reactivo de Schiff para producir un complejo estable de color magenta (Figura 16). La propiedad del ácido peryódico que lo hace superior a otros oxidantes es que no oxida después a los aldehídos resultantes. El reactivo de Schiff usual es la leukofucsina o ácido fucsín-sulfuroso, un compuesto bisulfito cromogénico.

Figura 16. Reacción de leukofucsina incolora con un dialdehído para formar un complejo color magenta (Tomado de Padikula, 1977)



7.12.2 Interpretación de la técnica. Se utilizó una escala de tipo ordinal, donde se asignan categorías a las observaciones, estableciendo una relación de orden entre las mismas. Para el hígado la reacción se clasificó con base en la apreciación visual de glucógeno (ausente, escaso, moderado y abundante) y su ubicación en las tres áreas que componen el lobulillo hepático: central, media y portal. En el riñón, esto se hizo por la apreciación visual de la pérdida de la membrana basal compuesta por glucoproteínas. Tanto en túbulos como en el glomérulo la clasificación fue la siguiente: normal, focal, zonal o difusa.

Los resultados de la técnica de hematoxilina-eosina, de Ácido Peryódico-Schiff y de Mallory se relacionaron en forma descriptiva con la presencia de plomo *in situ* detectada a partir de la técnica de rodizonato de sodio.

7.13 Tratamiento estadístico (Durán y cols. 1986)

Los resultados de las técnicas del rodizonato de sodio, Mallory y Ácido Peryódico-Schiff fueron sometidos a un análisis estadístico. Debido a que sus datos son del tipo ordinal, se analizaron por medio de una prueba no paramétrica.

De acuerdo con el diseño experimental, el análisis de varianza de un solo criterio de clasificación por rangos de Kruskal-Wallis fue la prueba indicada. Es de naturaleza no paramétrica y extremadamente útil para decidir si "k" grupos independientes provienen o no de la misma población. En este caso sirvió para determinar si hubo diferencias significativas a diferentes tiempos después de una intoxicación.

Es importante mencionar que:

- a) Los grupos de término de la intoxicación (0), 7, 14, 21, 28 y 41 días transcurridos después de la intoxicación estuvieron formados por cuatro casos, mientras que los grupos testigo correspondientes se conformaron por tres casos.
- b) Se utilizó la técnica en su variante para tres grupos con menos de 5 casos cada uno. Bajo estas circunstancias el valor crítico del estadístico de contraste (H_{α}), se obtiene de una tabla calculada especialmente para esta prueba. El valor calculado se representa por H^* .
- c) La hipótesis de nulidad (H_0) es: la frecuencia de aparición de (plomo o colágeno o carbohidratos) es la misma en los tres grupos comparados. La hipótesis alternativa (H_a) es: al menos un par de grupos es diferente. En este caso la regla de decisión es rechazar la hipótesis nula (H_0), si $H^* > H_{\alpha}$. El nivel de significancia utilizado fue de $p \leq 0.05$.

Además, debido a que los datos son ordinales, se presentaron varios casos de empates (ligas), por lo que se aplicó el factor de corrección por efecto de las ligas. La corrección resulta en un incremento del valor de H^* y de este modo el resultado es aún más significativo de lo que habría sido sin la correlación.

8. RESULTADOS

Los resultados de este estudio se presentan en dos secciones, una para el hígado y otra para el riñón. En ellas se reportan los resultados de las técnicas en el siguiente orden: rodizonato de sodio, Hematoxilina-eosina, Mallory y del Ácido Peryódico-Schiff.

8.1 Técnica de rodizonato de sodio en el hígado

Los resultados obtenidos por esta técnica para detectar la presencia de plomo *in situ* en el hígado de ratones se presentan en el Cuadro 3.

Cuadro 3. Intensidad de la reacción al plomo en el hígado de ratón. Técnica de rodizonato de sodio.

Orga- nismo	Tejido o células	Al término de la intoxicación (0)				Número de días transcurridos después de la intoxicación																			
						7				14				21				28				41			
		1	2	3	4	1	2	3	4	1	2	3	4	1	2	3	4	1	2	3	4	1	2	3	4
P R U E B A	Parénquima	2+	2+	2+	2+	2+	2+	2+	2+	+	+	+	2+	+	+	+	+	+	+	+	+	-	-	+	+
	Eritrocitos	2+	3+	3+	2+	2+	2+	2+	2+	2+	2+	2+	2+	2+	2+	2+	2+	+	+	+	+	-	+	+	+
T E S T I G O	Parénquima	-	-	+		-	+	+		-	+	+		-	+	+		-	+	+		-	+	+	
	Eritrocitos	-	+	+		+	+	+		-	+	+		-	+	+		-	+	+		-	+	+	

Los grupos testigo presentaron una coloración que va de negativa a una cruz, la cual se muestra en la Figura 17.

Los cortes hepáticos provenientes de organismos de prueba (Cuadro 3), mostraron diversos grados de coloración entre los diferentes lapsos de tiempo e incluso entre el parénquima y los eritrocitos. Es importante mencionar que los eritrocitos al finalizar la intoxicación alcanzaron la mayor coloración (3+). La presencia de plomo fue más alta en los primeros días (Figura 18) y disminuyó conforme pasó el tiempo. A 41 días de haber suspendido la intoxicación, la reacción varió entre negativa y una cruz.




Figura 17. Reacción negativa al plomo en el hígado testigo. Técnica de rodizonato de sodio (X10).




Figura 18. Reacción al plomo de dos cruces (2+) en parénquima y tres cruces (3+) en eritrocitos (flecha) por la técnica de rodizonato de sodio en el hígado; órgano de ratón con 61 días de edad, al término de la intoxicación (X10).

8.1.1 Análisis estadístico. Se consideraron los datos del parénquima para la aplicación de la prueba estadística mencionada en el apartado 7.13 de Materiales y Métodos. El objetivo fue saber si existieron diferencias significativas de la presencia de plomo *in situ* entre los grupos testigo (T) y los de prueba (0, 7, 14, 21, 28 y 41 días transcurridos después de la intoxicación). Es importante mencionar que el grupo correspondiente al término de la intoxicación se representó por el número 0 para este análisis. A continuación se enlistan las 15 tercias donde estuvieron involucrados los grupos testigo:

T-0-7	T-0-14	T-0-21	T-0-28	T-0-41
T-7-14	T-7-21	T-7-28	7-7-41	T-14-21
T-14-28	T-14-41	T-21-28	T-21-41	T-28-41.

Cinco de estas seis tercias tuvieron valores menores al límite (Figura 19). Son las formadas con los grupos de 14, 21, 28 y 41 días, probablemente por la similitud de sus datos con los del testigo (Cuadro 3).

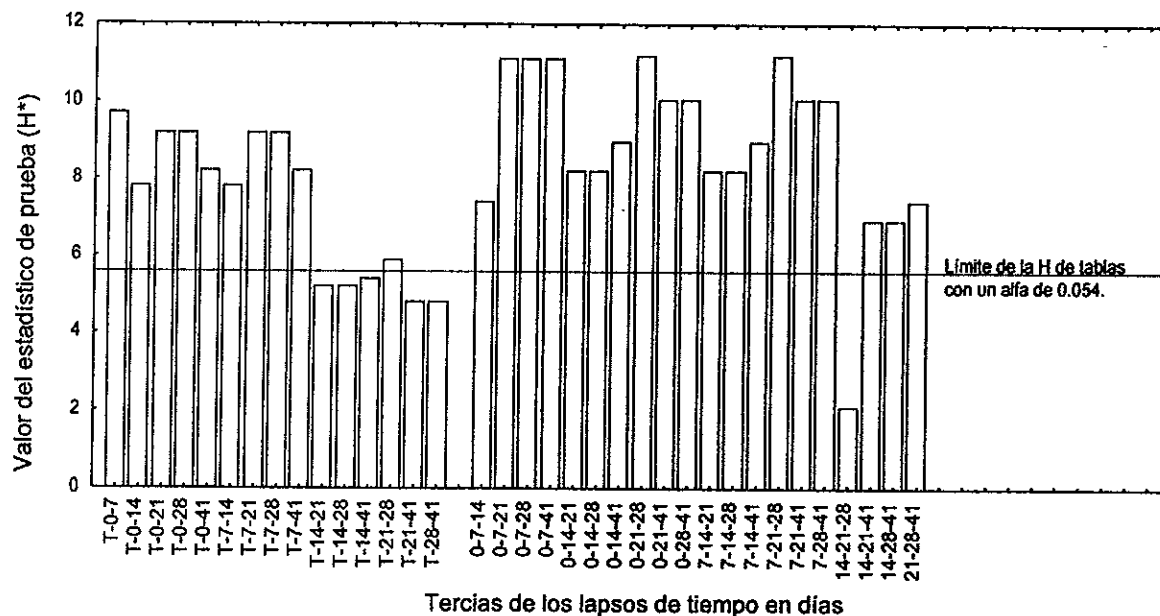
La confrontación entre los grupos de prueba dio un total de 20 combinaciones (Figura 19), que a continuación se enlistan:

0-7-14	0-7-21	0-7-28	0-14-21
0-14-28	0-14-28	0-14-41	0-21-28
0-21-41	0-28-41	7-14-21	7-14-28
7-14-41	7-21-28	7-21-41	7-28-41
14-21-28	14-21-41	14-28-41	21-28-41

A excepción de la tercia formada por los grupos de 14, 21 y 28 días, todas las demás presentaron diferencias significativas. Lo anterior indica que la eliminación de plomo del parénquima hepático se llevó a cabo en cuestión de semanas. De tal forma que tres semanas consecutivas nunca presentaron concentraciones similares dentro del lapso de tiempo establecido.

Considerando la información del Cuadro 3 y la Figura 19, se observa que los grupos del término de la intoxicación (0) y de 7 días posteriores a la intoxicación son significativamente diferentes al resto de los conjuntos (14, 21, 28 y 41); y de éstos, el de 41 días es el menos parecido.

Figura 19. Resultados de la prueba de Kruskal-Wallis para la técnica de rodizonato de sodio en el parénquima del hígado.



8.2 Técnica de Hematoxilina-eosina en el hígado

En el Cuadro 4, se presentan las principales alteraciones histológicas del hígado de ratones, después de una intoxicación crónica con nitrato de plomo.

Los hígados de los organismos testigo presentaron un patrón histológico normal (Figura 20). Los cordones hepáticos son concéntricos a las venas centrales del lobulillo hepático y entre ellos hay células de Kupffer. Los hepatocitos fueron de tamaño y forma similares entre sí, aunque con ligeras variaciones nucleares (ver anexo 1). No hubo señales de adaptación o de alteraciones reversibles, pero sí de acúmulos de leucocitos en forma aislada.

En términos generales, los cortes de tejido hepático de los organismos de prueba presentaron tumefacción, esteatosis, necrosis y acúmulos de leucocitos (Cuadro 4 y Figura 21). El centro del lobulillo fue el área más afectada en forma focal y zonal, con respuestas celulares desde la adaptación hasta la inflamación. Las áreas media y portal fueron afectadas principalmente por la tumefacción.

El hígado de los organismos de prueba al término de la intoxicación (0) presentó únicamente tumefacción. De los 7 a los 21 días posteriores a la intoxicación además se presentaron esteatosis, necrosis y acúmulos de leucocitos (Figura 21). Los cambios reversibles se agudizaron a los 28 días de finalizada la intoxicación. Luego de 41 días del final de la intoxicación, la única alteración que se encuentra en la mayoría de los organismos es la tumefacción.

A excepción de los cortes correspondientes a los 7 días después de la intoxicación, los demás mostraron en dos o más cortes, la tumefacción en forma difusa. Esta alteración afecta la arquitectura del parénquima hepático por disminución del espacio sinusoidal debido a la variación morfológica del hepatocito (Figura 21).

Tanto en organismos testigo como en los de prueba, hubo señales de acúmulos de leucocitos, sin embargo, en los últimos esta alteración fue de mayor extensión.

Cuadro 4. Resultados del análisis histológico en el hígado de ratón por la técnica de Hematoxilina-eosina.

Orga- nismo	Cambio	Tipo	Al término de la intoxicación (0)																							
			Número de días transcurridos después de la intoxicación																							
			7				14				21				28				41							
1	2	3	4	1	2	3	4	1	2	3	4	1	2	3	4	1	2	3	4	1	2	3	4			
P R U E B A	Adaptación	Atrofia	zc												zc											
		Hipertrofia																								
		Hiperplasia																								
	Alteración reversible	Tumefacción	d	zc	zc	d	zc zc				d	d	zc	zc	d	d	fc	zc	d	d	d	d	d	d	d	d
		Esteatosis					fc zc				fc				fc zc				zc							
		Degeneración hidróptica																								
	Alteración irreversible	Necrosis					zc	zc	zc		zc	zc		fc	zc	fc		fc	zc	zc	zc		zc			
		Apoptosis																								
	Inflamación	Edema																								
		Infiltrado inflamatorio																								
		Acumulo					zc	zc	zc		zc	zc		fc	zc	fc		fc	zc	zc	zc		zc			
	T E S T I G O	Adaptación	Atrofia																							
Hipertrofia																										
Hiperplasia																										
Alteración reversible		Tumefacción									fc								fc							
		Esteatosis																								
		Degeneración hidróptica																								
Alteración irreversible		Necrosis									fc	fc			fc	fc			fc							
		Apoptosis																								
Inflamación		Edema																								
		Infiltrado inflamatorio																								
		Acumulo	fc				fc				fc				fc				fc							

Focal-centro (fc); focal-medio (fm); focal-portal (fp)
 Zonal-centro (zc); zonal-medio (zm); zonal-portal (zp)
 Difuso (d)




Figura 20. Patrón histológico normal del hígado. Se observan los cordones hepáticos concéntricos a las venas centrales del Lobulillo hepático. Hígado testigo, técnica de Hematoxilina-eosina (X10).

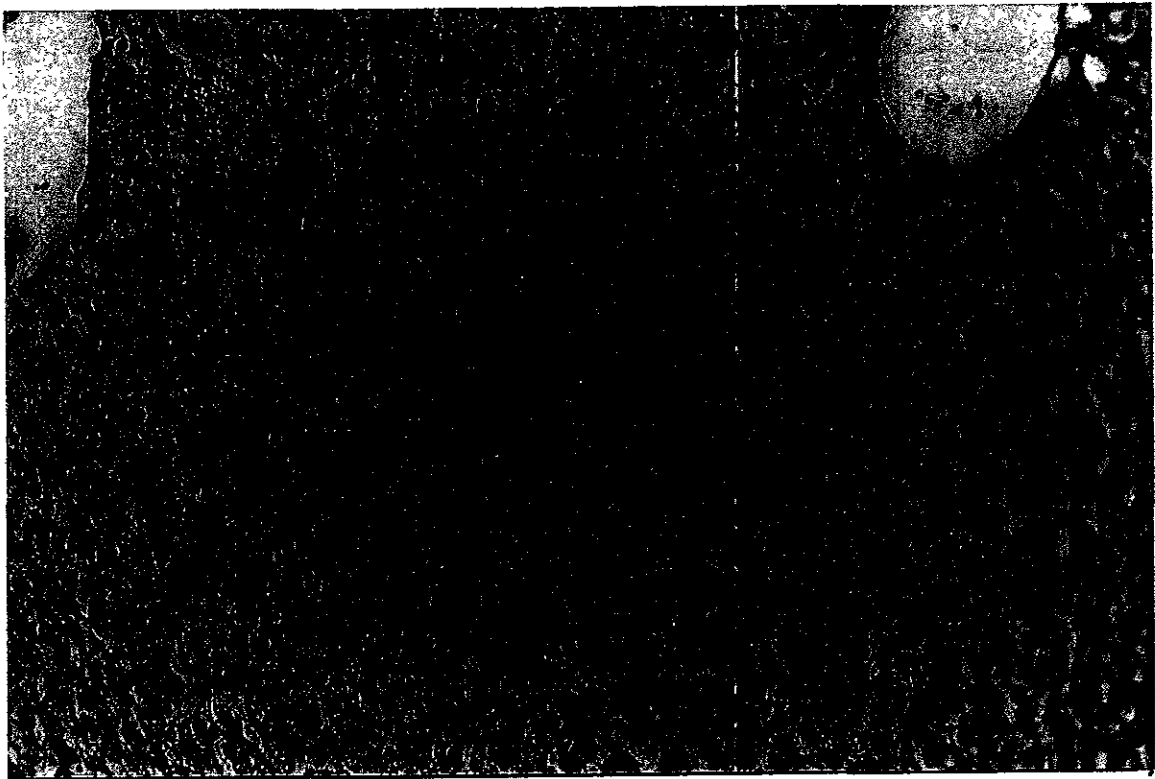


Figura 21. Hígado, 21 días después de finalizada la intoxicación. Se aprecia la tumefacción que produjo la alteración del patrón histológico, un foco necrótico (A), y un acúmulo de leucocitos cerca de una vena central del Lobulillo hepático (B). Hematoxilina-eosina (X20).

8.3 Técnica de Mallory en el hígado

Los resultados de la evaluación cualitativa de colágena en el hígado de ratones, se presentan en el Cuadro 5. La presencia de colágena en los grupos testigo (Figura 22) siempre fue menor que la observada en los grupos de prueba (Figura 23). En general, los organismos de prueba presentaron depósitos de fibras de colágena de escasos a moderados en los conductos vasculares.

Las fibras de colágena en los conductos vasculares de la triada hepática variaron de escasos a moderados durante el experimento (Cuadro 5 y Figura 23). Al inicio fueron más moderadas que escasas; entre los 7 y 14 días posteriores a la intoxicación estuvieron entre escasas y moderadas; del día 21 en adelante volvieron a ser más moderadas que escasas. La clasificación para la colágena en la vena central fue escasa, a excepción del día 21 donde se incrementó a moderada (Cuadro 5 y Figura 23).

Cuadro 5. Resultados de la determinación histoquímica de fibras de colágena en el hígado de ratón. Técnica de Mallory.

Orga- nismo	Lugar de deposición	Número de días transcurridos después de la intoxicación																							
		Al término de la intoxicación (0)				7				14				21				28				41			
		1	2	3	4	1	2	3	4	1	2	3	4	1	2	3	4	1	2	3	4	1	2	3	4
P R U E B A	Triada hepática	m	m	m	e	e	e	m	m	m	m	e	e	m	m	e	m	m	m	e	m	m	m	m	e
	Vena central	e	e	e	e	e	e	e	e	e	e	e	e	m	m	e	e	e	e	e	e	e	e	e	e
	Parénquima	n	n	n	n	n	n	n	n	n	n	n	n	n	n	n	n	n	n	n	n	n	n	n	n
T E S T I G O	Triada hepática	e	m	e		e	e	e		e	e	e		e	e	e		e	e	e		e	e	e	
	Vena central	e	e	e		e	e	e		e	e	e		e	e	e		e	e	e		e	e	e	
	Parénquima	n	n	n		n	n	n		n	n	n		n	n	n		n	n	n		n	n	n	

Normal (n); escaso (e); moderado (m); abundante (a).

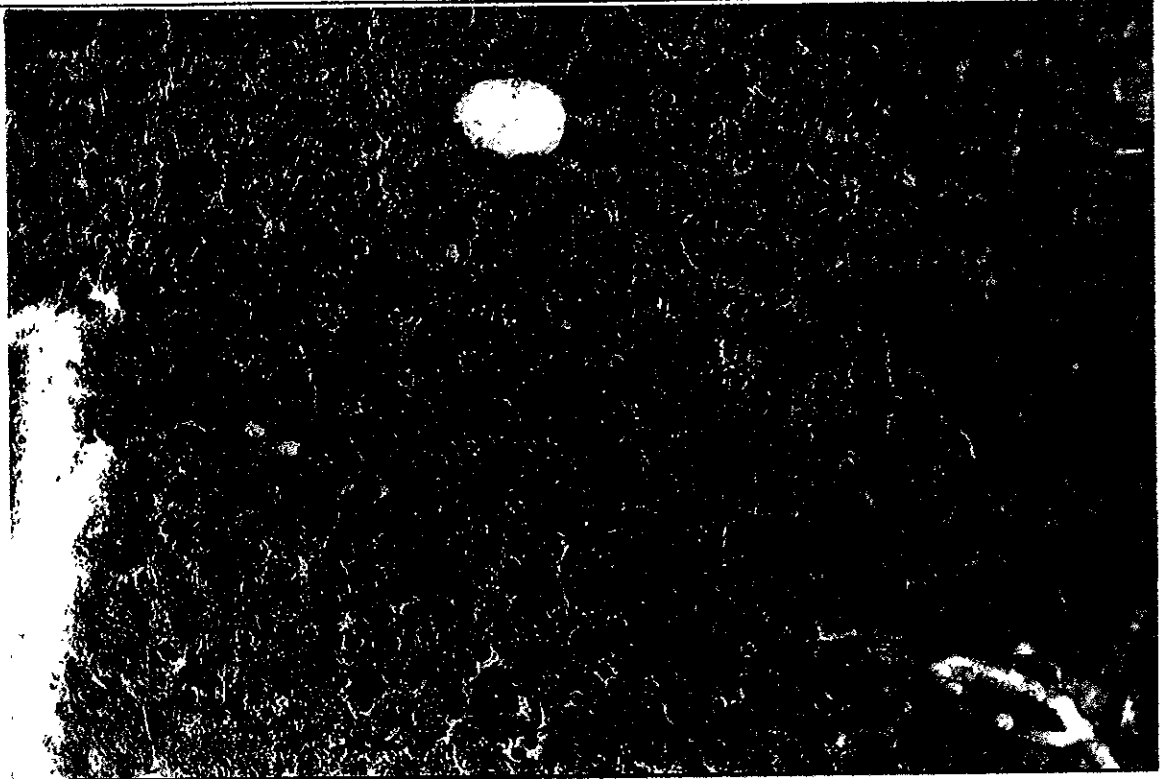


Figura 22. Deposito normal de fibras de colágena en el parénquima y los conductos vasculares del hígado testigo. Técnica de Mallory (X20).

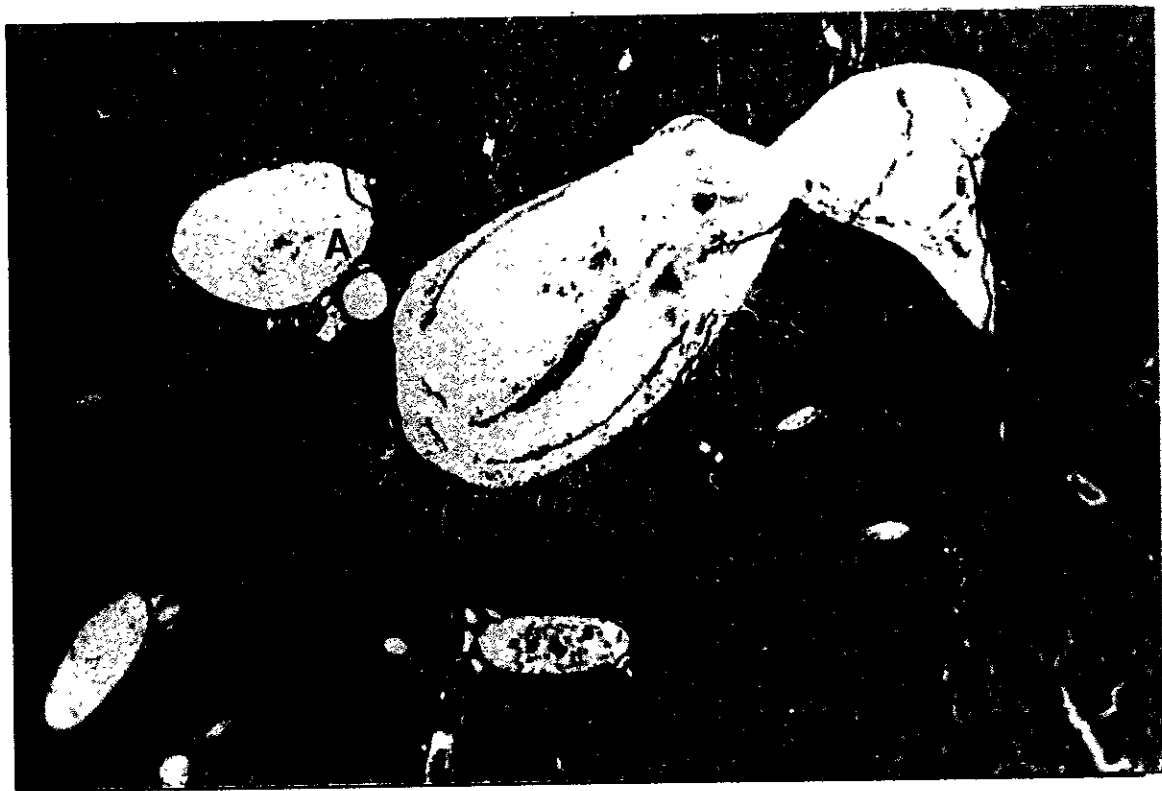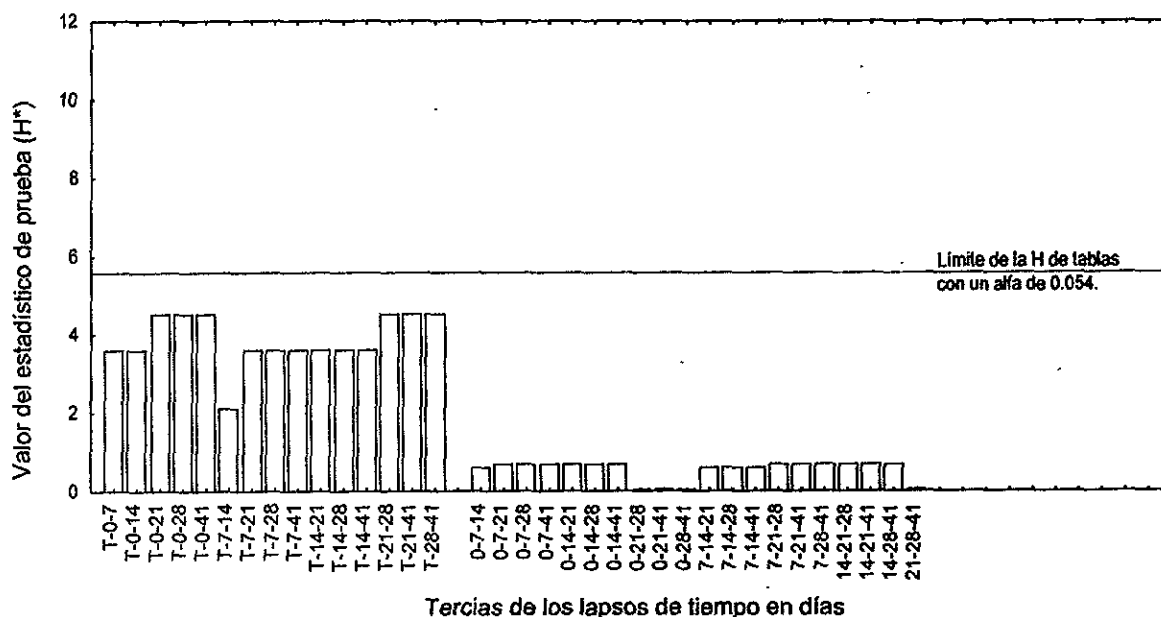


Figura 23. Deposito moderado de fibras de colágena en las triadas hepáticas (A) y escaso en la vena centrilobulillar (B). Hígado, 14 días después de finalizada la exposición. Técnica de Mallory (X4).

8.3.1 Análisis estadístico. La prueba estadística se aplicó a los datos de colágena en los conductos vasculares de la triada hepática y la vena central debido a la variabilidad de los mismos (Cuadro 5).

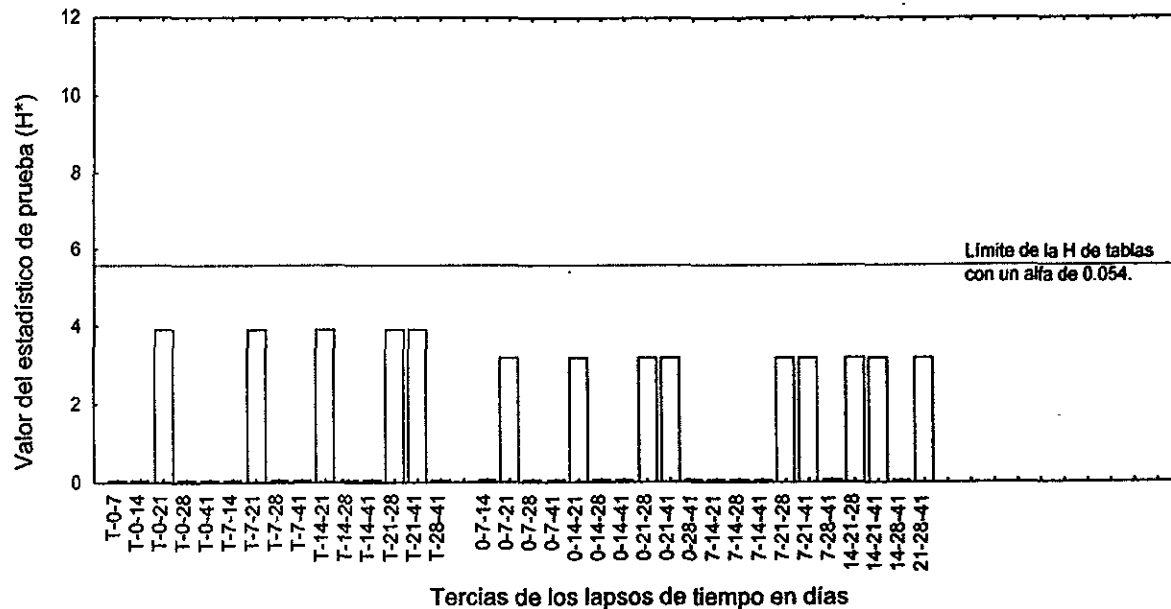
8.3.1.1 Triada hepática. La Figura 24 contiene los resultados de la comparación estadística entre los grupos testigo y de prueba. Nunca hubo diferencias significativas, sin embargo fueron mayores cuando se compararon con el testigo. Entre los grupos de prueba fueron muy pequeñas.

Figura 24. Resultados de la prueba de Kruskal-Wallis para la técnica de Mallory. Datos de los conductos vasculares de la triada hepática.



8.3.1.2 Vena central. En la Figura 25 se observan las 35 combinaciones posibles, de las cuales ninguna rebasó el valor crítico de la H de tablas. Las mayores diferencias se presentaron en las tercias donde estuvo involucrado el grupo de 21 días. Este es el único grupo con un incremento moderado de colágena en dos de sus integrantes.

Figura 25. Resultados de la prueba de Kruskal-Wallis para la técnica de Mallory. Datos de las venas centrales del lobulillo hepático.



8.4 Técnica del Ácido Peryódico-Schiff en el hígado

Con el objeto de evaluar cualitativamente la existencia de glucógeno en el hígado de ratones después de una intoxicación crónica con nitrato de plomo, se aplicó la técnica del Ácido Peryódico-Schiff, cuyos resultados se presentan en el Cuadro 6.

En los grupos testigo la cantidad de glucógeno fue moderada siempre y su distribución dentro del hepatocito homogénea.

De acuerdo con los resultados obtenidos para el grupo de prueba, el glucógeno fue escaso durante los primeros días (Figura 26), incrementándose paulatinamente conforme transcurrió el tiempo, principalmente en la zona centro y media del Lobulillo hepático (Figura 27). La distribución del polisacárido en el citoplasma fue heterogénea en todos los casos.

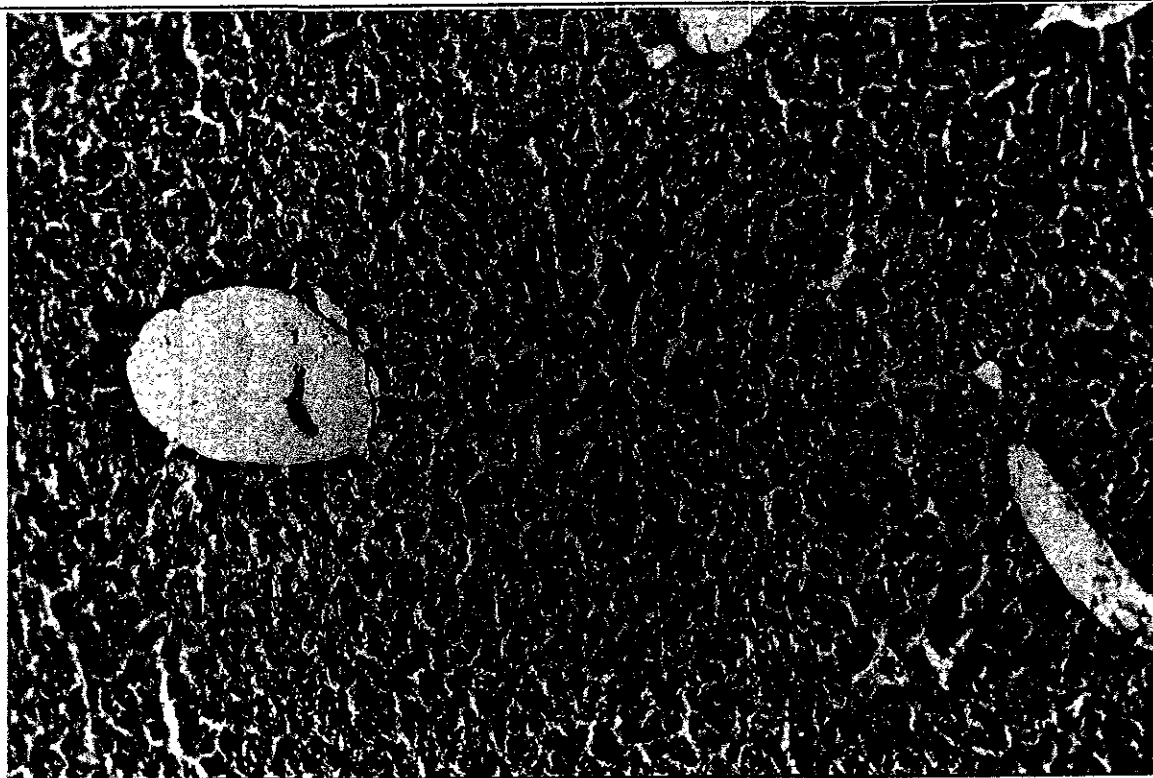


Figura 26. Reacción escasa en mosaico para evidenciar la presencia de glucógeno. Hígado al término de la intoxicación; ratón con 61 días de edad. Técnica del Ácido Peryódico-Schiff (X10).




Figura 27. Hígado, 41 días después del término de la intoxicación. Se aprecia la presencia de glucógeno generalizada en los hepatocitos. Técnica del Ácido Peryódico-Schiff (X10)

Cuadro 6. Resultados de la determinación histoquímica de glucógeno en el hígado de ratón por la técnica de Ácido Peryódico-Schiff.

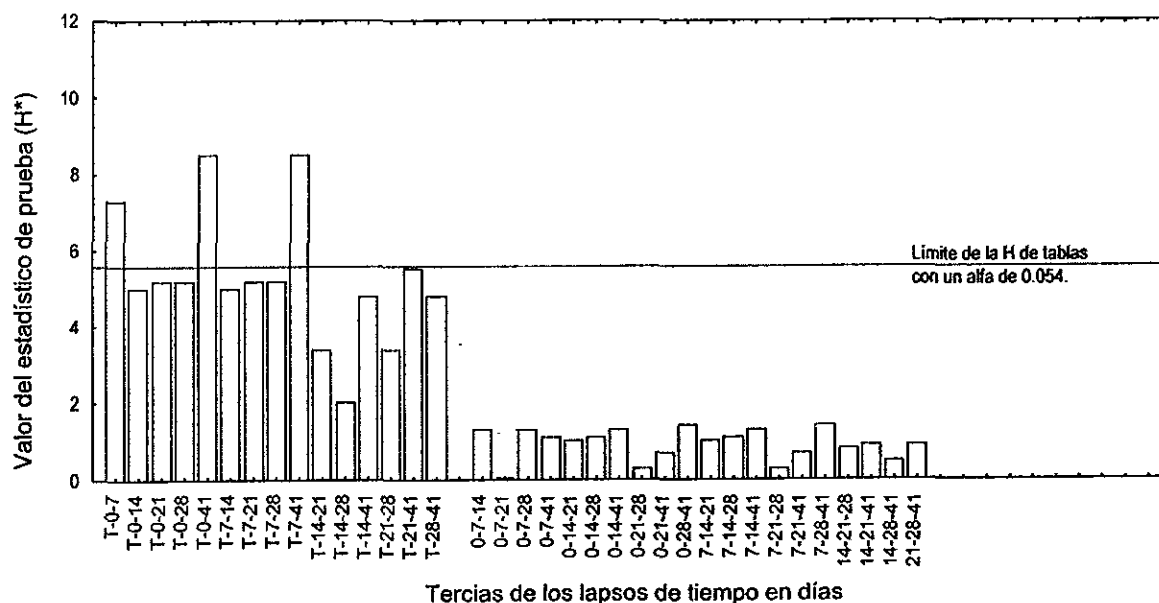
Orga- nismo	Area del lobulillo	Al término de la intoxicación (0)		Número de días transcurridos después de la intoxicación																					
						7				14				21				28				41			
		1	2	3	4	1	2	3	4	1	2	3	4	1	2	3	4	1	2	3	4	1	2	3	4
P R U E B A	Centro	e	au	e	e	e	e	e	au	m	m	au	e	m	e	au	au	m	m	au	e	e	e	e	e
	Media	m	au	m	m	m	m	m	e	m	m	e	m	m	m	e	e	a	a	m	m	e	a	e	a
	Portal	m	au	m	m	m	e	e	au	m	m	au	m	m	e	e	m	a	m	e	e	m	a	a	a
T E S T I G O	Centro	m	m	m		m	m	m		m	m	m		m	m	m		m	m	m		m	m	m	
	Media	m	m	m		m	m	m		m	m	m		m	m	m		m	m	m		m	m	m	
	Portal	m	m	m		m	m	m		m	m	m		m	m	m		m	m	m		m	m	m	

Ausente (au); escaso (e); moderado (m); abundante (a)

8.4.1 Análisis estadístico. La prueba estadística se aplicó en la modalidad de 3 grupos con menos de 5 datos, para cada una de las zonas que componen el Lobulillo hepático.

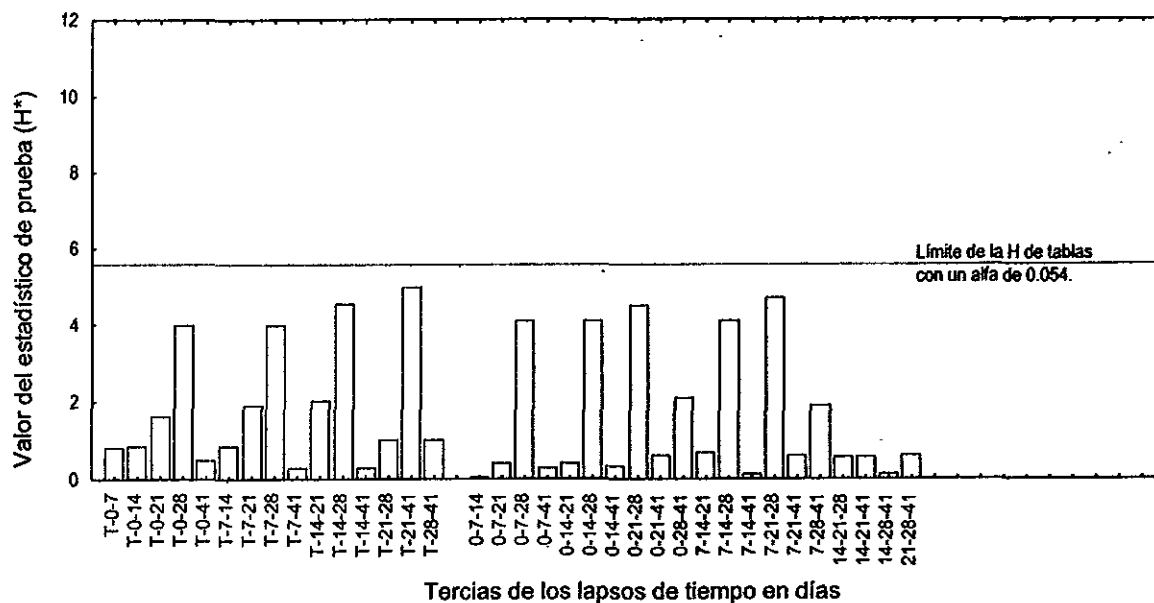
8.4.1.1 Lobulillo centro. La presencia de glucógeno en los grupos de prueba guarda diferencias con respecto a la tinción de los grupos testigo. Como se aprecia en la Figura 28, estas discrepancias son mayores entre los grupos testigo y, los conjuntos de término de la intoxicación (0) y de 7 días después de intoxicación.

Figura 28. Resultados de la prueba de Kruskal-Wallis para la técnica de Ácido Peryódico-Schiff en el lobulillo hepático. ÁREA CENTRAL.



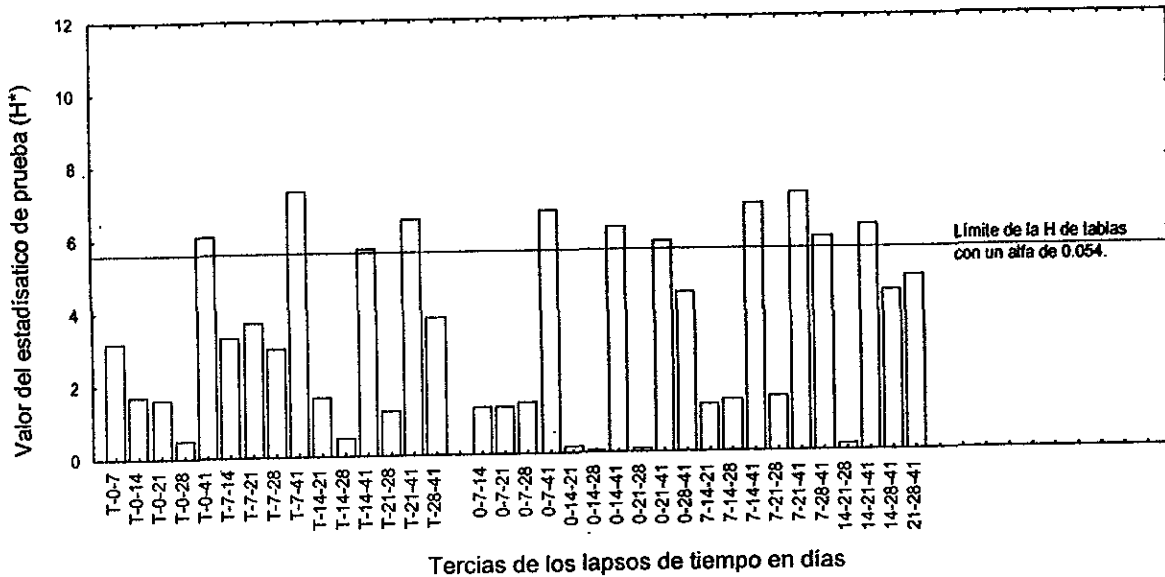
8.4.1.2 Lobulillo medio. En ningún caso existieron diferencias significativas (Figura 29), lo que indica que el contenido de glucógeno fue similar entre los grupos testigo y de prueba en esta área hepática.

Figura 29. Resultados de la prueba de Kruskal-Wallis para la técnica de Acido Peryódico-Schiff en el lobulillo hepático. ÁREA MEDIA.



8.4.1.3 Lobulillo portal. Hubo 11 tercias cuyos grupos tuvieron señales de glucógeno muy discrepantes (Figura 30). Lo anterior se debió a que el grupo del término de la intoxicación (0) y el de 7 días después de la intoxicación manifestaron poca coloración, mientras que los grupos testigo y el conjunto de 41 días de post-intoxicación presentaron una coloración magenta intensa generalizada.

Figura 30. Resultados de la prueba de Kruskal-Wallis para la técnica de Ácido Peryódico-Schiff en el lobulillo hepático. **ÁREA PORTAL.**



8.5 Técnica de rodizonato de sodio en el riñón

Igual que para el hígado, la tinción con rodizonato de sodio del riñón tuvo como finalidad la determinación cualitativa de plomo *in situ*. La intensidad de la reacción fue variable tanto entre los diferentes tiempos como entre los componentes del tejido (Cuadro 7). Mientras que la reacción de tres cruces (3+) se presentó en pequeños gránulos dispersos de color café rojizos (Figura 31), la reacción de dos cruces (2+) fue homogénea (Figura 32).

Cuadro 7. Intensidad de la reacción al plomo en el riñón de ratón. Técnica de rodizonato de sodio.

Orga- nismo	Tejido o células	Al término de la intoxicación (0)				Número de días transcurridos después de la intoxicación																			
						7				14				21				28				41			
		1	2	3	4	1	2	3	4	1	2	3	4	1	2	3	4	1	2	3	4	1	2	3	4
P R U E B A	Corteza	2+	2+	3+	3+	2+	2+	2+	2+	2+	2+	2+	2+	2+	2+	+	+	+	+	2+	2+	-	-	-	-
	Médula	+	+	+	+	3+	2+	3+	3+	2+	2+	2+	2+	2+	2+	+	+	+	+	2+	2+	-	-	-	-
	Eritrocitos	2+	2+	2+	2+	2+	2+	2+	2+	2+	2+	2+	2+	2+	2+	2+	2+	2+	2+	2+	2+	2+	2+	2+	2+
T E S T I G O	Corteza	-	-	-	-	-	-	-	-	-	-	-	-	-	-	-	-	-	-	-	-	-	-	-	-
	Médula	-	-	-	-	-	-	-	-	-	-	-	-	-	-	-	-	-	-	-	-	-	-	-	-
	Eritrocitos	+	+	+	-	+	-	2+	-	+	+	2+	-	+	+	+	-	+	+	+	-	+	+	2+	-

De acuerdo con los datos del Cuadro 7, la presencia de plomo *in situ* fue alta (de dos a tres cruces) en los primeros siete días después de la intoxicación (Figura 31). Durante las siguientes dos semanas bajó a dos cruces (Figura 32), y continuó su descenso a una cruz a los 28 días posteriores a la intoxicación. Luego de 41 días de haber suspendido la intoxicación llegó a una reacción negativa en casi todos sus componentes tisulares. Esto indicó la casi total eliminación del metal en el riñón después de seis semanas de recuperación.

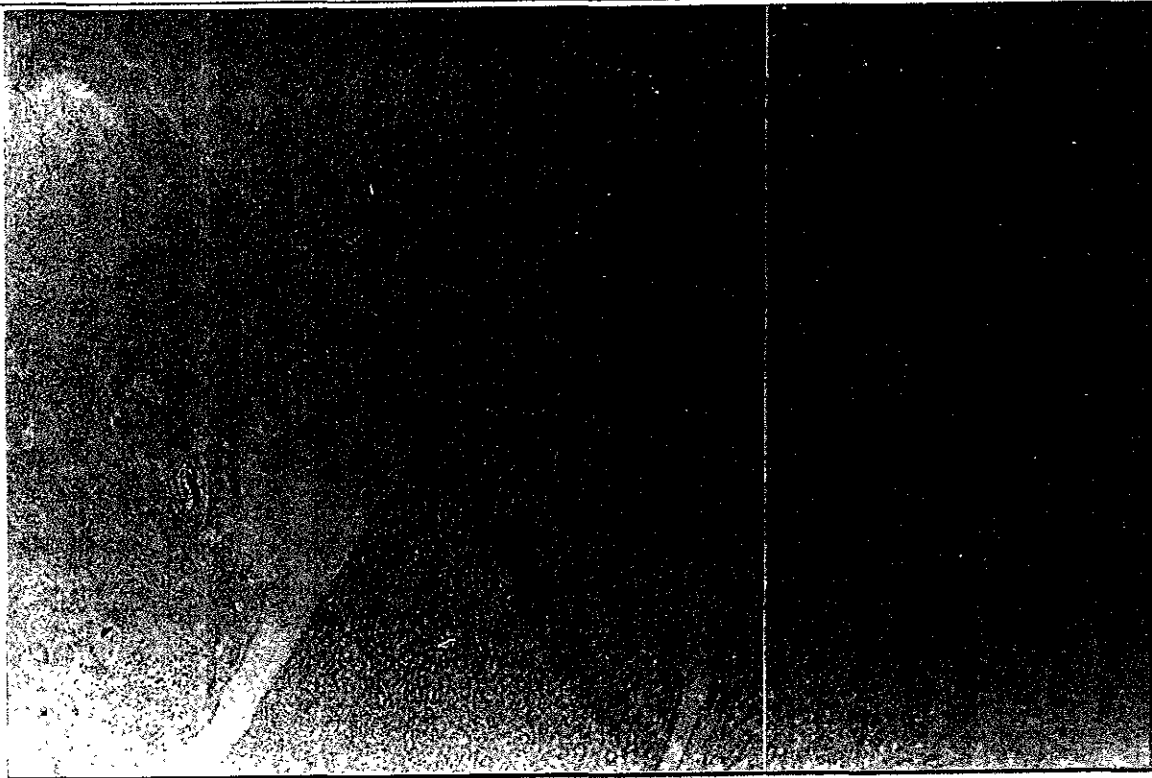

Figura 31. Punteado rojizo en la zona de transición corteza-médula equivalente a una reacción de tres cruces (3+) para la presencia de plomo. Riñón, luego de transcurrir 7 días después de la intoxicación. Técnica de rodizonato de sodio (X4).


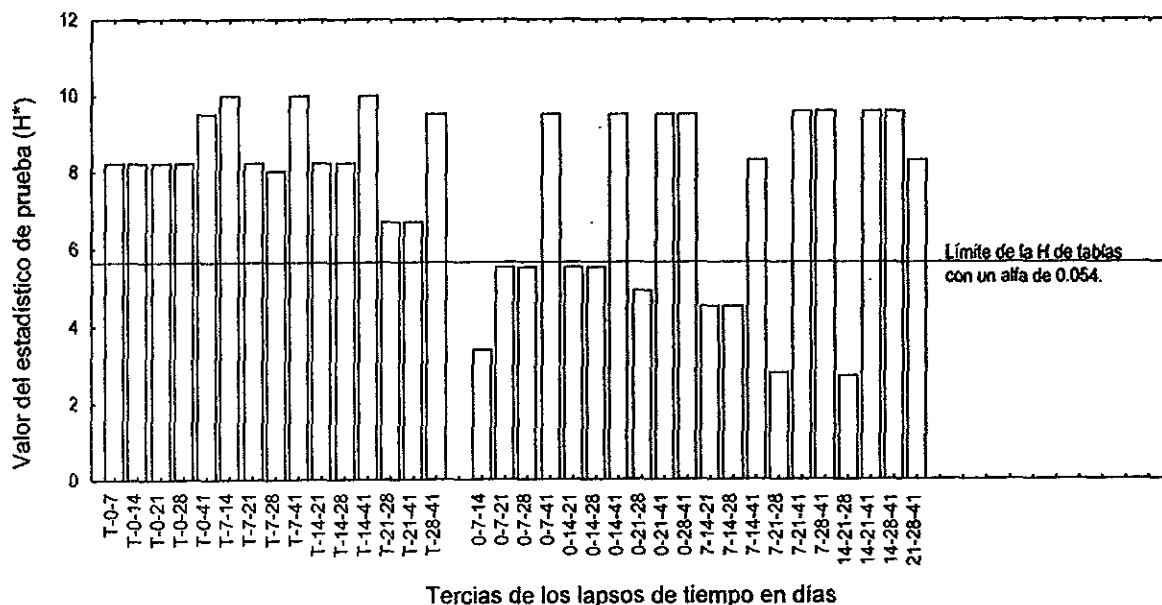


Figura 32. Reacción homogénea de dos cruces (2+) para plomo en el riñón, 14 días después de la intoxicación. Técnica de rodizonato de sodio (X4).

8.5.1 Análisis estadístico. La prueba estadística se aplicó a los resultados de la corteza y la médula por separado, porque presentaron variabilidad entre sí, y con respecto a lo registrado en los eritrocitos (Cuadro 7).

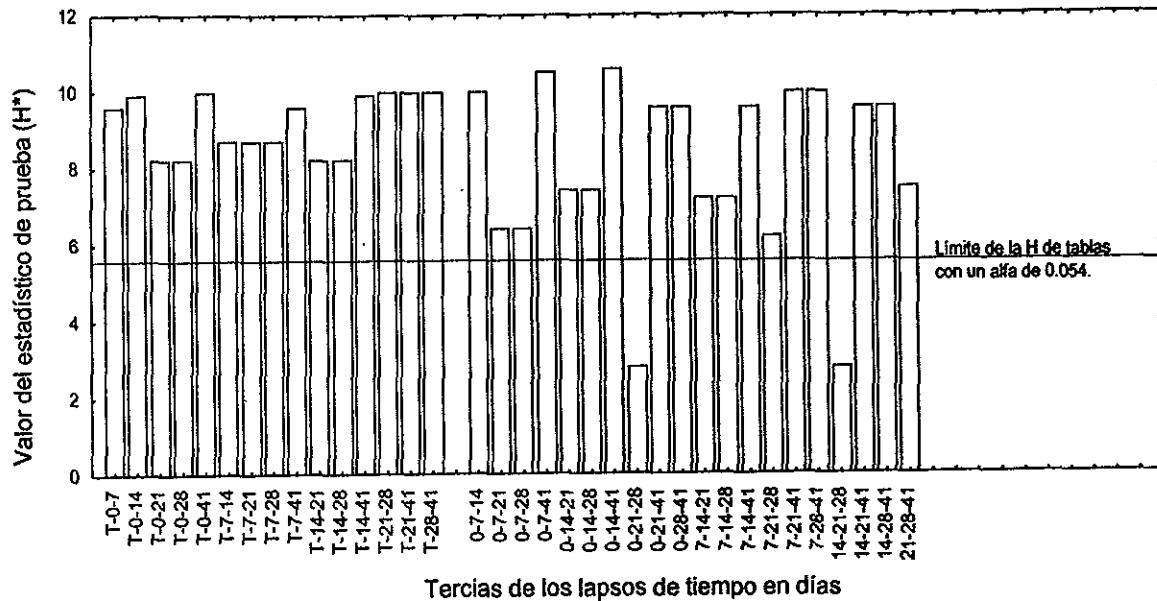
8.5.1.1 Corteza. Las tercias con participación de los grupos testigo o el conjunto de 41 días tuvieron diferencias significativas. Ambos grupos mencionados anteriormente, presentaron una reacción negativa, mientras que el resto de los agregados (0, 7, 14, 21 y 28 días) mostraron intensidades de coloración variable.

Figura 33. Resultados de la prueba de Kruskal-Wallis para la técnica de rodizado de sodio en la corteza de riñón.



8.5.1.2 Médula. Las únicas tercias que no tuvieron diferencias significativas son 0-21-28 y 14-21-28. De acuerdo con la información de Cuadro 7, del día 21 al 28 después de la intoxicación no existió variación en la presencia de plomo en la médula. Esto indica una ligera retención del tóxico entre dichas semana. Sin embargo, hacia el final de la prueba continuó la disminución.

Figura 34. Resultados de la prueba de Kruskal-Wallis para la técnica de rodizado de sodio en la médula de riñón.



8.6 Técnica de Hematoxilina-eosina en el riñón

En el cuadro 8 se observa el grado de daño del riñón con respecto al tiempo transcurrido después de la intoxicación crónica con plomo. Las alteraciones histológicas se presentaron primordialmente en la corteza renal, por lo que la información de este cuadro se refiere a esta área del riñón.

En comparación con los organismos testigo (Figura 35), los grupos de prueba tuvieron un gran número de alteraciones histológicas (Figura 36). Sin embargo, en ambos se observó un número importante de casos con aumento de tamaño del glomérulo (Figura 36).

En general, los cambios en los túbulos corticales fueron atrofia, edema intersticial, tumefacción y desprendimiento celular hacia la luz tubular. Las alteraciones del corpúsculo renal fueron aumento glomerular, sustitución del epitelio plano simple por epitelio cúbico en la capa parietal, así como disminución marcada del espacio urinario.

Cuadro 8. Resultados del análisis histológico en el riñón (corteza) de ratón por la técnica de Hematoxilina-eosina. Debido a que la corteza fue el área primordialmente afectada, estos datos representan la información solamente de esa área.

Orga- nismo	Cambio	Tipo	Al término de la intoxicación (0)				Número de días transcurridos después de la intoxicación																			
							7				14				21				28				41			
			1	2	3	4	1	2	3	4	1	2	3	4	1	2	3	4	1	2	3	4	1	2	3	4
P R U E B A C O R T E Z A	Adaptación	Atrofia									f	f	f	f	f											
		Hipertrofia																								
		Hiperplasia																								
	Alteración reversible	Tumefacción	d	d	d	d	d	d		d	d	d	d		d	f	d	d	d	d	d	d				
		Esteatosis																								
		Degeneración hidrópica																								
	Alteración irreversible	Necrosis																								
		Desprendimient o material citoplasmático	f	f	f	f	f			f	f										f					
	Inflamación	Edema	d	f	d	d			d		f			f												
		Infiltrado inflamatorio																								
		Acumulo																								
	Corpúsculo renal	Aumento de tamaño glomerular					f	f	f		f	f	f		f	f	f	f	f				f			
Engrasamiento capa parietal						d	d	d		f				d	d	d	d	f	f	d						
T E S T I G O C O R T E Z A	Adaptación	Atrofia																								
		Hipertrofia																								
		Hiperplasia																								
	Alteración reversible	Tumefacción																								
		Esteatosis																								
		Degeneración hidrópica																								
	Alteración irreversible	Necrosis																								
		Desprendimient o material citoplasmático																								
	Inflamación	Edema												f												
		Infiltrado inflamatorio																								
		Acumulo																								
	Corpúsculo renal	Aumento de tamaño glomerular	f	f			f				f								f	f			f			
Engrasamiento capa parietal														f												

Focal (f); zonal (z); difuso (d)

A nivel tubular, los grupos de prueba presentaron a la tumefacción como una constante casi todo el tiempo que comprendió este estudio. El desprendimiento de material citoplasmático y el edema se manifestaron de forma importante durante las dos primeras semanas pero luego disminuyeron hasta desaparecer. Las alteraciones del corpúsculo renal se presentaron en la mayoría de los grupos de prueba.

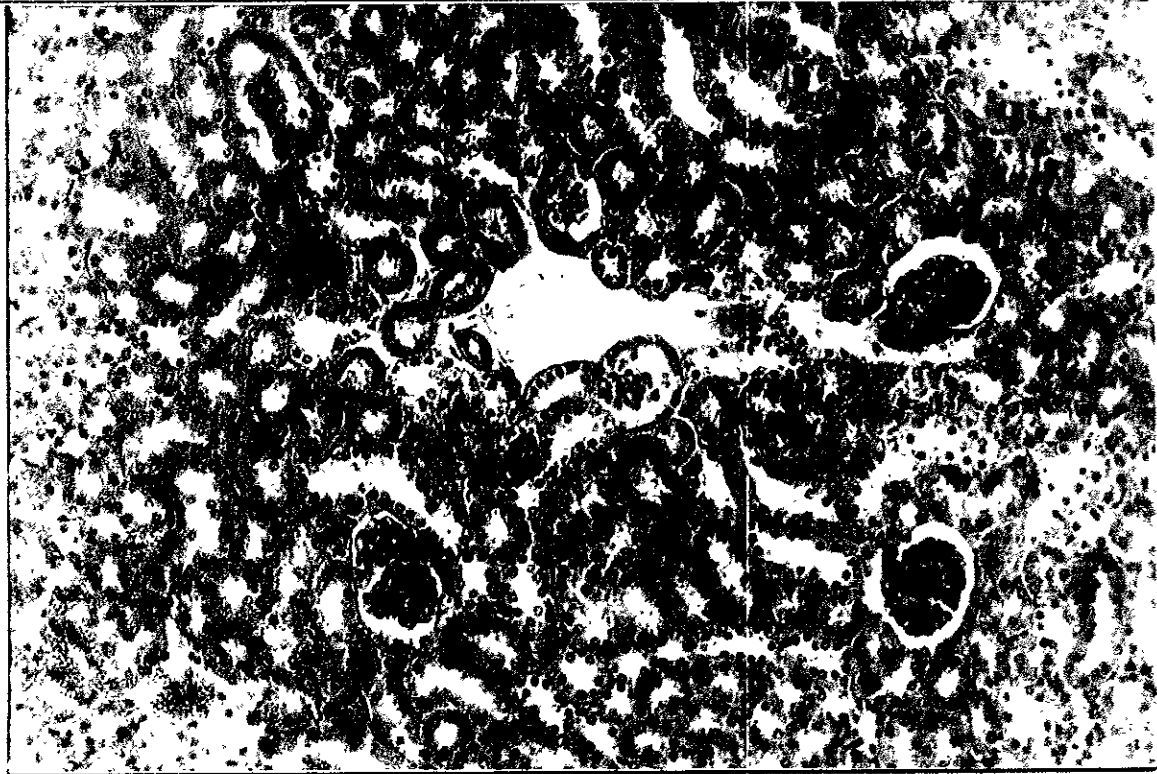


Figura 35. Micrografía del riñón testigo donde se aprecian los túbulos y glomérulos cortados transversalmente. Técnica de Hematoxilina-eosina (X20).




Figura 36. Luego de 7 días de finalizada la intoxicación, el riñón presenta a nivel cortical, daño extenso de los túbulos con el citoplasma poco definido y la posible ausencia o adelgazamiento de la membrana basal (A); hay una fuerte congestión (B). El glomérulo se ve hipercelular y la capa parietal de la cápsula de Bowman engrosada ©. Técnica de Hematoxilina-eosina (X20).

8.7 Técnica de Mallory en el riñón

En el riñón normal, los elementos del parénquima están separados por una cantidad mínima de estroma. Este tejido conjuntivo está formado fundamentalmente por fibras reticulares, las cuales a su vez contienen colágena. Por medio de la técnica de Mallory es posible observar la presencia de depósitos irregulares de colágena en los diversos componentes del riñón (Figuras 37 y 38).

Como se observa en el Cuadro 9, a nivel tubular no existió un incremento en la cantidad de fibras de colágena. No obstante, la colágena fue un poco mayor en el glomérulo durante los primeros siete días (Figura 37) volviendo más adelante a la normalidad (Figura 38). Los conductos vasculares presentaron un aumento moderado en la cantidad de fibras de colágena durante los primeros siete días que disminuyó conforme transcurrió el tiempo.

Cuadro 9. Resultados de la determinación histoquímica de fibras de colágena en la corteza del riñón de ratón. Técnica de Mallory.

Orga- nismo	Lugar de depósito	Al término de la intoxicación (0)				Número de días transcurridos después de la intoxicación																			
						7				14				21				28				41			
		1	2	3	4	1	2	3	4	1	2	3	4	1	2	3	4	1	2	3	4	1	2	3	4
P R U E B A	Túbulos del riñón	n	n	n	n	n	n	n	n	n	n	n	n	n	n	n	n	n	n	n	n	n	n	n	n
	Corpúsculo renal (Glomérulo)	n	n	n	e	e	e	n	n	e	n	n	n	n	n	n	e	n	e	e	n	n	n	n	n
	Conductos vasculares del riñón	e	e	e	m	m	m	e	e	e	e	e	e	e	e	e	e	e	e	e	e	m	n	e	n
T E S T I G O	Túbulos del riñón	n	n	n		n	n	n		n	n	n		n	n	n		n	n	n		n	n	n	
	Corpúsculo renal (Glomérulo)	n	n	n		n	n	n		n	n	n		n	n	n		n	n	n		n	n	n	
	Conductos vasculares del riñón	e	e	e		e	e	e		e	e	e		e	e	e		e	e	e		e	e	e	

normal (n); escasa (e); moderada (m); abundante (a).

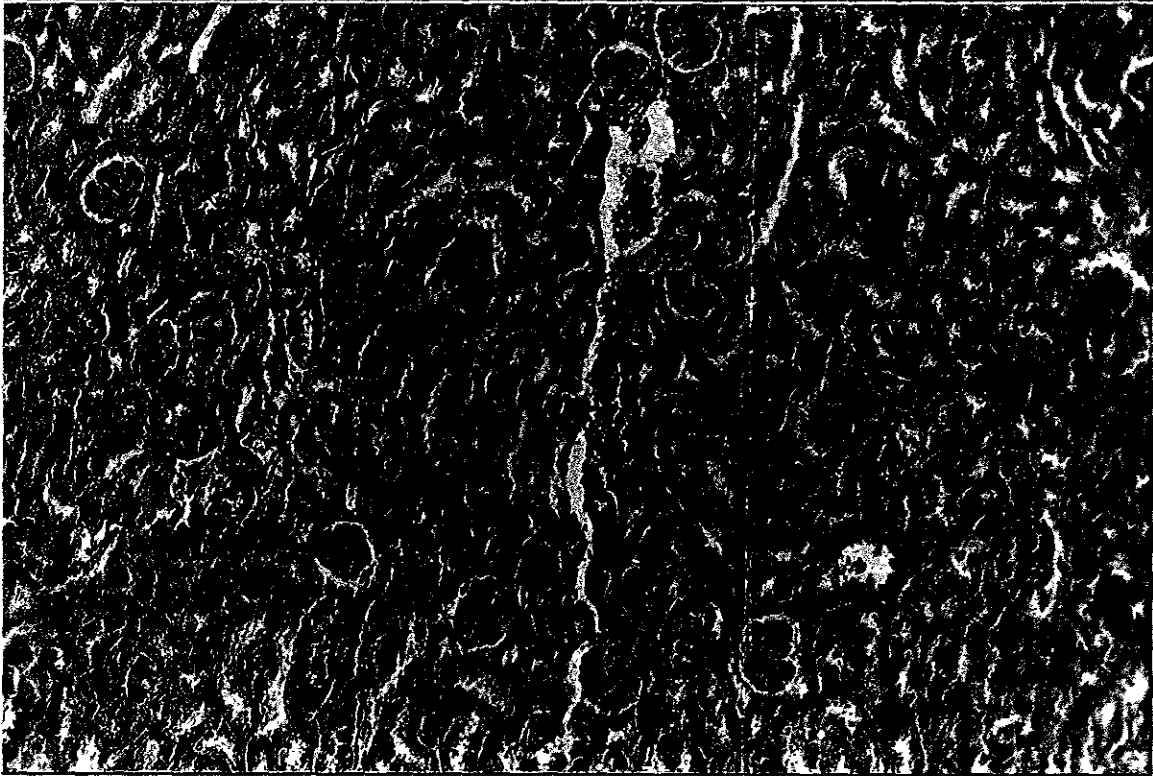


Figura 37. Depósito moderado de fibras de colágena en los conductos vasculares y escaso en los corpúsculos renales (flecha). Riñón, siete días después de la intoxicación. Técnica de Mallory (x10).

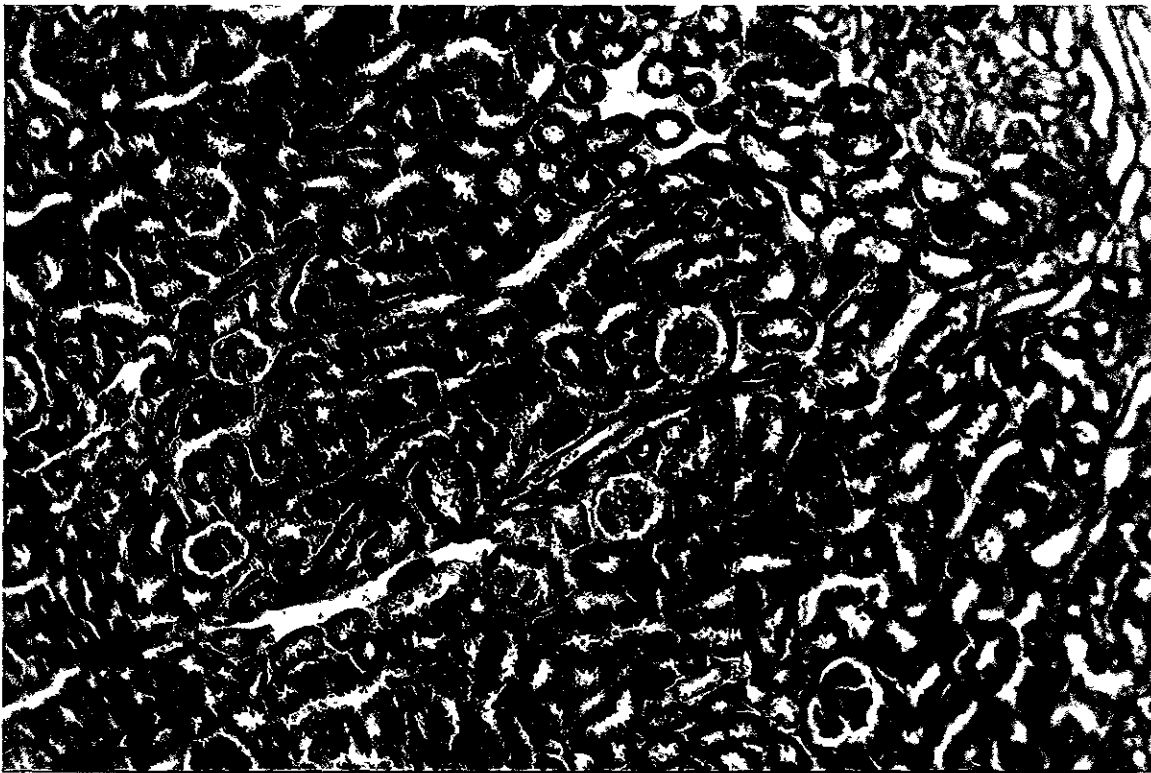
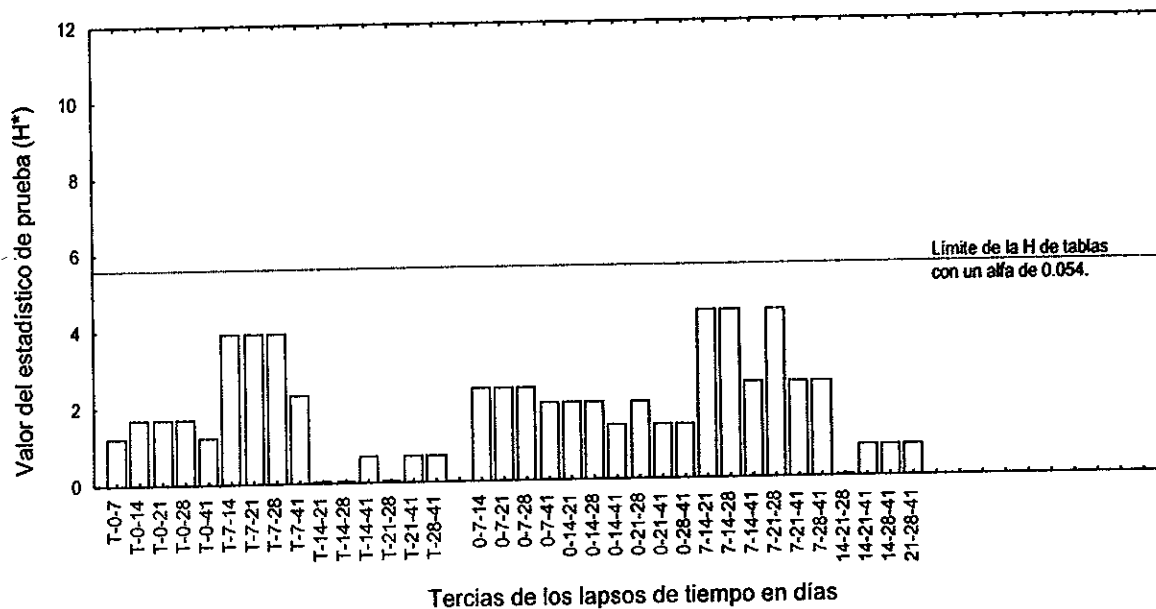


Figura 38. Depósito escaso de fibras de colágena en conducto vascular cortado en forma longitudinal (flecha). La cantidad de fibras de colágena es normal en los corpúsculos renales (glomérulos). Riñón, 14 días después de la intoxicación (X10).

8.7.1 Análisis estadístico. La prueba estadística se aplicó a los datos de los conductos vasculares (Cuadro 9), debido a que mostraron una variabilidad importante. A pesar de que en el Cuadro 11 se observaron diferencias, éstas no fueron significativas para ninguna tercia (Figura 39). Lo anterior indicó que bajo estas condiciones experimentales el contenido de colágena en el riñón no fue alterado de manera significativa por la presencia de plomo.

Figura 39. Resultados de la prueba de Kruskal-Wallis para la técnica de Mallory en los conductos vasculares del riñón.



8.8 Técnica del Ácido Peryódico-Schiff en el riñón

La aplicación de la técnica del Ácido Peryódico-Schiff en el riñón, fue utilizada para valorar el estado de las membranas basales. Las membranas basales están formadas por la proteína reticulina en cuya composición hay carbohidratos. (Figuras 40).

Los resultados de la reacción se presentan en el Cuadro 10. Ahí quedó asentada la falta focal de la membrana basal de los túbulos durante las dos primeras semanas. Además, se registró un incremento de la membrana basal del corpúsculo renal (glomérulo) en todos los grupos de prueba (Figura 41).

Cuadro 10. Resultados de la determinación histoquímica de compuestos formados por carbohidratos en el riñón de ratón por la técnica de Ácido Peryódico-Schiff.

Orga- nismo	Membrana basal de:	Al término de la intoxicación (0)				Número de días transcurridos después de la intoxicación																			
		1	2	3	4	7				14				21				28				41			
P R U E B A	Corpúsculo renal (Glomérulo)	f	f	f	d	f	f	f	f	f	f	f	f	f	f	d	d	f	d	d	f	f	f	d	f
	Túbulos	f	f	f	f	f	n	n	n	n	f	n	f	n	n	n	n	n	f	n	n	n	f	n	n
T E S T I G O	Corpúsculo renal (Glomérulo)	n	f	f		f	f	f		n	n	n		f	n	n		n	n	n		n	n	n	
	Túbulos	n	n	n		n	n	f		n	n	n		n	n	f		n	n	n		n	n	n	

Incremento de la membrana basal del corpúsculo renal (glomérulo). f: focal; z: zonal; d: difusa.
Pérdida de la membrana basal de los túbulos. f: focal; z: zonal; d: difusa.

8.8.1 Análisis estadístico. Con el fin de descubrir diferencias entre los grupos control y los de prueba, se procedió a aplicar la prueba estadística.

Los resultados para las membranas basales de los túbulos renales se muestran en la Figura 42. En ocho tercias hubo diferencias significativas. Estas tercias tuvieron como factores comunes por una parte al grupo testigo o al de 21 días integrados por riñones normales y por la otra al conjunto de 0 días, compuesto por riñones con pérdida focal de la membrana basal.



Figura 40. Transcurridas dos semanas desde que finalizó la intoxicación, el riñón en la corteza interna exhibió áreas tubulares carentes de membrana basal (A) y un incremento focal de esta membrana en el corpúsculo renal (B). Técnica de Ácido Peryódico-Schiff (X10).


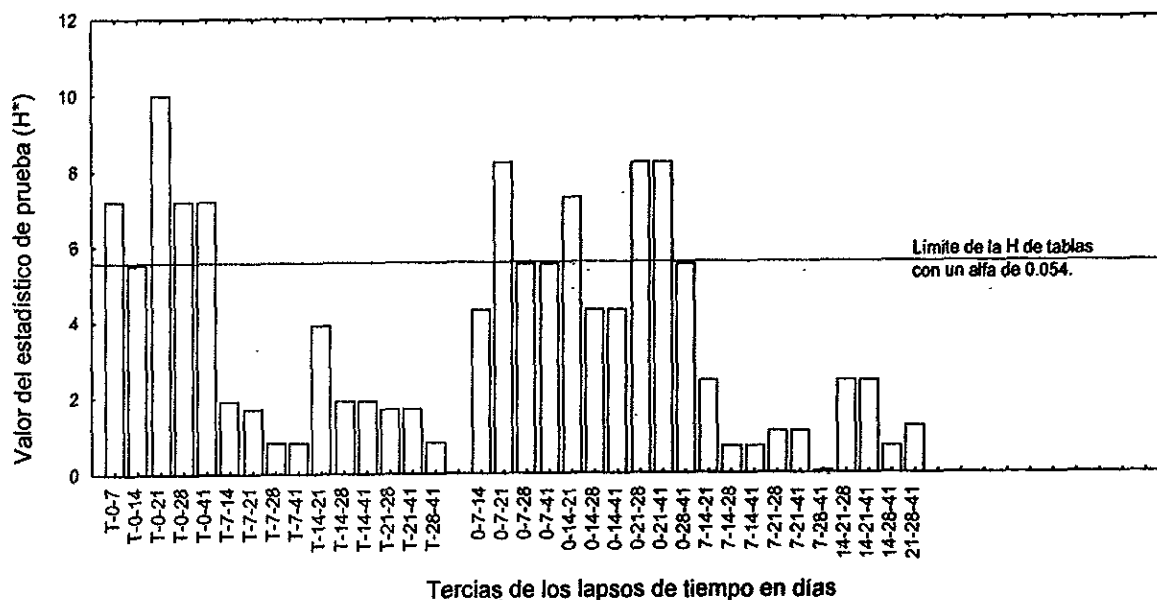


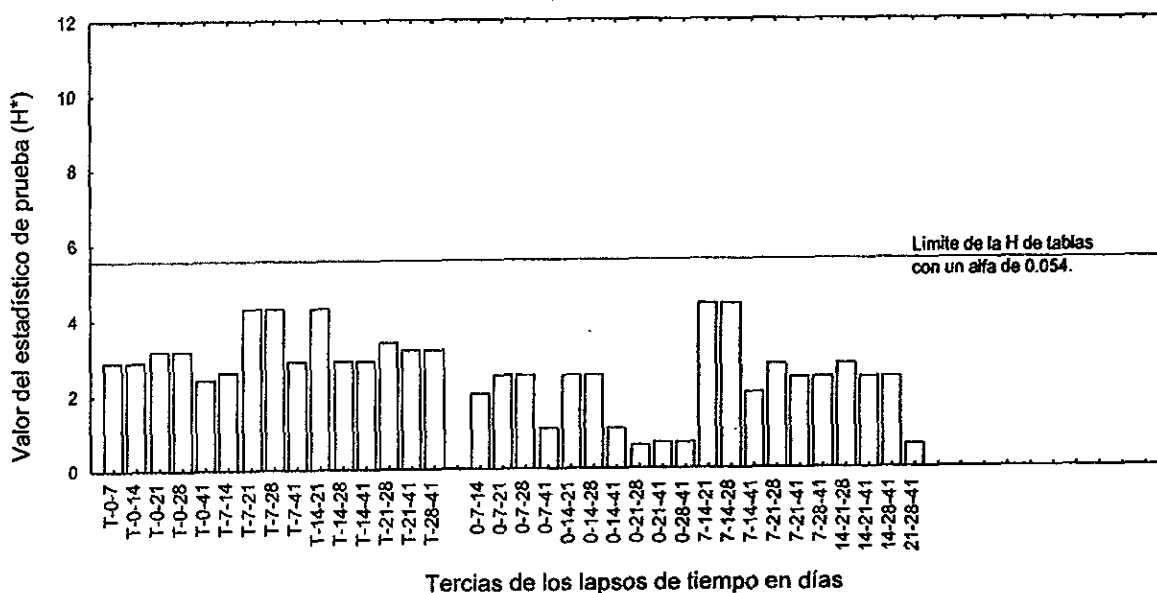
Figura 41. Después de 41 días de haber suspendido la intoxicación, la membrana basal de los túbulos se ve normal, en tanto que la del corpúsculo renal (glomérulo) está un poco aumentada (flecha). Técnica de Ácido Peryódico-Schiff (X10).

Figura 42. Resultados de la prueba de Kruskal-Wallis para la técnica de Ácido Peryódico-Schiff. Membranas basales de los túbulos del riñón.



Las membranas basales del corpúsculo renal (glomérulo) no mostraron diferencias significativas en ningún caso (Figura 43), a pesar de las heterogeneidad de los datos (Cuadro 10).

Figura 43. Resultados de la prueba de Kruskal-Wallis para la técnica de Ácido Peryódico-Schiff. Membranas basales del corpúsculo renal (glomérulo) del riñón.



9. DISCUSIÓN DE LOS RESULTADOS

Hígado. No se conocen investigaciones para el tejido hepático donde se reporten las alteraciones histológicas junto con la presencia de plomo, glucógeno o colágena al término y después de una intoxicación oral con plomo.

Al término de la intoxicación se observó la mayor intensidad de reacción registrada por el plomo *in situ* en el tejido (Cuadro 4), situación reportada en forma cuantitativa en la literatura (Schlick y cols. 1980; Bankowska y Hine, 1985). Se apreciaron abundantes fibras perivasculares de colágena probablemente relacionada con el aumento en el contenido total de colágena reportado por Rana y Prakash en 1986. También hubo una tinción para glucógeno escasa como lo reportaron Kacew y Singhal (1980). Se esperaba encontrar las alteraciones histológicas más severas, sin embargo éstas fueron reversibles probablemente porque las células hepáticas ya se habían adaptado al estrés de un medio tóxico en equilibrio.

Después de una semana, la intensidad de la reacción para detectar plomo y glucógeno permaneció sin cambios cualitativos sustanciales. Schlick y sus colaboradores (1980) mediante cuantificación total reportaron una disminución importante en el contenido de plomo, probablemente porque utilizaron una concentración 200 veces menor. Mientras que la presencia de colágena perivascular y de glucógeno se mantuvieron sin cambios sustanciales. cerca de los conductos vasculares. A nivel histológico empezaron a manifestarse cambios irreversibles e inflamatorios.

Para los grupos de 14 y 21 días después de la intoxicación bajó la intensidad de la reacción por la presencia de plomo en los tejidos. En contraste, aumentaron ligeramente de tamaño las áreas perivasculares teñidas de azul y hubo una mayor coloración magenta en el parénquima (glucógeno). A nivel histológico se incrementó la cantidad y extensión de cambios reversibles y disminuyeron las alteraciones irreversibles e inflamatorias.

A los 28 días después de la intoxicación, casi todo continuó sin grandes modificaciones en comparación con los dos grupos anteriores, a excepción del nivel histológico, donde volvieron a intensificarse las alteraciones irreversibles e inflamatorias. Por último, el conjunto de 41 días después de la intoxicación, mostró un tono débil para la reacción con el rodizonato de sodio, escasas señales de filamentos azules perivasculares, distribución heterogénea parenquimatosa y citoplásmica de glucógeno y, una disminución en el número de variaciones histológicas de todo tipo.

Como se aprecia en los párrafos anteriores, la presencia de plomo en el hígado tuvo una tendencia decreciente tal como se reportó en estudios de contenido total de plomo para este órgano (Schlick y cols. 1980; Bankowska y Hine, 1985). La tendencia histológica fue irregular y no se encontró reportada en la literatura. Este comportamiento quizás se deba a un desequilibrio de la concentración de plomo en el

organismo y a la liberación de parte de los reservorios del mismo hacia la sangre. Como resultado puede haber una cantidad mayor de plomo recibida por los hepatocitos (grupos de 7 a 28 días después de la intoxicación). A los 41 días después de la intoxicación, quizás ha vuelto la estabilidad al sistema y la recuperación histológica total no tarde mucho tiempo o nunca se alcance de nuevo.

No se encontraron reportes en la literatura del comportamiento de la colágena, pero por la naturaleza de la misma se esperaba una tendencia hacia el incremento nunca lo contrario. En este trabajo fue casi constante a lo largo del experimento con variaciones probablemente debidas a factores propios de cada organismo. Por otra parte, se observó que la tinción para glucógeno se incrementó conforme pasó el tiempo después de la intoxicación, tal como se reportó en la literatura (*Hacker y cols. 1990*).

Es importante mencionar que los datos sobre la presencia de plomo guardaron correspondencia unicamente con los cambios en el contenido de glucógeno.

Riñón. En el caso del tejido renal únicamente se encontró un estudio donde se reportan el contenido de plomo junto con las alteraciones histológicas al final de la intoxicación y después de que pasó un periodo de tiempo. La tendencia fue hacia la disminución en ambos casos (*Bankowska y Hine, 1985*). Para el contenido de colágena y la preservación de la membrana basal, no se encontró ningún reporte. La variación de la colágena probablemente se debió a factores propios de cada organismo.

Riñón inmediatamente después de la intoxicación. Hubo una fuerte reacción por presencia de plomo en la corteza tal como lo reportó Craan y sus colaboradores (1986), mientras que la colágena perivascular fue escasa. Este grupo presentó el primer lugar en la pérdida focal de la membrana basal y de las alteraciones histológicas, ambas a nivel corticotubular.

Riñón siete días después de la intoxicación. Disminuyó la presencia de plomo en la corteza, pero se incrementó en la médula. Lo anterior sugirió un desplazamiento del metal desde la corteza hacia la médula probablemente para su eliminación. No se reportó nada similar en la literatura. La colágena en el corpúsculo renal y los conductos vasculares fue la más notoria de todos los grupos. Con relación al grupo anterior, disminuyeron las alteraciones de la membrana basal (tubular y corpuscular). Los cambios histológicos disminuyeron a nivel corticotubular, pero empezaron a manifestarse en los corpúsculos renales.

Riñón 14 días después de la intoxicación. La presencia de plomo cortical fue similar al del grupo anterior, pero disminuyó en la médula, mientras que se incrementaron un poco las alteraciones de la membrana basal en los túbulos. La colágena y los cambios histológicos continuaron su tendencia descendente tanto en túbulos como en los corpúsculos renales.

Riñón 21 y 28 días después de la intoxicación. Siguió la tendencia descendente para la presencia de plomo y las alteraciones histológicas. Los cambios en la colágena se mantuvieron estables, mientras que descendieron las alteraciones de la membrana basal en túbulos, pero aumentaron en el corpúsculo renal.

Riñón 41 días después de la intoxicación. La reacción de este grupo a las cuatro técnicas de tinción dieron los datos más parecidos a los de un organismo testigo.

En este caso, La presencia de plomo in situ en el tejido solamente guardó correspondencia con los cambios histológicos.

En forma conjunta se observó que la presencia de plomo en el hígado y el riñón fue evidente después de 40 días de intoxicación oral (Cuadros 3 y 7). Esta observación coincidió con lo mencionado por varios investigadores (*Schlick y cols. 1980; Wigfield y cols. 1986; Victory y cols. 1987; Torra y cols. 1989; Sin y cols. 1992*), quienes utilizando diseños experimentales diferentes al del presente estudio, reportaron que al término de una intoxicación con plomo, aumentó el contenido de este metal en ambos órganos. En el riñón esta presencia fue más evidente en la corteza tal como lo reportaron por Craan y sus colaboradores (1986) quienes realizaron una cuantificación total de plomo en fragmentos separados de corteza y médula renal.

La acumulación del plomo en el hígado puede deberse a su localización en el flujo portal del tracto gastrointestinal. Esto permite la captación de tóxicos ingeridos que son fácilmente difundibles hacia los hepatocitos por el epitelio fenestrado de los sinusoides (*Treinen, 1996*). Además, este órgano es el centro de desintoxicación del cuerpo y recibe un gran volumen de sangre, fluido que es el principal transporte de plomo para su difusión. En el caso del riñón, por ser el centro de filtración y reabsorción del cuerpo, fácilmente puede absorber y acumular plomo (*Nolan y Shaikh, 1992*).

La intensidad de la reacción al rodizonato de sodio en el riñón fue mayor que la del hígado (Cuadro 3 y 7). La diferencia de la acumulación entre estos dos órganos se reportó tanto en intoxicación con plomo directa (*Bankowska y Hine, 1985; Kumar y cols. 1988; Martínez y cols. 1995*), como oral (*Wigfield y cols. 1986; Sin y cols. 1992; Nehru y Kaushal, 1993*). Este comportamiento se explica por la histología de ambos órganos. El hígado tiene sinusoides por donde las proteínas enlazadas al plomo fácilmente escaparían del plasma en el fluido intersticial, así como células reticuloendoteliales fagocíticas que podrían capturar plomo ya sea enlazado a grandes moléculas o en suspensión en el plasma. El riñón, por su naturaleza filtrante y reguladora del equilibrio hídrico puede almacenar una gran cantidad de plomo (*Bradbury y Deane, 1986*).

Luego de suspender la intoxicación, la presencia del tóxico en el hígado y el riñón disminuyó conforme se incrementó el tiempo (Cuadros 3 y 7). Por lo tanto se aceptó la hipótesis planteada en este estudio, hecha con base en cuantificaciones totales de plomo para intoxicaciones directas (*Villareal y Villegas, 1987; Jones y cols. 1994*) y orales (*Schlick y cols. 1980; Wigfield y cols. 1986*).

Después de una semana de haber suspendido la intoxicación, en el hígado no se apreciaron cambios importantes en la intensidad de la reacción para el parénquima y los eritrocitos. Sin embargo, a la siguiente semana se observó una disminución importante en el parénquima (Cuadro 3). Algo similar fue reportado por Sorensen y Bhattacharyya (1988), quienes aplicaron en ratones una inyección de plomo. Después de una semana, el contenido total de plomo en el hígado fue del 9.8 % del tóxico inyectado. A la siguiente semana el análisis del contenido total de plomo mostró una concentración de 3.9 % del tóxico inyectado.

Los resultados del Cuadro 3 y la Figura 19, son evidencia de que la eliminación del tóxico en el hígado se llevó a cabo en cuestión de semanas. De tal manera que los resultados observados durante tres semanas consecutivas nunca presentaron intensidad de reacción similar dentro del periodo de estudio. En el hígado, la intensidad de la reacción al plomo en los eritrocitos fue mayor que en el parénquima. El periodo de vida del hepatocito en ratas es de aproximadamente 200 días (Plaa, 1991). Si para el ratón fuera similar, entonces la disminución de la coloración a los 41 días probablemente no sea el resultado de una descamación. La salida del tóxico debió ser entonces a través de la sangre y la bilis (Conrad y Barton, 1978 citado por Kumar y cols. en 1988), posible razón de esa diferencia.

Para el riñón, siete días después de la intoxicación, la reacción más fuerte se presentó en la médula (Cuadro 7). Este comportamiento sugirió un desplazamiento del metal desde la corteza hacia la médula probablemente para su eliminación. No se encontraron estudios donde se apoye o rechace la hipótesis anterior. Conforme pasó el tiempo, la coloración en el riñón primero se homogeneizó y luego decreció, llevándose a cabo más rápidamente en la médula (Figuras 33 y 34). Los resultados del Cuadro 7 indicaron que después de 28 días de la intoxicación, aún hay rastros de plomo en el riñón, mientras que a los 41 días después de la intoxicación, la coloración fue parecida a la del testigo. Existen estudios donde se reportó que tras un periodo de recuperación, disminuyó el contenido de plomo renal en los organismos de prueba. Sin embargo, su concentración continuaba siendo mayor que la de los organismos testigo (Bankowska y Hine, 1985; Wigfield y cols. 1986). Es importante mencionar que en dichos estudios se trabajó con diseños experimentales diferentes al utilizado en este estudio.

La presencia de plomo en el hígado y el riñón después de un periodo de recuperación puede explicarse con base en los siguientes estudios:

- a) Schlick y sus colaboradores (1980), señalaron que en ratón la exposición diaria a concentraciones de plomo mayores que 0.03 ppm (0.000003 % p/v), excede la capacidad de excreción y movilización del metal por el organismo. Como resultado puede haber una elevación del contenido de plomo en los órganos. Después de varios días de omisión del tóxico, el cuerpo está en posición de excretarlo lentamente. En el presente estudio, la concentración de plomo empleada fue 200 veces mayor (0.06 % p/v) y el tiempo de intoxicación de 40 días. Bajo estas

circunstancias fue probable que a cuatro semanas de haber finalizado la intoxicación, todavía hubiera rastros del tóxico en los tejidos hepático y renal.

- b) Después de una inyección de plomo, el ratón exhibe un patrón bifásico de excreción total, formado por un componente rápido y uno lento (*Choie y Richter, 1980; Keller y Doherty, 1980 citado por EPA en 1986a*). Kumar y sus colaboradores (1988), mencionaron que para el hígado y el riñón, el primer componente dura unas horas y el segundo varios días (Cuadro 1). Debido a este patrón bifásico y a la naturaleza acumulativa del plomo, es probable que aún exista el tóxico en el hígado y el riñón después de varias semanas de haberlo suspendido.

A nivel histológico, los hígados de los ratones de prueba presentaron tumefacción, esteatosis, necrosis y acúmulos de leucocitos principalmente en la zona central del lobulillo (Cuadro 4). Otros autores han reportado alteraciones similares ubicadas en la misma zona (*Karmakar y cols. 1986; Russo y cols. 1988; Riera y cols. 1993*). De acuerdo con Treinen (1996), la zona centrolobulillar recibe el menor aporte de oxígeno y es la más susceptible a sufrir daños.

En el riñón las alteraciones histológicas se localizaron principalmente en la corteza, probablemente porque ésta constituye la mayor porción del riñón y recibe un 90 % del flujo sanguíneo renal. Además, el transporte tubular de metales pesados se localiza primordialmente en el túbulo proximal (*Golstein y Schenellman, 1994*). Los grupos de prueba presentaron tumefacción, desprendimiento celular y edema intersticial a nivel tubular (Cuadro 8). Las dos primeras alteraciones fueron mencionados por otros autores como cambios subletales y desorganización necrótica de los túbulos (*Russo y cols. 1988; Goyer, 1989; Bankowska y Hine, 1985; Fowler y cols. 1980*).

Por su parte, el corpúsculo renal de los grupos de prueba (Cuadro 8), mostró un aumento del tamaño glomerular y un engrosamiento de la capa parietal de la cápsula de Bowman. De acuerdo con la literatura, el glomérulo sufre muy pocas alteraciones histológicas por acción del plomo. Por medio de técnicas especiales se han reportado cambios glomerulares a nivel endotelial, de membrana basal y de depósito de inmunoglobulinas (*Russo y cols. 1988; Fels y cols. 1994; Klaassen, 1991 citado por Yamauchi y Fowler en 1996*). Estas alteraciones podrían causar el incremento en el tamaño glomerular, observado en este estudio por medio de microscopía de luz (Cuadro 8). En cuanto al engrosamiento de la capa parietal de la cápsula de Bowman, la literatura reporta que es un cambio morfológico normal que se presenta en el ratón macho adulto de laboratorio (*Kaplan y cols. 1983; Cunliffe-Beamer y Les, 1987*), o por lo menos en algunas de sus cepas (*Frith y cols. 1992*), el cual puede aumentar a causa de la intoxicación por plomo (*Van Esch y Kroes, 1969*). En el presente estudio (Cuadro 8), el corpúsculo renal de los organismos de prueba presentó un engrosamiento de la capa parietal que casi nunca se observó en los testigos.

La tumefacción causada por el plomo se observó tanto en el hígado como en el riñón. Puede deberse a la alteración del transporte de iones y el equilibrio hídrico por la unión directa del metal con la membrana celular (Nolan y Shaikh, 1992; Riera y cols. 1993). También puede darse en forma indirecta por la unión del plomo con la membrana mitocondrial y la inhibición de la succinato deshidrogenasa y del transporte de electrones (Riera y cols. 1993; Nehru y Kaushal, 1993). Al frenarse los procesos de la cadena respiratoria celular que se llevan en la mitocondria, disminuye la concentración de ATP y el metabolismo celular (Fowler y cols. 1980 y 1996; Russo y cols. 1988). La pérdida de ATP, además es acelerada debido a que el plomo aumenta la actividad de las fosfatasas (Nehru y Kaushal, 1993). La pérdida de ATP provoca efectos generalizados sobre muchos sistemas dentro de la célula incluyendo el transporte activo en la membrana celular. Se presenta una insuficiencia de la bomba de sodio y por ende hay una degeneración de la membrana por la imposibilidad celular de mantener el equilibrio metabólico (equilibrio osmótico). El resultado es la acumulación de sodio intracelular y la salida de potasio de la célula. La ganancia de solutos se acompaña del ingreso isoosmótico de agua, provocando la desorganización celular (Cotran y cols. 1990).

La esteatosis observada únicamente en el hígado, es una acumulación anormal de grasas, predominantemente triglicéridos, precedida por tumefacción o degeneración hídrica. Se forma principalmente en las células que participan en el metabolismo de los lípidos como el hepatocito. Son el resultado de la manifestación de lesión tóxica o hipóxica causada por alteraciones del metabolismo, tales como: a) entrada excesiva de ácidos grasos; b) aumento en la síntesis de ácidos grasos; c) disminución en la oxidación de ácidos grasos; d) aumento en la esterificación de ácidos grasos; e) disminución en la síntesis de lipoproteínas y f) alteración de la secreción hepática (Anderson y Scott, 1980; Cotran y cols. 1990; Plaa, 1991; Treinen, 1996). Al parecer no hay reportes del mecanismo de acción del plomo en el hepatocito para dar origen a esta alteración. Únicamente hay estudios sobre como el plomo inyectado aumenta la producción de colesterol, necesario para formar las membranas citoplasmáticas durante la mitosis (Dessi y cols. 1989).

La necrosis fue reportada como tal en el hígado (Cuadro 4), e interpretada en el riñón como desprendimiento celular (Cuadro 8). Este daño histológico es el resultado de un estrés excesivo y esta relacionado con hinchazón y goteo celular, desintegración nuclear y flujo de células inflamatorias (Cotran y cols. 1990).

En el presente estudio no se observó edema intersticial en el hígado (Cuadro 4). Generalmente cuando este órgano presenta una inflamación, no hay cambios vasculares y del exudado debido a que su tejido conjuntivo es reticular. Este tejido es fino, delicado y poco visible. En su lugar, la inflamación esta marcada por la migración de células inflamatorias a las regiones dañadas para formar acumulaciones focales (Wheater y cols. 1992). Los focos leucocitarios son una forma bien conocida de daño hepático por tóxico y, también están relacionados con los hepatocitos necróticos (Treinen, 1996).

En el caso del riñón si hubo edema intersticial (Cuadro 8). En ningún otro estudio se mencionó esta alteración. Una explicación posible es que el plomo lesione los capilares glomerulares haciéndolos anormalmente permeables a las proteínas que pasan a la luz tubular donde pueden ser eliminadas provocando proteinuria (*Yamauchi y Fowler, 1996*) o quedar atrapadas por el intersticio causando el edema (*Anderson, 1979*). También puede ser el resultado de alguna falla en la aplicación de la técnica histológica.

Varias alteraciones reportadas en otros estudios no fueron encontradas en este trabajo. La causa probable fue el menor tiempo de intoxicación utilizado en el presente estudio. A continuación se menciona cada una en forma particular:

- a) Cuerpos de inclusión. Los cuerpos de inclusión son observados en poco tiempo tanto en el hígado como en el riñón cuando el tóxico es inyectado. (*Fowler y cols. 1980; Bankowska y Hine, 1985; Goyer, 1989, 1993; Ortega y cols. 1996*). En intoxicaciones por vía oral, se requieren de altas concentraciones del metal y exposiciones prolongadas para que se aprecie esta alteración (*Sorensen y Bhattacharyya, 1988; Riera y cols. 1993*). Ninguna de las dos condiciones anteriores fue cubierta en el presente estudio. Sin embargo, no se puede descartar totalmente su existencia hasta emplear técnicas específicas de tinción para detectarlos como la de carbol-fucsina o la de Ziehl-Neelsen (*Goyer, 1989*). Lamentablemente lo anterior no estuvo dentro de los objetivos de este trabajo.
- b) Hiperplasia, hipertrofia y citomegalia. Los compuestos de plomo funcionan como mitógenos directos cuando se aplican en forma inyectada tanto en hígado (*Columbano y cols. 1983; Roomi y cols. 1986; Dessi y cols. 1989; Hacker y cols. 1990; Shinozuka y cols. 1994*), como en el riñón (*Choie y Richter, 1974, 1980; Stevenson y cols. 1977; Ward y cols. 1993; Shinozuka y cols. 1994*), produciendo hiperplasia e hipertrofia. En forma oral, dosis altas (1,000 ppm) de plomo en lapsos de tiempo largo (un año) dan por resultado hiperplasia atípica y carcinogenesis (*Mao y Molnar, 1967; Van Esch y Kroes, 1969*). Mientras que concentraciones moderadas del tóxico de 250 ppm durante seis meses no causó hiperplasia o hipertrofia, pero sí citomegalia (*Fowler y cols. 1980; Bankowska y Hine, 1985*). A la concentración del metal (600 ppm) y periodo de tiempo de este estudio, no se observó ninguna de las tres alteraciones. Sin embargo, cuando se administró una concentración similar a la del presente estudio en ratones por vía oral (madre) en la gestación y lactación se reportaron casos posteriores de hiperplasia atípica y tumoración (*Waalkes y cols. 1995*).

Adicionalmente, no existió una tendencia para las alteraciones histológicas en el hígado. Hubo pocas alteraciones al término de la intoxicación y 41 días después de la misma, así como mayor incidencia de efectos en los grupos de 7, 14, 21 y 28 días después de la intoxicación (Cuadro 4). En este caso, fue rechazada la hipótesis planteada en este estudio sobre una tendencia hacia la recuperación histológica conforme pasó el tiempo después de suspender la intoxicación. Este comportamiento

probablemente se deba a lo siguiente: antes de retirar el tóxico, quizás existió un equilibrio de la concentración de plomo en todo el organismo. Al eliminar la fuente de intoxicación puede haber un desequilibrio en la concentración de plomo en el organismo. Los depósitos endógenos tal vez empezaron a liberar parte de su reservorio hacia la sangre. El hígado con sus células adaptadas para captar una cantidad constante del tóxico, probablemente se vean saturados con una mayor concentración del metal. Esto podría ser parte de la respuesta a la presencia de daños más severos de los 7 a los 28 días. Para los 41 días, quizá ha vuelto la estabilidad al sistema y la recuperación histológica total no tarde ya mucho tiempo o nunca se alcance de nuevo. No se conocen reportes que apoyen o refuten este comportamiento.

En el caso del riñón, las alteraciones histológicas continuaron presentes después de 41 días (Cuadro 8). Waalkes y sus colaboradores (1995), observaron que los efectos de una intoxicación con plomo vía oral en la gestación y lactación continuaron después de 108 días. No obstante lo anterior, la tendencia fue descendente (Cuadro 8) y por lo tanto se aceptó la hipótesis planteada en el presente estudio. Una circunstancia parecida fue reportada por Piasek y sus colaboradores (1989). Ellos observaron que al discontinuar la exposición oral a plomo en ratas, cinco semanas después hubo reversibilidad de los cambios morfológicos en el riñón.

Por otra parte, el aumento anormal de colágena detectado por la técnica de Mallory en el tejido es una señal de cicatrización tisular frecuente en la cirrosis hepática (Sheehan y Hrapchak 1980) y de fibrosis intersticial por intoxicación crónica con plomo en el riñón (Weeden y cols. 1975 citado por Nolan y Shaikh, 1992; Goyer, 1971, 1989 y 1996). En el presente estudio, el aumento de esta proteína se detectó únicamente a nivel vascular. De acuerdo con los resultados de los Cuadros 5 y 9 y, de las Figuras 24, 25 y 39, esta alteración se mantuvo casi constante a lo largo del experimento, por lo que la hipótesis de que la presencia de colágena disminuiría conforme pasará el tiempo después de la intoxicación fue rechazada. Rana y Prakash (1986), reportaron el aumento del contenido total de colágena en hígado luego de una intoxicación por intubación gástrica. Greenberg (1990), mediante implantación subcutánea de esferas de plomo, notó la presencia de colágena en el parénquima. El mecanismo de formación de colágena en el hígado por tóxicos químicos puede ser por estímulo directo de las células de Ito. Estas células son los responsables de la producción de esta proteína (Treinen, 1996).

En la prueba del Ácido Peryódico-Schiff para detectar glucógeno en el hígado se observó que a pesar de que la prueba estadística sólo registro diferencias significativas entre los grupos de prueba en el área portal (Figuras 28, 29 y 30), con base en los datos del Cuadro 6 se estableció el siguiente comportamiento general: Al final de la intoxicación (0 días) disminuyó la presencia de glucógeno, más tarde se incrementó conforme pasó el tiempo de recuperación. A los 41 días, se observaron numerosos acúmulos del polisacárido distribuidos irregularmente en el citoplasma (Figura 27), pero también áreas hepáticas con escasa presencia. Esto coincidió con lo reportado por otros autores. Kacew y Singhal (1980), informaron que en ratas la administración oral

de plomo en el agua de beber durante 56 días produjo una reducción significativa del glucógeno hepático. Tras un periodo de recuperación, se incrementó el contenido de glucógeno pero no hubo una reversión total de los cambios observados en el metabolismo hepático. Hacker y sus colaboradores (1990), observaron que una inyección de nitrato de plomo aplicada a ratas produjo una pérdida total de glucógeno en el parénquima. A los 20 días, se recuperó todo el glucógeno e incluso hubo más que en el control.

11. SUGERENCIAS

Es importante realizar algunas recomendaciones que se generaron en el transcurso de este trabajo. Estas son las siguientes:

- Repetir el experimento, considerando periodos de evaluación posteriores a la intoxicación más prolongados con el fin de ampliar el panorama la tendencia de las alteraciones histológicas e histoquímicas en el hígado y el riñón.
- Llevar a cabo un estudio del patrón bifásico de excreción para una intoxicación oral en forma global y por órgano para obtener más información sobre la principal forma de ingestión actual de plomo en humanos
- Realizar un estudio sobre el traslado de plomo en el riñón después de una intoxicación con plomo para determinar tiempos de desplazamiento y de permanencia en la corteza y médula renales.
- Aplicar técnicas específicas para enzimas que intervienen en el metabolismo del glucógeno bajo un diseño experimental de la intoxicación vía oral.
- Aplicar técnica de fraccionamiento (*Craan y cols. 1986*) en hígado para detectar plomo en regiones específicas y poder relacionarlo con zonificación histológica.

12. LITERATURA CITADA

Anderson JR (1979). Patología de Muir. Compendio de Anatomía patológica y patología general. Ediciones Expaxs, S.A. Barcelona, España. p. 13-42.

Anderson WA y Scott TM (1980). Anatomía patológica básica. Ediciones DOYMA, España. p. 21-28.

Agency for Toxic Substances and Disease Registry. (ATSDR, 1990). Toxicological profile for lead. Ed. Oak Ridge National Laboratory. USA. p. 47-48.

Badillo GJF (1988). Plomo. En: Curso Básico de Toxicología Ambiental. Ed. A. Albert Lilia. Centro Panamericano de Ecología Humana y Salud. Organización Panamericana de la Salud. Organización Mundial de la Salud. Metepec, Estado de México. p. 115-116.

Bankowska J y Hine C (1985). Retention of lead in the rat. Arch Environ Contam Toxicol. 14:621-629.

Boya JV (1996). Atlas de histología y organografía microscópica. Editorial Médica Panamericana. España. p. 25-30.

Bradbury MWB y Deane R (1986). Rate of uptake of lead-203 into brain and other soft tissues of the rat at constant radiotracer levels in plasma. Annals New York Academic of Sciences. 481:142-159.

Chengelis PC y Cox GS (1992). Introduction. En: Animals Models in Toxicology. Eds. Cox GS y Chengelis PC. Marcel Dekker. New York, USA. p. 6.

Choi DD y Richter GW (1972a). Cell proliferation in rat kidney induced by lead acetate and effects of uninephrectomy on the proliferation. Am J Pathol. 66:265-275.

Choi DD y Richter GW (1972b). Cell proliferation in rat kidney after prolonged treatment with lead. Am J Pathol. 68:359-370.

Choi DD y Richter GW (1973). Stimulation of DNA in rat kidney by repeated administration of lead. Proc Soc Exp Biol Med. 142: 446.

Choi DD y Richter GW (1974). Cell proliferation in mouse kidney induced by lead: I. Synthesis of deoxyribonucleic acid. Lab Invest. 30:647-651.

Choi DD y Richter GW (1980). Effects of lead on the kidney. En: lead Toxicity. Eds. Singhal LR y Thomas AJ. Urban and Schwarzenberg Baltimore-Munich. Printed in USA.

Columbano A, Ledda GM, Sirigu P, Perra T y Pani P (1983). Liver cell proliferation induced by a single dose of lead nitrate. Am J Pathol. 110:83-88.

Comisión Metropolitana para la Prevención y Control de la Contaminación Ambiental en el Valle de México (CMPCCAVM, 1993a). Plomo. Situación Actual y Avances en su Control. México, D. F. p. 4-6, 9, 12, 14, 20-21, 25, 28, 36.

Comisión Metropolitana para la Prevención y Control de la Contaminación Ambiental en el Valle de México (CMPCCAVM, 1993b). Plomo y Salud. Impacto ambiental de la reformulación de gasolinas en la Zona Metropolitana de la Ciudad de México. México, D. F. p. 7.

- Corey OG y Galvao LAC (1989). Plomo. Serie Vigilancia 8. Centro Panamericano de Ecología Humana y Salud. Organización Panamericana de la Salud. Organización Mundial de la Salud. Metepec, Estado de México. p. 8, 19-21, 25, 27, 37.
- Cotran RS, Kumar V y Robbins SL (1990). Patología estructural y funcional. Editorial Interamericana-Mc Graw-Hill. Madrid, España. Volumen 1. p. 1-24.
- Craan GA, Malick AM y P'an YSA (1986). Segmental and intracellular distribution of lead in rat kidney and salivary glands. *Toxicology*. 42:157-170.
- Cunliffe-Beamer JL y Les EP (1987). The laboratory mouse. En: *The UFAW Handbook on the care and management of laboratory animals*. Eds. UFAW (Universities Federation for Animal Welfare). Editorial Longman Scientific and Technical. USA. p. 278-279.
- Deleon RI (1970). Manual de laboratorio de histología. Segunda Reimpresión. ENCB. IPN. México, D. F. p. 1-9, 12, 25.
- Dessi S, Batetta B, Laconi E, Ennas C y Pani P (1989). Hepatic cholesterol in lead nitrate induced liver hyperplasia. *Chem Biol Interact*. 48:271-279.
- Durán DA, Cisneros CAE, Fernández AMA, Gersonowies RJR, Meraz MS y Vargas VA (1986). Manual de Técnicas Estadísticas. ENEP-Iztacala. UNAM. Tlalnepantla, Estado de México. p. 96-100.
- Environmental Protection Agency (EPA, 1986a). Air Quality Criteria for Lead. EUA: Research Triangle Park, NC 27711. Vol III, Cap. 10, p. 39.
- Environmental Protection Agency (EPA, 1986b). Air Quality Criteria for Lead. EUA: Research Triangle Park, NC 27711. Vol IV, Cap. 12, p. 13, 164-165, 179, 181-182, 187.
- Fels LM, Herbort C, Pergande M, Jung K, Hotter G, Rosello J, Gelpi E, Mutti A, De Broe M y Stolte H (1994). Nephron target sites in chronic exposure to lead. *Nephrol Dial Transplant*. 9:1740-1746.
- Fowler BA, Kimmel AC, Woods S J, McConnell E E y Grant DL (1980). Chronic low-level lead toxicity in the rat. *Toxicology and Applied Pharmacology*. 56: 59-77.
- Fowler AB (1996). The nephropathology of metals. En: *Toxicology*. Eds. Chang WL, Magos L y Suzuki T. Lewis Publishers, CRC Press Inc. USA. Chapter 43. p. 721-723.
- Frith HC, Goodman GD y Boysen GB (1992). The mouse. Pathology. En: *Animal Models in Toxicology*. Eds. Cox GS y Chengelis PC. Marcel Dekker. New York, USA. p. 261.
- Gerhardson L y Skerfving S (1996). Concepts in biological markers and biomonitoring for metal toxicity. En: *Toxicology*. Eds. Chang WL, Magos L y Suzuki T. Lewis Publishers, CRC Press Inc. USA Chapter 6. p. 86-92.
- Golstein RS y Schenellman RG (1996). Toxic responses of the kidney. En: *Casarett and Doull's Toxicology. The Basic Sciences of Poisons*. Eds. Klaassen DC, Mandur OM y Oull DJ. Mc Graw-Hill. New York, USA. Chapter 14. p. 417-442.
- Goyer RA (1971). Lead toxicity: A problem in environmental pathology. *Am J Pathol*. 64: 167-181.
- Goyer RA (1989). Mechanisms of lead and cadmium nephrotoxicity. *Toxicology Letters*. 46:153-162.
- Goyer RA (1993). Lead Toxicity: Current concerns. *Environmental Health Perspectives*. 100:177-187.

- Goyer RA (1996). Toxic effects of metals. En: Casarett and Doull's Toxicology. The Basic Sciences of Poisons. Eds. Klaassen DC, Mandur OM y Oull DJ. Mc Graw-Hill. New York, USA. Chapter 23. p. 703-709.
- Greenberg RS (1990). The histopatology of tissue lead retention. *Histology and histopatology*. 5:451-456.
- Hacker HJ, Bannash P y Columbano A. (1990). Effect of lead nitrate on liver carbohydrate and glicogen content in the rat. *Carcinogenesis*. 11:2199-2204.
- Harkness JE y Wagner JE (1989). The biology of rabbits and rodents. Eds. Lea and Febinger. USA. p. 41.
- Hernández AM (1995). Prevención y control de la intoxicación por plomo: la situación en México. En: Intoxicación por plomo en México. Prevención y Control. Eds. Hernández AM y Palazuelos E. Instituto Nacional de Salud Pública y Departamento del Distrito Federal. México, D. F. p. 13.
- Jones MM, Basinge MA, Gale GR, Atkins LM, Smith AB y Stone A (1994). Effect of chelate treatments on kidneys, bone and brain lead levels of lead-intoxicated mice. *Toxicology*. 89:91-100.
- Kacew S y Singhal RL (1980). Aspects of molecular mechanisms underlying the biochemical toxicology of lead. En: Lead toxicity. Eds. Singhal LR y Thomas AJ. Urban and Schwarzenberg Baltimore-Munich. USA. p. 55-60.
- Kaplan HM, Brewer NR y Blair WH (1983). Physiology, biology, inmunology and hasbandry. Eds. Foster H, Small D y Fox GJ. American College of laboratory. Animal Medicine Series. Academic Press. USA. Chapter 11. p.258, 266.
- Karmakar N, Saxena R y Anand S (1986). Histopathological changes induced in rat tissues by oral intake of lead acetate. *Environmental Research*. 41:23-28.
- Kumar S, Devinder M, Surinder S, Garg ML, Mangal PC y Trehan PN (1988). Biokinetics of lead in various mouse organs/tissues using radiotracer technique. *Indian Journal of Experimental Biology*. 26:860-865.
- La via MF y Hill RB (1977). Patología. Introducción a la patología. Editorial El Manual Moderno S. A. México, D. F. p. 1-15.
- Ledda-Columbano GM, Columbano A y Pani P (1983). Lead and liver cell proliferation: effect of repeat administrations. *Am J Pathol*. 113:315-320.
- Linch MJ, Raphel SS, Mellor LD, Spare PD y Inwood MJH (1987). Métodos de laboratorio. Editorial interamericana. México, D. F. p. 1099-1114.
- Mao P y Molnar JJ (1967). The fine structure and histochemistry of lead induced renal tumors in rats. *Am J Pathol*. 50:571-603.
- Martínez GF, Martínez RF, Vicente I, Peñafiel R y Cremades A (1995). Effect of environmental temperature on tissue lead accumulation in mice repeatedly treated with lead acetate. *European Journal of pharmacology. Environmental Toxicology and Pharmacology*. 293:271-275.
- Nehru B y Kaushal S (1993). Alterations in the hepatic enzymes following experimental lead poisoning. *Biol Trace Elem Res*. 38:27-34.

- Noian CV y Shaikh ZA (1992). Lead nephrotoxicity and associated disorders: biochemical mechanisms. *Toxicology*. 73:127-146.
- Ortega VV, Martínez GAF, Cremades CA, Rodríguez VC, Calderón RF y Martínez DF (1996). Ultrastructural investigation of lead-induced intranuclear inclusion bodies in mice. *Ultrastruc Pathol*. 20:263-273.
- Oskarsson A y Fowler BA (1985). Effects of lead on the heme biosynthetic pathway in rat kidney. *Experimental and Molecular Pathology*. 43:409-417.
- Padykula HA (1977). Histochemistry and citochemistry. En: *Histology*. Eds. Weiss L. y Greep RO. Mc Graw-Hill Book Company. USA. p. 98-100.
- Pearse AGE (1972). *Histochemistry. Teorical and Applied*. Churchill Livingstone Edinburg and London. Vol 2. p. 115.
- Pérez DF y Peña CMP (1995). Niveles y tendencias de las concentraciones de plomo en la atmósfera de la ciudad de México. En: *Intoxicación por plomo en México. Prevención y control*. Eds. Mauricio Hernández Avila y Eduardo Palazuelos. Instituto Nacional de Salud Pública y Departamento del Distrito Federal. México, D. F. p. 37.
- Piasek M, Kustial K y Bunarevic A (1989). The effect of lead exposure on pathohistological changes in the liver and kidney in relation to age in rats. *Arch Hig Rada Toksikol*. 40:15-21.
- Plaa GL (1991). Toxic responses of the liver. En: *Casarett and Doull's Toxicology. The Basic Science of Poisons*. Eds. Amdur OM, John Doull J y Klaasen PC. Pergamon Press. USA. p. 334-349.
- Rana SVS y Prakash R (1986). Collagen in the liver of metal fed rats. *Exp Pathol*. 29: 193-195.
- Reyes M E y Deleon R I (1988). La acción del plomo en el feto durante la gestación y en el recién nacido. Informes técnicos. Serie Investigación y Desarrollo tecnológico. Área Ciencias Medico-Biológicas. No. I-11. ENCB. IPN. México, D. F. p. 8, 14, 18.
- Reyes ME (1992). Determinación de plomo en sangre, placenta y en cordón umbilical y de sus efectos en los tejidos y en los eritrocitos. ENCB. IPN. México, D. F. p. 43-44.
- Riera MVN, Torres MG, Martínez RN, Soria SN y Vitalone H (1993). Plomo: Hallazgos histopatológicos en contaminación experimental. *Acta gastroenterológica Latinoamericana*. 23:159-163.
- Rojas-López M, Santos-Burgoa C, Ríos C, Hernández-Avila M y Romieu I. (1994). Use of lead-glazed ceramics is the main factor associated to high lead in blood levels in two mexican rural communities. *Journal of Toxicology and Environmental Health*. 42: 45-52.
- Romieu I, Palazuelos E, Hernández AM, Ríos C, Muñoz H, Jiménez C y Cahero G (1995). Fuentes de exposición a plomo en la Cuidad de México. En: *Intoxicación por plomo en México. Prevención y control*. Eds. Hernández AM y Palazuelos E. Instituto Nacional de Salud Pública y Departamento del Distrito Federal. México, D. F. p. 57, 59-60.
- Roomi MW, Columbano A, Ledda-Columbano GM y Sarma DSR. (1986) Lead nitrate induce certain biochemical propierties characteristic of hepatocyte nodules. *Carcinogenesis*. 7:1643-1646.
- Russo MA, Kapoor SC y van Rossum DV (1988). Localization of lead in the kidney and liver of rats treated *in vivo* with lead acetate: ultrastructural studies on unstained sections. *Br J Exp Path*. 69: 221-234.

Schlick E, Kamran MA y Friedberg KD (1980). Lead in blood and tissues of mice after administration of low lead doses. *Archives of Toxicology*. 46: 221-232.

Sheehan DC y Hrapchak BB (1980). *Theory and practice of histotechnology*. Batelle Press. Detroit, Michigan. USA. p. 188, 193.

Shinozuka H, Kubo Y, Kaytal LS, Coni P, Ledda-Columbano GM, Columbano A y Nakamura T (1994). Roles of growth factors and of tumor necrosis factor α on liver cell proliferation induced in rats by lead nitrate. *Laboratory Investigation*. 71:35-41.

Sin YM y Woo PTK (1992). Inflammatory response and resistance in lead-treated mice. *Bull. Environ. Contam Toxicol*. 48:502-508.

Sorensen BME y Bhattacharyya HM (1988). Intravenous administration mode for lead inclusion development in mouse tissues. *Toxicology Letters*. 41:31-38.

Stevenson AJ, Kacew S y Singhal RL (1977). Reappraisal of the use of a single dose of lead for the study of cell proliferation in kidney, liver and lung. *J Toxicol Environ Health*. 2:1125-1134.

Torra M, Rodamilans M, To-Figueras J, Hornos I y Corbella J (1989). Delta aminolevulinic acid dehydratase and ferrochelatase activities during chronic lead exposure in mice. *Bull Environ Contam Toxicol*. 42:476-481.

Treinen MM (1996). Toxic responses of the liver. En: *Casarett and Doull's Toxicology. The Basic Sciences of Poisons*. Eds. Klaassen DC, Mandur OM y Oull DJ. Mc Graw-Hill. New York, USA. p. 417-442. Chapter 13. p. 403-416.

Van Esch GJ y Kroes R (1969). The induction of renal tumors by feeding basic lead acetate to mice and hamsters. *British Journal of Cancer*. XXIII: 765-771.

Victory W, Miller CR, Shi-Ya Zhu y Goyer RA (1987). Effects of different levels and periods of lead exposure on tissue levels and excretion of lead, zinc and calcium in the rat. *Fundamental and Applied Toxicology*. 8: 506-516.

Villareal-Treviño CM y Villegas-Navarro A (1987). Differential accumulation of lead by soft tissues of rabbit. *Bull Environ Contam Toxicol*. 39:334-342.

Waalkes PM, Diwan AB, Ward MJ, Devor DE y Goyer AR (1995). Renal tubular tumors and atypical hyperplasias in B6C3F1 mice exposed to lead acetate during gestation and lactation occur with minimal chronic nephropathy. *Cancer Research*. 55:5265-5271.

Ward MJ, Uno H, Kurata Y, Weghorst MC y Jang JJ (1993). Cell proliferation not associated with carcinogenesis in rodents and humans. *Environmental Health Perspectives*. 101:125-136.

Wheater RP, Burkitt G, Stevens A y Lowe JS (1992). *Histopatología básica. Texto y atlas en color*. Alambra Longman, S. A. Segunda edición. Hong Kong. p. 2-7, 134.

Wigfield DC, Chakrabarti CL, Wright SC, Eastwood JA, Karkowska R y Jhonson PM (1986). Chemical and biological monitoring of chronic lead poisoning in the rat. Implications to the assessment of hazard of low-level lead. *Journal of Applied Toxicology*. 6: 371-376.

Yamauchi H y Fowler AB (1996). Metal-induced alterations in renal gene expression. En: *Toxicology*. Eds. Chang WL, Magos L y Suzuki T. Lewis Publishers CRC Press Inc. USA. Chapter 44. p. 754-755.

13. ANEXO 1. Histología del hígado y el riñón

HÍGADO

El hígado es la mayor glándula compuesta del cuerpo, el principal órgano metabólico y el centro de desintoxicación central donde se degradan las drogas y el alcohol. Sus funciones importantes y numerosas incluyen el servir como almacén general para los carbohidratos; secreción de glucosa, de proteínas plasmáticas y lipoproteínas hacia la corriente sanguínea, y la secreción de bilirrubina y sales biliares (para emulsionar las grasas, ayudando en su digestión y absorción) hacia el duodeno como componente de la bilis (Comrack, 1986).

El hígado tiene color pardo rojizo confinado por una cápsula delgada de tejido conectivo denso (cápsula de Glisson) y cubierta en buena medida por una capa visceral de mesotelio peritoneal. Se ubica principalmente en la porción derecha del cuerpo, con la superficie superior convexa adaptada a la superficie inferior cóncava del diafragma denominada bóveda diafragmática (Ham, 1970 y Geneser, 1989).

En el humano tiene dos lóbulos principales, el derecho mayor que el izquierdo. La superficie inferior del hígado tiene impresiones que dejan en ellas los diversos órganos con los cuales normalmente está en contacto (partes del tubo digestivo y del riñón derecho); por lo que a veces se denomina superficie visceral. La superficie visceral presenta un surco transversal profundo y corto denominado hilio hepático o porta (puerta) del hígado (Ham, 1970 y Comrack, 1986).

En el hilio hepático a partir de la cápsula de Glisson se extiende el árbol de tejido conectivo penetrando en la sustancia del hígado, donde se ramifican tan ampliamente que ninguna parte de la sustancia hepática está a distancia mayor de uno o dos milímetros de una o, de varias de sus ramas, proporcionando sostén interno al hígado (Ham, 1970). También a nivel del hilio hepático, la vena porta, la arteria hepática, los vasos linfáticos y los conductos biliares penetran en la sustancia del tronco del tejido conectivo y después cada uno de los vasos se ramifica siguiendo cada rama del árbol. Cada rama del árbol se denomina tejido conectivo periportal debido a que rodea la tríada portal o de Glisson, es decir, una ramificación de la arteria hepática, la vana porta y el sistema de vías biliares (Ham, 1970 y Geneser, 1989).

Los vasos linfáticos principales y los dos conductos biliares principales uno procedente del lóbulo derecho y el otro del izquierdo, abandonan el hígado a nivel de la porta. Los dos conductos biliares principales pronto se unen para constituir un conducto único. Este se une al conducto cístico procedente de la vesícula, y el coledoco (lleva bilis) al duodeno (Ham, 1970).

El hígado tiene una irrigación sanguínea especial, puesto que recibe sangre arterial y venosa. Por la vena porta ingresa al hígado sangre venosa desde el tracto gastrointestinal, el bazo y el páncreas. La sangre portal contiene todas las sustancias absorbidas desde el intestino (a excepción de lípidos), que de este modo pasan por el hígado en su camino hacia la circulación general. El hígado recibe también la arteria hepática que le entrega sangre arterial. La sangre de la vena porta y la arteria hepática, que representan aproximadamente un 75 % y un 25 % respectivamente, de la irrigación sanguínea hepática, se mezclan en el pasaje por el hígado y drenan por medio de las venas centrales hacia las venas suprahepáticas, ambas siguen cursos diferentes del que corresponde al árbol del tejido conectivo a través de la

sustancia hepática. Finalmente se vacían en la vena cava cuando ésta se halla en estrecho contacto con la parte posterior del hígado (Ham, 1970 y Geneser, 1989).

De acuerdo con Ham, (1970), al observar un corte del hígado con el objetivo de poco aumento, se pueden ver:

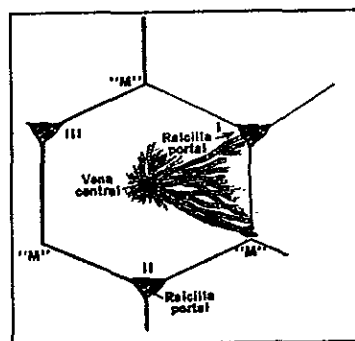
- a) Cortes perpendiculares y oblicuos del árbol del tejido conectivo, cada uno conteniendo una rama de la vena porta, arteria hepática, conducto biliar y linfático (espacio porta).
- b) Corte perpendicular u oblicuo de venas centrales o sublobulillares que alejan la sangre del hígado. Estas no son tan numerosas como las vías portales.
- c) Llenando todo el resto del espacio, y constituyendo la mayor parte de lo que se observa en un corte, queda la sustancia del hígado. Esta se denomina su parénquima, término proveniente del griego que significa "algo que se vacía". El parénquima, por lo tanto, ocupa todo el espacio entre los anteriores componentes, como si lo hubieran vertido para llenar estos espacios. Las células del parénquima son las que efectúan el trabajo del hígado.

Existen tres maneras igualmente válidas para explicar las complejidades internas del hígado (Ham, 1970 y Comrack, 1986).

Lobulillo hepático. En forma tradicional, el hígado consiste de estructuras microscópicas en forma de prisma hexagonal denominadas lobulillos hepáticos (Figura A1). La forma más simple para empezar a comprender la formación de lobulillos es examinar un corte de hígado de cerdo, porque en este animal y en algunos otros, los lobulillos están claramente delineados por tabiques interlobulillares. Estos tabiques delimitan inequívocamente áreas de forma hexagonal aproximada en cuyas esquinas se localizan los espacios porta más o menos triangulares, cada uno conteniendo una triada de Glisson. En el centro de cada área hexagonal se encuentra una vena central.

En la mayor parte de los mamíferos, entre ellos el hombre y el ratón, existe muy poco tejido conectivo que solo limita incompletamente los lobulillos vecinos. El parénquima hepático forma por ello una masa continua sin lobulación definida, sin embargo se pueden encontrar los espacios porta y las venas centrales en las posiciones correspondientes y constituir marcas útiles para visualizar los límites y centros de los lobulillos. El lobulillo hepático se divide en tres regiones que son la central en los alrededores de la vena central, la periportal cerca de los espacios porta y la media ubicada entre las antes mencionadas (Comrack, 1986).

Figura A1. Esquema que ilustra el concepto de la sustancia hepática formada por lobulillos clásicos de forma hexagonal. Sólo se aprecian tres de las seis raicillas portales y tres se indican con la letra "M". (Tomado de Geneser, 1989).



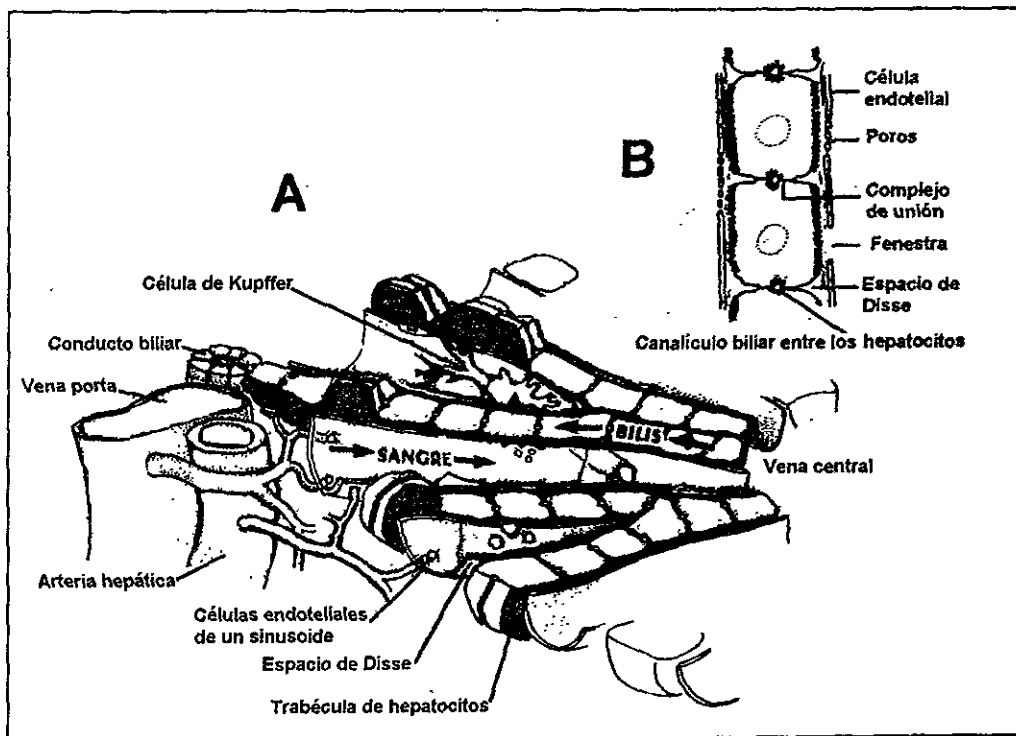
ESTA TESIS NO DEBE
SALIR DE LA BIBLIOTECA

El parénquima está formado de lo que parecen ser hileras o cordones irregulares de células poliédricas, que se anastomosan y van desde la periferia del lobulillo hacia la vena central. Las células que constituyen estos cordones son los hepatocitos, las células funcionales principales del hígado (Figura A2). Entre las hileras de hepatocitos hay espacios más claros semejantes a hendiduras; son las vías sanguíneas llamadas sinusoides, están separadas de las hileras de hepatocitos por unas hendiduras llenas de líquido, el espacio de Disse (Ham, 1970).

La pared sinusoidal está compuesta de células endoteliales y macrófagos fijos denominados células de Kupffer. Las células endoteliales son planas y forman la mayor parte de la delgada pared sinusoidal. Las células de Kupffer son macrófagos fijos originados a partir de monocitos que llegan al hígado por la sangre. Tienen forma de estrella y sus núcleos son más globosos que en las células endoteliales planas. Tienen como función primaria ingerir y degradar material particulado (Geneser, 1989).

El revestimiento del sinusoides hepático que forman dichas células es imperfecto de manera que retiene a las células sanguíneas y plaquetas pero deja pasar plasma sanguíneo a través de los grandes poros de su pared y de las áreas cribadas que atraviesan el citoplasma de las células endoteliales de revestimiento hacia el espacio de Disse (situado entre los cordones hepáticos y la cubierta endotelial de los sinusoides) donde se proyectan las microvellosidades del hepatocitos que son bañadas por el plasma con el cual llevan a cabo el intercambio de sustancias en los dos sentidos (Geneser, 1989).

Figura A2. (A) Representación esquemática de la parte de un lobulillo, donde se aprecian los cordones hepáticos, los sinusoides revestidos de reticuloendotelio y las células de Kupffer. (B) Distribución espacial entre el endotelio de los sinusoides hepáticos y el espacio de Disse (Tomado de Comrack, 1986).



En el espacio de Disse no existe lámina basal siendo el único sostén para el parénquima hepático y sus sinusoides unas cuantas fibras reticulares que se encuentran en ese espacio. Aquí se encuentran las células de Ito ubicadas entre las células endoteliales y los hepatocitos. Las células de Ito sintetizan la colágena y son el principal sitio de almacenamiento de vitamina A del cuerpo (Treinen, 1994)

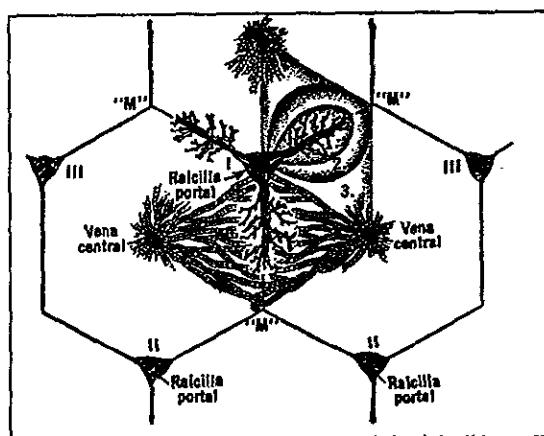
Cada hepatocito así como tiene buena parte de su superficie cubierta por sinusoides, también posee regiones desnudas de su superficie que limitan a uno o más canaliculos biliares. Ambos tipos de superficie poseen microvellosidades. Los canaliculos biliares representan surcos superficiales yuxtapuestos en las superficies de hepatocitos contiguos y constituyen por lo tanto espacios tubulares intercelulares entre los hepatocitos con una luz sellada a otros espacios intercelulares por medio de uniones estrechas contiguas del tipo de zonulas de oclusión (Figura A2). La bilis secretada al interior de estos canaliculos solo puede abandonar el hígado drenando hacia el conducto biliar de un área portal (Comrack, 1986).

El conducto biliar de un área portal, tienen un recubrimiento de células cúbicas bajas. La bilis contiene sales biliares, bilirrubina y esteroides. Una característica fácil de recordar del lobulillo clásico es que la sangre y la bilis fluyen en direcciones opuestas.

Lobulillo portal. Debido a que la lobulación clásica es muy poco notable en la mayoría de los mamíferos y a que era tradición histológica considerar al lobulillo de una glándula exocrina como una acumulación de unidades de secreción con un conducto excretor común ubicado en el centro, se pensó en una concepción alternativa de la lobulación hepática, el lobulillo portal. El Lobulillo portal se compone de partes de tres lóbulos clásicos limítrofes que liberan su secreción (bilis) en la vía biliar interlobulillar axial común. Es decir que el conducto excretor está ubicado en el centro del lobulillo (Ham, 1970 y Comrack, 1986).

Acino hepático. En la Figura A3 se presenta una manera más reciente e innovadora de considerar al hígado, consiste de masas de tejido morfológicamente confusos y no circunscritas llamadas ácinos hepáticos, que están ordenadas de acuerdo a su suministro sanguíneo axial, lo que constituye esencialmente un concepto funcional (Ham, 1970 y Comrack, 1986).

Figura A3. Esquema de un ácino hepático sobre un diagrama de lobulillo clásico para apreciar las diferencias entre los dos conceptos. Desde la raicilla portal los vasos sanguíneos bajan verticalmente hacia "M" para formar la columna vertebral del ácino (Tomado de Ham, 1970 y Comrack, 1986).



El ácino hepático tiene forma más o menos ovoide, incorpora las partes contiguas de dos lobulillos clásicos vecinos entre dos venas centrales y presenta una rama terminal de la arteria hepática, la vena porta y las vías biliares como eje (*Ham, 1970 y Comrack, 1986*). Para entender lo que constituye un ácino hepático es necesario considerar lo que comprende su estructura vascular: desde los vasos del espacio porta emergen en tres direcciones ramas laterales que alimentan a las ramas terminales diminutas de la arteria hepática, la vena porta y las vías biliares, contenidas en una placa de células hepáticas en la periferia del lobulillo, la placa limitante de ahí la sangre pasa a los sinusoides de donde circula radialmente hacia el centro del lobulillo. Así un ácino adquiere su irrigación sanguínea de las ramas terminales de la arteria hepática y de la vena porta y libera su secreción al conducto biliar (*Ham, 1970 y Comrack, 1986*).

Las células de cada ácino forman además zonas concéntricas funcionales debido a que las células más cercanas al eje reciben sangre más rica en oxígeno y nutrientes que las células de las zonas más periféricas (cerca de las venas centrales). En consecuencia las células de la zona más interna tienen menor tendencia a sufrir necrosis, mayor capacidad de oxidar ácidos grasos, sintetizar glucógeno y proteínas plasmáticas transformar amonio a urea y, poseen mayor capacidad de regeneración que las células de las zonas más periféricas. La zona periférica representa el sitio principal de la desintoxicación del alcohol y las drogas cerca de la vena central. A pesar de la utilidad del concepto de acino, la terminología lobular es usada para describir regiones de lesiones patológicas del parénquima hepático. Afortunadamente las tres zonas del acino coinciden con las tres regiones del lobulillo (*Treinen, 1994*).

Las tres concepciones de la mínima unidad estructural y funcional no son incompatibles, puesto que todas parten en principio de las mismas características histológicas, aunque incluyen cantidades distintas y variables del parénquima hepático. Considerando la relación entre estructura y función en el hígado desde varios puntos de vista es más fácil comprender los aspectos de la fisiología y la patología de este órgano glandular (*Ham, 1970 y Comrack, 1986*).

Hepatocitos. Los hepatocitos representan el 80 % de las células grandes poliédricas. Por lo general tienen seis superficies orientadas hacia un espacio de Disse, hacia la luz de una vía biliar o hacia una célula hepática vecina. Los núcleos son grandes y redondos ubicados en el centro. Varían considerablemente en tamaño debido a la frecuente presencia de poliploidía. El núcleo es claro con algunos grumos de cromatina y uno o más nucléolos (*Geneser, 1989*).

El citoplasma varía considerablemente de aspecto como consecuencia del estado funcional cambiante del hepatocito. Las mitocondrias, las cuales son responsables de satisfacer los enormes requerimientos de energía para las múltiples labores metabólicas, son muy abundantes en los hepatocitos. El retículo endoplasmático rugoso muy extenso sintetiza tanto las proteínas plasmáticas como la parte proteica de las lipoproteínas, cuyo componente lipídico se sintetiza por el retículo endoplasmático liso bien desarrollado. Tanto las proteínas plasmáticas como las lipoproteínas pasan al prominente complejo de Golgi, donde son empacadas en las vesículas secretoras, para ser descargadas después por exocitosis hacia los sinusoides. Otra razón por la cual el retículo endoplasmático liso está particularmente bien desarrollado en los hepatocitos es que el alcohol, las drogas y los compuestos tóxicos son desintoxicados del organismo por este organelo. Es común encontrar asociado con el retículo endoplasmático liso de partículas de glucógeno. Como se menciona en los ácinos hepáticos, la

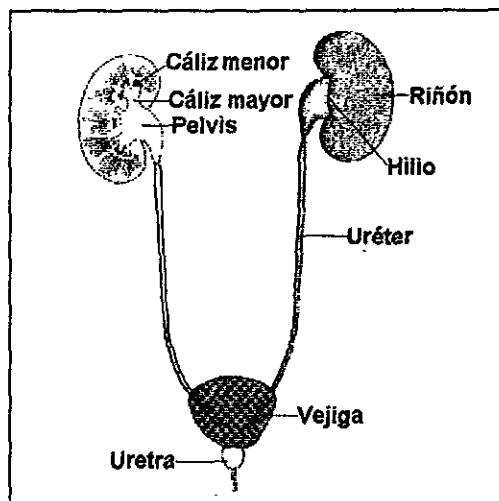
eficiencia con la que los hepatocitos efectúan sus funciones depende de su posición exacta en relación con la sangre que ingresa (*Geneser, 1989*).

La vena porta conduce los nutrientes desde el intestino al hígado, donde los hepatocitos los absorben, procesan, y regulan su distribución subsecuente. Después de una comida, los hepatocitos convertirán el exceso de glucosa en glucógeno y después convertirán este de nuevo en glucosa según se requiera para mantener un nivel de glucosa estable en la sangre (*Geneser, 1989*).

RIÑÓN

El aparato urinario esta compuesto por dos riñones, dos uréter; una vejiga urinaria y la uretra (Figura A4). En el riñón los productos de desecho son eliminados de la sangre y concentrados en un líquido denominado orina (Ham, 1970, García y cols. 1984); la cual es transportada por cada uréter hasta la vejiga; en donde la orina puede acumularse de forma que el cuerpo la evacue periódicamente y a voluntad a través de un conducto impar, la uretra (Geneser, 1989).

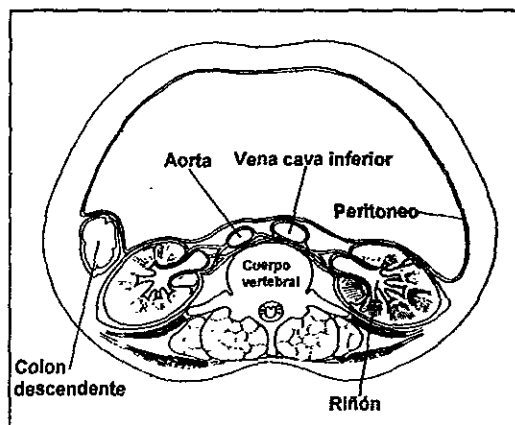
Figura A4. Aparato urinario, con parte de la estructura interna del riñón (Tomado de García y cols. 1984).



La función de los riñones es preservar el medio interno del cuerpo y reducir los efectos de cualquier acción que pueda tender a alterar esta composición (homeostasis). Los riñones son responsables de la separación de productos de desecho y sustancias extrañas de la sangre, así como de su eliminación del cuerpo, especialmente de los productos nitrogenados tóxicos (urea, ácido urico, creatinina y creatina) resultantes del metabolismo de las proteínas, originados principalmente en el hígado. Además regulan el balance de iones, así como la composición y volumen de los líquidos corporales e intervienen en la estabilización de la presión arterial (Ham, 1970; Comrack, 1986; Geneser, 1989). Por último, manufacturan renina, prostaglandinas, 1,25 dihidroxivitamina D₃ y eritropoyetina, esta última regula la producción de eritrocitos por el tejido mieloide (García y cols. 1984).

Descripción macroscópica. Los riñones tienen forma de haba y están situados bilateralmente en ambos lados de la columna vertebral, son órganos retroperitoneales adheridos a la pared abdominal posterior (Comrack, 1986). Tienen una cápsula fibrosa resistente de tejido conectivo denso irregular y están bien protegidos por grandes cantidades de tejido adiposo perirrenal que los rodea (Figura A5).

Figura A5. Corte transversal a nivel de la vértebra lumbar 1, que muestra la posición de los riñones con respecto a la columna vertebral y el recubrimiento peritoneal (Tomado de García y cols. 1984).



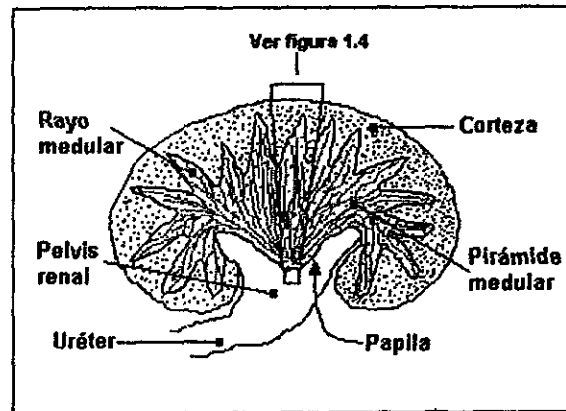
Presentan un borde lateral convexo y un medial cóncavo, donde hay una depresión media o hilio, el cual tiene un pedículo formado por la arteria y la pelvis (parte engrosada del uréter) renales. La pelvis se continúa dentro del riñón en un espacio dividido, el seno renal, en el que la pelvis se ramifica en 2 o 3 cálices mayores (García y cols. 1984). Estos se ramifican a su vez en 5 u 11 cálices menores (Figura A4).

La unidad macroscópica del riñón es el lóbulo. Debido a que el riñón del hombre contiene varios lóbulos y es voluminoso (Ham, 1970), un corte histológico de él, presentaría secciones incompletas del lóbulo. El riñón del ratón está formado por un solo lóbulo y es suficientemente pequeño para observar todas sus partes en un corte, por lo que es considerado para realizar la descripción interna del riñón.

Al seccionar el riñón del ratón, a nivel de su eje mayor o de su diámetro mayor se observa que la sustancia renal está formada por 2 partes cuyos límites no son netos. La parte periférica se denomina corteza y consiste de una capa amplia granulosa de color pardo rojiza. La parte interna más clara y de aspecto estriado se denomina médula, tiene forma de pirámide amplia con base superior. La base de la pirámide es convexa más que plana y se adapta contra el borde interno cóncavo de la corteza. Un lóbulo de tejido renal es una pirámide de médula junto con su cubierta de sustancia cortical (Figura A6). Las diferencias de la corteza y la médula se deben a la presencia de estructuras microscópicas distintas en una y otra (Ham, 1970; Comrack, 1986; Geneser, 1989).

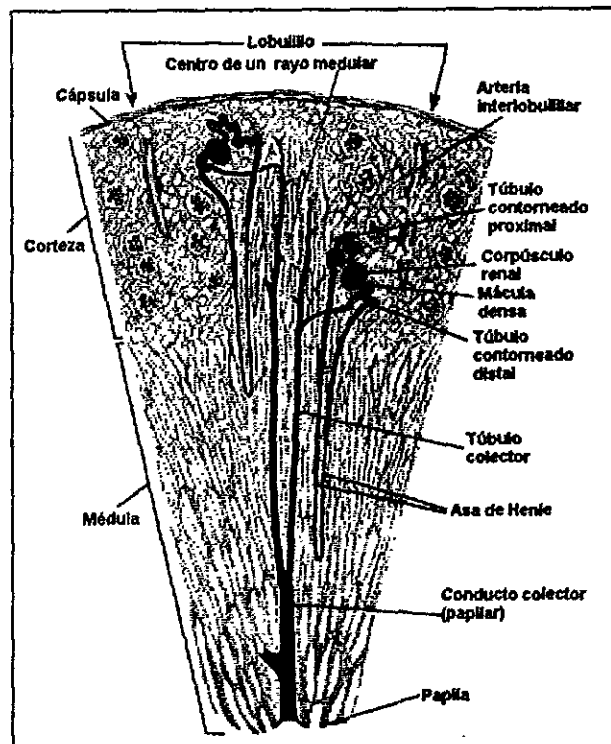
El vértice de la pirámide medular conocido como papila, es el lugar donde parten las estriaciones en abanico a toda la base que se une con la corteza (Figura A6), y también es el punto de unión con el cáliz menor (Figura A4). Existen prolongaciones de la médula que invaden la corteza denominadas radios medulares (Figura A6). Un rayo medular con su tejido cortical circundante se conoce como lobulillo (Ham, 1970; Comrack, 1986; Geneser, 1989).

Figura A6. Esquema de un corte longitudinal de riñón unilobular. Se aprecian los rayos medulares como extensiones de la médula estriada en la corteza granulosa. (Tomado de Ham, 1970).



La unidad funcional renal es el **túbulo urinífero** (Figura A7), el cual se compone de dos partes, la **nefrona** y los **túbulos colectores**. Cada riñón contiene alrededor de un millón de nefronas, así como el sistema intrincado de conductos de recolección ramificados hacia los cuales drenan las nefronas. (Ham, 1970; Comrack, 1986; Geneser, 1989). Cada nefrona está formada por un corpúsculo renal y un sistema tubular.

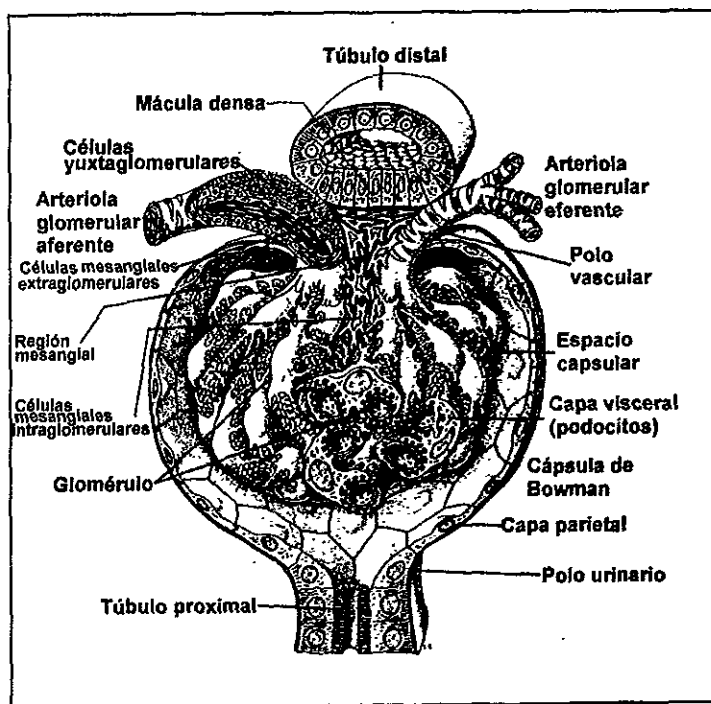
Figura A7. Sección señalada en la figura A6. Se aprecia la disposición dentro de la corteza y la médula renal de dos túbulos uriníferos señalados en negro y sus componentes (Tomado de Ham, 1970).



El corpúsculo renal tiene forma redonda, aparece exclusivamente en la corteza (Figura A7). Se compone de un denso ovillo capilar que recibe el nombre de glomérulo rodeado por la parte ciega de un túbulo que se denomina cápsula de Bowman, formada por una capa externa o parietal y una capa interna o visceral (Figura A8). La capa externa o parietal forma el límite externo del corpúsculo renal está formada por una capa de células planas. Tiene dos polos, el vascular por donde entran y salen las arterias del glomérulo y el polo urínifero al nivel del cual se continua con la porción tubular de la nefrona (Ham, 1970 y Geneser, 1989).

El glomérulo proviene de una arteriola aferente que penetra en el polo vascular de la capa parietal de la cápsula de Bowman. La arteriola glomerular aferente se divide dentro del corpúsculo renal en cuatro o seis ramas, cada una de las cuales forma un grupo de asas capilares anastomosadas, denominado lobulillo. La zona desde la que parten las asas capilares de los lobulillos se denomina región mesangial. Los capilares de todos los lobulillos se unen formando la arteria glomerular eferente, que abandona el corpúsculo renal por el polo vascular (Geneser, 1989). Los capilares que forman el glomérulo son fenestrados, presentando múltiples poros. Sus células se apoyan en una **membrana basal** (Figura A8).

Figura A8. Dibujo esquemático que muestra en tres dimensiones la estructura histológica de un corpúsculo renal el cual forma parte de la nefrona (Según Bargman, tomado de Geneser, 1989).



La capa interna o visceral de la cápsula de Bowman recubre íntimamente los capilares, está formada por células con prolongaciones (podocitos) que contactan con la **membrana basal** por medio de pedicelos. Separando los pedicelos quedan pequeños espacios (hendiduras de filtración) con dispositivos de diafragma. Existe un espacio entre las dos capas, el cual se denomina espacio capsular o espacio urinario (Ham, 1970 y Geneser, 1989).

El proceso de filtración con la formación de un ultrafiltrado de la sangre tiene lugar desde los capilares glomerulares, a través de su pared y del epitelio visceral, hacia el espacio capsular. Hacia uno de los polos del corpúsculo renal, el polo urinario, el espacio capsular se comunica con la luz del túbulo proximal, debido a que la capa epitelial parietal pasa a ser epitelio tubular. Así el ultrafiltrado puede pasar desde el espacio capsular hacia el túbulo proximal (*Geneser, 1989*). A diferencia de los capilares ordinarios, en los capilares glomerulares la presión hidrostática es más elevada (60-70 mm de Hg) que la presión osmótica proporcionada a la sangre por sus coloides y se conserva elevada en toda su longitud ya que drena hacia una arteriola. La resistencia a la salida de la sangre es bastante para conservar una presión hidrostática suficientemente elevada en toda su longitud que les permite exudar líquido tisular a todo lo largo de dicha longitud (*Ham, 1970*).

Sistema tubular de la nefrona. La primera parte de la porción tubular de la nefrona es el tubo contorneado proximal que se enrolla a través de la corteza (Figura A7). Es el de mayor longitud y calibre. Esta formado por una capa de células cúbicas grandes ricas en lisosomas. Presentan un polo apical ocupado por un ribete en cepillo y sus caras laterales y basal tienen múltiples interdigitaciones donde se sitúan grandes mitocondrias (*Boya 1996*). Las células del túbulo contorneado proximal reabsorben en forma activa muchos constituyentes diferentes del filtrado glomerular, incluyendo agua, sodio, cloruros, otros iones, glucosa y aminoácidos. También son capaces de recuperar mediante pinocitocis las proteínas del plasma que han escapado y liberarlas hacia los espacios intersticiales como aminoácidos, también excretan activamente ciertos metabolitos, drogas y colorantes hacia el filtrado (*Comrack, 1986*).

El túbulo contorneado proximal se continúa con la porción gruesa descendente del asa de Henle o pars recta del Túbulo proximal. Ésta desciende en un rayo medular y se sigue dentro de la médula. Su pared es gruesa como la del túbulo contorneado proximal y tienen bien desarrollado el ribete de cepillo pero pocas y pequeños lisosomas y mitocondrias (*Goldstein y Schenellman, 1996*). Se continúa con la porción delgada del asa de Henle, la cual desciende un poco más hacia la médula antes de dar vuelta y regresar a la corteza como la rama ascendente del asa de Henle, la cual está formada por células escamosas y es de paredes delgadas dentro de la médula (porción delgada ascendente del asa de Henle) pero se torna de pared gruesa (porción gruesa ascendente del asa de Henle) antes de reingresar a la corteza. El asa de Henle es la porción de menor calibre de la nefrona (*Boya, 1996*).

Las porciones delgada y gruesa ascendentes del asa de Henle son muy activas en la extracción de iones cloruro y sodio del filtrado y los transfieren al espacio intersticial entre los túbulos. Estos iones transitan también pasivamente hacia el espacio intersticial en la porción delgada ascendente del asa de Henle. Como resultado, el cloro, el sodio y la urea, se acumulan en estos espacios y originan un gradiente de concentración intersticial que aumenta en las partes más profundas de la médula, llegando a ser máximo en la papila renal. Este gradiente de concentración constituye un ambiente hipertónico creciente a través del cual debe pasar el filtrado dentro de los túbulos antes de ser drenado hacia la papila. Los capilares de pared delgada de la médula (vasos rectus) tienen paredes permeables y participan pasivamente en la conservación del gradiente de concentración (*Comrack, 1986*).

La porción gruesa ascendente del asa de Henle contacta con la arteria aferente del glomérulo al nivel del polo vascular donde inicia el túbulo contorneado distal cuyas células en este sitio son prismáticas constituyendo la mácula densa. La mácula densa se relaciona con las células yuxtglomerulares que son miocitos modificados de la pared arterial. Estos dos

tipos celulares y las células del mesangio extraglomerular (células de lais) forman el aparato yuxtaglomerular, que es el componente endocrino del riñón (Boya, 1996).

El túbulo contorneado distal es el segmento final de la nefrona y se sitúa en la corteza, sigue un trazo sinuoso desde la mácula densa y enseguida se une a un túbulo colector (Figura A7). En esta última parte del túbulo la reabsorción del sodio es estimulada por la aldosterona (Comrack, 1986).

Los túbulos contorneados distales drenan en los túbulos colectores, los cuales están tapizadas de epitelio cúbico simple que, desde los radios medulares de la corteza descienden por la médula se fusionan para originar los tubos rectos de Bellini y desembocan en la papila renal para luego drenar en los cálices menores. Estos se vierten en los cálices mayores y de ahí a la pelvis renal. De la pelvis renal como se mencionó anteriormente, se vacían al uréter y por último a la vejiga (Boya, 1996). Los túbulos colectores tienen como principal función la reabsorción de agua. En ausencia de la hormona antidiurética (ADH), cuyo efecto es aumentar la permeabilidad de los conductos colectores al agua, la orina es abundante e hipotónica (diluida).

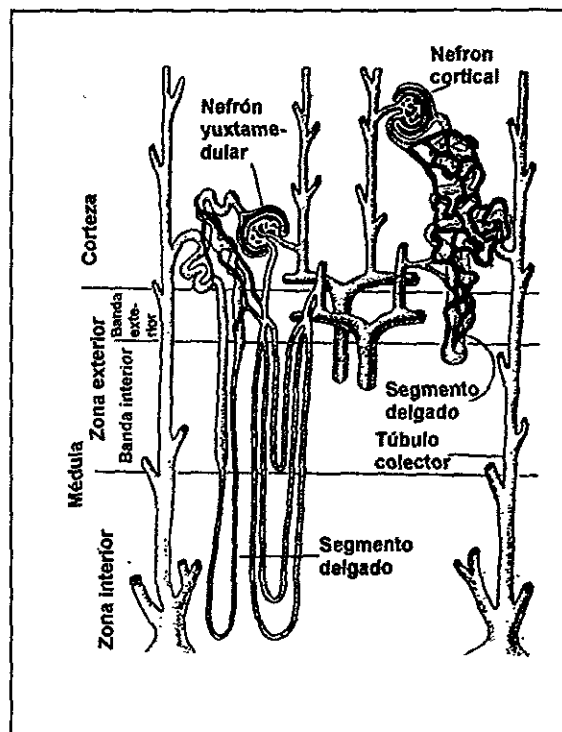
El aspecto granuloso de la corteza renal en fresco se debe al contenido de corpúsculos renales y de túbulos contorneados proximales y distales, y el aspecto estriado de la médula es ocasionado por su contenido de asas de Henle y tubos colectores, los cuales tienen un curso más o menos recto hacia el interior de tal región. Sin embargo unas cuantas extensiones de tejido medular estriado se proyectan desde la base de la pirámide medular hacia la corteza (Ham, 1970 y Comrack, 1986). Estas extensiones denominadas rayos medulares están formadas por asas de Henle y tubos colectores (Figura A6).

Como ya se mencionó antes, el rayo medular, junto con los glomerulos vecinos y los tubos contorneados proximal y distal de las nefronas que se vacían en el tubo colector, que es el centro del rayo medular, constituyen un lobulillo del tejido renal (Figura A7).

Aunque los lobulillos renales no son fáciles de apreciar, algunas veces se pueden distinguir sus bordes localizando las venas o arterias que cursan entre ellos. Los lobulillos pueden reconocerse también por el hecho de que la parte central de cada uno está representada por un rayo medular (Figura A7).

La longitud de los segmentos descritos varían en longitud en las diversas nefronas, respondiendo a la localización en la corteza del corpúsculo renal. Así se han descrito dos tipos de nefronas, que representan dos extremos de una serie de formas de transición (figura A9). El corpúsculo renal de las nefronas corticales se localiza en la parte externa de la corteza. Tienen un asa de Henle corta, que solo se extiende un corto trayecto dentro de la médula y cuyo segmento delgado es corto o falta. El corpúsculo renal de las nefronas yuxtamedulares está localizada en la parte profunda de la corteza cerca de la médula. Tienen un asa de Henle larga que se extiende hasta la papila y el segmento delgado es largo (Ham, 1970 y Geneser, 1989).

Figura A9. Principales diferencias estructurales entre un nefrón cortical y otro localizado en la región yuxtamedular (Tomado de Gordon y cols. 1979).



Tejido conectivo del riñón. Además de su cápsula fibrosa delgada y de las fibras de colágena que acompañan a los vasos mayores del árbol vascular, un riñón sano contiene muy poco tejido conectivo. El intersticio renal es la porción hística que queda entre los glomérulos, túbulos y vasos. Está constituido por células mesenquimales inmersas en el seno de una matriz conectiva laxa que contiene glucoproteínas y fibras de colágena nativo. El intersticio no es uniforme en todo el riñón, en la corteza es muy escaso y va aumentando tanto en extensión como en número de células según se profundiza hacia la médula y papilas renales. No obstante, cada túbulo renal está cubierto desde la cápsula de Bowman hasta el conducto papila, por una membrana basal de sostén.

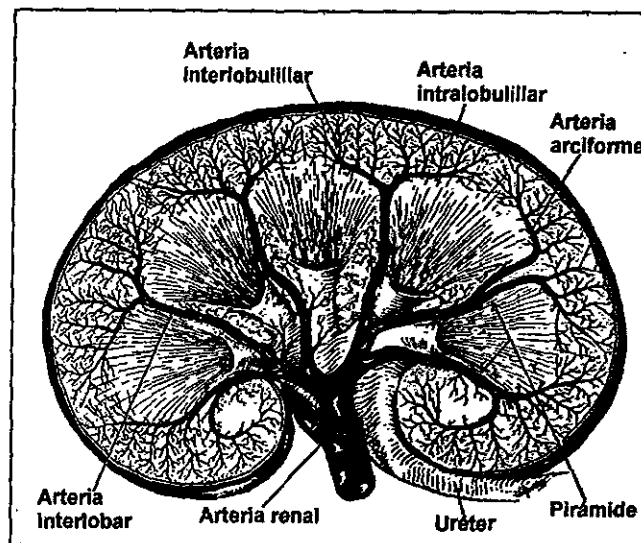
En la corteza existen dos tipos de células intersticiales. El más numeroso corresponde a fibroblastos que se sitúan entre los túbulos renales y la red capilar peritubular; son células de contornos irregulares o estrellados y sólo ocasionalmente contienen inclusiones lipídicas. El otro tipo celular está constituido por células de hábito similar a las del sistema linfocitario (Encabo, 1991).

En la médula, entre los tubos colectores se encuentran presentes cantidades mínimas de tejido conectivo laxo con fibroblastos asociados. También hay macrófagos aislados, pero las más importantes aquí son las células intersticiales. Tienen forma irregular con largas prolongaciones que pueden entrar en contacto con la lámina basal que rodea las asas de Henle y los vasos. Además las células intersticiales están en contacto entre si por medio de

prolongaciones. En el citoplasma se observa un aparato de Golgi y un retículo endoplasmático rugoso bien desarrollados (Geneser, 1989).

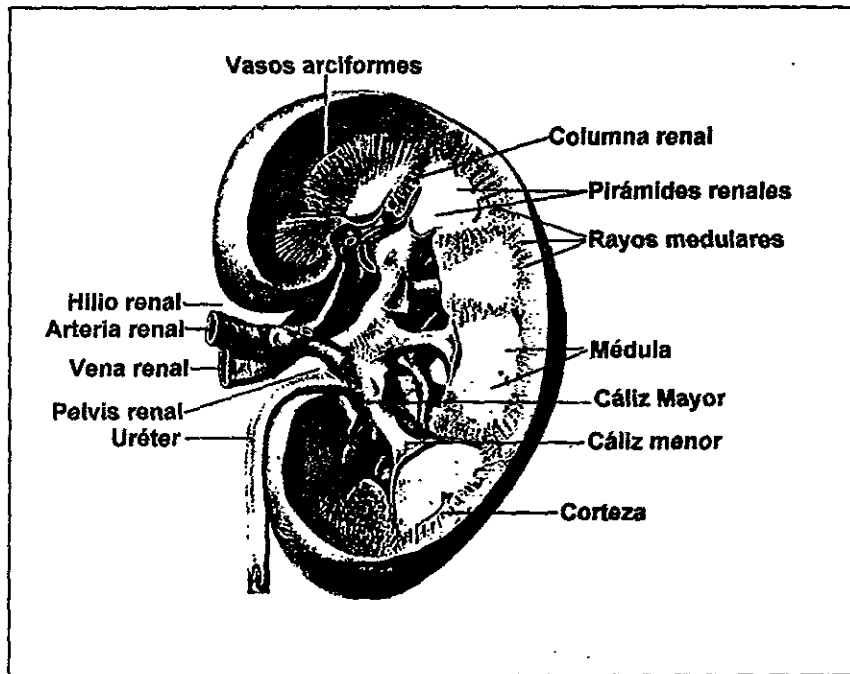
Circulación sanguínea en el riñón. Cerca del hilio del riñón, la arteria renal se ramifica en varias arterias segmentarias de las cuales se proyectan las arterias interlobulares, entre los lóbulos hacia el borde corticomedular. Aquí, dan origen a las arterias arciformes, llamadas así por que se arquean, irradiándose desde la punta de una arteria interlobular como las varillas de una sombrilla. De las arterias arciformes, ascienden las arterias interlobulillares entre los lobulillos y emiten las arterias intralobulillares laterales, las cuales se sitúan dentro de los lobulillos, dando origen a las arteriolas aferentes que irrigan a los glomérulos. Las ramas terminales de las arterias interlobulillares abastecen a los capilares de la cápsula. Los capilares de la corteza reciben la sangre de las arteriolas eferentes de los glomerulos situados más superficialmente mientras que los capilares medulares (vasa recta) están provistos por las arteriolas eferentes de los glomérulos yuxtamedulares más profundos (Figura A10). La sangre drena por una serie de venas correspondientes en forma aproximada (Ham, 1970 y Comrack, 1986).

Figura A10. Esquema muy simplificado del riego sanguíneo del riñón humano (Tomado de Ham, 1970).



Riñón multilobular. El riñón del hombre contiene de 6 a 18 lóbulos o pirámides individuales de tejido medular recubierto de tejido cortical (Figura A11). Están dispuestos en el riñón de manera que la punta de cada pirámide se dirige hacia la pelvis del uréter. Las pirámides medulares están separadas unas de otras por tabiques de sustancia cortical que se extienden hacia abajo procedentes de la corteza y que tienen forma de columnas por lo que reciben el nombre de columnas renales de Bertin (Ham, 1970).

Figura A11. Corte longitudinal de un riñón multilobular, donde se aprecian varias pirámides medulares con su tejido cortical separadas por las columnas renales (Tomado de Geneser, 1989).



14. ANEXO 2. Sintomatología de la intoxicación por plomo

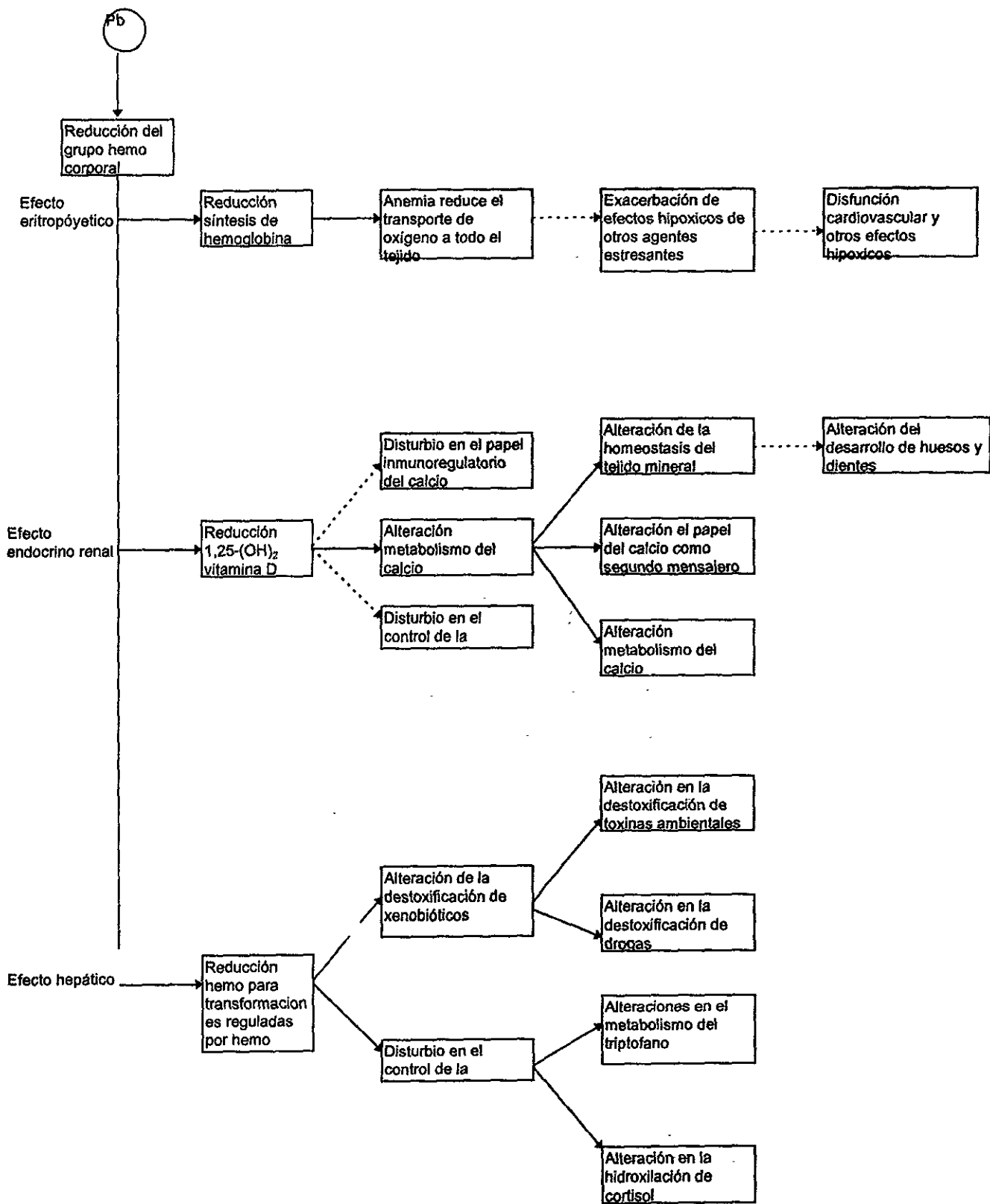
La terminología sobre la intoxicación por plomo no ha tenido uniformidad en cuanto a su designación. Sin embargo puede decirse que el envenenamiento agudo sucede por absorción repentina de grandes cantidades en circunstancias poco comunes. Se presenta principalmente en niños pequeños y personas ocupacionalmente expuestas. En forma más frecuente los compuestos del metal se acumulan lentamente hasta que alcanzan concentraciones tóxicas. Esto se podría considerar como envenenamiento crónico y se presenta principalmente en la población general (Corey y Galvao, 1989; Cotran y cols. 1990). Además, el envenenamiento por plomo es uno de los problemas de salud más difíciles de controlar y parte de esta dificultad se debe a la falta de manifestaciones tempranas características (Cotran y cols. 1990). Hay cuadros subclínicos, producidos por concentraciones bajas de plomo bajo un proceso de exposición mantenida y a largo plazo. Esto puede provocar morbilidad e incluso mortalidad en ausencia de síntomas clásicos de la intoxicación por el metal (Corey y Galvao, 1989; Goyer, 1993).

De acuerdo con Gerber y sus colaboradores (1980) y Gerhardson y Skerfving (1996), la intoxicación por plomo afecta a varios sistemas orgánicos:

- a) Sistema hematopoyético. Producción anormal e incremento en la destrucción de células rojas.
- b) Sistema nervioso. Hay desmielinización, degeneración axonal y probablemente bloqueo presináptico. Se manifiesta por encefalopatía con ataxia, coma y convulsiones principalmente en niños, así como neuropatía periférica en adultos.
- c) Riñón. Daño tubular en intoxicación aguda, fibrosis glomérulo-intersticial y atrofia tubular en intoxicación crónica.
- d) Tracto gastrointestinal. Costipación, diarrea, dolor epigástrico, náusea, indigestión, pérdida del apetito y cólico.
- e) Varios efectos en el hueso, hígado, mecanismos de defensa del cuerpo, aparato reproductor, secreción hormonal y muerte neonatal.

El plomo modifica el funcionamiento normal de numerosas enzimas y esto constituye el fundamento de los diversos efectos tóxicos que se reflejan en la clínica y el laboratorio. El ejemplo más conocido es su inhibición en la formación del grupo hemo. La molécula hemo, además de ser el grupo prostético de la hemoglobina tiene importancia fisiológica porque forma parte de los citocromos respiratorios mitocondriales, de enzimas tales como la catalasa y la peroxidasa, así como de hemoproteínas celulares (González y cols. 1986; EPA, 1986b).

Figura A2.1. Impacto en la sangre, el hígado y el riñón por la alteración en la síntesis del grupo hemo.
Fuente (Tomado de EPA, 1986b).



La síntesis del grupo hemo se distribuye aproximadamente de la siguiente manera: 60 % en la médula ósea, 15 % en el hígado, 10 % en el riñón y el 15 % restante en otros órganos (*Sánchez, 1986*). Cualquier falla en la síntesis de este importante grupo químico puede afectar a muchos procesos fisiológicos y manifestarse de múltiples maneras (Figura A2.1).

Los efectos del plomo en la síntesis del grupo hemo se manifiestan primero con la aparición en la sangre y la orina de concentraciones anormales de sus precursores (figura 2.2). De este modo, los eritrocitos constituyen el componente crítico de la acción tóxica del plomo (*Corey y Galvao, 1989*). Por más de medio siglo la determinación de plomo en la sangre ha sido utilizada como el método de ayuda diagnóstica (*Molina y cols. 1986*). Estas mediciones se han relacionado con la terminología de la intoxicación y los efectos en otros sistemas.

La intoxicación aguda por exposición a concentraciones muy elevadas de plomo es caracterizada por concentraciones del metal en la sangre de 30 a 90 $\mu\text{g}/\text{dl}$ (*CMPCCAVM, 1993a*). El término "intoxicación por plomo" se reserva a la exposición que producen niveles de plomo en sangre de cuando menos 50 $\mu\text{g}/\text{dl}$ durante un periodo continuo. Lo anterior probablemente corresponda al envenenamiento crónico. La exposición a niveles bajos de plomo se define como aquella que produce niveles sostenidos (por meses) de plomo en la sangre de 10 a 40 $\mu\text{g}/\text{dl}$ (*Howard, 1995*).

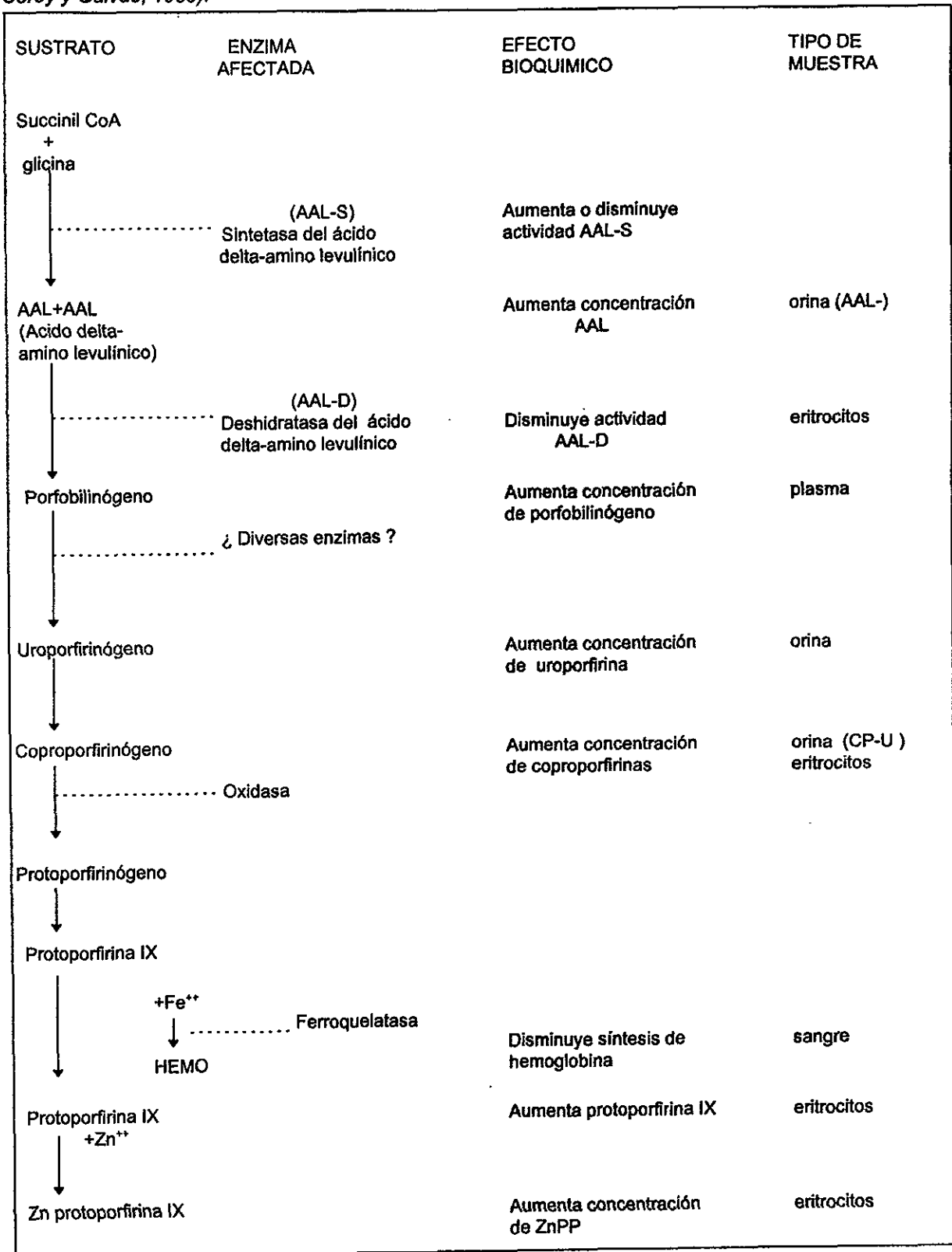
En los casos se han determinado los principales efectos clínicos manifestados en la población (*Corey y Galvao, 1989*), los cuales son citados a continuación.

A los 10 $\mu\text{g}/\text{dl}$ de sangre, en la población general se ha observado una inhibición de la actividad de la enzima deshidratasa del ácido delta amino levulínico (AAL-D). Entre los 10 y 15 $\mu\text{g}/\text{dl}$ afecta al Sistema Nervioso Central en niños y bebés (*Grant y Davis, 1989 citado por Goyer en 1993*). Entre los 15 y 20 $\mu\text{g}/\text{dl}$ para niños y de 15 a 30 $\mu\text{g}/\text{dl}$ en adultos, generalmente hay una elevación de protoporfirinas eritrocitarias.

A los 30 $\mu\text{g}/\text{dl}$ para la población en general, hay una disminución en la conducción de nervios periféricos y la alteración de respuestas electrofisiológicas en el sistema nervioso central.

Un aumento de ácido delta aminolevulínico (AAL) en el suero y en la orina (AAL-U), de las coproporfirinas urinarias (CP-U) y de las protoporfirinas eritrocitarias, acompañado por una disminución nerviosa periférica, alteraciones psicosensores, nefropatía y síntomas de malestar gastrointestinal se presentan en la población general cuando los niveles de plomo en sangre han alcanzado los 40 $\mu\text{g}/\text{dl}$. Además a esta concentración en los niños se presenta una disminución en la producción de hemoglobina.

Figura 2.2. Efectos del plomo en la síntesis del grupo hemo y sus expresiones bioquímicas (Tomada de Corey y Galvao, 1989).



En los adultos a 50 $\mu\text{g}/\text{dl}$, hay una disminución en la producción de hemoglobina, alteraciones morfológicas de eritrocitos, parestesia en miembros superiores, debilidad en miembros inferiores, fatiga, olvido, distracción, subencefalopatía y alteraciones en la función testicular; mientras que a los 60 $\mu\text{g}/\text{dl}$ se presenta un acortamiento de la vida de los hematíes.

A los 70 $\mu\text{g}/\text{dl}$ en los niños y a los 80 $\mu\text{g}/\text{dl}$ en el adulto, el efecto es de una anemia franca, que parece ser una combinación de la producción reducida de hemoglobina y una sobrevivencia disminuida del eritrocito por daño celular directo.

A los 80 $\mu\text{g}/\text{dl}$ en niños y 100 $\mu\text{g}/\text{dl}$ en adultos los síntomas son de encefalopatía franca con ataxia, coma y convulsiones, que frecuentemente llevan a la muerte, y aún si la víctima sobrevive las posibles secuelas son retraso mental, enfermedad convulsiva crónica, parálisis nerviosa periférica, sordera y ceguera.

15. LITERATURA CITADA EN LOS ANEXOS

Boya JV (1996). Atlas de histología y organografía microscópica. Editorial Médica Panamericana. España. p. 25-30.

Comisión Metropolitana para la Prevención y Control de la Contaminación Ambiental en el Valle de México (CMPCCAVM, 1993a). Plomo. Situación Actual y Avances en su Control. México, D. F. p. 4-6, 9, 12, 14, 20-21, 25, 28, 36.

Comrack HD (1986). Fundamentos de histología. Editorial Harla. México, D. F. p. 11-12, 45, 56-57, 377-386, 411-423.

Corey OG y Galvao LAC (1989). Plomo. Serie Vigilancia 8. Centro Panamericano de Ecología Humana y Salud. Organización Panamericana de la Salud. Organización Mundial de la Salud. Metepec, Estado de México. p. 8, 19-21, 25, 27, 37.

Cotran RS, Kumar V y Robbins SL (1990). Patología estructural y funcional. Editorial Interamericana-Mc Graw-Hill. Madrid, España. Vol 1. p. 1-24.

Encabo B (1991). Embriología, anatomía e histología del riñón. Tratado de Medicina Práctica. MEDICINE. Editorial Publicaciones Americanas de México. México, D. F. p. 1964-1972

Environmental Protection Agency (EPA, 1986b). Air Quality Criteria for Lead. EUA: Research Triangle Park, NC 27711. Vol IV, Cap. 12, p. 13, 164-165, 179, 181-182, 187.

García ML, Ocaña CAM y Cuellar GA (1984). Sistema urogenital. ENEP-Iztacala. UNAM. México, D. F. p. 90, 95-107, 113.

Gerber GB, Leonard A y Jacquet P (1980). Toxicity, mutagenicity and Teratogenicity of lead. Mutation Research. 76:115-141.

Gerhardson L y Skerfving S (1996). Concepts in biological markers and biomonitoring for metal toxicity. En: Toxicology. Eds. Chang WL, Magos L y Suzuki T. Lewis Publishers, CRC Press Inc. USA Chapter 6. p. 86-92.

Geneser F (1989). Histología. Editorial Médica Panamericana. México, D. F. p. 440-454, 478-500.

Golstein RS y Schenellman RG (1996). Toxic responses of the kidney. En: Casarett and Doull's Toxicology. The Basic Sciences of Poisons. Eds. Klaassen DC, Mandur OM y Oull DJ. Mc Graw-Hill. New York, USA. Chapter 14. p. 417-442.

González RD, Molina BG y Zúñiga CMA (1986). Diagnóstico clínico. En: Intoxicación por plomo. Ed. Molina BG. Instituto Mexicano del Seguro Social. México, D. F. p.86-98.

Gordon SH, Bartholomew AG, Grinnell DA, Jorgensen BC y White NF (1979). Fisiología animal: Principios y adaptaciones al medio ambiente. Cia. Editorial Continental S. A. de C. V. México, D. F. p. 371.

Goyer RA (1993). Lead Toxicity: Current concerns. Environmental Health Perspectives. 100:177-187.

Ham WA (1970). Tratado de histología. Nueva Editorial Interamericana. México, D. F. p. 19, 708-722, 767-772.

Howard H (1995). Revisión de los efectos de la exposición a plomo sobre la salud. En: Intoxicación por plomo en México. Prevención y control. Eds. Hernández AM y Palazuelos E. Instituto Nacional de Salud Pública y Departamento del Distrito Federal. p.18, 20.

Molina BG, González RD y Zúñiga CMA (1986). Indicadores biológicos. En: Intoxicación por plomo. Ed. Molina BG. Instituto Mexicano del Seguro Social. México, D. F. p. 81.

Sánchez A (1986). Bioquímica de la intoxicación por plomo. En: Intoxicación por plomo. Ed. Molina BG. Instituto Mexicano del Seguro Social. México, D. F. p. 10.

Treinen MM (1996). Toxic responses of the liver. En: Casarett and Doull's Toxicology. The Basic Sciences of Poisons. Eds. Klaassen DC, Mandur OM y Oull DJ. Mc Graw-Hill. New York, USA. p. 417-442. Chapter 13. p. 403-416.