

14 11205

2ej.



**UNIVERSIDAD NACIONAL AUTONOMA DE MEXICO**

FACULTAD DE MEDICINA  
DIVISION DE ESTUDIOS DE POSTGRADO  
INSTITUTO MEXICANO DEL SEGURO SOCIAL  
**HOSPITAL DE ESPECIALIDADES**  
CENTRO MEDICO NACIONAL "LA RAZA"

**PERMEABILIDAD DE LA ARTERIA CORONARIA  
DERECHA COMO FACTOR DETERMINANTE EN LA  
FUNCION VENTRICULAR DERECHA EN EL INFARTO  
DEL MIOCARDIO DEL MISMO.**

**T E S I S**

PARA OBTENER EL TITULO DE  
MEDICO ESPECIALISTA EN:  
**CARDIOLOGIA**  
PRESENTA  
DR. EDGAR MONTIEL SANCHEZ



**IMSS**

MEXICO, D. F.

104684 FEBRERO 1998

**TESIS CON  
FALLA DE ORIGEN**



Universidad Nacional  
Autónoma de México



**UNAM – Dirección General de Bibliotecas**  
**Tesis Digitales**  
**Restricciones de uso**

**DERECHOS RESERVADOS ©**  
**PROHIBIDA SU REPRODUCCIÓN TOTAL O PARCIAL**

Todo el material contenido en esta tesis esta protegido por la Ley Federal del Derecho de Autor (LFDA) de los Estados Unidos Mexicanos (México).

El uso de imágenes, fragmentos de videos, y demás material que sea objeto de protección de los derechos de autor, será exclusivamente para fines educativos e informativos y deberá citar la fuente donde la obtuvo mencionando el autor o autores. Cualquier uso distinto como el lucro, reproducción, edición o modificación, será perseguido y sancionado por el respectivo titular de los Derechos de Autor.

**TITULO**

**"PERMEABILIDAD DE LA ARTERIA CORONARIA DERECHA COMO FACTOR DETERMINANTE EN LA FUNCION VENTRICULAR DERECHA EN EL INFARTO DEL MIOCARDIO DEL MISMO".**

Número de registro: 97 690 0094.

  
**DR. ARTURO ROBLES PARAMO**

Jefe de la División de Educación e Investigación Médica.

Hospital de Especialidades C.M.N. "La Raza".

  
**DR. LUIS LEPE MONTOYA**

Profesor titular del curso universitario de especialización.

Jefe del Servicio de Cardiología del

Hospital de Especialidades C.M.N.

  
**DR. EDGAR MONTIEL SANCHEZ.**

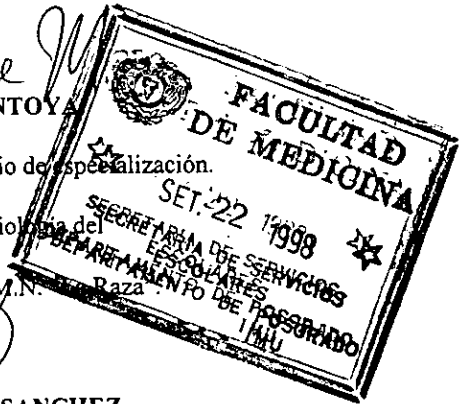Médico residente del cuarto año de la Especialidad de Cardiología.

**DR. ARTURO ALMAZAN SOO.**

Asesor de Tesis.

Médico adscrito al Servicio de Cardiología del Hospital de Especialidades C.M.N.

"La Raza".



## CORRESPONDENCIA

Dr. Edgar Montiel Sánchez.

Calle:Moctezuma sur No.509.

Colonia:Centro.

CP:90300.

Apizaco, Tlaxcala.

No se enviaran sobretiros.

## AGRADECIMIENTOS

Hay grandes premios para el esfuerzo

Entre ellos. la conciencia del deber cumplido.

los logros materiales para compartir, con aquellos que amas,

la dignidad incomparable del hombre o la mujer que pueden decir:

“Misión cumplida y ... adelante”.

Esfuézate, esfuézate siempre.

El premio del esfuerzo obstinado y valiente

es la EXCELENCIA.

Al ser supremo que iluminó  
mi camino durante vida y en  
mis momentos más difíciles.

A mis padres:Andres y Fermina

Por su apoyo espiritual y moral que me  
dieron durante mi preparación y que ahora  
ven cristalizados sus esfuerzos y sacrificios.

A mis Hermanas:Edith y Lili

Por su incondicional ayuda

a pesar de estar lejos.

A Dany,Gera, Sergio, Mauro, Heydi

Que en todo momento recibí su consejo y estímulo.

## RESUMEN

En el presente estudio se determinó por medio de angiografía coronaria, cintigrafía de primer paso y ecocardiografía, la influencia de la oclusión de la arteria coronaria derecha en el infarto del miocardio de la cara inferior y de ventrículo derecho sobre el deterioro de la función ventricular derecha. Se incluyeron en el trabajo 14 pacientes de los cuales 7 del grupo I sufrieron infarto del miocardio en la cara inferior y de ventrículo derecho con arteria coronaria derecha ocluida y en el grupo II de 7 pacientes presentaron cardiopatía aterosclerosa y arteria coronaria derecha permeable. El grupo I tuvo edad promedio de 56.5 años con límites de 45 a 71 años y el grupo II de 46 a 65 años con edad promedio de 54.1 años.

Al comparar ambos grupos por ecocardiografía y cintigrafía de primer paso se encontró diferencia estadísticamente significativa ( $p < 0.001$  y  $p < 0.002$  respectivamente). De igual manera se observó diferencia estadística significativa entre los dos grupos con el estudio angiográfico con  $p < 0.008$ .

Se concluye que la obstrucción de la arteria coronaria derecha posterior al infarto del miocardio de la cara inferior y del ventrículo derecho sí influye en el deterioro de la función ventricular derecha, puesto que disminuye su fracción de expulsión y aumentan los diámetros sistólicos y diastólicos del ventrículo derecho. Aunque la población estudiada fue pequeña, se intentó correlacionar los tres métodos diagnósticos utilizados en los dos grupos observando correlación aceptable entre la ecocardiografía y la cintigrafía de primer paso y pobre correlación con la angiografía.

**Palabras claves:** Infarto del miocardio de cara inferior más ventrículo derecho.

Angiografía coronaria.

Cintigrafía de primer paso.

Ecocardiografía.

Fracción de expulsión de ventrículo derecho.

## SUMMARY

In this study was determined by coronary angiography, first step scintigraphy and ecocardiography, right coronary artery occlusion influence on low face myocardial infarction and of right ventricle on impairment of right ventricular function. We included 14 patients: 7 in Group I with low face myocardial infarction and right ventricle with right coronary arterial occlusion and 7 in Group II with atherosclerosal cardiopathy and permeable right coronary artery. Mean age in Group I was 56.5 years (rank 45-71 years) and Group II 54.1 years (rank 46-65 years).

In comparason of two groups bby ochocardiography and first step scintigraphy we founded a meaningful statistical difference ( $p < 0.001$  y  $p < 0.002$ , respectively). We also founded a meaningful statistical difference in two groups with angiographical study with  $p < 0.008$ .

We concluded that right coronary arterial obstruction after low face myocardial infarction and right ventricle influenced on right ventricular impairment function lowing ejection fraction and rising right ventricle systolic and dyastolic diameters. Although population studied was small, wetry to correlate the three diagnostic methods used in the two groups observing acceptable relationship of echocardiography and first step scintigraphy and a low relationship with angiography.

**Key Words:** Low face myocardial infarction plus right ventricle.

Coronary angiography.

First step scintigraphy.

Echocardiography.

Right ventricle ejection fraction.



## INTRODUCCION

Desde 1930 Sanares reportó el primer caso clinicopatológico de infarto del miocardio de ventrículo derecho y reconocido como un síndrome hemodinámico y fisiopatológico desde 1974. (1).

El infarto de ventrículo derecho se presenta con mayor frecuencia a los 60 años de edad, no se ha considerado tener una importancia clínica ya que en estudios clínicos experimentales no ha causado cambios substanciales en la presión venosa sistémica, presión pulmonar o gasto cardiaco. La condición es reconocida en cerca de la mitad de todos los infartos del miocardio inferior. Típicamente el infarto del miocardio de ventrículo derecho ocurre cuando se ocluye la arteria coronaria derecha en la parte proximal o a nivel del ramo del margen agudo, pero también ocurre con una oclusión de la arteria circunfleja izquierda en pacientes en quienes tienen circulación coronaria izquierda dominante. Sin embargo ocurre en menor frecuencia con la oclusión de la descendente anterior.

La incidencia del infarto del miocardio de ventrículo derecho en asociación con infarto del miocardio de ventrículo izquierdo es del 14 al 84%, dependiendo de la población estudiada y los criterios patológicos. En estudios recientes el infarto del miocardio de ventrículo derecho ocurrió exclusivamente en pacientes con infarto interventricular posterior transmural, lo que no sucedió en pacientes con infarto del miocardio anterior. El infarto del miocardio de ventrículo derecho aislado ocurre por lo menos en el 3% de todos los casos de infarto asociado con aterosclerosis vascular de la arteria marginal aguda o de la arteria coronaria derecha no dominante. La severidad de los daños hemodinámicos asociados con infarto del miocardio de ventrículo derecho están relacionados no solamente a la extensión de la isquemia del ventrículo derecho y la consecuente disfunción del ventrículo derecho,

sino también a los efectos restrictivos del pericardio y la interacción resultante entre los ventrículos.

El infarto del ventrículo derecho esta caracterizado por hipotensión y elevación de la presión venosa yugular (88% de sensibilidad y 69% de especificidad), disminución de la contractilidad del ventrículo derecho y dilatación progresiva de la cavidad. La disminución de la contractilidad del ventrículo derecho puede resultar en disminución del gasto cardiaco por disfunción sistólica del ventrículo derecho, es decir, el incremento subsecuente en el volumen del ventrículo derecho y la disminución de la compliance resulta en un incremento en la presión diastólica final del ventrículo derecho y elevación de la presión de la aurícula derecha que por cierto es el marcador más sensible del mejoramiento hemodinámico y esta asociada directamente con la mortalidad intrahospitalaria. Estos cambios en el corazón derecho interactúan con el corazón izquierdo a través del septum interventricular y resulta en un llenado reducido del corazón izquierdo y gasto cardiaco disminuído (2,3,4). A pesar de los cambios hemodinámicos substanciales que acompañan al infarto del ventrículo derecho, potencialmente pueden revertir después de la reperfusión porque la isquemia del ventrículo derecho tiene varias ventajas sobre la isquemia del ventrículo izquierdo como es el stress de pared bajo debido a la baja presión sistólica del ventrículo derecho y por lo tanto mejor regulación en el equilibrio entre el aporte y demanda de oxígeno; la menor resistencia para la perfusión miocárdica debido a la pared delgada del ventrículo derecho. Consecuentemente puede ser menos la isquemia subendocárdica del ventrículo derecho asociada con una disminución abrupta en el flujo sanguíneo miocárdico; A consecuencia de de la presión relativamente baja en el ventrículo derecho, la vasculatura colateral puede perfundir una gran porción de la isquemia del ventrículo derecho, consecuentemente comparada con la isquemia del ventrículo izquierdo. La isquemia del ventrículo derecho

puede potencialmente continuar por mucho tiempo antes de que los cambios irreversibles asociados con la necrosis miocárdica inicien, esto argumentado por los resultados observados en algunos estudios (1) en el que la función ventricular es frecuentemente superior en pacientes con infarto con onda Q que demostraron la arteria relacionada al infarto abierta por arteriografía coronaria, comparada con pacientes en quienes la arteria relacionada al infarto ha permanecido ocluida.

Con los antecedentes referidos tratamos de determinar la influencia de la permeabilidad de la arteria coronaria derecha después del infarto del miocardio del ventrículo derecho sobre la dilatación y/o deterioro de la función ventricular derecha, motivo por el que se trató de corroborarlo mediante angiografía coronaria, ecocardiografía y cintigrafía de primer paso.

El tipo de estudio fue observacional, transversal, prospectivo, comparativo, de cohorte.

## MATERIAL Y METODOS

La población de conformó de 14 pacientes de ambos sexos, que aceptaron participar en la investigación, con edad promedio de 54.14 años de edad para el grupo control (angina, sin obstrucción de la arteria coronaria) y 56.57 años de edad para el grupo problema (infarto de ventrículo derecho con obstrucción de la arteria coronaria derecha), que ingresaron al Hospital De Especialidades Del Centro Médico Nacional "LA RAZA" que hayan sufrido infarto del miocardio de ventrículo derecho.

Se realizó el diagnóstico de infarto del miocardio de ventrículo derecho por medio del cuadro clínico, elevación enzimática y electrocardiograma.

Una vez diagnosticados se les realizó durante su internamiento cateterismo cardiaco derecho e izquierdo en las salas (General Electric y Simmens) del departamento de hemodinamia del Hospital De Especialidades Del Centro Médico "LA RAZA" para valorar la permeabilidad de la arteria coronaria derecha en proyección oblicua anterior derecha e izquierda; la fracción de expulsión de ventrículo derecho se realizó en proyección lateral. El cuerpo del ventrículo derecho y el tracto de salida fueron separados por una línea trazada de la parte superior de la válvula tricúspide a través del tracto de salida paralela al anillo de la válvula pulmonar (Fig.4). El volumen del infundíbulo fue calculado asumiendo que es un cilindro:  $V_o = \pi r^2 \cdot h$  donde  $V_o$  = volumen del tracto de salida medido en un punto medio y  $h$  = la longitud mayor del tracto de salida. El volumen del cuerpo fue calculado asumiendo que es una elipsoide:  $V_i = \frac{4}{3} \pi r_i^2 (LL/2)$  donde  $V_i$  = tracto de entrada o volumen del cuerpo del ventrículo derecho;  $r_i$  = radio del elipsoide; y  $LL$  = la longitud mayor de la elipsoide. La longitud mayor fue medida directamente y el radio fue calculado como  $r_i = \sqrt{2A / \pi \cdot LL}$  donde  $A$  = el área del cuerpo del ventrículo derecho. El volumen total del ventrículo derecho es =  $V_i$  más  $V_o$ . (2). Ecocardiograma transtorácico, en el servicio de electrodiagnóstico del

Hospital De Especialidades Del Centro Médico la "LA RAZA" con el equipo Toshiba sonalaya y transductores de 3.75 y 5 Mhz para valorar contractilidad segmentaria, diámetros ventriculares y fracción de expulsión de ventrículo derecho a nivel subcostal en eje corto y largo, se calculó la fracción de expulsión de ventrículo derecho con la fórmula:  $A \times L / 3$ , donde A=área del ventrículo derecho y L=longitud del ventrículo derecho; estas mediciones se realizaron tanto en diástole como en sístole y la diferencia entre ambas fue el volumen latido y posteriormente la fracción de expulsión de ventrículo derecho se obtuvo de la diferencia entre volumen latido menos el volumen diástolico. La ventriculografía derecha de primer paso se realizó en la sala de medicina nuclear del Hospital De Especialidades Del Centro Médico Nacional "LA RAZA" para valorar la función ventricular derecha.

Los resultados se recopilaron en una hoja de datos, la función ventricular derecha fue medida en porcentaje, la contractilidad segmentaria fue valorada como normal, hipocinesia, acinesia o discinesia; los diámetros ventriculares fueron medidos en milímetros y la permeabilidad de la arteria coronaria derecha sólo fue una valoración cualitativa.

El análisis estadístico empleado fue t de Student considerando diferencia estadística significativa con  $p < 0.05$ .

El trabajo se apega a las normas éticas de investigación biomédica establecidos en la XVIII Asamblea Médica Mundial (Helsinki) en 1964 y revisada en la XXIX Asamblea Médica Mundial (Tokio) en 1975 y la RHK en 1990.

El protocolo de investigación fue revisado el primero de septiembre de 1997 a las 12:00 hrs en la sala de juntas de la dirección, por el comité local de investigación del Hospital De Especialidades Del Centro Médico Nacional "LA RAZA".

## RESULTADOS

Se estudiaron 14 pacientes, 7 con historia de infarto del miocardio de la cara inferior y de ventrículo derecho con oclusión total de la arteria coronaria derecha en su segmento proximal o intermedio (Grupo I) y 7 con cardiopatía aterosclerosa y arteria coronaria derecha permeable (Grupo II), 13 hombres y una mujer. La edad promedio del grupo I de 56.5 años con límites de 45 a 71 años y el grupo II de 46 a 65 años, promedio de 54.1 (Tabla No.1).

Al comparar ambos grupos por ecocardiografía y cintigrafía de primer paso se encontró diferencia estadísticamente significativa ( $p < 0.001$  y  $p < 0.002$  respectivamente). De igual manera se observó diferencia estadística significativa entre los dos grupos al ser estudiados con angiografía coronaria con  $p < 0.008$ .

Los valores de la fracción de expulsión del ventrículo derecho obtenidos por angiografía, ecocardiografía y cintigrafía se refieren en la tabla No.2 y figuras 1,2 y 3.

Aunque la población estudiada fue pequeña, se intentó correlacionar los tres métodos diagnósticos utilizados en los dos grupos, observando correlación aceptable entre la ecocardiografía y la cintigrafía de primer paso y pobre correlación con la angiografía.

## DISCUSIÓN

El infarto del miocardio del ventrículo derecho aislado es una patología relativamente poco frecuente puesto que se ha documentado ser menor del 3% de todos los casos de infarto del miocardio asociado con aterosclerosis vascular de la arteria marginal aguda o de la arteria coronaria derecha, y del 14% al 84% de aquellos casos que se asocian con infarto del miocardio del ventrículo izquierdo. Sin embargo es importante tratar de explicar si la permeabilidad u oclusión de la arteria coronaria derecha responsable del infarto es la causante del deterioro y/o dilatación del ventrículo derecho.

De acuerdo a los resultados obtenidos podemos observar que existe diferencia estadística significativa entre los dos grupos, sin embargo en otros estudios no se ha logrado observar tal diferencia, esto puede deberse al tiempo en se recanalizó la arteria coronaria derecha responsable del infarto del miocardio o al tiempo postinfarto en que se realizaron las comparaciones, por lo que es necesario hacer dichos estudios con cortes a los 3, 6 y 12 meses postinfarto. La importancia de esclarecer si existe o no diferencia es porque existen datos que sugieren que la arteria coronaria abierta por sí sola atenúa el crecimiento ventricular derecho porque altera la remodelación ventricular preservando una mejor función ventricular(5,6,7) que muchas ocasiones es secundaria a la permeabilidad de la arteria relacionada con el infarto después de la reperfusión ya que causa hemorragia , necrosis de la banda de contracción, dilatación y edema celular, cambios que incrementan la rigidez del infarto, limitando su expansión y dilatación; Además de establecer un equilibrio entre el aporte y la demanda de oxígeno miocárdico. limitando la magnitud del infarto ventricular derecho. Se afirma que la mejoría observada en la sobrevida y función

ventricular después de una reperfusión exitosa, no se debe únicamente a la limitación en el tamaño del infarto, sino también a los beneficios que proporciona la arteria permeable como son: El efecto favorable sobre la remodelación ventricular, mejoría de la función diastólica, menor frecuencia de la rotura cardíaca, creación de circulación colateral y mejoría de la función sistólica, estabilidad eléctrica del corazón, mayor activación homogénea de los ventrículos, prever permeabilidad a vasos colaterales a las porciones viables del ventrículo y proteger del daño isquémico en el evento de la oclusión. Esta teoría está apoyada por cierta información en la que se afirma que la supervivencia mejora, aún cuando la reperfusión se efectuó después del periodo durante el cual puede rescatarse una porción del miocardio(1). Por tal motivo es necesario examinar la amplitud del "tiempo de ventana" ya que no únicamente se beneficia por la reperfusión sino por la permeabilidad. Así como se menciona en otros artículos, la magnitud de la motilidad ventricular anormal y el grado de remodelación ventricular está más relacionada con el grado de adecuación (permeabilidad de la arteria) que con el momento en que se establece la reperfusión. Por tanto, en los casos oportunos, puede recomendarse el restablecimiento del flujo anterógrado al lecho del infarto con el objeto de modificar el proceso de remodelación ventricular más allá del momento en el que es posible limitar la amplitud de la necrosis.

El concepto de la "arteria abierta" continúa siendo interesante, porque se supone que mejora la supervivencia, con independencia de cualquier otro efecto sobre el rescate. El autor sugiere que el proceso por el cual aumenta de tamaño el ventrículo en los tres meses siguientes al infarto está relacionado con los cambios de magnitud de la motilidad anormal de la pared, que a su vez dependen del grado de adecuación (permeabilidad de la arteria) más que del momento de la reperfusión del lecho infartado (8).

**ESTA TESIS NO DEBE  
SALIR DE LA BIBLIOTECA**



## CONCLUSIONES

La permeabilidad de la arteria coronaria derecha responsable del infarto del miocardio de la cara inferior y de ventrículo derecho si influye en la conservación de la función ventricular derecha tanto por la reperfusión como por el grado de adecuación (permeabilidad de la arteria), por lo tanto se rechazó la hipótesis nula que menciona que el infarto del miocardio de ventrículo derecho con arteria coronaria derecha permeable causa dilatación y/o deterioro de la función ventricular derecha.

Por las diferencias estadísticas significativas documentadas entre los dos grupos estudiados, es necesario considerar intentar la permeabilidad de la arteria coronaria derecha, aún fuera del tiempo considerado de ventana, ya que la conservación de la función ventricular se debe tanto a la limitación de la zona infartada como a la permeabilidad de los vasos colaterales de las porciones viables del ventrículo y a la modificación del proceso de remodelación ventricular.

Es muy probable que la falta de correlación entre los métodos diagnósticos sea por las diferentes formas de calcular la fracción de expulsión del ventrículo derecho o por haberse estudiado en una población paqueña.

Debido a que nuestra investigación es un estudio piloto, es necesario que los resultados se corroboren en un estudio que comprenda una muestra mayor para que sea representativa de la población con esta entidad patológica.

## BIBLIOGRAFIA.

1. -Braunwald E: Myocardial reperfusion, limitation of infarct size, reduction of left ventricular dysfunction, and improved survival, *Circulation*. 1989;79:441-44.
2. -Diwakar J, Zaret B: As
3. -Lee A: Hemodynamic of the Right ventricle in normal and disease states. *Card Clinics*. 1992; 10: 59 - 67.
4. -Lee KL, et. al: Predictors of 30 days mortality in the era of reperfusion for acute myocardial infarction. *Circulation*. 1995, 91: 1659 - 68.
5. Nidorf SM, et. al: Benefict of late coronary reperfusion on ventricular morphology and function after myocardial infarction. *JACC*. 1993, 21: 683 - 91.
6. Setaro JF, Cabin H. S.: Right ventricular infarction. *Card. Clinics*. 1992, 10: 69 -90.
7. Kinn JW, et. al: Rapid Hemodynamic improvement after reperfusion during righ. *JACC*. 1995, 26: 1230 - 4.
8. Jaffe CC, Weltin G.: Echocardiography of the right side of the heart. *Card. Clinics*. 1992; 10: 41 - 57.
9. Jack W, Kinch, Thomas J.: Right ventricular infarction. *N Engl J Med* 1994;330:1211-17.
10. Thomas P, Graham, Jay M, Gerald F, Ramon V. Right Ventricular Determinations in Children. *Circulation* 1973;47:144-53.

## CARACTERISTICAS GENERALES DE LA POBLACION ESTUDIADA

TABLA No. 1.

	GRUPO CONTROL	GRUPO PROBLEMA
SEXO		
MASCULINO	6	7
FEMENINO	1	0
	PROMEDIO	PROMEDIO
EDAD (AÑOS)	54.14	56.57

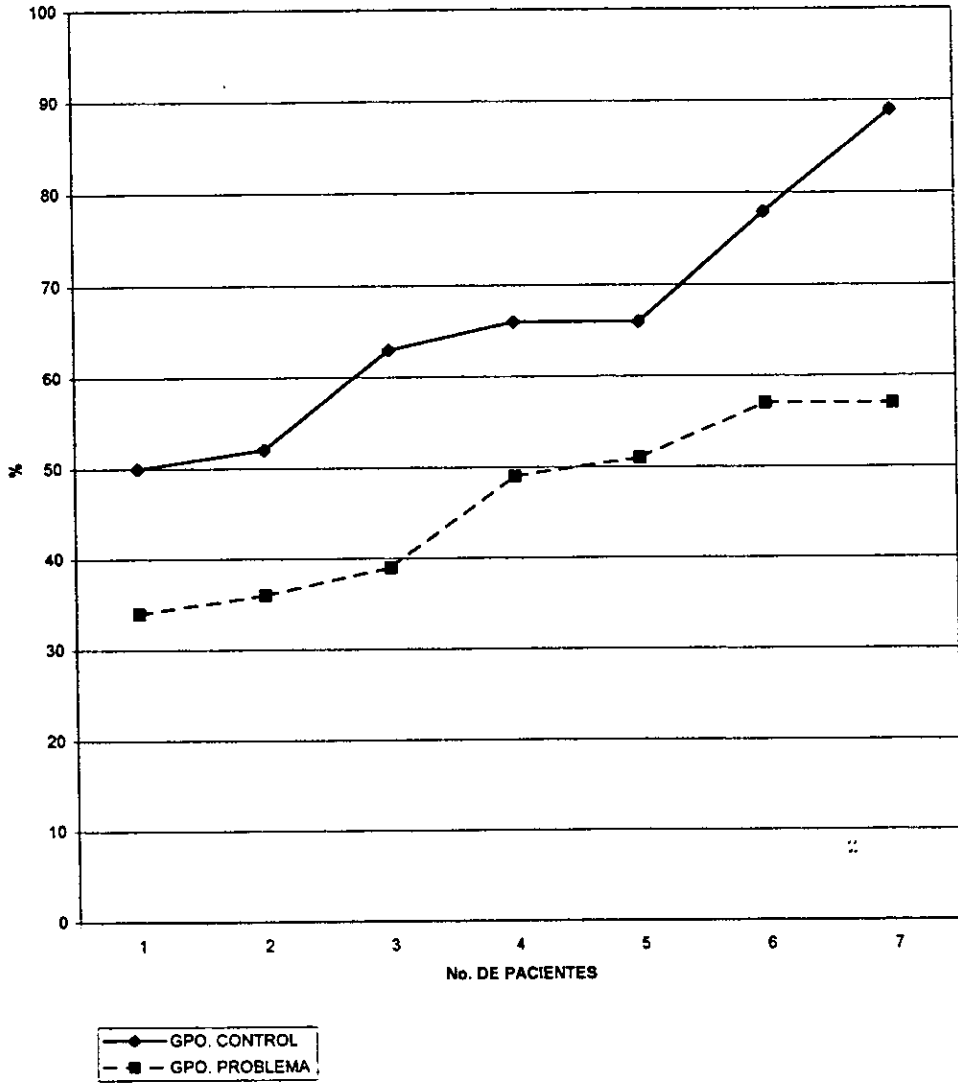
## FRACCION DE EXPULSION DE VENTRICULO DERECHO

TABLA No. 2

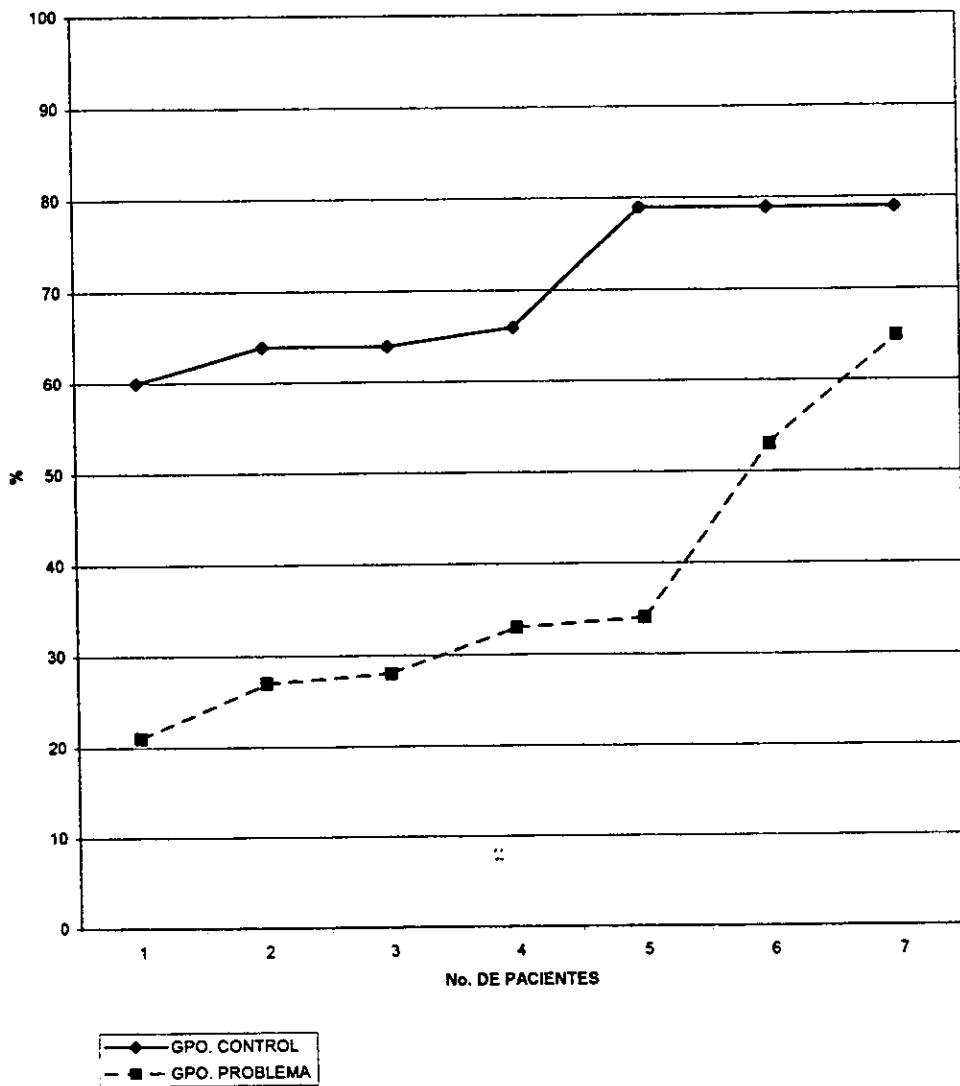
HEMODINAMIA		ECOCARDIOGRAFIA		MEDICINA NUCLEAR	
GRUPO CONTROL	GRUPO PROBLEMA	GRUPO CONTROL	GRUPO PROBLEMA	GRUPO CONTROL	GRUPO PROBLEMA
66	46	70	37	67	35

UNIDAD: Promedio del porcentaje de la fracción de expulsión de ventriculo derecho

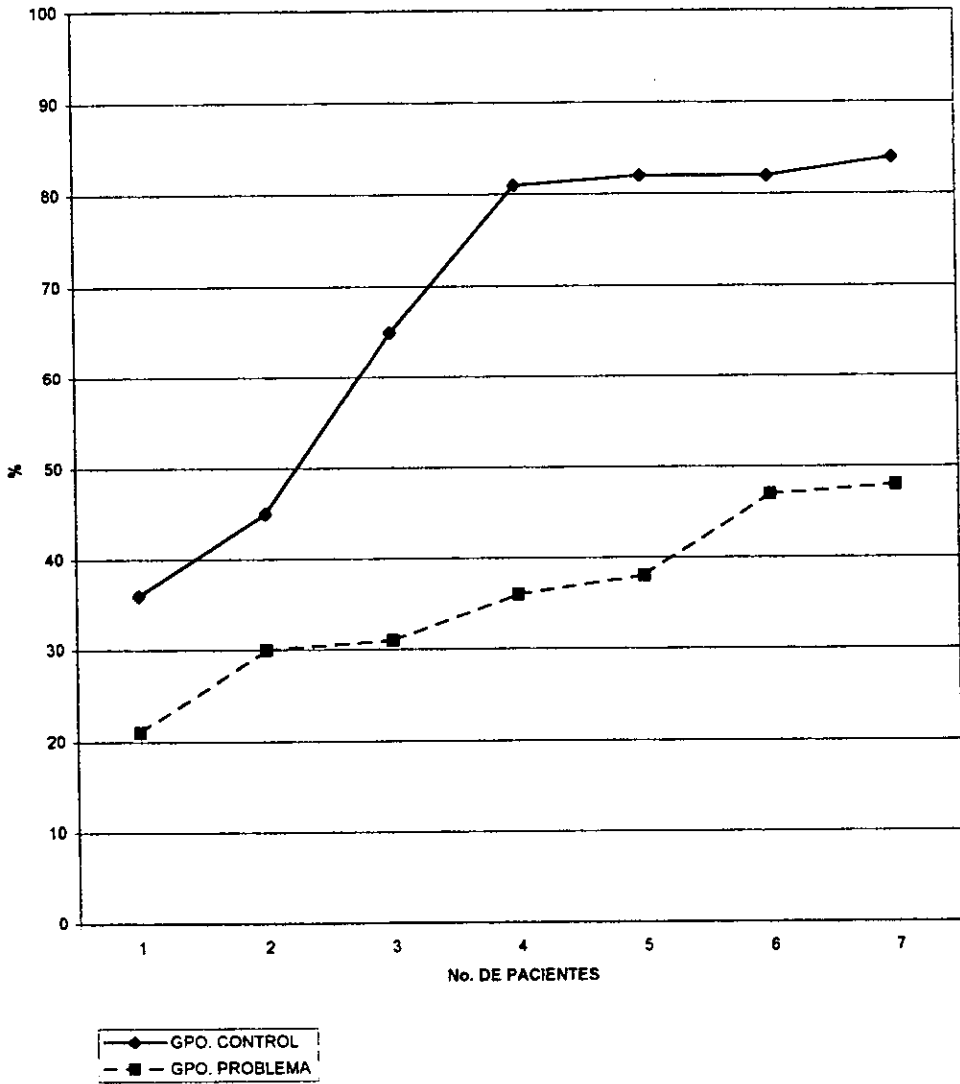
FRACCION DE EXPULSION DE VENTRICULO DERECHO (HEMODYNAMIA)  
FIG. 1



FRACCION DE EXPULSION DE VENTRICULO DERECHO (ECOCARDIOGRAFIA)  
FIG. 2

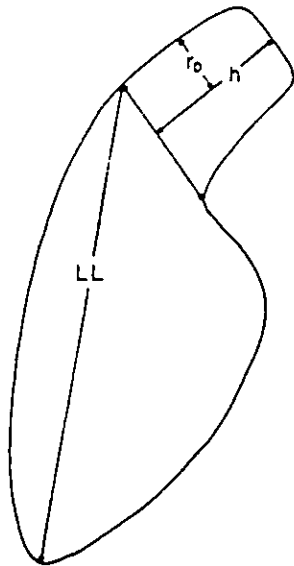


FRACCION DE EXPULSION DE VENTRICULO DERECHO (MEDICINA NUCLEAR)  
FIG. 3



## RV VOLUMES IN CHILDREN

RIGHT VENTRICLE VOLUME CALCULATION:  
TWO CHAMBER  
METHOD



$$V_o = \text{Volume of Outflow Tract} = \pi r_o^2 h$$

$$V_i = \text{Volume of Inflow Tract} = \frac{4}{3} \pi r_i^3 \frac{1}{2}$$

$r_i$  = radius of Inflow Tract

$$r_i = \sqrt{\frac{2A}{\pi LL}}, \text{ A = area of inflow tract}$$

$$\text{RV Total Volume} = V_o + V_i$$

Figure 4