



**UNIVERSIDAD NACIONAL AUTÓNOMA
DE MÉXICO**



FACULTAD DE ODONTOLOGÍA

**MANEJO QUIRÚRGICO DE LA BIPROTRUSIÓN
DENTOALVEOLAR MAXILOMANDIBULAR
Y EXCESO VERTICAL DEL MAXILAR.**

T E S I N A

QUE PARA OBTENER EL TÍTULO DE

C I R U J A N A D E N T I S T A

P R E S E N T A:

MARÍA ANGÉLICA GÓMEZ GONZÁLEZ

TUTOR: C.D. FLORENTINO HERNANDEZ FLORES

ASESOR: C.D. JUAN CARLOS LÓPEZ NORIEGA



Universidad Nacional
Autónoma de México



UNAM – Dirección General de Bibliotecas
Tesis Digitales
Restricciones de uso

DERECHOS RESERVADOS ©
PROHIBIDA SU REPRODUCCIÓN TOTAL O PARCIAL

Todo el material contenido en esta tesis esta protegido por la Ley Federal del Derecho de Autor (LFDA) de los Estados Unidos Mexicanos (México).

El uso de imágenes, fragmentos de videos, y demás material que sea objeto de protección de los derechos de autor, será exclusivamente para fines educativos e informativos y deberá citar la fuente donde la obtuvo mencionando el autor o autores. Cualquier uso distinto como el lucro, reproducción, edición o modificación, será perseguido y sancionado por el respectivo titular de los Derechos de Autor.

Agradecimientos:

A **Dios** por siempre darme la fortaleza de salir adelante, de no permitirme bajar la mirada ante las adversidades que me ha presentado la vida, por estar presente en cada uno de mis desvelos y de mis logros, al cual le pido me permita triunfar día a día en la vida para ser mejor persona.

A Las personas que más amo en la vida.... **Mis padres**, que paso a paso con su amor, su dedicación y su esfuerzo me han guiado en cada momento de mi vida para ser una gran mujer, a ellos que día a día han seguido cada una de mis etapas brindándome su apoyo incondicional y que me enseñaron que las cosas sencillas cualquier persona las realiza pero las difíciles solo las conquistan los triunfadores y que eso solo depende de mi. Por eso y muchas más cosas **los amo por sobre todo**.

A Mi Novio, **Alexander Christenberry** por su ayuda incondicional, por su tolerancia y paciencia en estos meses, que sin importar las distancias que nos separan, siempre esta al pendiente de mi y se hizo presente con palabras de aliento cada madrugada de desvelo para que yo no me diera por vencida, pero sobre todo por siempre admirar cada uno de mis logros, Gracias Chiquito !!!!

A la **Dra. Rocío Fernández** por toda su enseñanza, su tiempo y su ayuda mientras fui su alumna en la licenciatura y en el seminario de titulación pero sobre todo por ser uno de mis ídolos a seguir demostrándome siempre que las mujeres también podemos ser grandes y llegar tan lejos como nosotras lo deseemos.

A mi tutor **Dr. Florentino Flores** por sus conocimientos, apoyo y consejos a lo largo de la elaboración de mi tesina ya que para mi es un honor conocerlo.

A la primera persona que me abrió las puertas y me dio la mano para iniciar con la aventura de algún día ser cirujano maxilofacial, a esa persona tan importante que me enseñó a valorar mi carrera y a entender que la persona que me ame tiene que dejarme crecer y apoyarme profesionalmente. Esa persona que incondicionalmente me ha brindado todo su apoyo, su tiempo y sus conocimientos y que a pesar de ser una alumna de pregrado siempre me ha tomado en cuenta como parte de su equipo... mil gracias **Dr. Juan Carlos López Noriega** siempre seré su más fiel admiradora.

A mi mejor amiga **Brenda Ileri Sáenz**, por todos los inolvidables momentos, risas y lágrimas, pero sobretodo por tantos años de amistad que han sobresalido a muchas pruebas.

A mis Mejores Amigos, **Rene Martínez** (Biker), **Frantz Picoche** (Gordo) y **Aldo Jiménez** (Pasto) porque incondicionalmente están a mi lado cuando más los necesito, que gracias a su sinceridad y a sus consejos siempre encuentran una palabra de aliento para que yo no pierda el ánimo y así salir adelante.

Ramón, Carolina, Gustavo y Leticia, mis mejores amigos de la carrera, esos amigos que aun después de la universidad nunca se olvidaron de mí, gracias por todos los momentos tan inolvidables dentro de la mejor universidad y de mi etapa universitaria.

Gracias sinceramente y de corazón a todos y cada una de las personas que me ayudaron en este trabajo: **Doctores, residentes de Cirugía Maxilofacial, maestros del seminario de titulación, maestros de la carrera y amigos**, ya que sin su apoyo no hubiera sido posible concluir una de las etapas más importantes de mi vida.

ÍNDICE

1.- INTRODUCCIÓN.....	7
2.- ANTECEDENTES.....	8
3.- PLANTEAMIENTO DEL PROBLEMA.....	9
4.- JUSTIFICACIÓN.....	10
5.- OBJETIVOS.....	11
5.1.- Objetivo General.....	11
5.2.- Objetivo Especifico.....	11
6.- METODOS DE DIAGNÓSTICO.....	12
6.1.- Antecedentes de la paciente T.N.....	12
6.2.- Análisis estético facial.....	13
6.2.1.- Fotografías extraorales	14
6.3.- Análisis de perfil.....	18
6.3.1.- Fotografías extraorales de perfil.....	18
6.4.- Análisis dental.....	20
6.4.1.- Fotografías intraorales.....	20
6.5.- Estudio radiográfico.....	21
6.5.1.- Ortopantomografía.....	21
6.5.2.- Lateral de cráneo.....	22
6.5.2.1.- Cefalometría.....	23
7.- DIAGNÓSTICO Y TRATAMIENTO.....	27
7.1.- Resultados de análisis.....	27
7.1.1.- Resultados análisis estético facial.....	27
7.1.2.- Resultados de análisis dental.....	28
7.1.3.- Definiciones del diagnóstico.....	29

8.- CIRUGÍA DE MODELOS Y CONSTRUCCIÓN DE FERULA QUIRÚRGICA.....	32
9.- PREDICCIÓN QUIRÚRGICA.....	33
10.- PROCEDIMIENTO QUIRÚRGICO PARA LA CORRECCIÓN DE LA BI – PROTRUSIÓN DENTOALVEOLAR Y EXCESO VERTICAL DEL MAXILAR	34
10.1.- Anestesia.....	34
10.1.1.- Inducción Anestésica.....	34
10.1.1.1.- Inducción inhalatoria.....	34
10.1.1.2.- Inducción endovenosa.....	35
10.1.2.- Fases de la anestesia general.....	35
10.1.3.- Intubación nasotraqueal.....	36
10.1.4.- Anestesia general balanceada.....	37
10.2.- Osteotomía del maxilar tipo Le Fort I más osteotomía segmentaria de retroposición.....	38
10.2.1.- Técnica quirúrgica.....	38
10.2.2.- Indicaciones.....	46
10.2.3.- Complicaciones.....	46
10.3.- Doble Mentoplastía de avance.....	47
10.3.1.- Técnica quirúrgica.....	47
10.3.2.- Indicaciones.....	53
10.3.4.- Complicaciones.....	53
11.- MANEJO DEL PACIENTE POSTQUIRÚRGICO.....	54
11.1.- Dieta.....	54
11.2.- Reposición de líquidos.....	55
11.3.- Medicamentos.....	55
11.4.- Termoterapia.....	56
12.- BENEFICIOS FUNCIONALES.....	57

13.- BENEFICIOS ESTÉTICOS.....	58
14.- BENEFICIOS PSICOLÓGICOS.....	62
15.- CONCLUSIONES.....	63
16.- REFERENCIAS.....	65

INTRODUCCIÓN

Qué es y que hace la cirugía ortognática?

El termino Ortognática se origina del vocablo Griego ortos = Derecho y Gnathos = Mandíbula. La corrección de las deformidades dependerá del hueso donde se realiza la intervención maxilomandibular.

Esta cirugía se realiza con el fin de colocar los maxilares en su posición adecuada después de un tratamiento ortodóntico inicial o prequirúrgico. Su objetivo primordial es restablecer la función masticatoria y mejorar la estética facial que traerá como consecuencia cambios psicológicos y de autoestima.

El cirujano maxilofacial realizará este tipo correcciones, ya que posee el entrenamiento quirúrgico y el conocimiento especializado del aparato masticatorio, lo que asegura un resultado tanto funcional como estético.

Las Deformidades Dentofaciales son todas aquellas alteraciones o desequilibrios que afectan tanto a los Dento = dientes y facial = cara, que involucra las deformidades de la cara anatómica, los huesos faciales principalmente involucrados son la mandíbula (abajo) y el hueso maxilar (arriba), presentando alteraciones variadas como consecuencia de varios problemas: en la posición de los dientes, en la función masticatoria (mordida) y en la estética facial.

Para el tratamiento de los pacientes con deformidades dentofaciales se requiere de un manejo conjunto por parte del ortodoncista y del cirujano maxilofacial.

Antecedentes

El tratamiento ortodóntico para la Biprotusión Dentoalveolar Maxilomandibular fue intentado en los últimos años del siglo XIX y se realizó exitosamente a principios de 1900. La técnica implicaba el remover los primeros premolares y retraer los incisivos en protrusión ortodónticamente. El tratamiento requería el desarrollo de aparatos fijos bandeados para que las raíces pudieran posicionarse apropiadamente. Esto fue hecho inicialmente por Edward Angle, y Calvin Case.

El tratamiento quirúrgico de la Biprotusión Dentoalveolar Maxilomandibular implica las osteotomías segmentales alveolares maxilares y mandibulares después de la extracción del primero o segundo premolar según sea el caso, aunque los procesos quirúrgicos segmentales anteriores en ambos arcos fueron descritos en los años veintes, no fue sino hasta después de la II Guerra Mundial, en Europa, que estos procedimientos se hicieron comunes.

Wassmund, Cupar, y Wunderer hicieron aportaciones significativas a la cirugía segmentaria maxilar anterior y las osteotomías segmentarias mandibulares anteriores fueron evaluadas en detalle por Kole en los años de 1900.

Planteamiento del Problema

Se puede encontrar mucha literatura a cerca de los beneficios de la cirugía ortognática en el aspecto funcional y estético de los maxilares en la cual se hace énfasis de la técnica quirúrgica a emplear en determinados casos, cuidando siempre cada una de las estructuras óseas y de las estructuras neurovasculares durante las osteotomías necesarias.

Como el tratamiento y las consideraciones son diferentes dependiendo de la relación oclusal y esquelética de cada paciente, hablaremos específicamente de la clase II de Biprotusión Dentoalveolar Maxilomandibular con un exceso vertical del Maxilar.

En este caso clínico en específico el abordaje quirúrgico que utilizaremos para corregir la deformidad de la paciente T.N. será una Osteotomía LeFort I de Intrusión de 4mm, con osteotomía segmentaria anterior de retro posición de 5 mm, utilizando el espacio de los O.D. 15 y 25 que fueron extraídos en un primer tratamiento de ortodoncia donde posteriormente el ortodoncista (2° Tx) que preparó el caso para cirugía ortognatica hizo un espacio de 8mm con un aparato fijo a 1° premolares y caninos superiores y en el tercio inferior se realizará una doble mentoplastia de avance (mentoplastía escalonada o de grada).

Como resultados de la cirugía Ortognatica esperaremos tener una positiva y pronta recuperación postquirúrgica de la paciente y posteriormente poder evaluar los beneficios tanto funcionales (Óseos y dentales) como estéticos mejorando la armonía facial y por consiguiente esto traerá como resultado cambios de autoestima.

Justificación

Las corrección de algunas de las deformidades Dentofaciales se deben llevar acabo por medio de un tratamiento combinado ortodontico - quirúrgico, el Odontólogo general debe estar capacitado para identificarlas y dar un diagnostico presuntivo y poder remitir al paciente a los especialistas indicados para poder brindar al paciente la opción más viable y correcta para su padecimiento dentofacial.

En este caso tiene como objeto mostrar como se lleva acabo el manejo quirúrgico para la biprotrusión dentoalveolar maxilomandibular y exceso vertical del maxilar, así como sus ventajas y desventajas quirúrgicas y postquirúrgicas para que de una forma ilustrativa se pueda orientar al odontólogo y a los pacientes que se someterán a cirugía ortognática para el manejo de la biprotrusión dentoalveolar maxilomandibular y exceso vertical del maxilar.

OBJETIVOS

OBJETIVO GENERAL:

Describir el tratamiento de la biprotrusión dentoalveolar maxilomandibular con exceso vertical del maxilar y así mismo tener la visión y saber cómo puede ser tratada en específico cualquier alteración de los maxilares.

OBJETIVOS ESPECIFICOS:

Describir los procedimientos quirúrgicos para el tratamiento de la biprotrusión dentoalveolar maxilomandibular con exceso vertical del maxilar y conocer sus posibles variaciones del tratamiento quirúrgico.

MÉTODOS DE DIAGNÓSTICO

ANTECEDENTES PERSONALES DE LA PACIENTE T.N.

✓ PERSONALES NO PATOLÓGICOS.

Paciente femenina de 25 años de edad originaria y residente del D.F., acude al servicio de Cirugía Oral y Maxilofacial por sus propios medios para iniciar tratamiento quirúrgico, vive en casa propia, cuenta con todos los servicios intra y extra domiciliarios completos, hacinamiento (-), zoonosis (-), tabaquismo (-), alcoholismo (+), toxicomanías (-). Refiere ser Abogada titulada, esquema de vacunación completo, alimentación balanceada, aseo: baño diario, niega hábitos.

✓ PERSONALES PATOLÓGICOS.

Alérgicos (-), transfusionales (-), traumáticos y quirúrgicos (+) = Fractura de tobillo derecho a los 4 años de edad sin complicaciones posteriores. Enfermedades propias de la infancia varicela a los 14 años de edad cursando enfermedad con evolución favorable. Actualmente no toma ningún medicamento y refiere no padecer ninguna enfermedad.

✓ PADECIMIENTO ACTUAL.

Paciente femenina de 25 años de edad, acude al servicio de cirugía oral y maxilofacial, para ser valorada y posteriormente tratada quirúrgicamente.

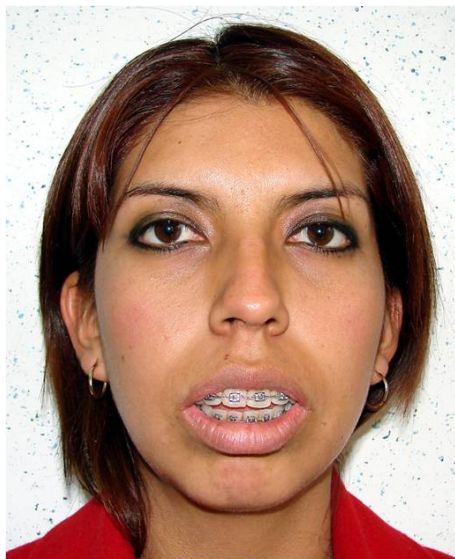ANÁLISIS ESTÉTICO FACIAL

La fotografía clínica forma parte fundamental del diagnóstico del paciente (tomadas en la 1° cita) y al Cirujano Maxilofacial le aportara información de las condiciones iniciales del paciente y los cambios que se generan después el tratamiento quirúrgico. Las fotografías iniciales van a recordarle a la paciente las condiciones que presentaban antes del tratamiento quirúrgico de la biprotrusión maxilomandibular y exceso vertical del maxilar.^{1°}

Las fotografías utilizadas para los métodos de diagnostico se clasifican en dos grupos principalmente:

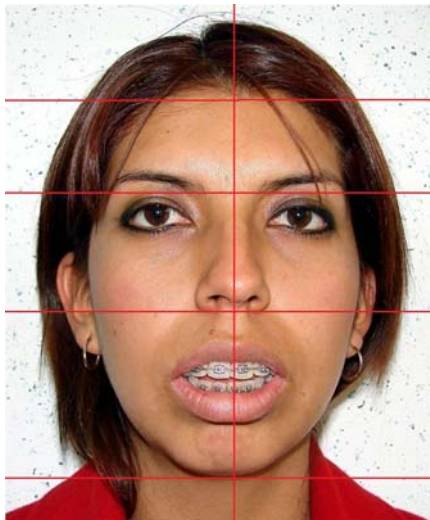
- a) Fotografías Extra orales: Las fotos frontales y de perfil son parte de los registros totales del caso. Estas fotos faciales sirven como ayuda visual del análisis óseo y de tejido blando, de tal manera que los aspectos faciales del tratamiento pueden ser evaluados detalladamente². Todas las fotos serán tomadas en posición natural de la cabeza y en relación con la verdadera horizontal 5

Las fotografías extra orales se dividen en:



Frontal con dientes juntos y labios en reposo: esta foto nos ayuda a realizar una evaluación de los tercios de la cara.³ los cuales vamos a dividir en tercio superior que va de Triquion (Tr) a Glabella (G), Tercio Medio que va de G a Subnasal (Sn) y tercio inferior que va de Sn a Mentón (Me). Donde el Tercio Superior del rostro ha de ser un 30%, cuando los tercios medio e inferior serán de 35% por lo tanto los tercios medios e inferior deben de ser iguales.⁴

Como resultado del análisis facial encontramos que la Paciente T N tiene:



43 mm en tercio superior : 25.5 %

55mm en tercio medio: 32.7%

70 mm en tercio inferior: 41.6%

Entre otros aspectos encontramos que:

D. Intercantal Interna: 31mm

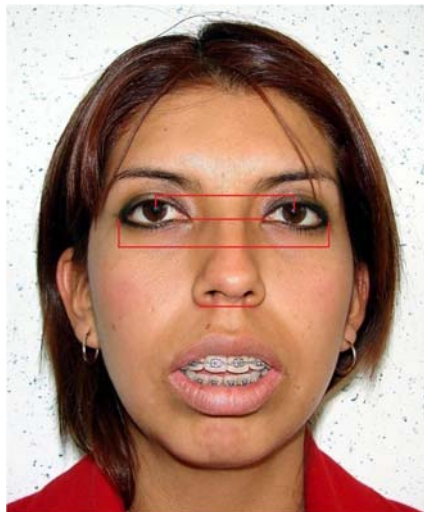D. Interpupilar : 62mm

Distopia: no presente

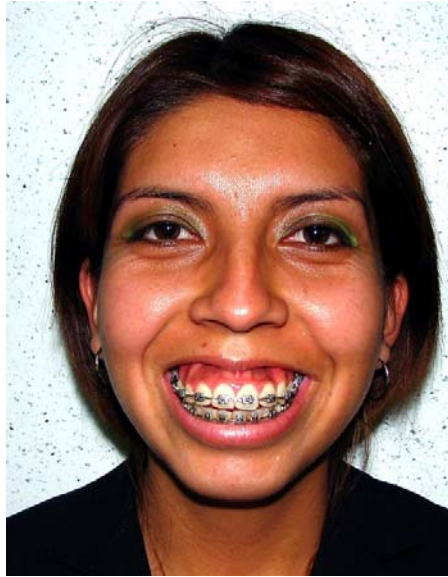Esclera: leve Ectropión: no Presente

Ptosis y Entropión: No Glabella: Normal

Dorso: Giba; Base alar: 32mm

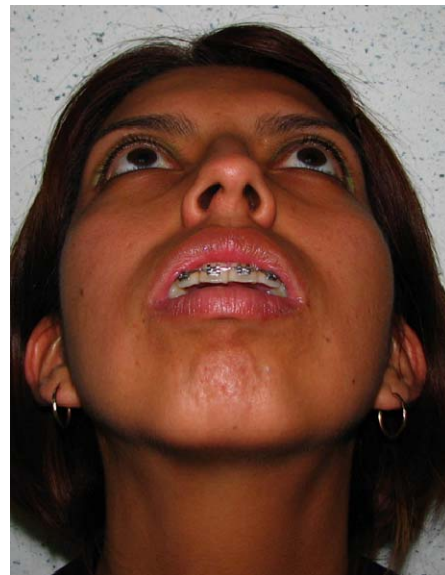
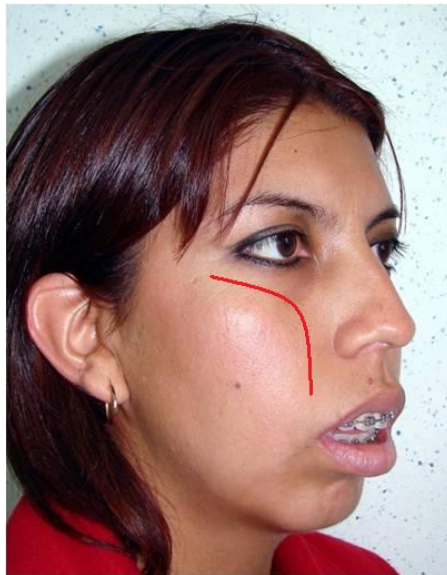

Punta de la Nariz: Redonda y centrada

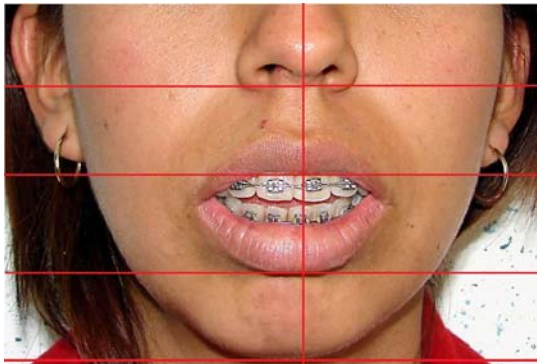


Fotografía Con Sonrisa Forzada.

En la fotografía con sonrisa forzada o se puede Observar que la paciente presenta una sonrisa gingival excesiva de 9mm.



En el tercio medio, las eminencias malares son normales, así como los rebordes malares, las áreas para nasales convexas y los Orejas tienen una implantación normal



Sn – St: St – M : 26 mm : 43 mm

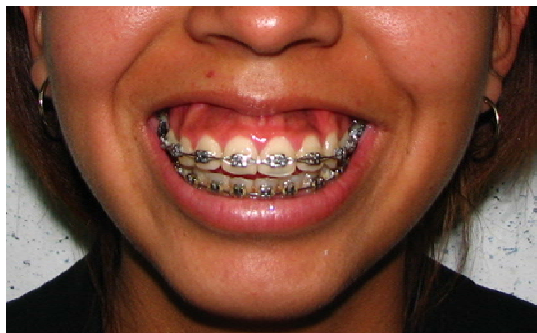Sn – V: V – M: 46mm: 39mm

Distancia Interlabial : 15mm

Simetria en Reposo: no

Dist. Interlabial:15mm Normal: 0 a

2mm



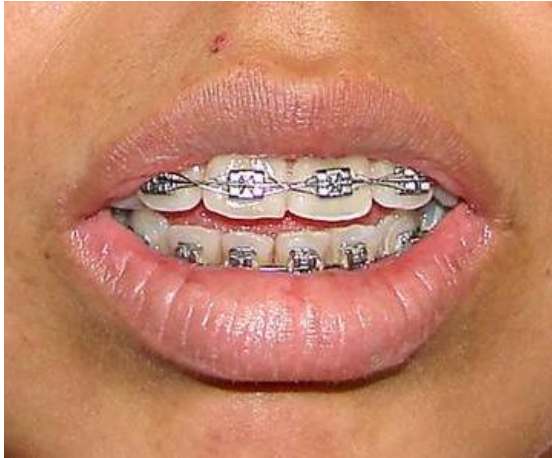Simetria Sonriendo : No

Simetrias Comisuras : Si

Distancia Inter comisuras : 50 mm

Sonrisa Gingival de 7 mm

Órganos Dentarios



Exposición de O.D. 11 y 21 al Labio Superior

En Reposo : 9mm

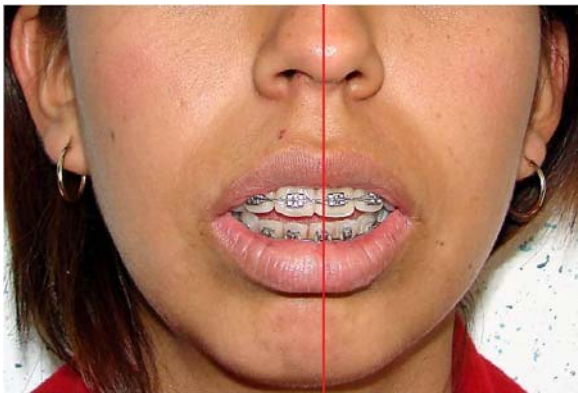
Sonriendo : 15 mm exposicion

Exposicion de O.D. 41 y 31 a labio Inferior

En Reposo : 7 mm

Sonriendo : 9 mm de exposición

Mentón

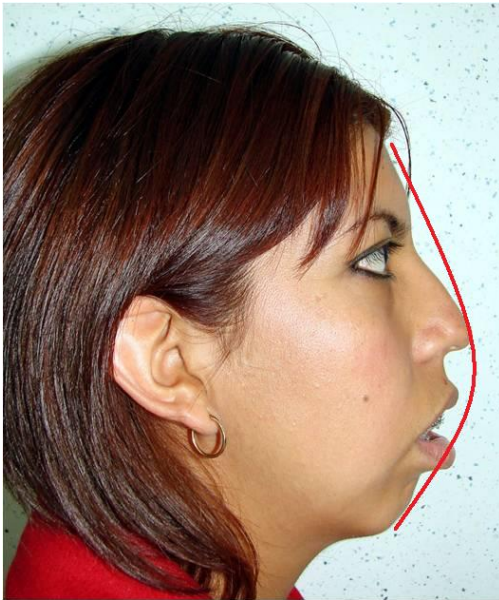

No simétrico con una desviación hacia la derecha y presenta una forma ovalada.

Angúlos Mandibulares: No son simétricos. Angulo Izquierdo: se encuentra más descendido, sin deficiencia ni hiperplasia.

Lipomatosis: No Presente

ANÁLISIS DE PERFIL



Perfil: Convexo

Proyección de reborde Supraorbitario:
Normal

Nariz

Proyección del puente nasal: 15 mm

Dorso: convexo ; Punta Nasal: Abajo

Ángulo nasolabial: Cerrado.

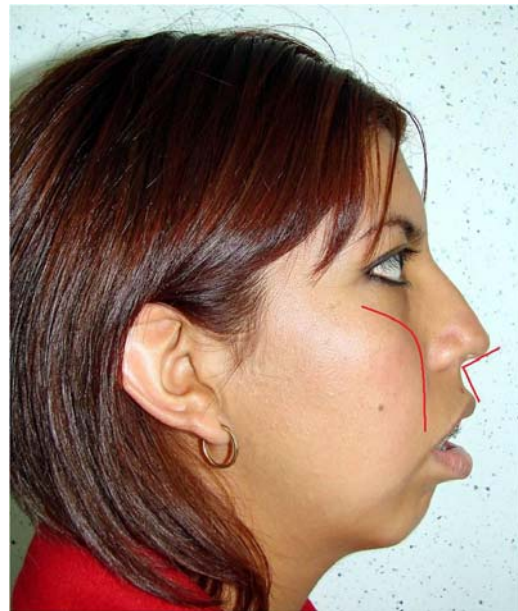Mejillas

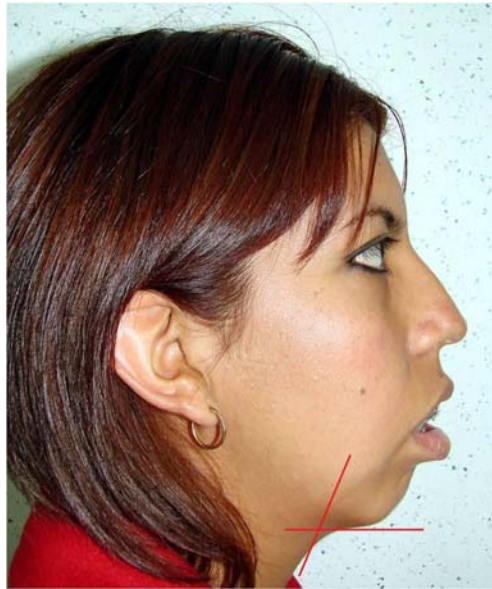Prominencia Malar : Convexa

Area Paranasal : Convexa

Proy. de rin Infraorbitario : Normal

Proy. De Rin Lateral : Normal





Labio Superior : Protrusivo

Labio Inferior : Protrusivo Evertido

Surco Mentolabial : Excesivo

Proyección del Mentón: Retrusivo

Distancia Cervicomenta : 25mm

Ángulo Cervicomenta : Abierto

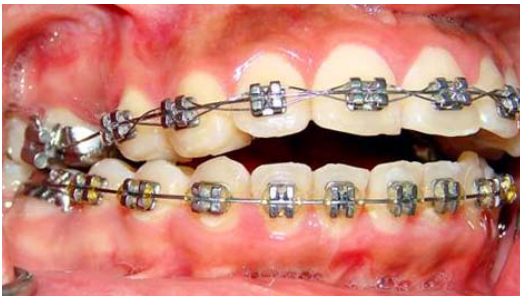Ángulo Goniaco : Abierto

Lipomatosis : No

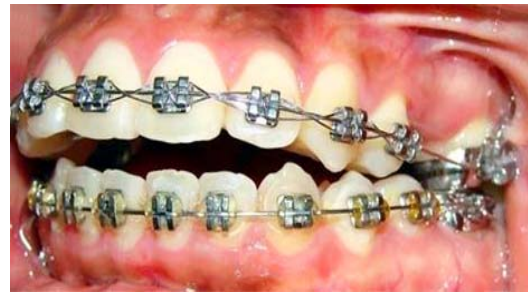ANÁLISIS DENTAL

Estas fotografías también se toman para promover un registro de la boca antes de entrar a cirugía, en estas fotos veremos las discrepancias en las arcadas así como la posición de los dientes y tipo de mordida.²

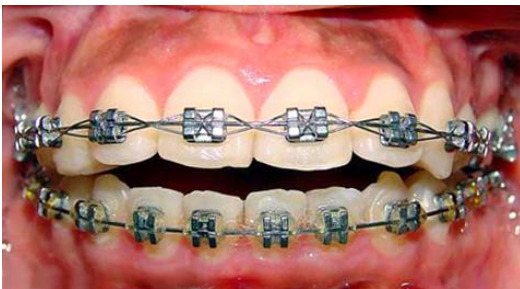En el análisis dental podemos observar que solo los dientes posteriores hacen oclusión, ausencia del OD 25 y 15, desviación de la línea media, Sobre mordida horizontal de 5 mm, Mordida Abierta anterior y una clasificación de Angle clase II molar y Clase III izquierda canina y Clase 1 derecha canina.



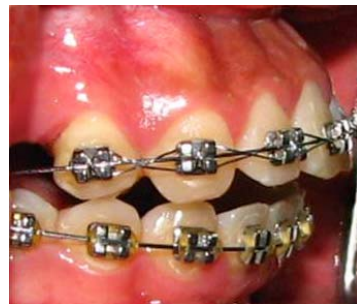Oclusión Lado Izquierdo



Oclusión Lado Derecho



Oclusión Frontal

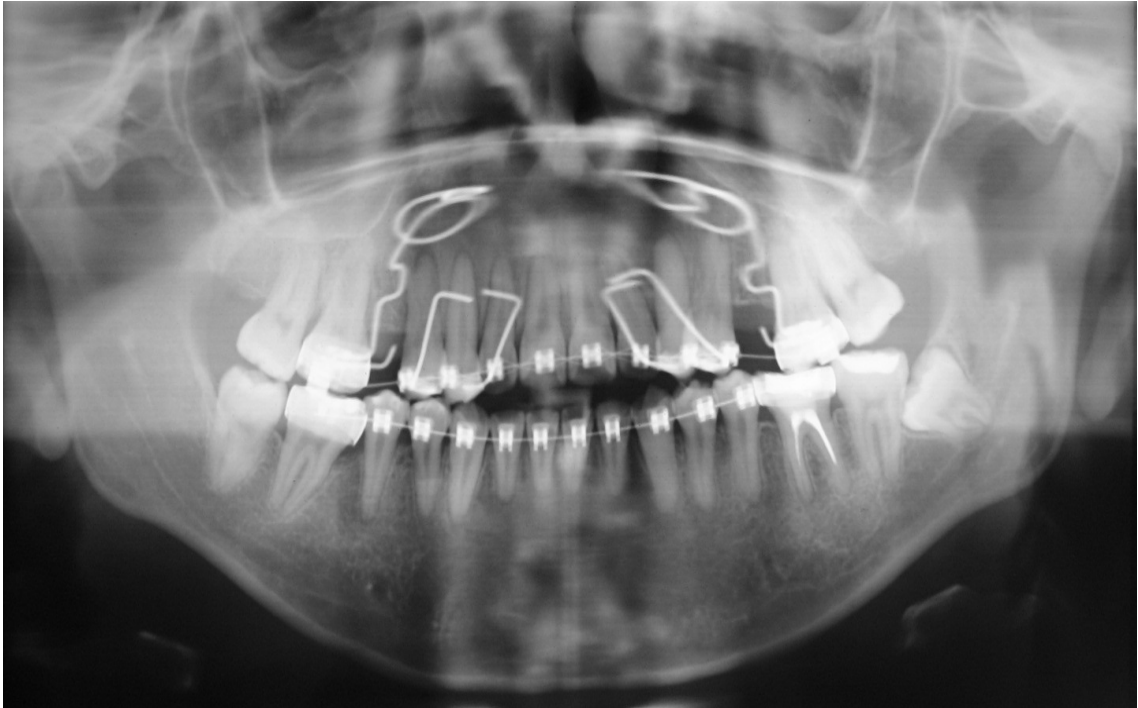


Oclusión de Perfil

ANÁLISIS RADIOGRÁFICO

Ortopantomografía:

Es una radiografía compuesta por ambos maxilares en la cual valoraremos si la paciente Tiene algún numero anormal de dientes, la posición de los terceros molares, dientes ausentes, dientes impactados, dientes supernumerarios, espacios interdentes, aparatología fija, y alguna posible patología presente en los maxilares.^{1,3}

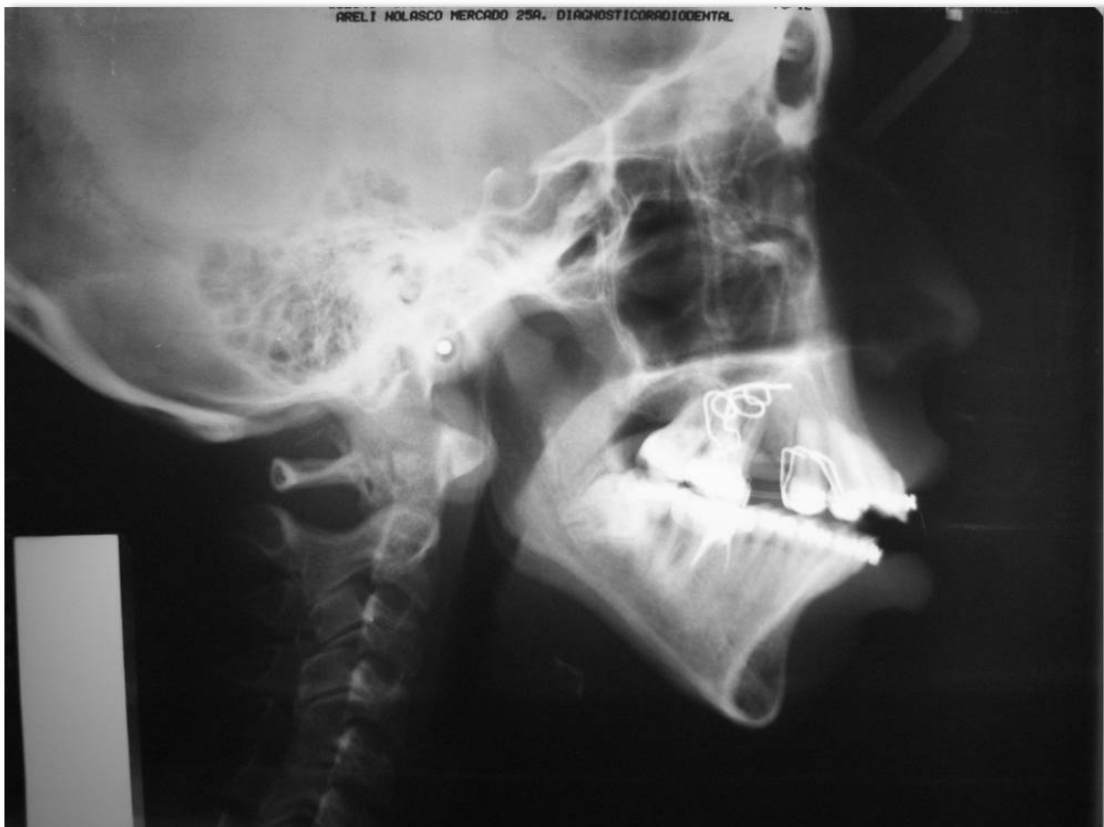

La paciente T.N. presenta ausencia de O.D. 15 y 25, esta bajo tratamiento de ortodoncia y es portadora de aparatología fija para mantener el espacio de 8 mm que se le provoco para la osteotomía segmentaria anterior del maxilar con un aparato llamado péndulo.

Lateral de Cráneo

Esta radiografía nos permitirá evaluar sus órganos dentarios así como clasificación de Angle y la relación de las medidas normales o ideales de sus maxilares.

El cefalograma nos permitirá hacer la predicción de la cirugía y nos ayudará para los movimientos óseos planeados y los resultados de la respuesta en los tejidos blandos en la cirugía.³



CEFALOMETRÍA

Antecedentes

CEFALO: Cabeza METRIA: Medida.

La cefalometría es un conjunto de mediciones que, sobre radiografías cefálicas de frente o de perfil, hacemos, utilizando una serie de puntos, líneas, planos y ángulos preestablecidos por diversos investigadores.

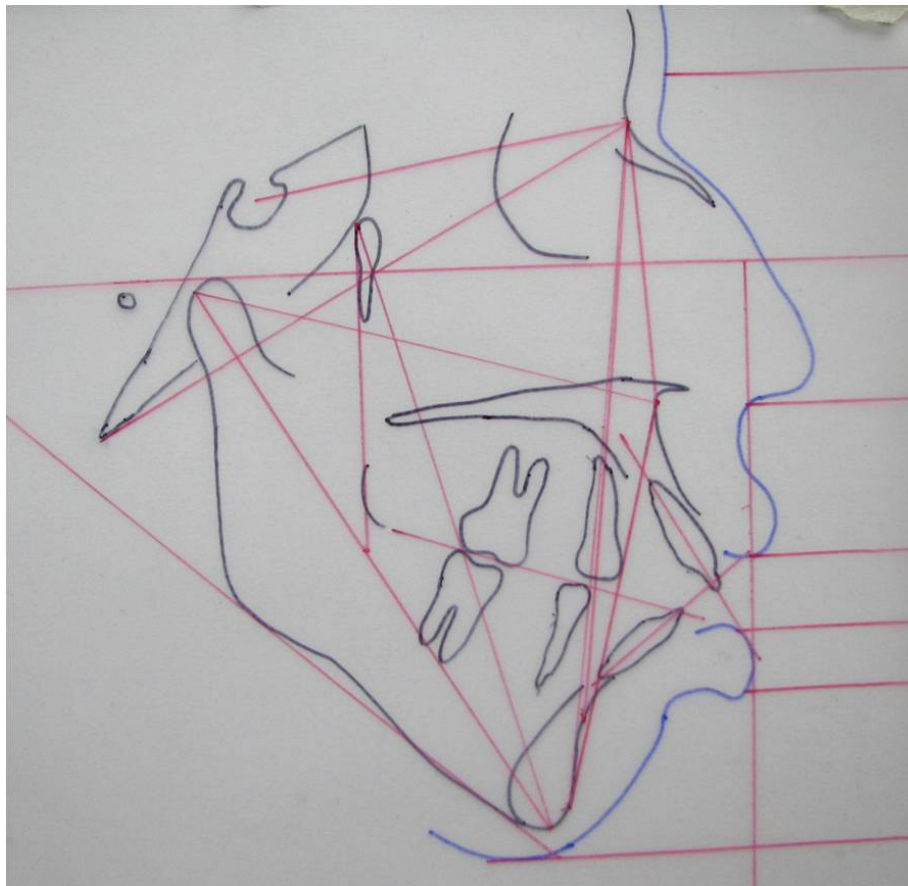
Este elemento de diagnóstico tendrá que ser complementado con el resto de los estudios preoperatorios, este elemento, por medio del cual radiográficamente se puede hacer un diagnóstico de la anormalidad esquelética y dental y un plan de tratamiento conocido como predicción quirúrgica.

El estudio cefalométrico es uno de los elementos indispensables para el diseño de nuestro plan de tratamiento y en la determinación de las posibilidades de éxito en la solución de las patologías presentes al proyectarnos hacia el futuro (Pronóstico), que es lo que hoy se denomina Visualización de los Objetivos del tratamiento⁹

La necesidad de relacionar los arcos dentarios con las estructuras craneofaciales, inquietó a los ortodoncistas de comienzo de siglo y podemos afirmar que desde la controversia de Angle y Case hasta nuestros días, han sido mucho los intentos para buscar una técnica de diagnóstico que completara la correlación armónica de estas dos áreas estructurales.²⁴

Las medidas obtenidas en la cefalometría nos van a indicar si la mandíbula o el tercio medio facial, están bien colocadas con respecto a la base del cráneo. Es decir si hay que movilizar solo la mandíbula, los maxilares superiores o ambas estructuras. Planteadas estas consideraciones, se tomaran las medidas (hasta por 0.5 mm) de las diferentes partes calculadas para obtener el perfil deseado.¹⁰

En este caso utilizamos un conjunto de análisis de varios autores según nuestra conveniencia para obtener los resultados de las estructuras que nos interesan medir, basándonos en la Literatura de Epker.³



Análisis de Tejidos Blandos

Relaciones Horizontales	Normal	Paciente	Interpretación
Sn Perpendicular Labio Sup	0 +/- 2mm	+5mm	Soporte Labial Excesivo
Sn Perpendicular Labio Inf.	-2 +/- 2mm	0mm	
Sn Perpendicular Mentón	-4 +/- 2mm	30mm	Retrogenia

Relaciones Verticales	Normal	Paciente T.N.	Interpretación
G – Sn : Sn - Me	1:1	63 : 87	Exceso tercio inferior
Sn - St	20+/- 2mm (Mujeres)	23 mm	
Sn – St : St - Me	1:2	43 – 57	
Sn – LLV : LLV - Me	1:0.9	55 - 32	Exceso vertical del Maxilar
Distancia Interlabial	0-3 mm	15 mm	Incompetencia Labial

Análisis de Tejidos Duros

Relaciones Esqueletales	Normal	Paciente	Interpretación
Angulo del eje Facial	90 +/- 3°	106°	Crecimiento Vertical
Angulo de Profundidad Facial	89 +/- 3°	85°	Retrognata
Angulo de Plano Mandibular	24 +/- 4°	40°	Crecimiento Vertical
Angulo de profundidad Maxilar	90 +/- 3°	93°	
Convexidad Facial	1 +/- 2mm	10 mm	Clase II Esqueletal
Co – A : Co – Gn	1 : 1.3	12413mm: 90	
SNA	82°	85°	
SNB	80°	74°	Retrognata
ANB		9°	

Relaciones Dentales	Normal	Paciente	Interpretación
Posición Molar Superior	18 +/- 3mm (mujeres)	18mm	
Protrusión Incisivo Inferior – Borde Incisal – (A-Po)	1 +/- 2mm	13mm	Protrusión Dentoalveolar
Inclinación Incisivo Inferior Eje axial – (A-Po)	22° +/- 4°	40°	Incisivo inferior pro-inclinado
Ángulo Interincisal	130 +/- 6°	98°	

DIAGNÓSTICO Y TRATAMIENTO

Resultados de Análisis

Resultados Estético Facial :

- | | |
|----------------------------------|----------------------------------|
| 1) Exceso Vertical del Maxilar | 6) Perfil Convexo |
| 2) Ángulo Naso labial Cerrado | 7) Labio Inferior Protrusivo |
| 3) Surco Nasogeniano Pronunciado | 8) Surco Mentolabial Pronunciado |
| 4) Sonrisa Gingival | 9) Retrogenia |
| 5) Incompetencia Labial | 10) Retrognasia |

Resultados Dentales :

- 1) Mordida Abierta Anterior
- 2) Clase III Canina Izq. Clase I Derecha
- 3) Clase III Molar
- 4) Sobremordida Horizontal : 5 mm
- 5) Protrusión Dentoalveolar

Diagnóstico:

Exceso Vertical del Maxilar, Biprotusión Dentoalveolar, Retrognasia, Retrogenia.

Plan de Tratamiento :

- a) **Exceso vertical del maxilar y mordida abierta:** Osteotomía Le Fort I de Intrusión 4mm.
- b) **Biprotusión dentoalveolar maxilomandibular:** Osteotomías Segmentarias Maxilar Anterior, 5mm de retro posición.
- c) **Retrognasia y Retrogenia:** Mentoplastía de Avance (Doble).

Biprotusión Dentoalveolar Maxilomandibular.

Se refiere a la condición en que los incisivos maxilares y mandibulares están tan severamente protruidos que los labios no pueden cerrarse sin tensión. La condición puede o no acompañar a protrusión relativa de los incisivos mandibulares. La incompetencia labial (es decir, la falla de los labios a encontrarse en reposo) y la tensión labial en el cierre son rasgos importantes diagnósticos. La indicación primaria de que los incisivos están demasiado hacia delante es que los labios no pueden ser puestos en una función apropiada por los dientes en protrusión¹⁸.

DESCRIPCION SISTEMATICA DE LA DEFORMIDAD.

Rasgos estéticos.

Cuatro problemas estéticos relacionados ocurren en pacientes con protrusión bimaxilar:

1. Extrema protrusión de incisivos maxilares y mandibulares para que estos dientes sean prominentes y visibles en las vistas de cara completa y de perfil, o la tensión labial es evidente en ambas vistas si los dientes se cubren.
2. Una incompetencia labial tal que los labios permanecen separados la mayor parte del tiempo más que cubrir los dientes en protrusión.
3. Labios que parecen gruesos, con un borde bermellón evertido y una apariencia enrollada. Los labios realmente no son tan gruesos en la mayoría de los casos; simplemente son más prominentes.
4. Aparente deficiencia del mentón. El paciente invariablemente tiene una apariencia muy dental. Los dientes maxilares pueden estar más protruidos que los mandibulares; por eso, el diagnóstico diferencial

frecuentemente está entre la protrusión dentoalveolar bimaxilar y la protrusión dental o esquelética maxilar. La real deficiencia en el contorno de la barbilla frecuentemente añade a la convexidad de la cara, exagerando la apariencia de subdesarrollo mandibular esquelético

Exceso Vertical del Maxilar.

El exceso vertical del maxilar es el sobrecrecimiento en sentido vertical del maxilar superior, este crecimiento puede ser posterior, anterior o bien combinado ya sea anteroposterior o posteroanterior. Este exceso vertical del maxilar provoca pacientes con mordida abierta anterior o posterior

Rasgos estéticos:

1. Los pacientes presentan una sonrisa gingival, exponen gran proporción de las encías.
2. Los pacientes clínicamente presentan base alar ancha y la punta nasal ptosica.
3. Estos rasgos hacen que la persona se sienta acomplejada y no sonría libremente, llegando hasta el punto de colocarse la mano sobre la boca, para evitar que sea visto su defecto.

Retrognasia

La retrognasia es la deficiencia del crecimiento anteroposterior de la mandíbula y esta deficiencia puede ser provocada por una falta de crecimiento vertical de la rama mandibular o por una deficiencia en el desarrollo del cuerpo de la mandíbula.

Retrogenia

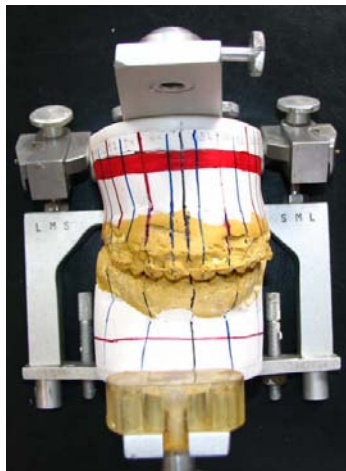La retrogenia es la falta de desarrollo anteroposterior de la región del mentón, la hipertonicidad es compensatoria provocada por una incompetencia labial, que comúnmente se aprecia en los pacientes con mordidas abiertas, exceso vertical del maxilar en combinación con deformación aparente del mentón.

CIRUGÍA DE MODELOS Y CONSTRUCCIÓN DE FÉRULA QUIRÚRGICA

La cirugía de modelos es una descripción previa para asegurar una estabilidad postoperatoria se debe obtener una oclusión postoperatoria estable. Este punto es un principio básico que se debe tomar en cuenta para evitar una recidiva.

Se hace una transferencia de los modelos con la oclusión correcta al articulador semiajustable mediante un arco facial, necesario para obtener las 3 dimensiones del paciente, después de ser montados los modelos de la paciente en el articulador, de hacer la medidas y líneas de referencias adecuadas, se hacen los diferentes cortes de las osteotomías de acuerdo a la técnica quirúrgica que se van a aplicar en la paciente, y colocados en la posición posoperatoria esperada.

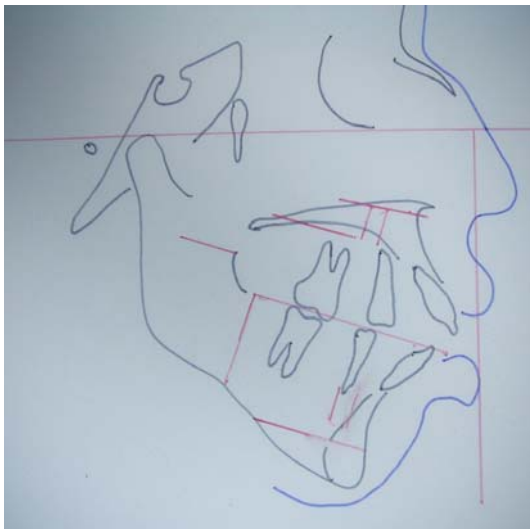
Una vez Fijados los modelos en la nueva oclusión postoperatoria se tomara una porción de acrílico en fase plástica y se coloca en forma de herradura a manera de cubrir las caras oclusales, posterior a eso se coloca el articulador en oclusión céntrica que será la oclusión esperada después de la cirugía.^{3,10}



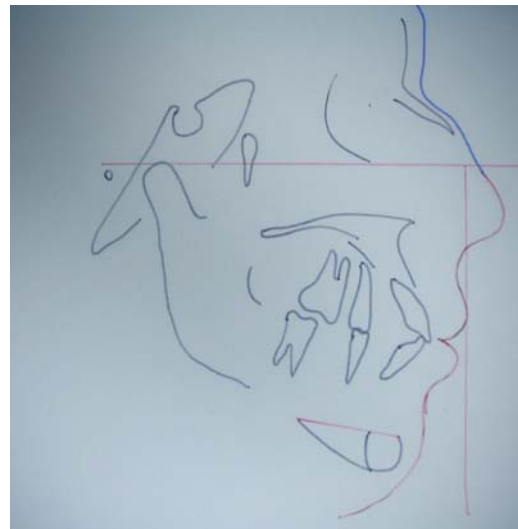
PREDICCIÓN QUIRÚRGICA

La Radiografía lateral de Cráneo junto con la cefalometría realizada se usa comúnmente para dar una proyección del posible resultado de la cirugía. La predicción quirúrgica se hará manualmente con la reposición de los trazos haciendo movimientos de templete cortando diferentes partes del acetato y reposicionandolos sobre la original cefalometría haciendo una simulación de los movimientos que haremos en la cirugía real. La predicción quirúrgica de los tejidos blandos será delimitada basada en la proporción del tejido y en la fuerza de los mismos⁷, los tejidos blandos se deben trazar siempre al final, luego de estabilizar los segmentos óseos, que son sus tejidos de soporte, por otro lado los movimientos verticales no resultan igualmente consistentes y en general los cambios en tejidos blandos son menores, de hecho una intrusión maxilar no acorta el labio pero si mejora el soporte sagital para nasal y la retro posición del segmento anterior mejora la protrusión del mismo.¹⁴

Prequirúrgico



Postquirúrgico



PROCEDIMIENTO QUIRÚRGICO PARA LA CORRECCIÓN DE LA BIPROTRUSIÓN DENTOALVEOLAR MAXILOMANDIBULAR Y EXCESO VERTICAL DEL MAXILAR

Anestesia:

El vocablo Anestesia se deriva del griego y puede interpretarse literalmente ya que significa “sin Sensibilidad”. Todas las modalidades de la sensación, incluso la conciencia, se pierden.¹³

La Anestesia General se define como la parálisis controlada, irregular, reversible, de las células del sistema nervioso central.¹³

Inducción anestésica:

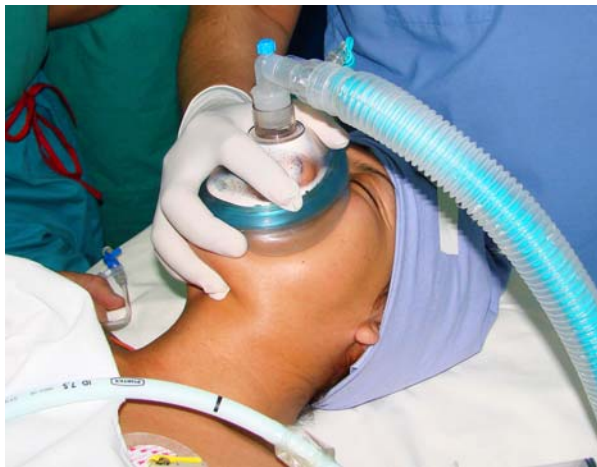Es el momento en que hacemos que el paciente pierda conciencia. Habitualmente se incluye aquí el procedimiento de manejo de vía aérea, ya sea intubación o colocación de la mascarilla laríngea.

La inducción anestésica puede ser **inhalatoria** o **endovenosa**.

- 1. Inducción inhalatoria:** en este caso el paciente se hace "dormir" con un gas anestésico. Es el método más utilizado en la inducción de los niños, ya que nos evita puncionarlos mientras están despiertos. La inducción inhalatoria en adultos tiene la desventaja que, dadas las características de la fisiología respiratoria y

cardiovascular de ellos, la pérdida de conciencia es lenta y muchas veces poco agradable para ellos.

Esto ha sido solucionado parcialmente con la introducción del Sevofluorano, que es un gas anestésico poco irritante de la vía aérea y que permite una inducción bastante rápida, aún en adultos.



2.- Inducción endovenosa: Es la técnica de inducción más utilizada en adultos, y en niños que llegan con una vía venosa puesta. Su principal ventaja es la rapidez con que se produce la inconsciencia del paciente.⁷

Fases de la anestesia general

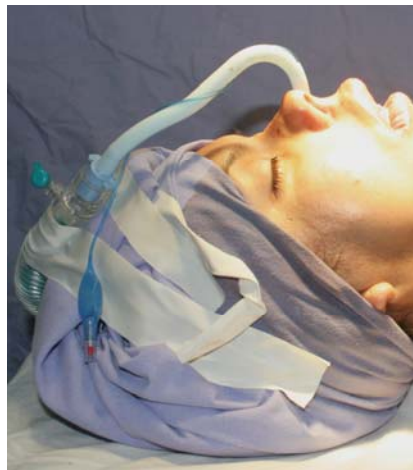La anestesia general, es un estado funcional alterado que se caracteriza por pérdida de la conciencia, analgesia de cuerpo completo, amnesia y cierto grado de relajación muscular.⁶ Cuando el anestésico general es administrado en cantidad suficiente el sistema nervioso central es deprimido de la siguiente manera.¹³

1. Cerebro (corteza Cerebral) memoria, juicio y conciencia
2. Cerebelo (Ganglios Basales) coordinación muscular
3. Medula Espinal: impulsos motores o sensoriales
4. Centros Medulares: centros respiratorios y circulatorios¹³

Intubación Naso traqueal

El termino de anestesia naso traqueal significa la administración de vapores o gases anestésicos u oxigeno directamente en la traquea por medio de una sonda adecuada pasando por el tracto nasal a la laringofaringe y por visión directa con un laringoscopio, es guiado por el orificio glótico.

La Intubación naso traqueal es un procedimiento mucho más factible para los cirujanos maxilofaciales por la manipulación que deben de tener en la cavidad oral como es checar la oclusión céntrica con férulas quirúrgicas o poner candados intermaxilares.



Anestesia General Balanceada

Se habla que para que se de la anestesia general balanceada tiene que haber 4 puntos muy importantes los cuales son:

Hipnosis: Paciente dormido y que no recuerde el evento quirúrgico al momento de despertar ni en el postquirúrgico

Analgesia: Que el paciente no sienta el dolor, no importa que el paciente este dormido, si no conseguimos la total analgesia, cuando hagamos algún procedimiento quirúrgico que estimule el dolor, tendremos reacciones musculares (resistencia muscular), cardiovasculares (taquicardia, hipertensión) y neurovegetativas (midriasis) que son las que nos indicaran que el paciente siente dolor.

Relajación Muscular: Mantenerlo Inmóvil, ya que los músculos tienen gran fuerza así que tenemos que tenerlos relajados tanto para poder intubar como para manipular los huesos que vamos a operar. Esto se lleva a cabo mediante medicamentos que bloquean la placa neuromuscular mediante distintos mecanismos de acción.

Protección Neurovegetativa : Evitamos las reacciones del Sistema Nervioso Autónomo, las cuales son independientes del estado de consciencia y/o profundidad anestésica¹⁷

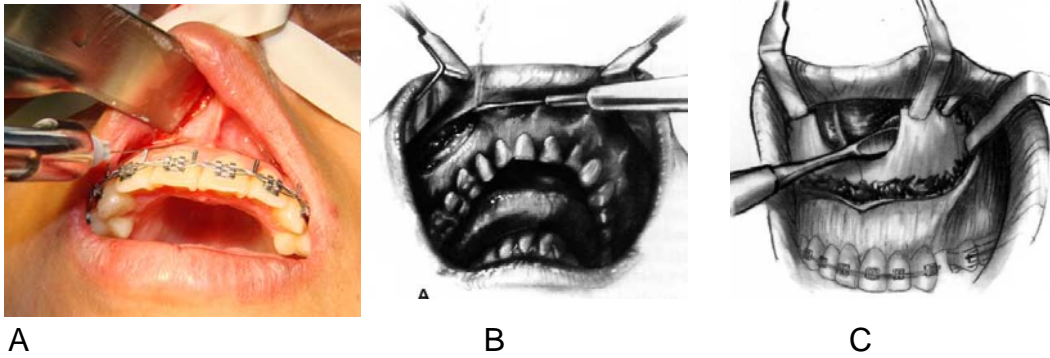
OSTEOTOMÍA DEL MAXILAR TIPO LE FORT I MÁS OSTEOTOMÍA SEGMENTARIA ANTERIOR DE REPOSICIÓN

Técnica Quirúrgica

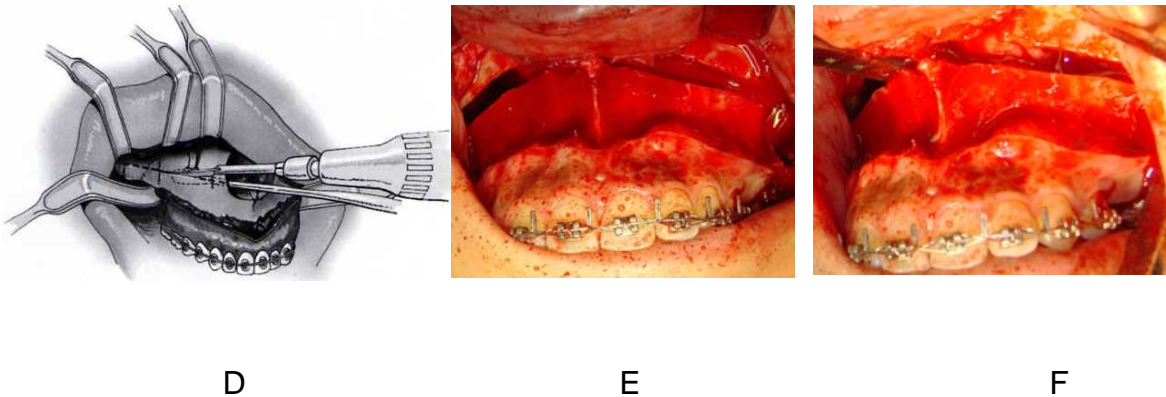
Una vez realizada la intubación, se continua con la asepsia y antisepsia d la zona a operar con isodine espumoso y posteriormente se colocaran los campos estériles correspondientes, una sabana de pies, cuatro campos con los que delimitaremos la zona de la cirugía y al final y por encima de los 4 campos se colocara el campo hendido.

Se infiltrara anestesia local con vasoconstrictor (1:100 000 adrenalina) en el área donde se hará la disección y después de 3 a 4 min. se inicia procedimiento quirúrgico (Fig. A).

Se realiza una incisión de 3 a 5 mm por arriba de la línea mucogingival que se extenderá desde mesial del primer molar derecho a mesial primer molar Izquierdo la incisión tiene que ser de espesor total (Fig. B), posteriormente se realiza el levantamiento de un colgajo mucoperiostico hasta lograr una exposición de la superficie ósea del maxilar en su cara anterior y lateral, Respetando el paquete neurovascular infraorbitario bilateral, el levantamiento cuidadoso de la mucosa nasal a través de las escotaduras piriformes, se realiza respetando la integridad de los cornetes inferiores(Fig. C).



Las osteotomías se realizaron con fresas troncocónicas (Fig.D y E) accionadas por pieza de mano de baja velocidad e irrigación externa constante con solución fisiológica. Los cortes de las paredes anteriores y laterales se extendieron desde las escotaduras piriformes por debajo de los cornetes inferiores (a una altura mínima de 35mm a partir de la cúspide del canino superior, continuando la osteotomía a una altura de 25mm a partir de la cúspide mesial vestibular del primer molar superior) hasta la región de las apófisis pterigoideas del esfenoides.



Los cortes de las paredes óseas laterales de las fosas nasales y del septo nasal, se efectuaron utilizando cinceles rectos(Fig.). La disyunción de la unión pterigomaxilar se realizo percutiendo cinceles curvos de manera controlada para proteger las derivaciones vasculares de la arteria maxilar interna. Una vez completados todos los cortes se realizo una fractura hacia abajo del maxilar superior con la ayuda de dos pinzas de Kelly colocadas sin abrir en el contrafuerte maxilar del trazo de las osteotomías a ambos lados de las escotaduras piriformes, y ejecutando posteriormente la apertura de las mismas en forma simultánea y controlada ¹¹ (es necesario que el anesthesiólogo mantenga a la paciente en hipotensión a la hora de la fractura del maxilar) posteriormente se procede a hacer la osteotomía segmentaria anterior de retro posición, por lo cual en este caso se hace un túnel mucoperiostico en el reborde alveolar del 2° premolar (Fig. G) posteriormente se hace la osteotomías de los vestíbulos bucal (Fig.H) con una sierra recíprocante muy fina o con una gubia, se elimina la cortical externa y el resto del hueso alveolar y palatino hasta más arriba del ápice, penetrando generalmente en el seno maxilar. Desde este punto se continúa el corte hasta la apertura piriforme, eliminado aquí franja más estrecha, de un ancho de 5mm (Fig.I) obteniendo así la movilización del segmento anterior

Fig. G

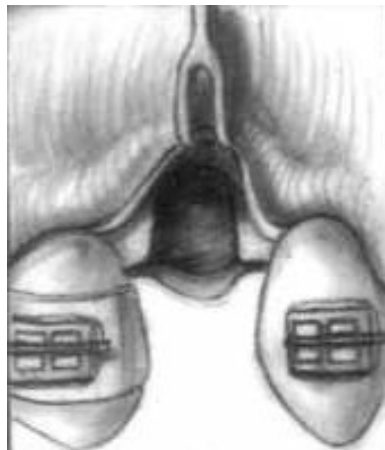


Fig.H

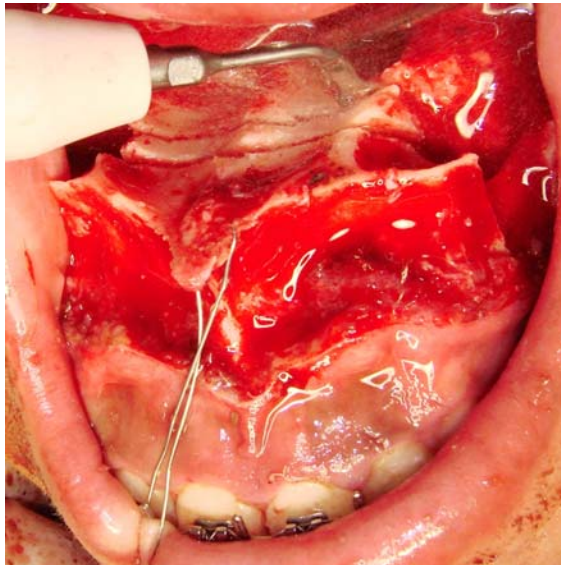
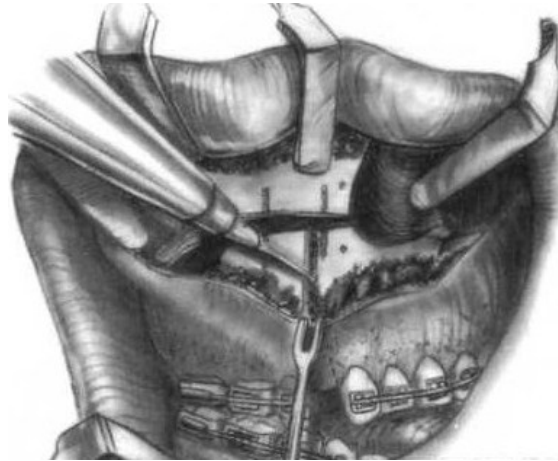
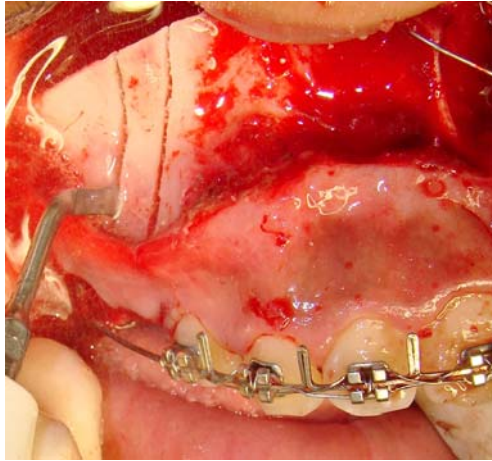


Fig.I

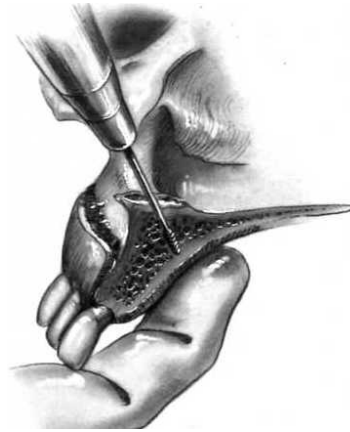

Fig. I

Después de haber realizado la osteotomía del otro lado. Seguida a nivel del paladar se practican sendos túneles para levantar su mucoperiostio hasta el centro del paladar, donde por medio de una pequeña incisión, de adelante hacia atrás, se terminara la osteotomía para unir ambos cortes efectuados (Fig. J)

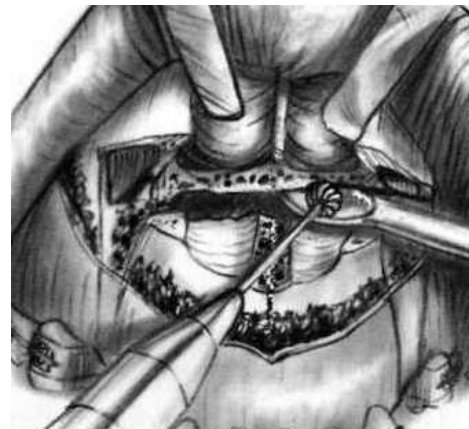
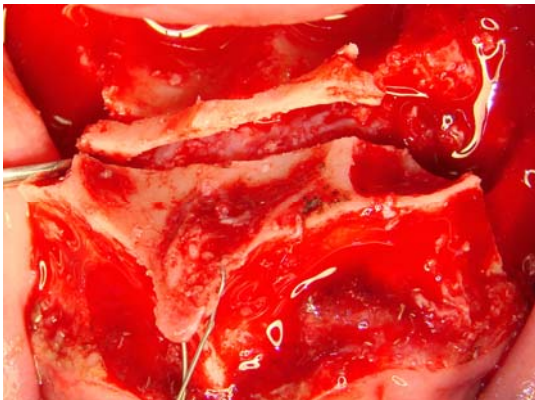

Fig. J

Cuidando que el tejido mucoperiostico que tenemos no sea pellizcado o atrapado por el segmento anterior, posteriormente se realiza colocación de férula¹⁰ quirúrgica, y se colocan candados intermaxilares con alambre 0.18

de acero inoxidable y se llevan hacia arriba a manera de realizar la impactación del maxilar (Fig. K)

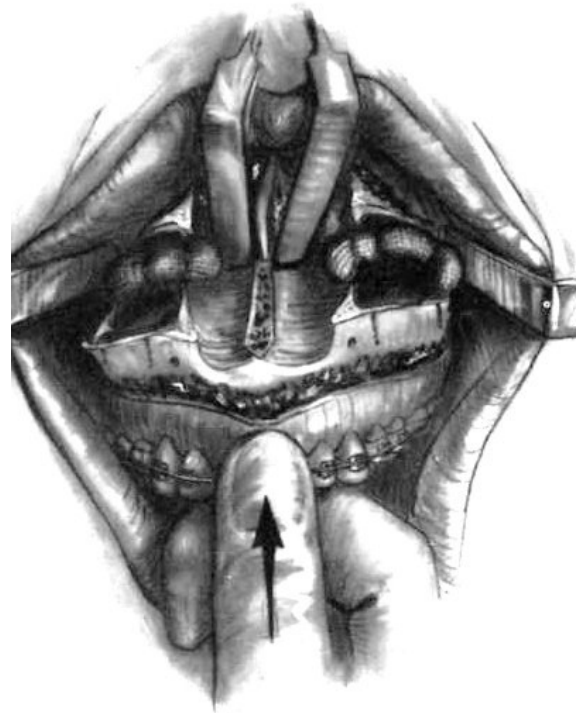
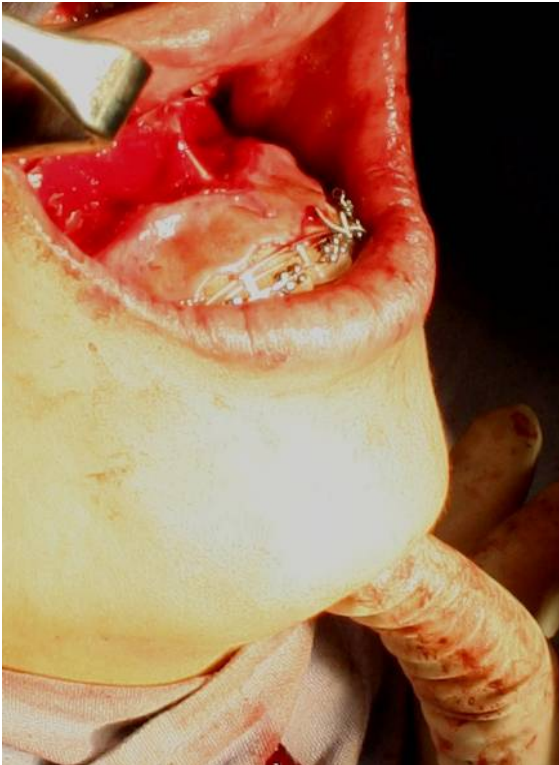

Fig K

posteriormente se realiza fijación interna rígida con mini placas y tornillos del sistema 2.0 en la región de contrafuerte nasomaxilar y cigomático maxilar (Fig. L) se realiza y verifica hemostasia

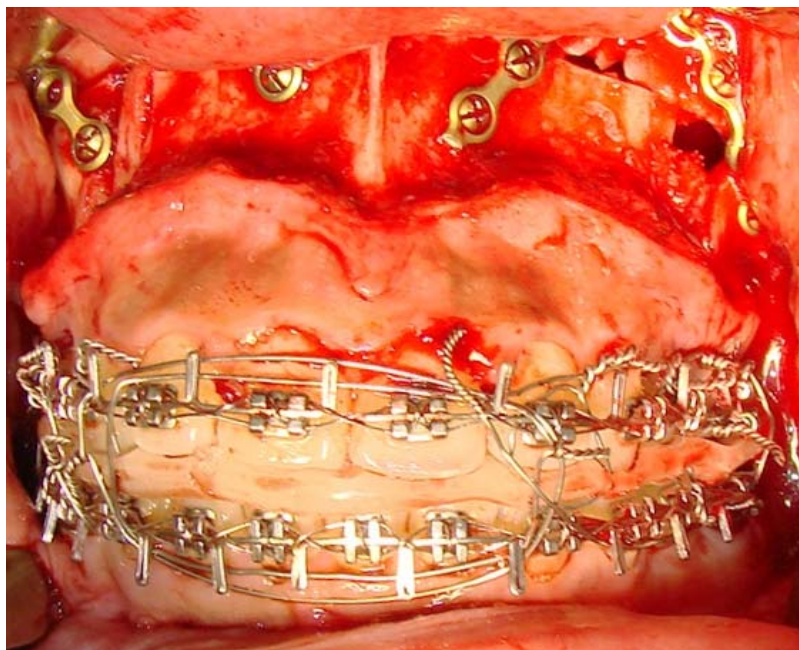
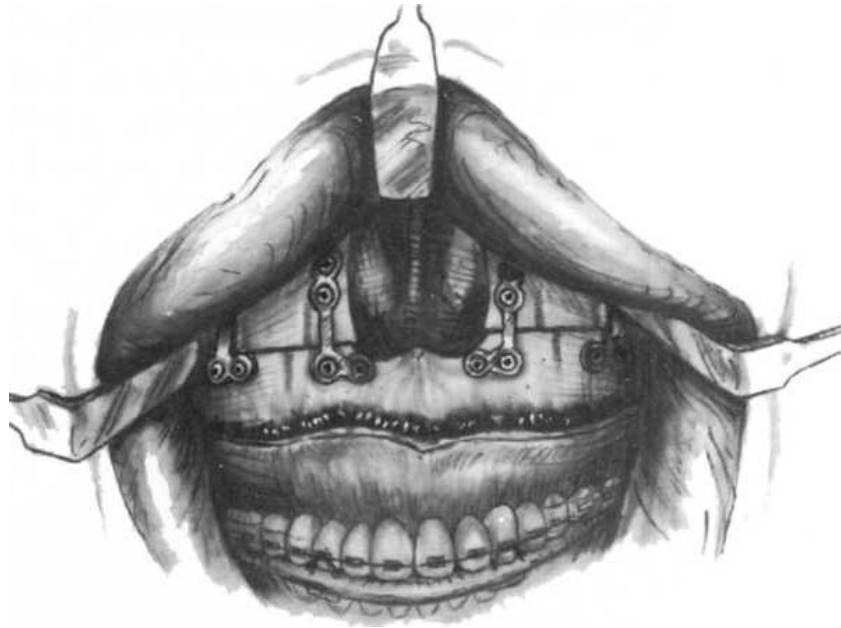


Fig. L

se procede a realizar la cincha nasal entre los cartílagos alares para reducir la base nasal (Fig M)

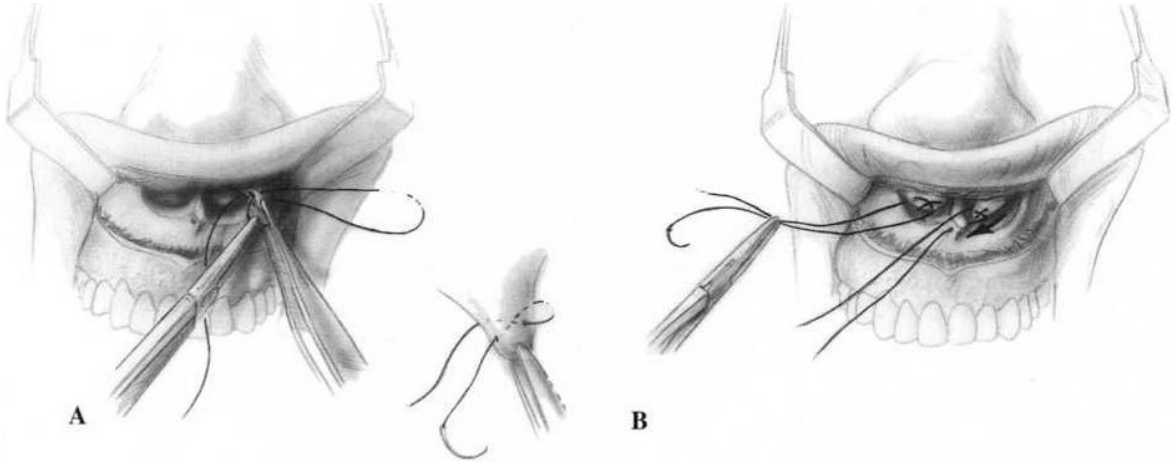


Fig. M

y finalmente realizamos el cierre de nuestro abordaje con catgut crómico 3.0 de forma continua (Fig. O)

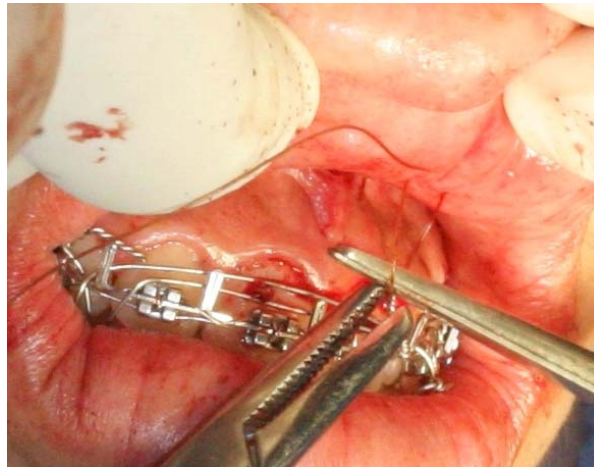

Fig. O

Indicaciones

Pacientes que presentan:

- 1.- Sonrisa gingival excesiva.
- 2.- Biprotusión dentoalveolar maxilomandibular severa
- 3.- Ángulo naso labial muy cerrado.
- 4.- Protrusión del incisivo superior mayor de 7 mm

Complicaciones

- 1.- Osteotomía demasiado baja por no respetar las medidas recomendadas 35mm de la cúspide del canino y 25mm de la cúspide mesio vestibular del primer molar, nos comprometerá los ápices del paciente a la hora de colocar fijación rígida.
- 2.- Incorrecta angulación de la osteotomía dificultara el objetivo del tratamiento quirúrgico.
- 3.- Una mala osteotomía nos causara fractura indeseable a la hora que la eminencia maxilar será desprendida
- 4.- Hemorragia si causamos una perforación al momento de desperiostizar la mucosa nasal.
- 5.- Hemorragia por Daño a la arteria Maxilar Interna con instrumentos cortantes o por una mala técnica de la Le Fort I, (comprometemos la vida del paciente, es la complicación más severa)
- 6.- Necrosis de la maxila al no respetar el mucoperiostio que es quien dará la irrigación postquirúrgico.

Doble Mentoplastía de Avance.

La incisión para la exposición del mentón es llevada a través de la mucosa labial los músculos para permitir un cierre en dos capas de la cirugía. La Incisión se realiza aproximadamente de canino a canino (Fig P), de primera instancia se realiza corte en mucosa posteriormente se realiza disección para visualizar y proteger ramas labiales del nervio mentoniano (Fig. Q)

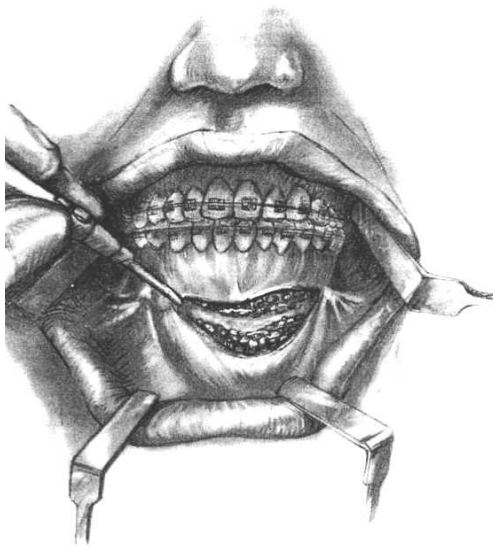


Fig. P

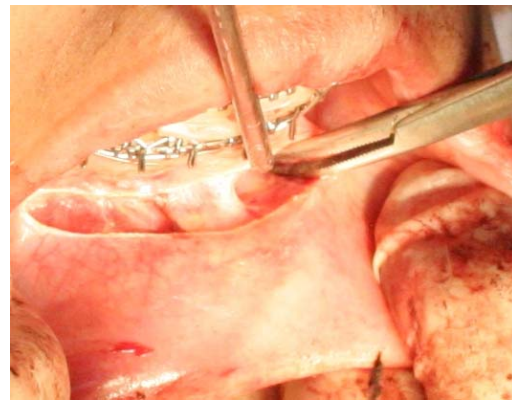


Fig. Q

Posteriormente se realiza incisión de subperiosticamente respetando un pedicuro muscular en la región superior e inferior de nuestro corte para permitir un cierre en dos planos quirúrgicos, acto seguido se realiza una tunelización para la visualización del nervio mentoniano utilizando un retractor de cuerpo mandibular para posteriormente relizar nuestro corte por debajo de la emergencia del nervio mentoniano y se expone al mentón. El músculo permanece adherido al mentón. Utilizando una sierra y solución

fisiológica para evitar el calentamiento y por lo tanto la necrosis del hueso, se realizó la 1° osteotomía para una genioplastía por deslizamiento. (Fig.R)

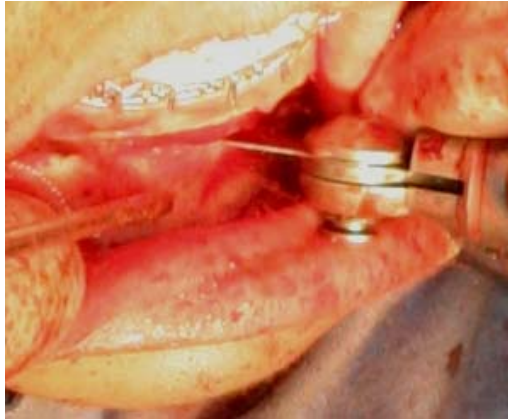


Fig. R

Una vez que el mentón es deslizado hacia adelante, se fijo con dos alambres de acero inoxidable de calibre 0.18 en distintas áreas por separado los cuales se colocan a través de la tabla externa del segmento proximal, hacia la tabla interna del segmento distal posterior (Fig. S)

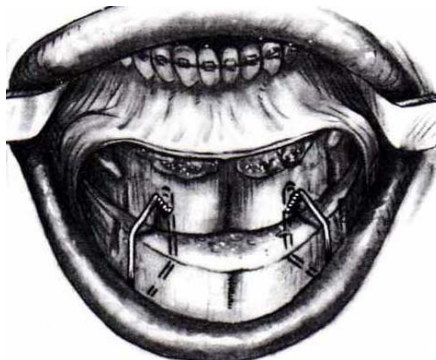
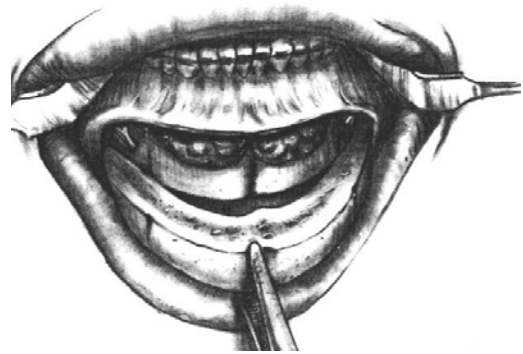
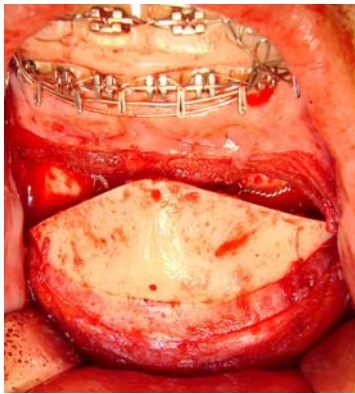


Fig. S

Se repite el procedimiento y se realiza la 2° Mentoplastia y se vuelve a deslizar para así obtener un máximo avance. (El avance de la genioplastia en gradas se diseña cuando se indica un avance mayor de 10 a 12 mm.) Y se vuelve a fijar con los alambres de acero inoxidable de calibre 18, (Fig.T) Las dos osteotomías deben de ser paralelas una con otra y con el plano oclusal.

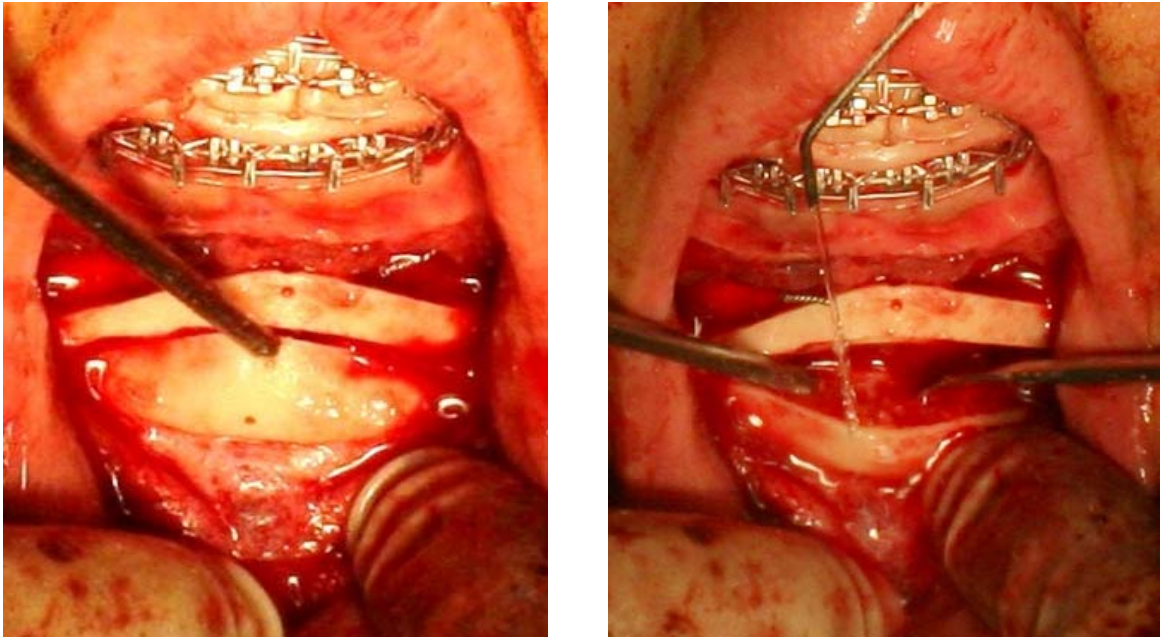
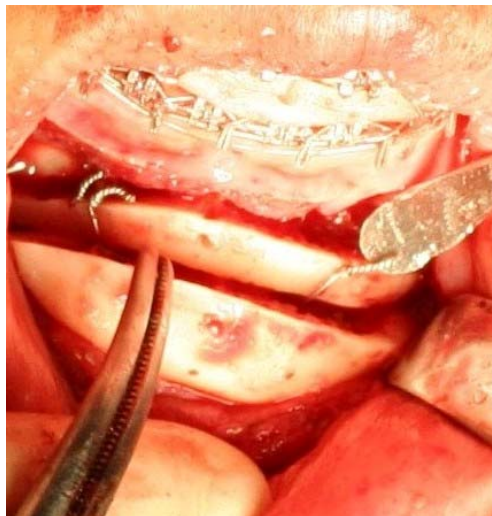


Fig. T



Y se finaliza con una fijación rígida interna la cual siempre es necesaria, en este caso se utilizó un tornillo de fijación en lugar de placas y tornillos (Fig. U). Esta maniobra puede suministrar igual o mayor a 12 a 14 mm de avance, dependiendo del espesor del hueso¹²

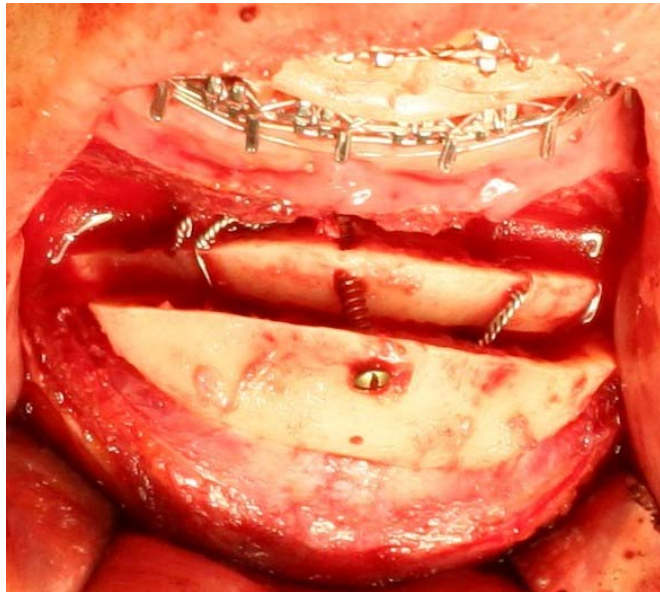
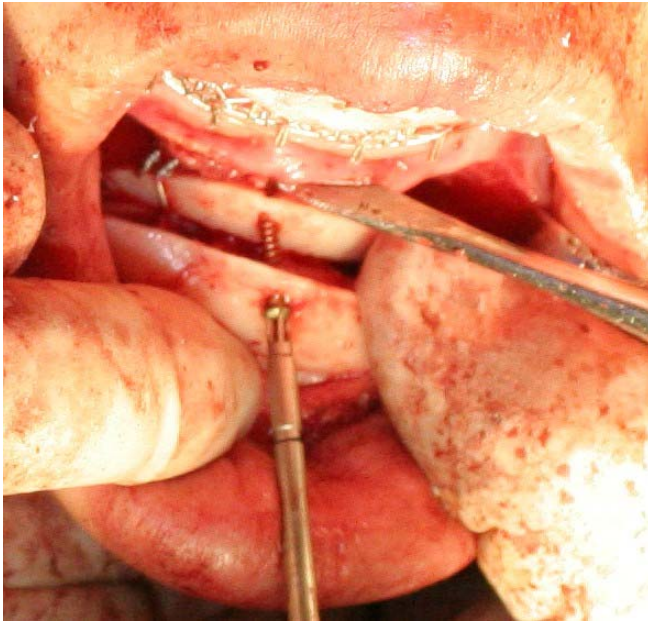


Fig. U

Finalmente se afrontan los planos musculares y los epiteliales para así suturar por planos (Fig. V)

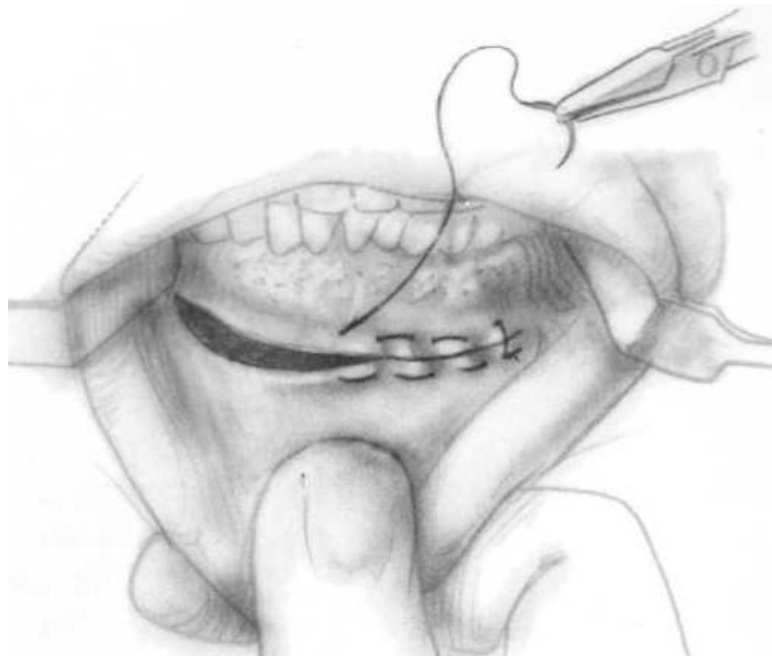
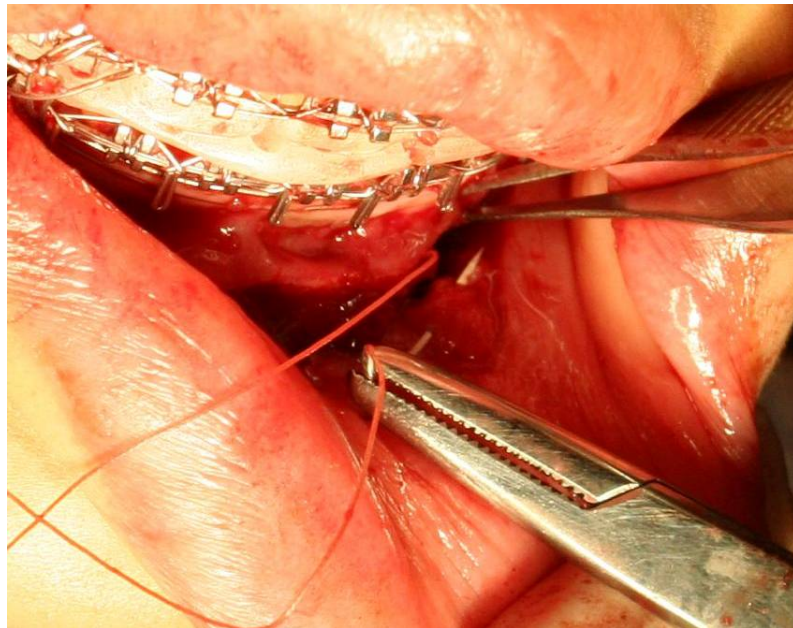
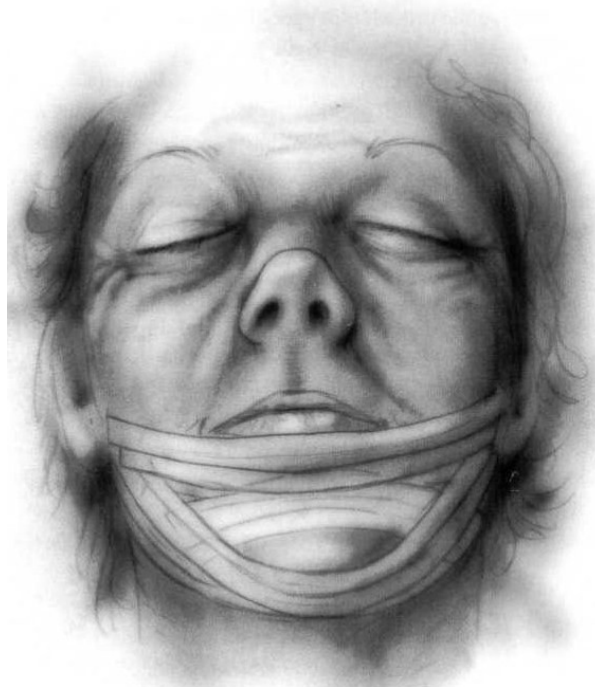
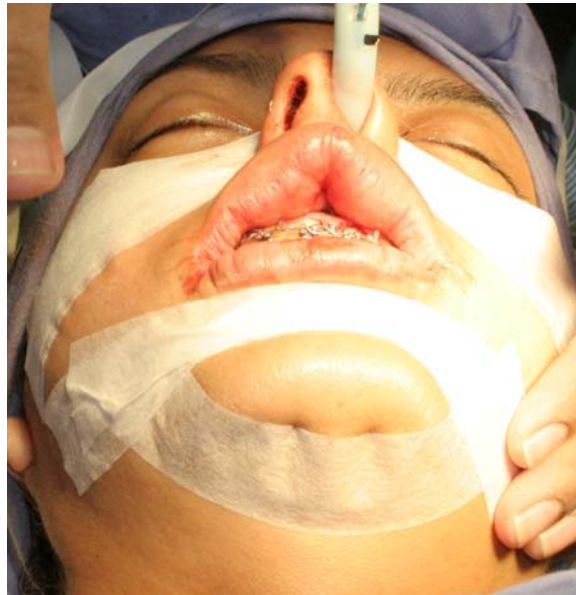

Fig.V

Posterior a que todos los procedimientos quirúrgicos han concluido se colocan vendajes de compresión para evitar que el edema postquirúrgico no sea muy voluminoso.



Indicaciones

Pacientes que presentan:

1. Deficiencia del mentón
2. Presentan incompetencia labial
3. Ángulo cérvico facial muy amplio

Complicaciones

- 1.- Sangrado profuso de alguna estructura que se halla dañado
- 2.- Infecciones
- 3.- Dehiscencias de heridas
- 4.- Parestesias por mala manipulación de los tejidos o elongación de los mismos
- 5.- Necrosis avascular del primer segmento de avance
- 6.- Mala unión o no unión de los segmentos óseos
- 7.- Mal posición de los segmentos de las genioplastias a causa de una falta de marcas de ración o guías

Manejo del Paciente Postquirúrgico

Dieta:

Una rigurosa dieta comenzara para la paciente con cirugía ortognática, Esto incluirá una guía a seguir, se le indica dieta de líquidos claros al tolerar la vía oral en el postquirúrgico inmediato durante las primeras 6 hrs.

Posteriormente se indica dieta licuada normal durante las siguientes cuarta a sexta semanas a partir de la sexta semana se continua con dieta blanda la cual evoluciona paulatinamente hasta llegar a dieta normal según la tolerancia de la consistencia de los alimentos.

Aunado a esto los suplementos alimenticios como Ensure pueden ser suministrados durante el periodo después de la cirugía, el doctor recomendara aquellos complementos que sirvan. Estos pueden ser adquiridos sin ninguna receta médica en farmacias locales y se encuentran en una gran variedad de sabores.

Es importante tener informado a la paciente así como a los familiares, de la pérdida de peso que presentara después de la cirugía deberá tomarse en cuenta que de 5 a 15 libras serán pérdidas durante el periodo después de la cirugía. Esto se refleja con la pérdida del apetito, más que el hecho de que los dientes hayan sido unidos.

Semanas después de la cirugía una ganancia del apetito será evidentemente mejorada y consecuentemente subir de peso nuevamente.^{3, 15}

Reposición de líquidos:

Inmediatamente tomar líquidos suficientes para así permitir que los líquidos intravenosos sean suspendidos lo antes posible después de la cirugía. En promedio un adulto deberá tomar de 2 a 3 cuartos de líquido cada 24 horas. Esto será dando de traguito en traguito constantemente, la mayoría de los pacientes toman directamente de un vaso. Y otros con ayuda de un popote.

Sin embargo, para aquellos pacientes que encuentren esto difícil se les puede introducir un cather-topped suringe (es como darles agua con un tubo) para asistir en la toma de líquidos^{3, 15}.

Medicamentos

Durante el periodo postquirúrgico intrahospitalario, usualmente se suministran antibióticos, Analgésicos, antieméticos, antiinflamatorios esteroideos así como descongestionadores nasales, (nasal spray), un lubricante para mantener los labios húmedos. Cuando es necesario utilizar descongestionante nasal, oprimir la botella de spray con la fuerza suficiente con el fin de proveer medicamento. Esto lograra un alivio aproximadamente después de 3 a 5 minutos, pero el descongestionante nasal spray no se debe usar más de 4 días, el congestionamiento nasal se desintegrara en aproximadamente una semana después de la cirugía.(Afrin: Oximetazolina)

En la mayoría de los casos estos serán discontinuados en el hospital excepto medicamentos para el dolor, los cuales serán usados entre 3 a 5 días después de la cirugía.

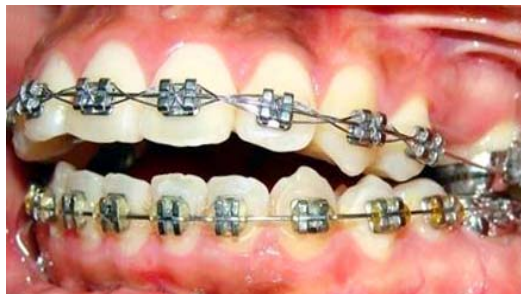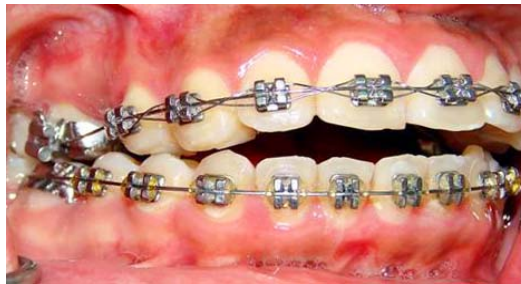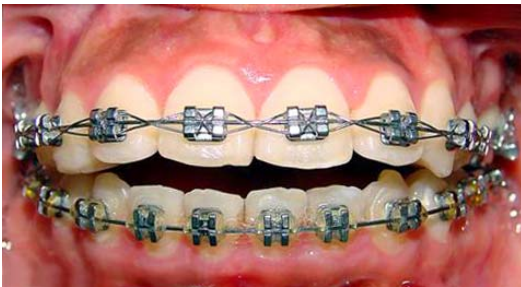Termoterapia:

Intrahospitalaria: Aplicar hielo de forma intermitente durante las primeras 48 hrs postquirúrgicas^{3, 15}.

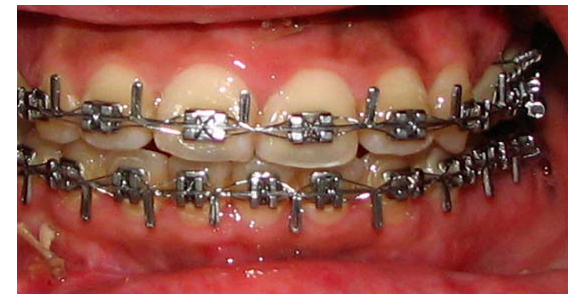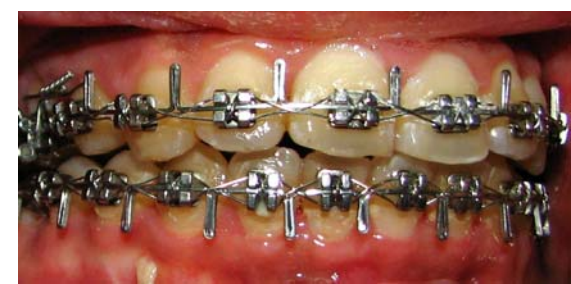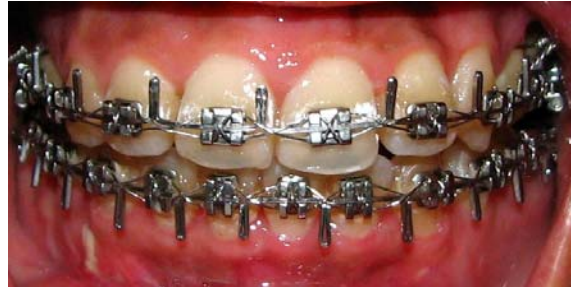Beneficios Funcionales

Con la rotación de la mandíbula y la osteotomía segmentaria anterior de retro posición se logro cerrar la mordida abierta¹⁹ y la sobre mordida horizontal de 5mm que presentaba, con respecto a la oclusión dental es adecuada con clase I de Angle molar y canina, la paciente seguirá bajo tratamiento ortodóntico para terminar y eliminar últimos detalles.^{3,14,15}

PREQUIRÚRGICO



POSTQUIRÚRGICO



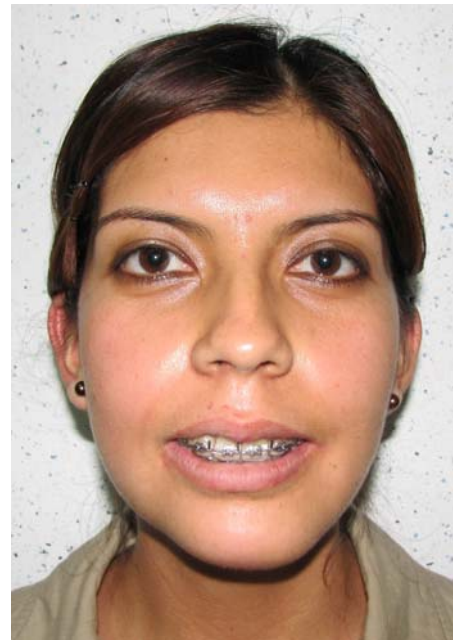Beneficios Estéticos

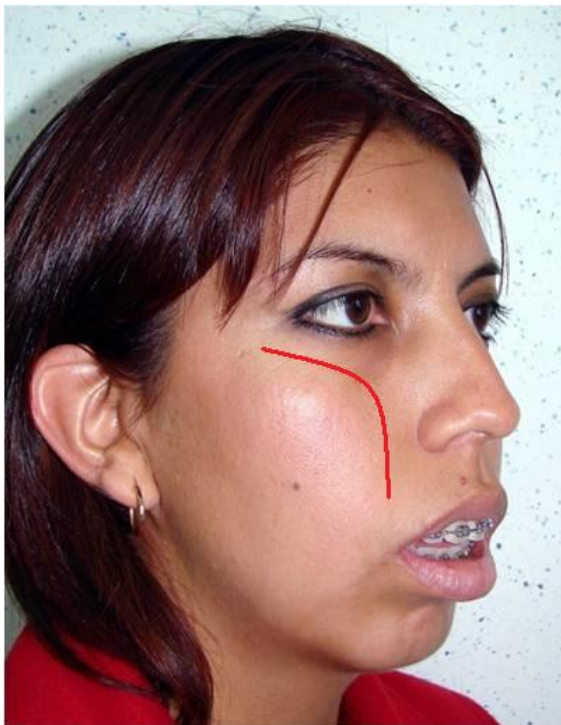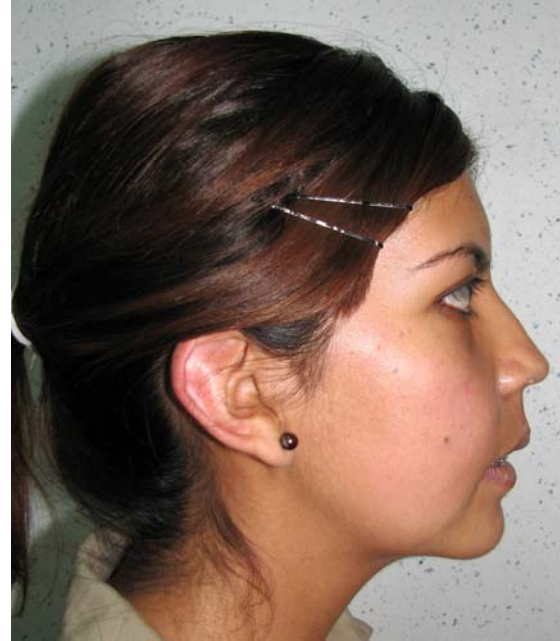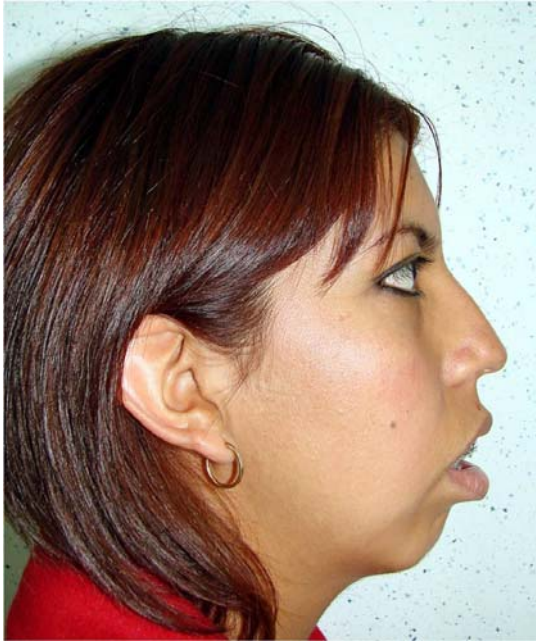La punta nasal ascendió la protrusión de los labios disminuyó e irá disminuyendo hasta que termine de desinflamarse la paciente, el labio funciona de modo de cortina por lo que nos da como resultado un ángulo naso labial más abierto por qué se hizo una segmentaria anterior de retro posición, un surco nasogeniano menos pronunciado, la sonrisa gingival de 7 mm en reposo se disminuyo y con la osteotomía segmentaria de retro posición logramos una mejor caída del labio superior disminuyendo la incompetencia labial, se elimino el perfil convexo por la rotación de la mandíbula a causa de la intrusión del maxilar y logramos tener un ángulo cervico-facial más cerrado y la eliminación del la eversión del labio inferior, con la doble Mentoplastía de avance^{3,14,15, 22}.

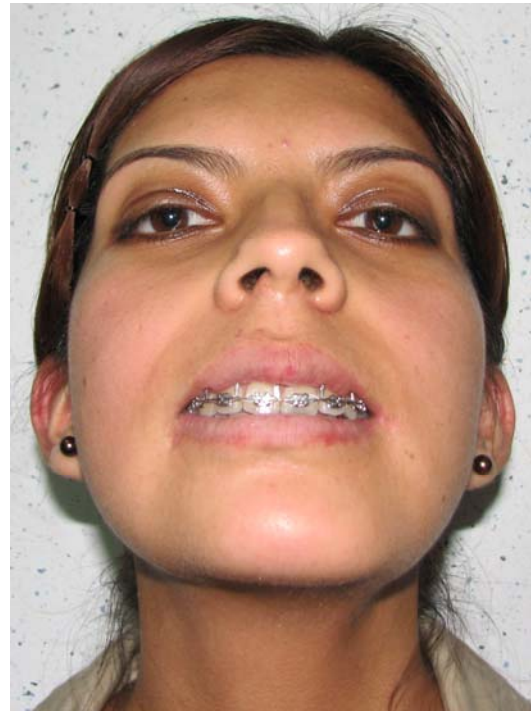
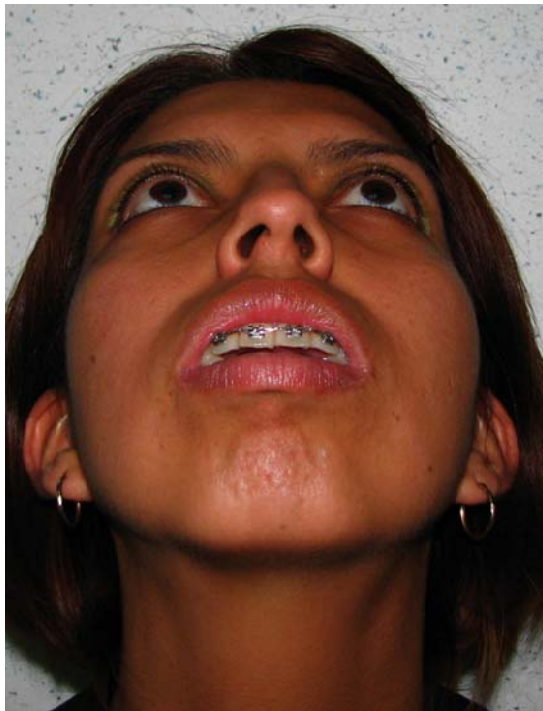
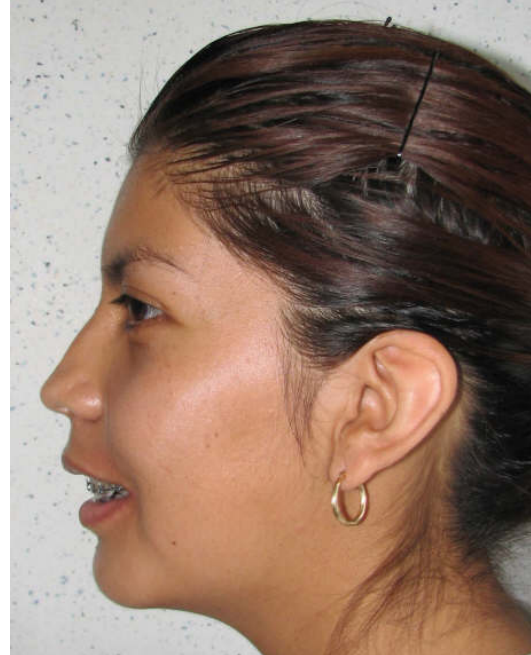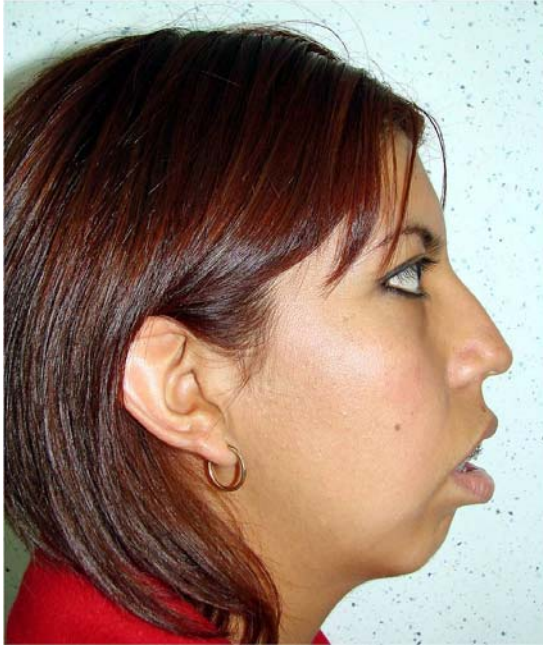ANTES

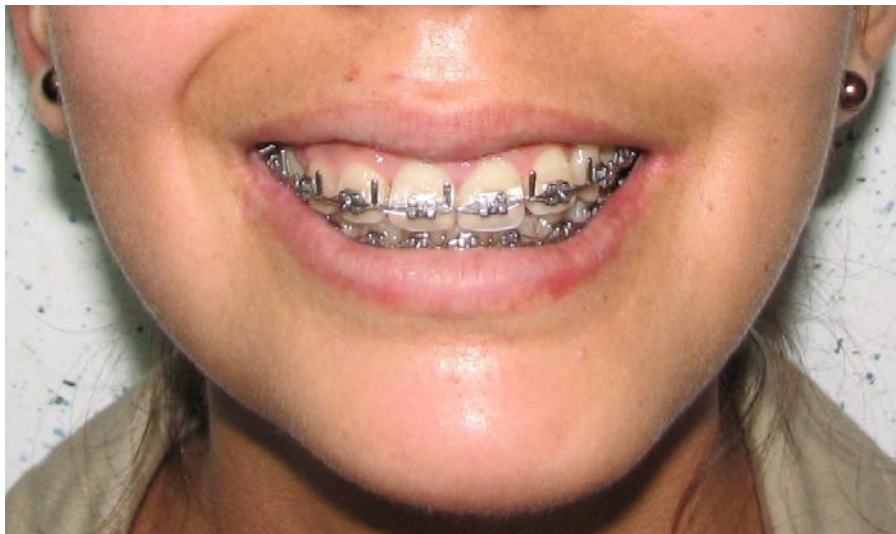
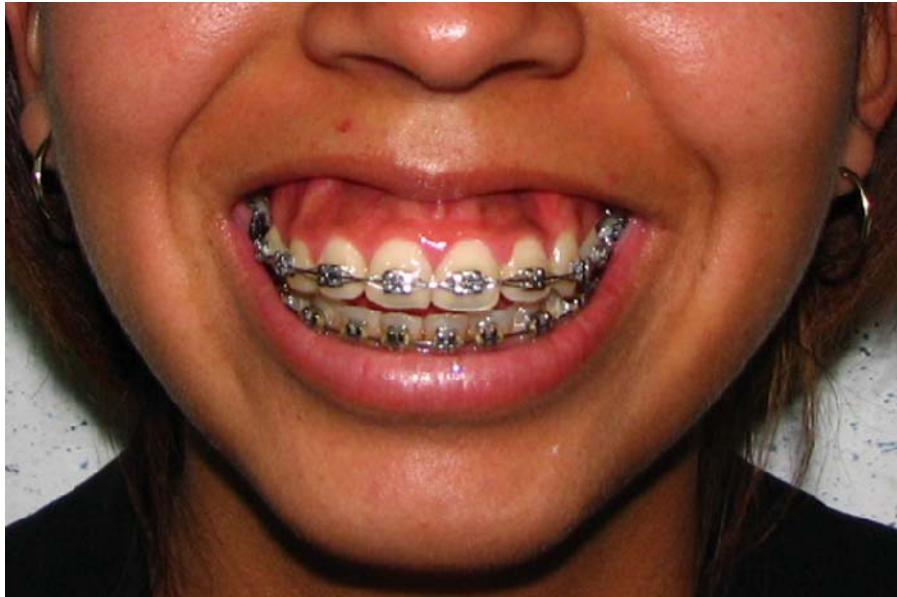
DESPUES









Beneficios Psicológicos

Definitivamente los pacientes que son sometidos a una cirugía ortognática presentan diversos cambios psicológicos no es fácil acostumbrarse a diferentes anatomías faciales en tan poco tiempo, y los cambios psicológicos inician por la apariencia que tenían pre-quirúrgicamente y por la crítica social que los señala diariamente.

Hablando del postquirúrgico días después, los pacientes denotan un desequilibrio psicológico severo a causa de su aspecto actual, los pacientes se ven desfigurados y ponen en duda la cirugía, permanecen inflamados un largo tiempo, y finalmente meses después los pacientes demuestran un cambio psicológico positivo así como de autoestima ya que comienzan con el proceso de reincorporación a la sociedad y el impacto que causan ante los demás generalmente es positivo, ya que cuentan con una armonía facial agradable a la vista de los demás, pero principalmente a la vista de ellos mismos.

Los pacientes dejan de taparse la boca con la mano al sonreír o al hablar y comienzan a tener mayor seguridad de ellos mismos, laboralmente actúan con mayor seguridad^{3,21,23}, sobre todo si su aspecto físico es importante para su desempeño laboral.

Conclusiones.

Es importante que tanto los cirujanos dentistas como la sociedad conozcan un poco acerca de los beneficios funcionales, estéticos y psicológicos que el cirujano maxilofacial gracias a la cirugía ortognática puede lograr. Los cirujanos Dentistas generales deben de estar conscientes el remitir a las diferentes especialidades odontológicas puede cambiar la vida de un paciente de forma radical. Que el tratamiento en conjunto de las diferentes especialidades, nos ayuda a conseguir la readaptación social de las personas.

Cabe mencionar que es el cirujano maxilofacial el que posee los conocimientos necesarios para la realización de cada una de las técnicas quirúrgicas para las diferentes deformidades maxilomandibulares que con base a el análisis clínico y radiográfico proporcionara un diagnóstico adecuado para la necesidad dentofacial del paciente, sabiendo resolver cada una de las complicaciones pre, trans y postoperatorias de acuerdo a la técnica seleccionada ya que alguna complicación severa, comprometerá la vida del paciente.

En Conclusión consideraremos que toda movilización ósea, implica algún cambio de los tejidos blandos, que con la rotación clínica y compensatoria de la mandíbula obtenida por la intrusión del maxilar, existirá la posibilidad de obtener grandes cambios. Estos pueden ser estéticamente significativos y para que puedan ser valorables tendrá que ser hasta el sexto mes del postoperatorio que es cuando ya no encontraremos edema y los tejidos se adaptan a su nueva posición y el paciente lleva a cabo todas sus funciones normales

Con la modificación dentoalveolar postoperatoria, la paciente podrá tener una mejor función masticatoria, así mismo una mejor nutrición la cual repercutirá en un cambio facial y psicológico irrelevante.

Referencias:

1.- Moreno M., Chidiak R., Roa R., Mirandad S., Rodriguez A. Importancia y requisitos de la fotografía clínica en odontología. Revista Odontológica de los Andes, año 2006, vol 1, 9 hojas.

3.- Epker B., Stella J., Fish L. Dentofacial Deformities, Integrated Orthodontic and Surgical Correction. 2°. Ed. USA : Mosby company, 1994; volume I, II, III.

4.- Quevedo L., JELDES G. Análisis Cefalométricos y Estéticos más utilizados en la planeación y tratamiento para cirugía ortognática; 1° ed. Santiago – Chile, 2004

5. http://www.saber.ula.ve/db/ssaber/Edocs/pubelectronicas/rev_odontologica/num1/articulo4.pdf

6. http://anestesiaweb.ens.uabc.mx/articulos/residentes/anestesia_general.htm (18 de Octubre del 2207 a las 00:44 am)

7.- **Spencer H. Agentes anestésicos endovenosos he inhalatorios; CLC departamento de anesthesiología;**

http://www.anesthesiologia.cl/auxiliares/agentes_anesteticos.php

8.- Chien-Hsun , Ellen W., Chiung-Shing H. The Accuracy of Video Imaging Prediction in Soft Tissue Outcome After Bimaxillary Orthognathic Surgery. American Association of Oral and Maxillofacial SurgeonsJ Oral Maxillofac Surg 2003 61:333-342, 2003

9.- Aristeguieta R. Diagnóstico Cefalométrico Simplificado- Ortodoncia- Ortopedia- Cirugía Ortognatica.1° ed.1994.colombia: editorial Actualidades Médico Odontológicas Latinoamérica,C.A. 1994

10.- Olaf M.Tratado de Cirugía Oral y Maxilofacial, Introducción Basica a la enseñanza.1° ed. Colombia: editorial Amolca, 2007.

11.- Ledezma A. López J.C., Soto F., Quezada D. Influencias de las osteotomías Le Fort I sobre los cambios funcionales y estructurales del seno maxilar. Revista Odontológica Mexicana. 2006, vol 10, 181-189, Núm 4

12.-Salyer., Bardach. Atlas de Cirugía Craneofacial y de Hendiduras.1° ed. Editorial Almoca. 2004 ; Volumen I: Cirugía Craneofacial.

13.- Monheim L. Anestesia General en la practica Dental. Buenos aires, Argentina. Editorial Mundi, 1960

14.- Quevedo R.. PREDICCIONES CEFALOMETRICAS para CIRUGÍA ORTOGNATICA. Santiago- Chile . 2004.

15.- Bell w.h. Modern Practice in Orthognathic and Reconstructive Surgery.w.b.Saunders.1992.usa.volume 1,2,3.

16.-Epker B., Wolford L.M. Dentofacial Deformities: surgical-orthodontic correction. 1980. Mosby Company. USA

17.- Haspel KL, Rosow C.,Massachusetts General Hospital, Procedimientos en Anestesia, 5a. ed., Marbán, 2000.

18.- Miloro M. Principles of oral and maxilofacial surgery. 2° Hamilton London, G.E. Ghali, Larsen P. Waite P. Editors, 2004,

19. **Simten S., Bu" H., MS,b Semra C, Macit A., Ankara,**Changes in alveolar bone thickness due to retraction of anterior teeth. Am J Orthod Dentofacial Orthop 2002;122:15-26)

20.- **Eung-Kwon P., McKenna G., Sheehan J.,Garcia R., Kuhlberg A., Nanda R.,** Role of lateral cephalograms in assessing severity and difficulty of orthodontic cases. Am J Orthod Dentofacial Orthop 2001;120:254-62)

21.-Flanary c., Barnwell G., VanSickels J., Littlefield J., Rugh A., IMPACTO DE LA CIRUGÍA EN DIMENSIONES DE PERSONALIDAD NORMAL Y ANORMAL. UN ESTUDIO DE 61 PACIENTES A 2 AÑOS DEL SEGUIMIENTO. Am J. Orthod. Dentofac. Orthop. October 1990. 98: 313 – 322, 1990

22.- Steenberg E., Litt M., Nada R. Satisfaccion con la apariencia facial prequirurgica en pacientes de ortognática. Am. J. Orthod. Dentofac. Orthop. 1009:653-659, 1996

23.- Tung A., Kiyak H., Influencias Psicologicas en la Regularización de tratamiento Ortodóntico. Am. J. Orthod. Dentofac. Orthop. 113:29-39, 1998 January.

24.- Gregoret J. Ortodoncia y Cirugía Ortognatica, diagnostico y planificación. Expaxs Publicaciones Medicas. Barcelosna 1997.

25.- Frank Ch. An American Borrard of Orthodontics case report: The orthodontic-surgical correction of a Class I malocclusion with high mandibular plane angle, bimaxillary protrusión, and vertical maxillary excess. Am J Orthod Dentofac Orthop 1993; 104: 285-97.