



**UNIVERSIDAD NACIONAL AUTÓNOMA DE
MÉXICO**



FACULTAD DE ODONTOLOGÍA

**REHABILITACIÓN DE UN PACIENTE
EXCENTERADO POR MUCORMICOSIS CON
PRÓTESIS ORBITARIA IMPLANTOSOPORTADA.
REPORTE DE CASO CLÍNICO**

T E S I S A

QUE PARA OBTENER EL TÍTULO DE

CIRUJANA DENTISTA

P R E S E N T A :

AURORA GÓMEZ CASTELÁN

C.D. RENÉ JIMÉNEZ CASTILLO

MÉXICO D. F.

MAYO 2007



Universidad Nacional
Autónoma de México



UNAM – Dirección General de Bibliotecas
Tesis Digitales
Restricciones de uso

DERECHOS RESERVADOS ©
PROHIBIDA SU REPRODUCCIÓN TOTAL O PARCIAL

Todo el material contenido en esta tesis esta protegido por la Ley Federal del Derecho de Autor (LFDA) de los Estados Unidos Mexicanos (México).

El uso de imágenes, fragmentos de videos, y demás material que sea objeto de protección de los derechos de autor, será exclusivamente para fines educativos e informativos y deberá citar la fuente donde la obtuvo mencionando el autor o autores. Cualquier uso distinto como el lucro, reproducción, edición o modificación, será perseguido y sancionado por el respectivo titular de los Derechos de Autor.

**A MIS PADRES Y HERMANAS
POR HABERME APOYADO,
POR HABER ESTADO CONMIGO
POR QUE SIN USTEDES NO
HUBIERA LLEGADO
HASTA DONDE ESTOY HOY**

**A MIS ABUELITOS
A ROSA MARÍA Y SERGIO
POR CREER EN MÍ,
POR CUIDARME Y QUERERME
COMO LO HAN HECHO,
POR QUE NO SE QUE
HARIA SIN USTEDES**



ÍNDICE

	Página
I. INTRODUCCIÓN	5
II. MARCO TEÓRICO	7
Generalidades de prótesis maxilofacial	7
Prótesis orbitaria	9
Mucormicosis	13
Anatomía del globo ocular y sus anexos	19
Procedimientos quirúrgicos del globo ocular	40
Auxiliares de diagnóstico	45
Implantes como medio de fijación	52
Técnicas para la elaboración de prótesis orbitales	65
III. PLANTEAMIENTO DEL PROBLEMA	76
IV. JUSTIFICACIÓN	76
V.OBJETIVOS ..	77
5.1 OBJETIVO GENERAL	77
5.2 OBJETIVOS ESPECIFICICOS..	77



VI. METODOLOGÍA	78
6.1 MATERIAL y MÉTODO	78
VII. PRESENTACIÓN DEL CASO CLÍNICO	80
VIII. DISCUSIÓN	131
IX. CONCLUSIONES	134
X. GLOSARIO	135
XI. FUENTES DE INFORMACIÓN	137



I. INTRODUCCIÓN

En la actualidad el uso de prótesis bucomaxilofaciales ha ido en aumento debido a que las estructuras faciales se pueden ver fácilmente afectadas por tres factores: anomalías congénitas, traumatismos y patologías.

Estudios recientes muestran que la región ocular es la más afectada en un 78.8% y 13.7% la zona orbital además se encontró que hay un mayor uso de prótesis bucomaxilofaciales en pacientes masculinos de 35 a 59 años.¹

Los avances en las especialidades odontológicas han permitido satisfacer las necesidades de los pacientes que acuden al protesista maxilofacial en búsqueda de una solución a su padecimiento. De esta manera es posible llevar a cabo la rehabilitación de estos pacientes cumpliendo las expectativas tanto estéticas como funcionales, logrando así mejorar su calidad de vida y su reincorporación a la sociedad.¹

El presente trabajo tiene como finalidad mostrar la rehabilitación del paciente que acude a la clínica de prótesis maxilofacial de la Facultad de Odontología de la Universidad Nacional Autónoma de México en su división de Posgrado, el cual previamente fue sometido a exenteresis de la cavidad ocular izquierda con un diagnóstico de mucormicosis. Describiéndose así, la secuencia de pasos a seguir en la elaboración de una prótesis orbitaria implantosoportada.



Agradezco a la Mtra. María Luisa Cervantes Espinosa por su ayuda, su apoyo y comprensión durante el seminario de titulación y la elaboración de esta tesina.

Agradezco al C.D. Rene Jiménez Castillo la oportunidad brindada para desarrollar este tema, la disposición que siempre tuvo y sobretodo los medios brindados para la realización de esta tesina.

Agradezco al C.D. Alejandro Benavides y la C.D. Esperanza por la ayuda y apoyo que me han brindado.

Quiero agradecer de de manera muy especial a una excelente y brillante persona a la C.D. María de Lourdes Mendoza Ugalde por su apoyo, por su paciencia, por todo el tiempo invertido en la realización de este trabajo, por que sin sus ideas este trabajo no hubiera sido lo mismo.



II. MARCO TEÓRICO

Generalidades de prótesis maxilofacial

Las prótesis maxilofaciales son aquellos dispositivos artificiales que tienen como función la rehabilitación estética y funcional de las estructuras intraorales y extraorales, además de preservar los tejidos y estructuras adyacentes.²

Las prótesis maxilofaciales también llamadas epitésis, epiprótesis, somatoprótesis o prótesis extraorales se dividen en:

- Oculares
- Orbitales
- Nasaes
- Auriculares
- Craneales
- Para defectos maxilares
- Para defectos mandibulares
- Complejas¹

Las prótesis maxilofaciales han sido usadas desde la antigüedad. Las primeras evidencias encontradas fueron en Egipto donde se descubrieron momias con narices y orejas artificiales.³

Tycho Brahe (1546-1601) astrónomo danés fue el primer paciente que se sabe usó una prótesis maxilofacial debido a que perdió parte de su nariz en una pelea con espada y la reemplazó con una prótesis de oro² (Imagen1).

Ambroise Paré hizo las primeras descripciones de prótesis, desarrolló narices artificiales a partir de la combinación de oro y plata, además de otras prótesis confeccionadas en papel maché las cuales eran colocadas con hilos detrás de la cabeza.^{2, 3}




Imagen 1. Tycho Brahe³⁰

Después se elaboraron otras prótesis de porcelana, caucho, gelatina y látex. El desarrollo del metilmetacrilato y la silicona desplazó a otros materiales ya existentes debido a la estética que se podía obtener a demás de otras propiedades físicas importantes tales como:

- Las prótesis de metilmetacrilato presentan la ventaja de que pueden ser reparadas en caso de ser necesario y son resistentes
- La silicona es un material blando que puede colocarse sobre la piel, adherirse a los bordes
- Se puede diseñar de acuerdo a las características propias del paciente
- Así como implementarle pestañas u otros aditamentos⁴



Prótesis orbitaria

Los primeros hallazgos encontrados en excavaciones de tumbas egipcias pertenecientes a la Cuarta Dinastía (2613-2494 a.C.), muestran evidencia del reemplazo de ojos en estatuas y momias usando como materiales piedras preciosas, arcilla, bronce esmaltado, cobre y oro. Tal es el caso de las esculturas de Ra-Em-Ka que tenían los ojos en cuarzo y cristal. En el papiro de Ebers se encontraron las primeras técnicas y materiales usados para restaurar los tejidos faciales lesionados.⁵

Para los babilónicos y sumerios (año 3000 a.C.) las cirugías del globo ocular eran consideradas de gran importancia por lo que si el médico realizaba un tratamiento con éxito era recompensado, pero si el médico fracasaba como castigo le eran amputadas las manos.²

En el Talmud (libro sagrado israelita) se encontró un pasaje donde es elaborado un ojo y un diente de oro para un joven por un rabino.

Los romanos y griegos continuaron con la tradición del reemplazo de ojos en estatuas; además que se les atribuye el perfeccionamiento de la técnica. En Roma, la confección de ojos artificiales era considerada una profesión por lo que existían los médicos oculares y los fabricantes oculares.²

Murphey (1949) hace referencia del uso del jade aplicado sobre ojos hundidos por enfermedad en China.

En la era moderna aparece Ambroise Paré, cirujano militar francés, quien es considerado el padre de la prótesis maxilofacial. Describió 2 tipos de prótesis oculares: la primera llamada “Hypélépharon” hecha de oro o plata, la cual se colocaba dentro de la cavidad ocular y la segunda llamada “Eclélépharon”, la cual era confeccionada en tela o cuero, se pintaban tanto el ojo como los párpados y era sujetaba por medio de una banda metálica alrededor de la cabeza. Ambroise Paré fue el primero en



documentar la primera prótesis ocular en el interior de la cavidad anoftálmica. Además de elaborar prótesis en vidrio y porcelana.^{2, 5}

Después aparecieron personajes como Pierre Fauchard, Delabarre, Little entre otros, los cuales también hicieron aportaciones importantes en este campo.^{2, 3}

El cristal era el material más utilizado debido a un soplador y fabricante de ojos, de origen alemán: Ludwig Muller Uri, quien tras haber tenido éxito en la realización de una prótesis ocular para un paciente, comenzó a elaborarlos a gran escala, haciendo que Alemania se convirtiera en líder tanto de la fabricación como de la exportación de prótesis oculares hasta el advenimiento de la Segunda Guerra Mundial. A raíz de esta guerra surge la idea de elaborar prótesis oculares con materiales plásticos debido al incremento de las pérdidas de globos oculares por la guerra y por la imposibilidad para América y otros países de recibir las prótesis artificiales que fabricaba Alemania.^{2,5}

Entre los primeros materiales utilizados para la sustitución del vidrio se encontraba el celuloide, introducido por Van Duyse, el cual presentaba dificultades para su elaboración, además de que su aspecto era poco convincente y tenía fácil combustibilidad.¹

En 1881 aparece la vulcanita introducida por Neide, la cual se consideraba como un material inadecuado ya que solo podía ser utilizado pocas horas.¹

En 1892 Jeyes en Inglaterra, fabrica una prótesis ocular de metal esmaltado, la cual tenía un resorte en un cilindro que se apoyaba en los tejidos de la cavidad con la finalidad de distender el párpado superior (esta prótesis fue considerada una tortura).²



En 1913 se utilizó un compuesto a base de gelatina y glicerina, el inconveniente de este material fue su rápido deterioro y ante un medio ambiente con temperatura elevada se derretía.^{1,4}

Debido a esto, aparecen en el mercado sustancias como el látex líquido prevulcanizado, resinas polivinílicas (PVC) y el acrílico (polimetilmetacrilato).^{1,4}

La técnica para la fabricación de prótesis oculares en acrílico fue desarrollada por las escuelas médico-dentales navales de los Estados Unidos y fue publicada en 1944.⁵

Se tienen datos de que Travers en Cleveland fabrica una prótesis ocular en resina acrílica. Mientras que Wordman en Inglaterra describe dos tipos de prótesis elaboradas en acrílico, la primera en la cual el iris se realizaba en vidrio y la segunda en la que el iris era pintado sobre el acrílico.⁵

Las prótesis elaboradas con acrílico constituyeron un avance en el campo de la prótesis debido a que el material era ligero, fácil de manejar, de ajustar, translúcido, permitía reproducir el color y características individuales y ser inerte en secreciones de la cavidad. Además de que brindó las posibilidades de realizar prótesis bucomaxilofaciales para sustituir grandes pérdidas de tejido facial y lograr excelentes resultados tanto estéticos como funcionales.⁴

Más tarde aparecieron los acrílicos resilentes y posteriormente los mercaptanos y las siliconas de uso médico.

En la actualidad hay muchos nombres que mencionar de personajes que dedicaron su trabajo a la investigación y perfeccionamiento de nuevos



métodos en este campo como: Brito, Fonseca, Rezende, Rosé, Rossa, Macedo, Días, Carvalho, Silva, Doges y Maia, Alvas y Rezende, entre otros.²

Mucormicosis



La mucormicosis fue descrita por primera vez en 1885 por Paultauf. Esta es una infección micótica oportunista de progreso rápido y generalmente mortal. Se presenta en pacientes diabéticos, inmunocomprometidos, con leucemia, linfomas, mielomas múltiples, septicemia, hepatitis, cirrosis, fallas renales y con transplantes de órganos.^{6,7}

Los primeros signos y síntomas que presentan los pacientes se localizan en la cara, órbita y senos paranasales. Si el paciente no es tratado puede morir en cuestión de días o a las pocas semanas.⁶

Es causada por hongos de la clase de los Zigomycetes, familia Mucoraceae. Las especies patógenas para el humano son el *Rhizopus oryzae*, *Rhizopus microsporus*, *Rhizopodiformis Mucor*, *Rhizomucor* y *Absidia*. Estos hongos se pueden encontrar en todas partes por lo que pueden ser ingeridos o inhalados depositándose en los alvéolos pulmonares, si el sistema inmune del paciente se encuentra en condiciones de salud los macrófagos y neutrófilos fagocitan estas esporas y no resultan patógenas, pero si el estado inmune del paciente no es el adecuado la infección se desarrolla.⁸

La enfermedad inicia con la proliferación de células micóticas. El hongo comienza a crecer, sus hifas invaden el tejido, penetra a los vasos sanguíneos, en especial las arterias por lo que provocan trombosis, infartos y necrosis tisular. Invade los senos paranasales, la órbita y se extiende con facilidad al sistema nervioso central por el ápex o la lámina cribosa.⁹

Se presentan las siguientes formas clínicas según los sitios comprometidos:

- Mucormicosis pulmonar
- Mucormicosis gastrointestinal



- Mucormicosis en piel y tejido celular subcutáneo
- Mucormicosis del sistema nervioso central
- Mucormicosis diseminada
- **Mucormicosis orbital o rinocerebral** ⁷

Para esta revisión nos enfocaremos a la mucormicosis orbital o rinocerebral.

Mucormicosis orbital o rinocerebral

Es la forma clínica más común y la que presenta una mortalidad muy elevada del 15% al 34% de los casos.⁶

Los hongos implicados en esta patología son el *Rhizopus oryzae*, *Mucor* y *Absidia*. Según estudios recientes, el 70% de los casos se presenta en pacientes con diabetes mellitus y cetoacidosis, debido a que estos hongos poseen un sistema de acetona-reductasa que facilita su crecimiento en medios ricos en glucosa y pH ácido.⁸

Las esporas penetran por la nariz y la nasofaringe, se depositan en estos sitios, después invaden mucosas y los vasos sanguíneos son perforados por lo que se lleva a cabo la invasión del tejido circundante. Si la infección continua invade los senos paranasales, la órbita, extendiéndose a lo largo de los nervios de la arteria oftálmica, pasando con rapidez al cerebro y a las meninges ocasionando la muerte del paciente.⁹

Dentro de los síntomas reportados se encuentran: fiebre, cefalea, dolor facial unilateral, dolor orbital por celulitis orbital unilateral, proptosis,



oftalmoplejía, pérdida de visión, eliminación de pus a través de la nariz, alteraciones necróticas del paladar que ocasionan dolor de garganta, ronquera, convulsiones, incompatibilidad para hablar y parálisis facial^{7,9} (Imagen 2).

El septum, el paladar y los huesos faciales pueden resultar destruidos, además de que puede presentarse un absceso cerebral por complicación y otras lesiones en los lóbulos frontales con extensión a las meninges⁹ (Imagen 3).

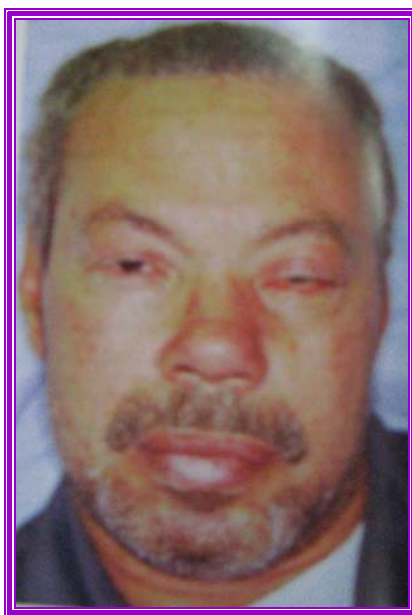

Imagen 2. Celulitis orbital ⁶

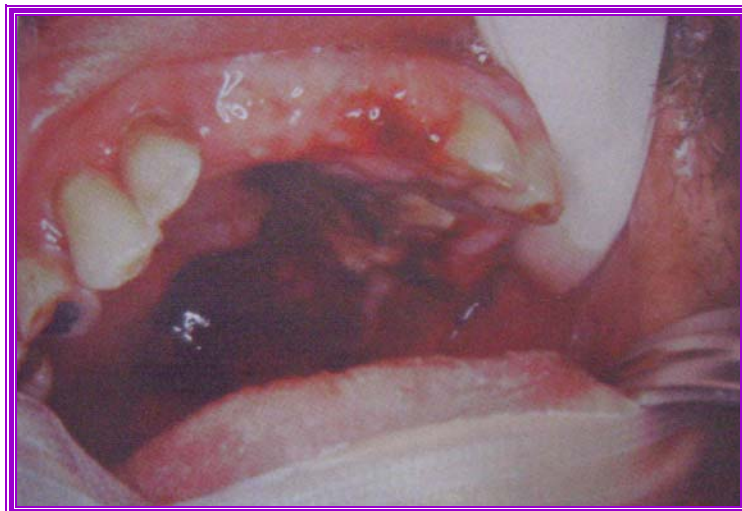

Imagen 3. Extensión a paladar duro ⁶

Desafortunadamente los signos y síntomas de esta enfermedad pueden parecerse a las de otras infecciones por lo que es posible que el médico no consiga diagnosticarla a tiempo. Las radiografías, la tomografía axial computarizada y la resonancia magnética pueden ser usadas como auxiliares de diagnóstico pero desafortunadamente estas solo aportan datos sobre la extensión de la enfermedad y la única manera de conseguir la confirmación del diagnóstico es por medio de cultivos o biopsias del tejido afectado^{7, 9, 10} (Imagen 4 y 5).

El tratamiento de la mucormicosis consiste en la administración intravenosa de anfotericina B; inicialmente se administra 1 mg en 20 ml. de dextrosa al 5% en agua cada 20 o 30 minutos, monitoreando sus efectos (fiebre, daño renal, anafilaxis) de 2 a 4 horas. Si esta dosis es bien tolerada se administra una dosis inicial de 0.25 a 0.3 mg/Kg. de 2 a 6 horas. Dependiendo de la tolerancia del paciente esta dosis puede ser aumentada a 0.5 a 0.7 mg/Kg./día. Hasta completar una dosis total de 3 a 4 g durante 6-12 semanas.^{6, 10}

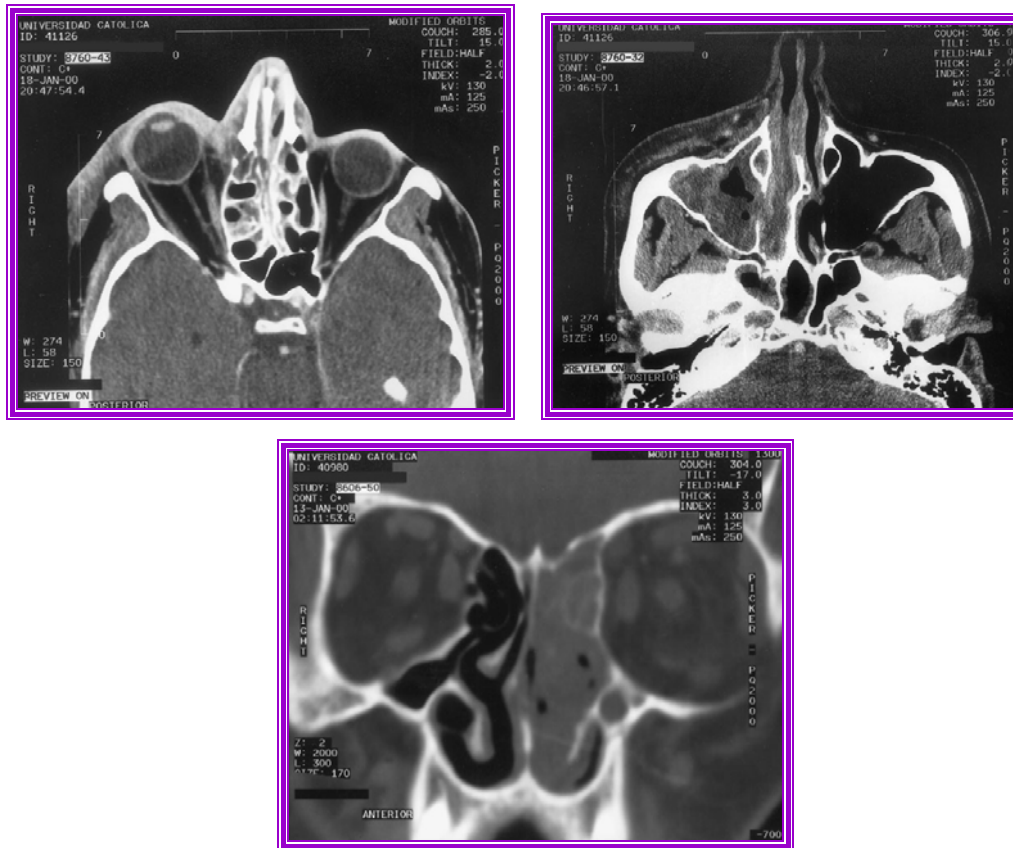


Imagen 4. Localización de la extensión por medio de la tomografía ³¹




Imagen 5. Biopsia de tejido necrótico ³¹



Se debe de realizar la debridación quirúrgica de las zonas afectadas, por lo general se recurre a la excenteración orbital y a la remoción de tejidos adyacentes si estos también se encuentran comprometidos. También debe de ser estabilizada la enfermedad del paciente (diabetes).^{6, 10}

Antes del uso de la anfotericina B la mortalidad era del 100%, con su uso la tasa de mortalidad se ha reportado entre 28 y 76%.¹⁰

Investigaciones recientes han propuesto el uso del oxígeno hiperbárico como tratamiento coadyuvante. Estudios han demostrado que su efecto mas importante es el de ayudar a la neovascularización de los tejidos.

La terapia de oxígeno hiperbárico para mucormicosis consiste en una exposición de oxígeno al 100% de 90 minutos a 2 horas con una presión de 2.0 a 2.5 atmósferas y 1 o 2 exposiciones diarias, completando 40 tratamientos.⁶

Aún siguen las investigaciones de tratamientos coadyuvantes para lograr disminuir la mortalidad tan elevada que presenta esta enfermedad.



Anatomía del globo ocular y sus anexos

Órbita ósea

La órbita es una cavidad par y simétrica que se encuentra en la mitad superior de la cara. Tiene como función la de alojar al bulbo del ojo y sus anexos.¹¹

La órbita está formada por 7 huesos:

- ◆ Frontal
- ◆ Maxilar
- ◆ Cigomático
- ◆ Etmoides
- ◆ Lagrimal
- ◆ Esfenoides
- ◆ Palatino

Tiene forma de pirámide cuadrangular con base anterior y un vértice que se dirige en dirección posteromedial. Para su estudio la órbita se divide en una base, un vértice y cuatro paredes¹² (Imagen 6).

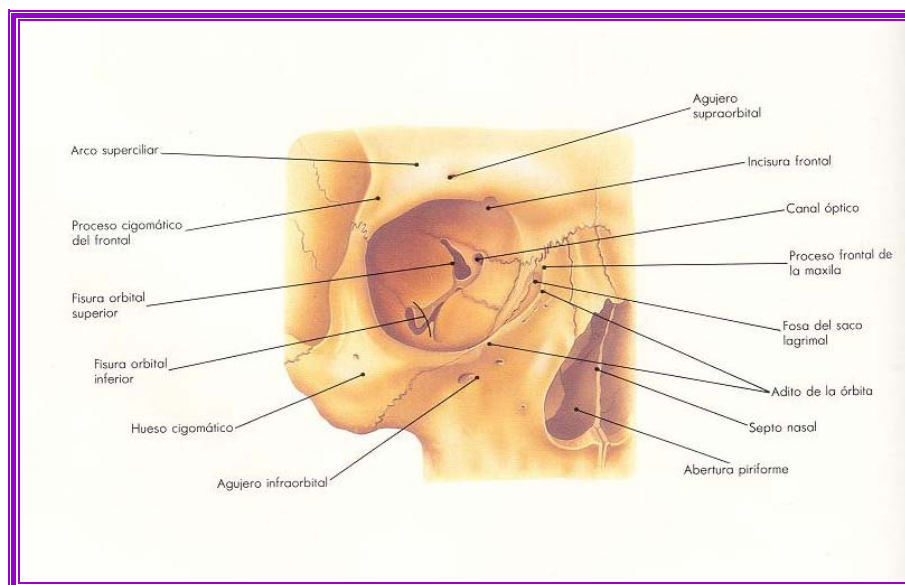


Imagen 6. Huesos que conforman la órbita ¹²



La base se conoce con el nombre de *ábito* de la órbita y está conformada por:

- Superior: hueso frontal
- Medial: apófisis frontal del hueso maxilar
- Lateral: apófisis frontal del hueso cigomático y apófisis cigomática del hueso del frontal
- Inferior: apófisis cigomática del hueso maxilar y hueso cigomático¹¹

En el centro de su borde medial se encuentra la sutura frontomaxilar, seguida hacia arriba por la incisura para el nervio frontal interno, después la incisura supraorbital, el borde supraorbital que termina en el proceso cigomático del frontal. La sutura cigomaticomaxilar se encuentra en la parte media del borde inferior y en la mitad del borde medial se encuentra la cresta lagrimal anterior del proceso frontal de la maxila.¹²

Techo o pared superior. Es cóncava, está compuesta por la porción orbitaria del frontal que se articula atrás con el ala menor del esfenoides. En la zona anteromedial se encuentra una protrusión debido a la inserción de la polea a través de la cual pasa el músculo oblicuo superior.¹²

Pared lateral. Es casi plana y está constituida anteriormente por el proceso frontal del hueso cigomático, articulándose posteriormente con la cara orbital del ala mayor del esfenoides. En ella se inicia el conducto temporocigomático mediante el agujero cigomáticoorbital.¹²

Pared medial. Ambas paredes mediales son paralelas entre sí. Se encuentra formada por la mitad posterior de la cara lateral del proceso frontal de la maxila, la cara lateral del hueso lagrimal, la lámina orbital del etmoides y más atrás la parte inferior de la cara lateral del cuerpo del esfenoides. Así mismo se encuentran las suturas que unen a los huesos



mencionados y en su parte más anterior la cresta del hueso lagrimal limita el canal lagrimal que aloja el saco lagrimal. Los agujeros etmoidales anterior y posterior se encuentran en la unión entre el techo de la órbita y esta pared.¹¹

Suelo o pared inferior. Está constituida por el proceso frontal del hueso cigomático, por el proceso cigomático de la maxila y por la cara orbitaria que presenta el proceso orbital del palatino. Contiene también las suturas correspondientes y en su mitad posterior está recorrida en dirección ventral por el canal infraorbital que mas adelante se convierte en conducto. Esta pared se corresponde con el techo del seno maxilar.¹²

Globo ocular

El globo ocular o bulbo ocular es un órgano esférico que se aloja en la cavidad orbital, su peso varía de 7 a 7.5 g y sus diámetros son aproximadamente de 23.4 mm en sentido transversal, 23 mm en sentido vertical y 24 mm en sentido anteroposterior. Estas dimensiones son ligeramente menores en el sexo femenino (Imagen 7).

El ojo posee dos polos: el anterior que corresponde al punto central de la córnea y está aproximadamente a 60 mm de su similar en el otro ojo y el posterior diametralmente opuesto al anterior.¹¹

Eje óptico: es la línea que une a los dos polos del globo ocular, coincide con el llamado eje externo del ojo. El eje interno es la distancia que hay sobre el eje externo de la superficie interna de la córnea a la interna de la retina.

Ecuador: es la línea que circunvoluciona la superficie del globo ocular por la cual puede pasarse un plano perpendicular a su eje que lo divide en dos hemisferios: anterior y posterior.



Meridianos: son las líneas que cruzan la superficie del globo ocular uniendo sus polos anterior y posterior.¹¹

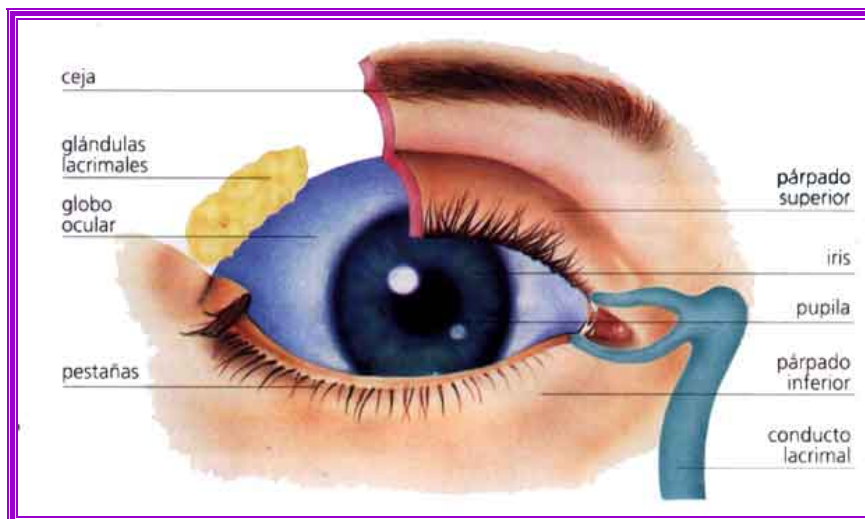


Imagen 7. Globo ocular y sus anexos³²

El globo ocular está protegido de traumatismos menores por tejido adiposo. Cuenta con un aparato secretor de lágrimas que se encargan de mantenerlo limpio, está protegido de la agresión exterior por un par de pliegues cutáneomucosos llamados párpados y por vellos implantados en ellos llamados cilios o pestañas. Así mismo las cejas actúan como protección de este órgano.¹³

Está constituido por tres capas concéntricas:

- ✚ Túnica fibrosa (esclera y córnea)
- ✚ Túnica vascular (coroidea, cuerpo ciliar e iris)
- ✚ Túnica interna (retina)

Túnica fibrosa

La túnica fibrosa está compuesta por la esclera en sus cinco sextos posteriores y la córnea que ocupa el sexto anterior¹¹ (Imagen 8).

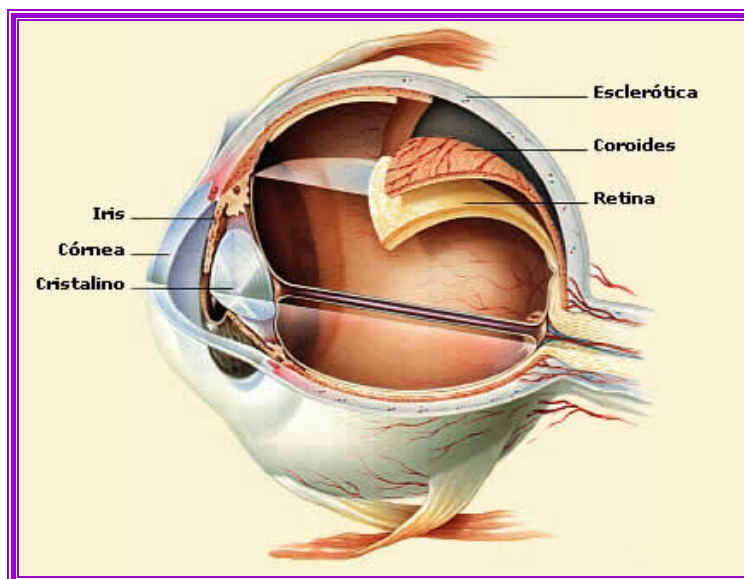


Imagen 8. Túnicas del globo ocular³²

Esclera. Es una membrana opaca, gruesa y resistente de tejido conjuntivo fibroso y denso.

Es lisa y de color blanco, en ella se insertan los músculos bulbares y es revestida por la conjuntiva en su porción preecuatorial. Por su cara interna es oscura y estriada debido a los surcos vasculares que la atraviesan, está revestida por una capa llamada lámina fusca escleral.

La esclera se continúa con la córnea, con la cual forma una zona llamada limbo que se manifiesta con un surco escleral. En la cara profunda de esta zona se encuentran una serie de prolongaciones llamadas retículo trabeculado, en su porción uveal se inserta en el iris y el músculo ciliar¹² (Imagen 9).

Córnea. Es una cubierta transparente que continúa a la esclera anteriormente. Por ser transparente permite que la luz entre al interior. Por su cara posterior tiene forma circular, por su cara anterior es oval.

La cara anterior se encuentra tapizada por la conjuntiva que en el nivel del limbo forma el anillo conjuntivo¹² (Imagen 10).

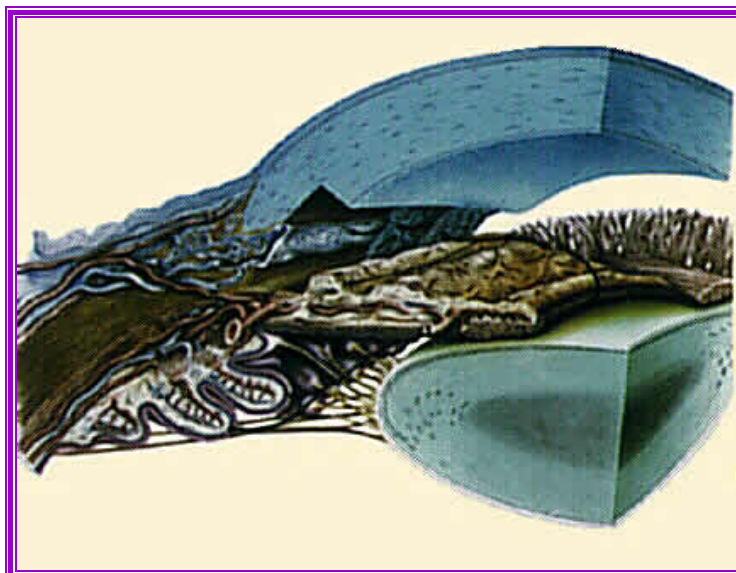


Imagen 9. Córnea, esclera, cristalino y cuerpo ciliar ³²

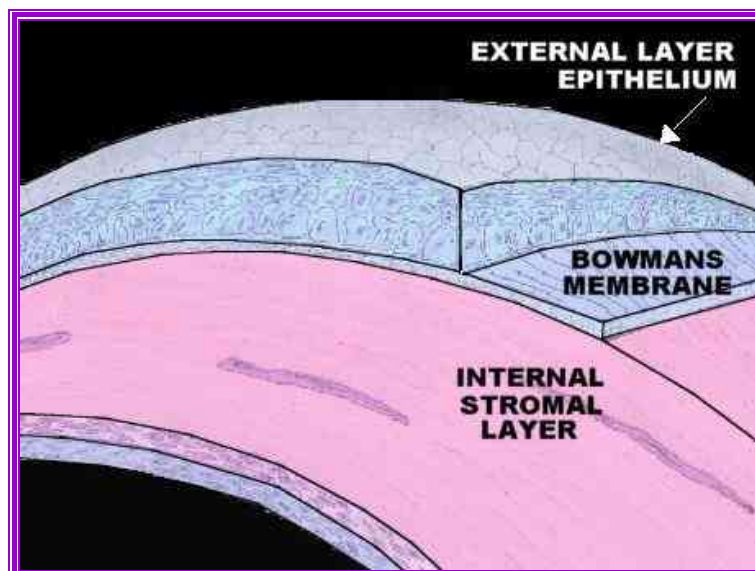


Imagen 10. Capas de la córnea ³²



Túnica vascular

La túnica vascular está integrada por tres estructuras: la coroidea, el cuerpo ciliar y el iris.¹¹

Coroidea. Se encuentra en la zona posterior de la capa vascular, es una capa fina y pigmentada muy vascularizada. Mantiene una unión firme con la retina.

Es perforada por el nervio óptico, centralmente se continúa con el cuerpo ciliar, está separada de la esclera por el espacio pericoroideo.

Está formada por 4 capas:

- Lámina supracoroidea
- Lámina vasculosa
- Lámina coroidocapilar
- Complejo basal de la coroides¹¹

Cuerpo ciliar. Es una estructura de forma triangular que se extiende a partir del límite anterior de la coroides, forma un anillo alrededor del globo ocular y está integrado por el músculo ciliar.

El músculo ciliar contiene fibras dispuestas de forma longitudinal, circular y radial, su contracción produce una disminución del tamaño del anillo del cuerpo ciliar. Los procesos ciliares se proyectan de la superficie interna del cuerpo ciliar, a partir de estos se extienden las fibras zonulares que se insertan en el cristalino y lo mantiene en su posición. Además producen el humor acuoso. Al contraerse el músculo ciliar, se reduce el anillo y el cristalino se acomoda para la visión cercana.¹³

Iris. Es una estructura circular que se proyecta a partir del cuerpo ciliar, es la parte que le da el color al ojo y a su apertura central se le llama



pupila. El tamaño de la pupila depende de las fibras del músculo que se encuentran en el interior del iris. Si las fibras del músculo esfínter de la pupila se contraen disminuye la abertura pupilar, mientras que si las fibras del músculo dilatador de la pupila se contraen aumenta el tamaño de la pupila¹² (Imagen 11 y 12).

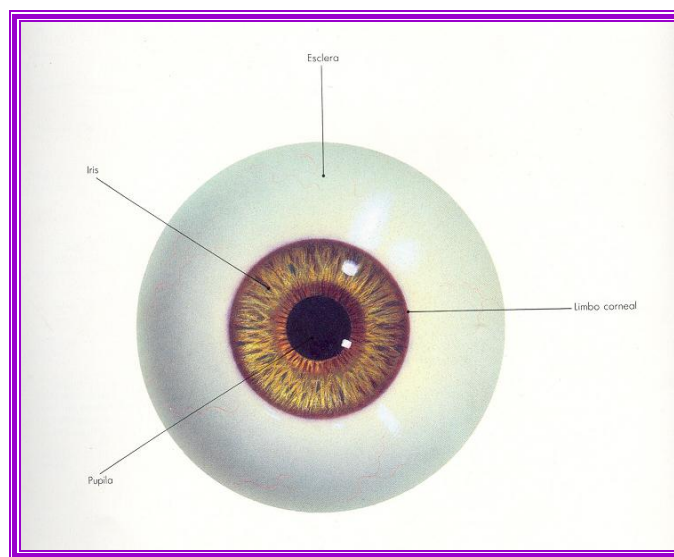


Imagen 11. Iris, pupila, limbo y esclera¹²

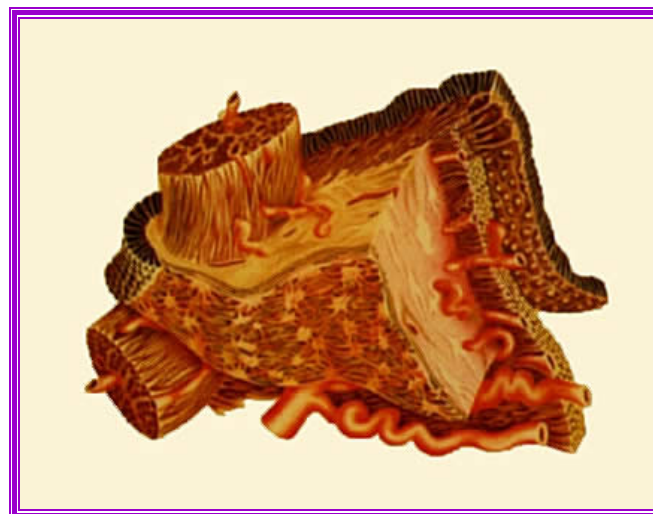


Imagen 12. Corte del Iris³²



Túnica interna

La capa interna del globo ocular está constituida por la retina.

Retina. Se divide en dos partes: la porción óptica de la retina que es sensible a la luz y la retina no visual que tapiza la superficie interna del cuerpo ciliar y del iris. Estas dos partes están unidas por la ora serrata.

A su vez la porción óptica se divide en dos capas: una pigmentada externa y una capa neural interna¹¹ (Imagen 13).

- ▶ Capa pigmentada: se une a la coroides, se continúa hacia delante sobre la superficie interna del cuerpo ciliar y el iris.

- ▶ Capa neural: se une a la capa pigmentada alrededor del nervio óptico.

En la zona posterior de la porción óptica se encuentran estructuras importantes:

- ▶ Papila óptica: posee una coloración más clara, es la región por donde el nervio óptico abandona la retina, al igual que la arteria central de la retina que carece de fotorreceptores de la luz por lo que se le conoce como mancha ciega.

- ▶ Mácula: se localiza a un costado de la papila óptica. Es una zona pequeña de coloración amarillenta que tiene una depresión central llamada *fóvea central*. Es la zona de mayor agudeza visual, posee pocos bastones y mayor número de conos.^{11, 12}

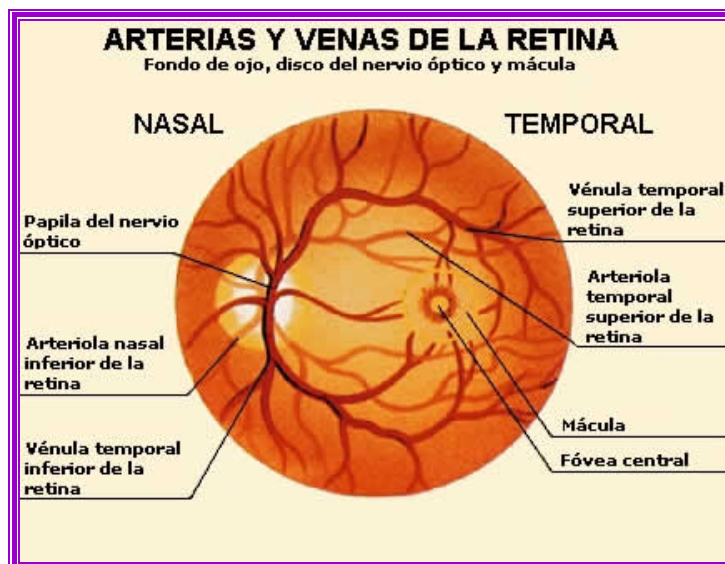


Imagen 13. Retina ³²

Cristalino

Es un disco elástico, transparente y biconvexo que se inserta a los músculos de la pared externa del globo ocular, lo que le permite modificar sus propiedades refractarias para mantener la agudeza visual.

Además de separar la quinta parte anterior del globo ocular de los cuatro quintos posteriores¹² (Imagen 14).

Está compuesta por:

- ✓ Sustancia de la lente
- ✓ Cápsula de la lente
- ✓ Zona ciliar

La zona ciliar forma un plano que se prolonga al plano de la lente y la mantiene en su posición además de separar la porción periférica de la cámara posterior (cámara vítrea).^{12, 13}

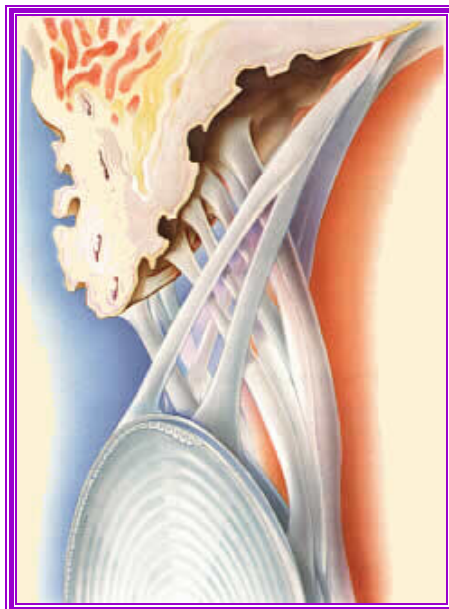

Imagen 14. Estructura del cristalino ³²

Cámaras oculares

El globo ocular está compuesto por tres cámaras.

Cámara anterior. Es el espacio limitado por la córnea y el iris, su borde periférico es el ángulo iridocorneal.¹¹

Cámara posterior. Se encuentra posterior al iris y anterior al cristalino. Estas dos cámaras se comunican a través de la apertura pupilar y están ocupadas por el humor acuoso. El humor acuoso contiene nutrientes para la córnea y el cristalino además de mantener la presión interna (14 o 15 mm de Hg), es secretado en la cámara posterior y circula hacia la cámara anterior a través de la pupila, después es reabsorbido por el seno venoso escleral que se localiza en la unión entre la córnea y el iris.^{12, 13}

Cámara vítrea. Es el espacio comprendido entre la concavidad de la retina, la cara posterior de la lente y de la zona ciliar. Este espacio está



ocupado por el estroma vítreo el cual en su superficie externa forma una membrana vítrea.¹³

Párpados

Son estructuras que sirven de protección a la superficie del globo ocular. Están compuestos por 6 capas:

- Piel
- Tejido celular subcutáneo
- Músculo voluntario
- Septo orbitario
- Tarso
- Conjuntiva

El espacio que existe entre los párpados cuando estos se encuentran abiertos se llama *hendidura palpebral*¹¹ (Imagen 15).

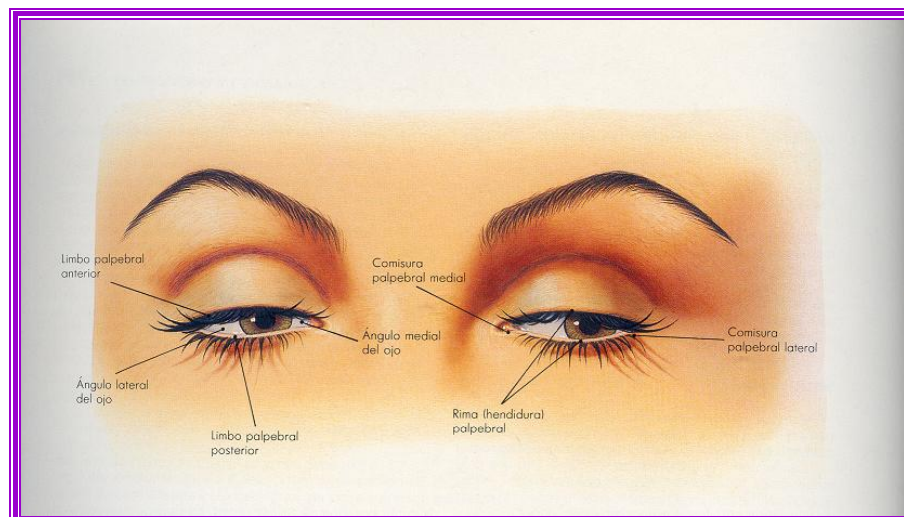


Imagen 15. Párpados¹²



Piel y tejido celular subcutáneo. Estas dos capas comparten la misma característica, son delgadas.

Músculo orbicular del ojo. Este músculo consta de dos porciones: la palpebral y la orbitaria. Como su nombre lo dice la orbitaria se encuentra alrededor de la órbita y la palpebral rodeando los párpados; su acción es el cierre palpebral y está inervado por el nervio facial¹¹ (Imagen 16).

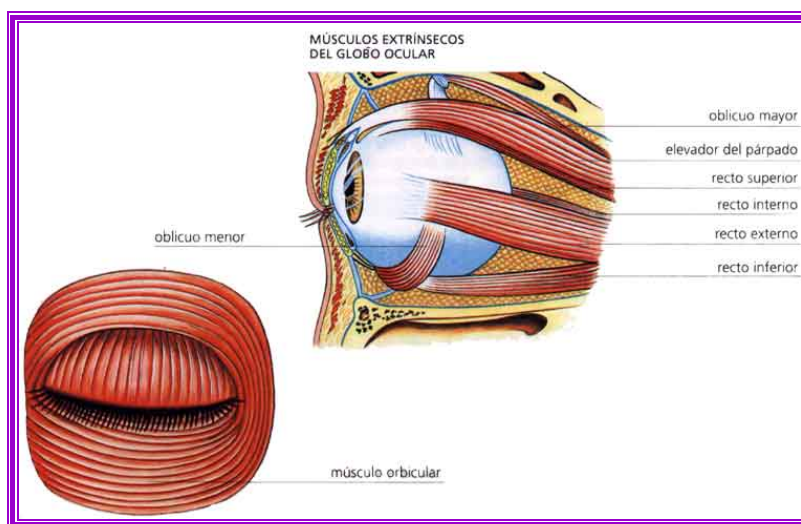


Imagen 16. Músculo orbicular³²

Septo orbitario. Es una capa de periostio que se extiende a partir del reborde orbitario hacia el párpado superior y el inferior además de continuarse con el periostio interno y externo de la órbita. Su porción superior está insertada en el músculo elevador del párpado superior y su porción inferior en el tarso.¹¹

Tarso. El tarso se define como la estructura formada de tejido conjuntivo denso que tienen como función el sostén de los párpados, se identifica uno superior y uno inferior. Su extremo medial se inserta en la cresta



lagrimal y el extremo lateral se inserta en el tubérculo orbitario del cigomático.¹²

En los tarsos se encuentran las glándulas tarsales que secretan una sustancia oleaginosa que tiene como función aumentar la viscosidad de las lágrimas y reducir la evaporación de las mismas.¹³

El tarso superior se diferencia del inferior por la presencia del músculo elevador del párpado superior, que como su nombre lo dice eleva el párpado. Este músculo se origina en la porción posterior del techo de la órbita y se inserta en la superficie anterior del tarso y algunas de sus fibras en la piel del párpado. Es innervado por el nervio oculomotor.

El músculo tarsal superior se dirige desde la superficie inferior del músculo elevador hasta el borde superior del tarso superior.¹²

Conjuntiva. Es una membrana delgada que cubre la superficie posterior de cada párpado, se inserta en el globo ocular en la unión entre la esclera y la córnea.

Durante el cierre de párpados se crea el saco conjuntival cuyas prolongaciones se denominan fórnix conjuntivales superior e inferior.¹¹

Vasos e irrigación. La irrigación palpebral proviene de:

- ❖ Arteria oftálmica (arteria supratroclear, supraorbitaria, lagrimal)
- ❖ Arteria facial (arteria angular)
- ❖ Arteria temporal superficial (arteria transversa de la cara)
- ❖ Ramas de la arteria temporal superficial¹³

La inervación está dada por componentes motores y sensitivos. Los nervios sensitivos son ramas del trigémino:

- ❖ Nervio oftálmico (nervio supraorbitario, supratroclear, infratroclear y lagrimal)



- ❖ Nervio maxilar (rama infraorbitaria)

Inervación motora:

- ❖ Nervio facial (porción palpebral del músculo orbicular del ojo)
- ❖ Nervio oculomotor (músculo elevador del párpado superior)
- ❖ Fibras simpáticas (músculo tarsal superior) ¹³

Aparato lagrimal

Es el encargado de la producción, circulación y drenaje de las lágrimas. Se componen de la glándula lagrimal y sus conductos, los canaliculos lagrimales, el saco lagrimal y el conducto nasolagrimal (Imagen 17).

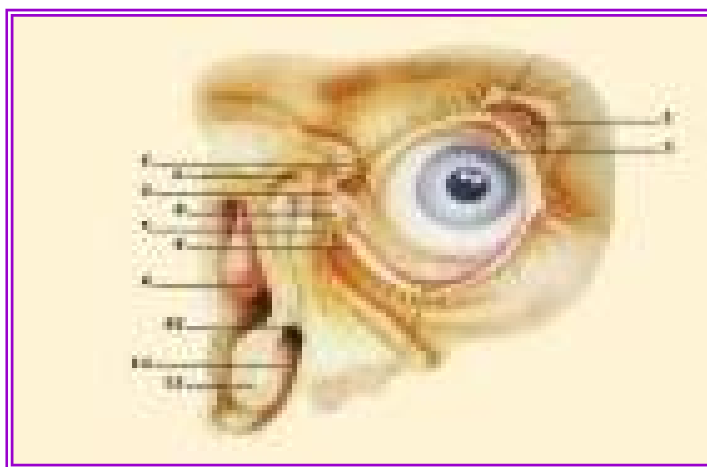


Imagen 17. Componentes del aparato lagrimal ³²

La glándula lagrimal localizada en la región orbitaria superolateral es dividida por el músculo elevador del párpado superior en dos porciones: la porción orbitaria, que se localiza en la fosa lagrimal (depresión del hueso frontal) y la palpebral que se sitúa en la porción superolateral del globo ocular. Las secreciones de la glándula lagrimal son continuas y repartidas por la superficie del globo mediante el parpadeo, son drenadas a través



de los numerosos conductos hacia la región lateral del fórnix conjuntival superior. A la apertura a través de la cual penetra la secreción lagrimal en los canalículos lagrimales se le llama punto lagrimal. Los canalículos se unen antes de desembocar en el saco lagrimal¹² (Imagen 18).

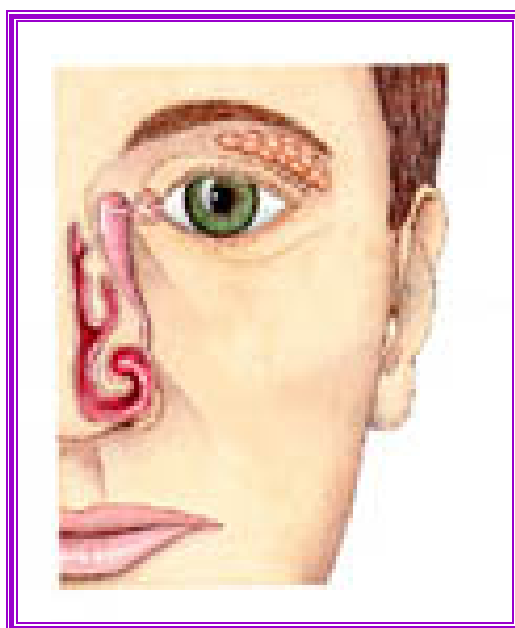


Imagen 18. Localización del aparato lagrimal³²

El saco lagrimal se encuentra entre las crestas lagrimales anterior y posterior, anterior a la porción lagrimal del músculo orbicular, por lo que cuando este músculo se contrae en el parpadeo presiona al saco haciendo que el líquido acumulado en el mismo sea drenado por el conducto nasolagrimal en el meato inferior de la cavidad nasal.¹¹



Músculos

Se distinguen dos grupos musculares: la musculatura ocular extrínseca, que es la encargada de los movimientos del globo ocular y de la elevación del párpado superior y la musculatura ocular intrínseca que controla la forma del cristalino y el tamaño de la pupila.¹¹

Músculos extrínsecos:

- Músculo elevador del párpado superior
- Recto superior
- Recto inferior
- Recto medial
- Recto lateral
- Oblicuo superior
- Oblicuo inferior

Músculos intrínsecos

- Músculo ciliar
- Esfínter pupilar
- Dilatador de la pupila¹¹

Músculo elevador del párpado superior. Es un músculo aplanado que se origina en la cara inferior de las alas menores del esfenoides, mediante fibras que se extienden hacia delante entre el techo de la órbita y el músculo recto superior. Anteriormente el músculo se divide en láminas superficial y profunda. La superficial se inserta en la piel del párpado y la profunda en el tarso superior. La acción que produce este músculo es que al contraerse jala el párpado superior hacia arriba y atrás.^{12, 13}

Músculos rectos. Son cuatro: superior, inferior, lateral y medial, aplanados, que se originan en el límite medial de la fisura orbital superior



(anillo tendinoso común) y terminan en la aponeurosis que se inserta en la esclera (Imagen 19).

Recto superior: tiene su origen en la porción superior del anillo tendinoso común, por encima del conducto óptico. Al contraerse eleva, aduce y rota internamente el globo ocular.^{11, 12}

Recto inferior: se origina en la porción inferior del anillo tendinoso común por debajo del conducto óptico. Al contraerse deprime, aduce y rota externamente el globo ocular.

Recto medial: tiene su origen en la porción medial del anillo tendinoso común, caudal y medial al conducto óptico, se dirige hacia delante y se inserta en la mitad anterior del globo ocular. Su contracción produce la aducción del globo ocular.^{11, 12}

Recto lateral: se origina en la porción lateral del anillo tendinoso al igual que el recto medial se dirige hacia delante y se inserta en la mitad anterior del globo ocular. Su contracción produce la abducción del globo ocular.¹¹

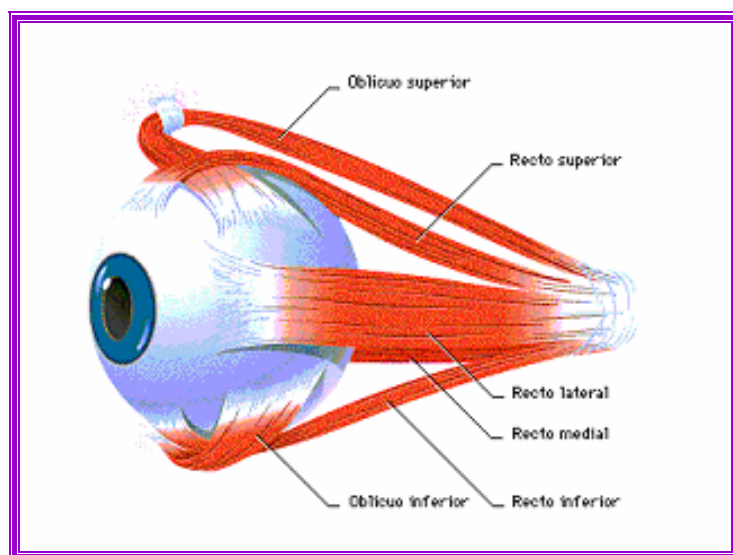


Imagen 19. Músculos del globo ocular³²



Músculo oblicuo superior. Se origina en el vértice de la órbita, sigue la arista superomedial de la órbita y un poco antes del adito se vuelve tendón para introducirse en la tróclea (anillo fibroso) que se inserta en la fosita troclear; pasa bajo el músculo recto superior para insertarse en la esclera. La contracción de este músculo dirige la pupila hacia abajo y afuera¹³ (Imagen 20).

Músculo oblicuo inferior. Tiene su origen en la pared inferior de la órbita lateral al canal lagrimal, adaptándose a la convexidad del ojo al cual le forma una hamaca que queda entre el suelo orbitario y el músculo recto inferior. La contracción del músculo dirige la pupila hacia arriba y afuera.¹³

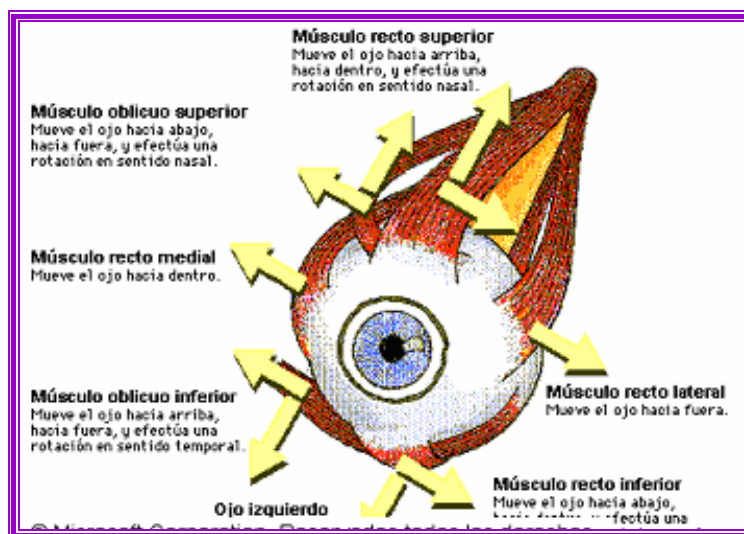


Imagen 20. Movimientos oculares: abducción, descenso, elevación³²



Fascias de la órbita

En la órbita encontramos láminas de tejido conectivo, estas son:

- ◆ Periórbita
- ◆ Septo orbital
- ◆ Cápsula de Ténon
- ◆ Fascias musculares

Periórbita. Es el periostio de los huesos que forman la órbita. A nivel del canal óptico y de la fisura orbital se continúa con la duramadre craneal, en el ádito se desprende de él para formar una especie de tabique frontal, el septo orbital, en el ángulo superolateral la periórbita se desdobra para alojar la glándula lagrimal.¹¹

Septo orbital. Se continúa con el periostio de la órbita, presenta múltiples orificios por donde salen vasos y nervios, los cuales van de la órbita hacia la región palpebral y viceversa.

Cápsula de Ténon. Es una membrana fibrosa, gruesa y resistente que se adapta a la porción escleral del globo ocular y está separada de este por el espacio epiescleral. En este espacio hay tejido graso que evita la fricción del globo ocular durante el movimiento. En la región posterior, la cápsula se fusiona con la vaina del nervio óptico y la esclera; por su borde periférico se relaciona con la cara profunda de la conjuntiva y se fusiona a la esclera.¹²

Fascias musculares. Para que los músculos puedan llegar a la esclera deben de atravesar su vaina, por lo que al hacerlo reciben prolongaciones de esta envolviéndolos. A partir de las vainas de los cuatro músculos rectos, salen prolongaciones por cada uno de sus bordes, las cuales se



unen a las vecinas y forman una especie de cono, este espacio cónico se encuentra ocupado por tejido graso formando el cuerpo adiposo de la órbita, el cual protege al globo ocular y el nervio óptico.¹²

Inervación y vascularización

El globo ocular está inervado por:

- ✚ Nervio oculomotor
- ✚ Nervio óptico
- ✚ Nervio troclear
- ✚ Nervio oftálmico (lagrimal, frontal, nasociliar)
- ✚ Nervio abductor¹³

El globo ocular está vascularizado por:

- ✚ Arteria oftálmica
- ✚ Arteria lagrimal
- ✚ Arteria central de la retina
- ✚ Arterias ciliares posteriores breves
- ✚ Arterias ciliares posteriores largas
- ✚ Arterias musculares
- ✚ Arteria supraorbital
- ✚ Arteria etmoidal posterior
- ✚ Arteria etmoidal anterior
- ✚ Arterias palpebrales mediales
- ✚ Arteria supratroclear
- ✚ Arteria dorsal de la nariz
- ✚ Arterias epiesclerales
- ✚ Vena oftálmica superior
- ✚ Vena oftálmica inferior¹³



Procedimientos quirúrgicos del globo ocular

Antecedentes

En 1583 George Bartisch fue el primero en describir la extirpación de un ojo, esta fue realizada sin anestesia y consistía en pasar una aguja enhebrada con hilo de seda a través del globo ocular, después se traccionaba hacia delante mientras se cortaban las adherencias, el ayudante irrigaba la cavidad con agua fría para controlar la hemorragia. De esta manera se extirpaba tanto el globo ocular como los tejidos orbitarios circundantes. Esta técnica se utilizó por más de un siglo.¹⁴

En 1817 James Beer realizó la primera evisceración.

En 1841 Ferrall, Bonnet y Stoeber un año después sugirieron retirar el globo ocular desde su cápsula de Ténon.

En 1865 Critchett realiza por primera vez la amputación del segmento anterior del ojo.¹⁴

En 1865 Noyes es el primero en practicar la evisceración como un procedimiento de rutina. La técnica consistía en extirpar la córnea y vaciar el contenido del globo ocular.

En 1884 P. H. Mules marca la diferencia en la cirugía de la anoftalmia al considerar la evisceración como un procedimiento para evitar la retracción del tejido orbitario. Su técnica consistía en realizar la separación de la conjuntiva hasta el ecuador, extirpar la córnea, realizar el curetaje del contenido ocular hasta la papila y realizar dos cortes en forma de triángulo de la esclerótica para poder realizar el cierre con facilidad.¹⁴

Es el primero en usar un implante orbitario al introducir una bola hueca de cristal "artificial vitreous" en la cavidad escleral.

En 1887 Frost realiza una contribución importante a la cirugía al realizar la fusión de la técnica de enucleación propuesta por Ferrall y Bonnet con la



idea de Mules, insertando una bola de cristal dentro de la cápsula de Ténon y suturándola.¹⁴

A partir de estos dos personajes los procedimientos de la cirugía anoftálmica han ido evolucionando, ya que la práctica de la evisceración, la enucleación y la excenteración se han utilizado desde principios del siglo XIX al igual que el uso de implantes orbitarios hasta llegar a nuestros tiempos donde podemos encontrar tratamientos como los implantes de hidroxiapatita.¹⁴

Procedimientos

Los procedimientos que se pueden realizar para llevar a cabo la remoción del globo ocular son:

- Eucleación
- Evisceración
- Excenteración

Y su elección dependerá de la patología de la cual se trate.²

Enucleación

Consiste en realizar la extirpación total del globo ocular y de una porción del nervio óptico, dejando intactos la cápsula de Ténon y los músculos oculo-motores^{15, 16} (Imagen 21).

Está indicada en:

- Ojos ciegos
- Traumatismos graves
- Patologías irreversibles: como melanomas y retinoblastomas, esto con el fin de evitar que la enfermedad se extienda al otro ojo.
- Iridociclitis
- Atrofia del globo ocular (Phthisis bulbi)
- Glaucoma

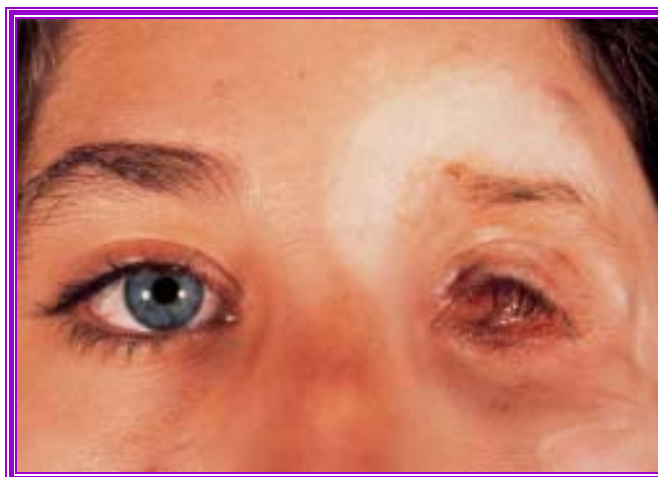

Imagen 21. Enucleación del globo ocular ¹⁶

La enucleación puede ser realizada de dos formas: la simple y con implante. La simple consiste en la remoción del globo ocular de su cápsula de Ténon, dejando esta, la conjuntiva y todos los tejidos adjuntos; mientras que la enucleación con implante, como su nombre lo dice se introduce un implante dentro de la órbita y se suturan los cuatro músculos rectos, con el fin de tener un muñón que permita movimiento y estabilidad en la futura prótesis.¹⁶

Evisceración

Esta técnica quirúrgica tiene como finalidad llevar a cabo el vaciamiento del contenido del globo ocular preservando la esclera para que esta sea el muñón, algunas veces se conserva también la córnea¹⁴ (Imagen 22).

Está indicada en:

- Panoftalmias
- Lesiones penetrantes profundas
- Tumores malignos
- Endoftalmitis ¹⁶

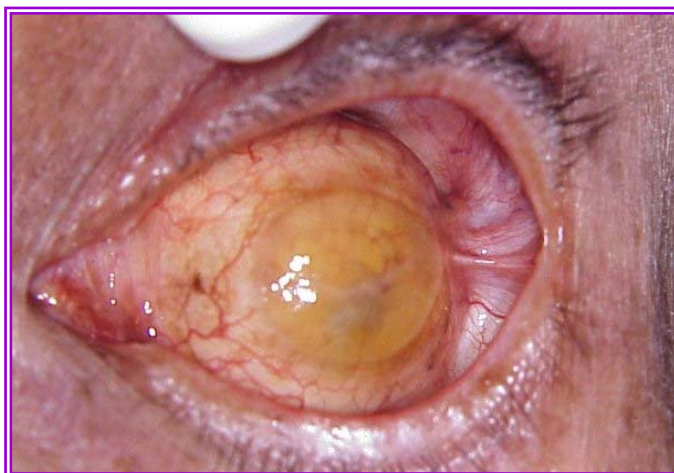

Imagen 22. Evisceración del globo ocular²

Excenteración

Consiste en la eliminación de todo el contenido de la cavidad orbitaria y la remoción de los párpados superior e inferior, el objetivo es extirpar el contenido orbitario en un solo bloque.

Después de realizada la cirugía se procede a realizar el tapizado de la cavidad con injerto epidérmico² (Imagen 23 y 24).

Está indicada en:

- Neoplasias malignas

Cuando existe un tumor maligno que no puede ser tratado con extirpación local, quimioterapia o radioterapia se realiza este procedimiento.

Es necesario hacer estudios histológicos para saber si el hueso está afectado o si hay extensión a otras estructuras faciales, de ser así estas también deberán de ser extirpadas.¹⁷

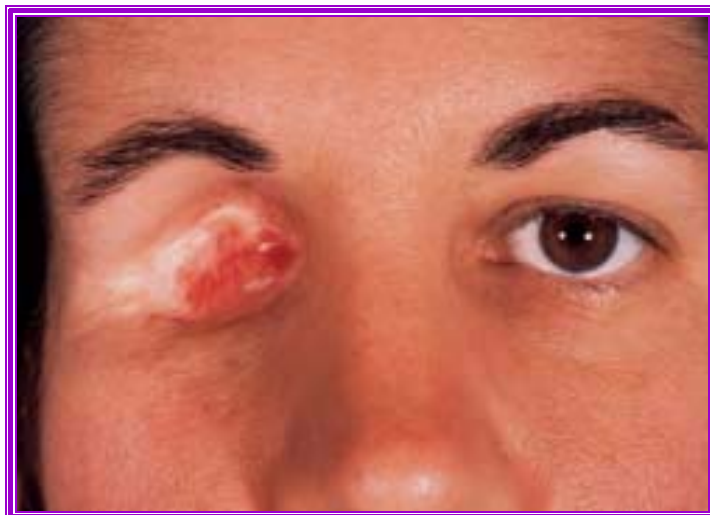

Imagen 23. Excenteración del globo ocular ¹⁶

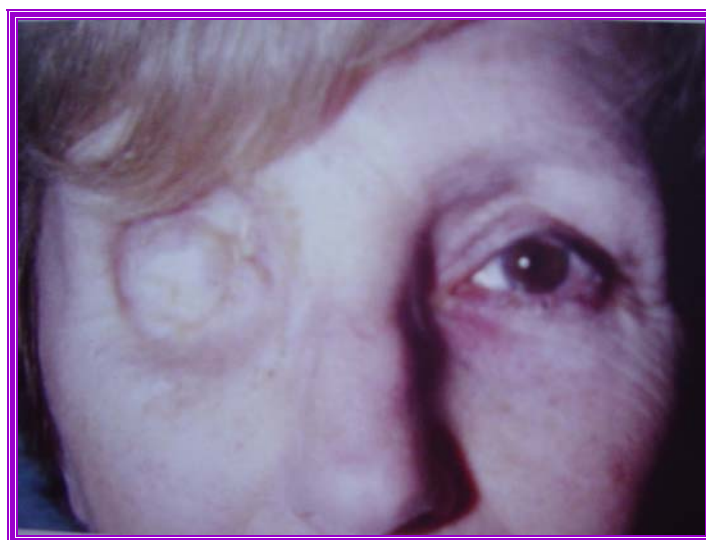

Imagen 24. Excenteración ²



Auxiliares de diagnóstico

Para obtener un diagnóstico correcto siempre es necesario complementar la historia clínica con radiografías, muchas veces es necesario el uso de estudios especiales para diferenciar entre una patología y otra.¹⁸

A continuación se describirán las radiografías utilizadas como auxiliares de diagnóstico: periapicales, posteroanterior, lateral de cráneo, waters, panorámica y los estudios específicos utilizados en prótesis maxilofacial.

Radiografías periapicales

Las radiografías convencionales nos proporcionan imágenes fundamentales, en algunos casos para realizar el diagnóstico estas serán suficientes, pero en casos más complejos las radiografías deben de ser apoyadas de otros estudios.¹⁸

Las radiografías periapicales permiten observar los órganos dentarios completos, y al menos 2 mm de hueso periapical.¹⁹

Radiografía posteroanterior

Recibe este nombre debido a que el rayo pasa en una dirección posteroanterior como lo dice su nombre a través del cráneo. Permite una buena visualización de las estructuras faciales, incluyendo los senos frontal y etmoidal, fosa nasal y las órbitas. Esta radiografía es utilizada para detectar la presencia de alguna patología, traumatismos o anomalías del desarrollo del cráneo. También proporciona datos para detectar cambios progresivos en las dimensiones mediolaterales del cráneo.¹⁹

Lateral de cráneo

Esta radiografía es utilizada para examinar tanto el cráneo como los huesos faciales con la finalidad de buscar traumatismos, enfermedades o



alteraciones del desarrollo. Esta proyección muestra los tejidos blandos nasofaríngeos, los senos paranasales y paladar duro¹⁹ (Imagen 25).

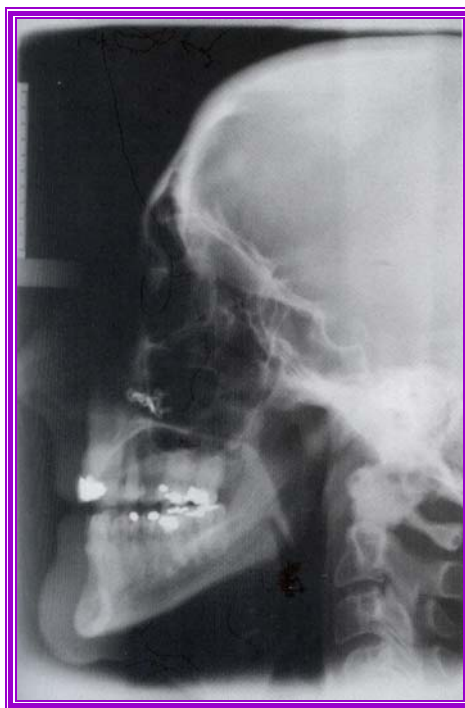

Imagen 25. Radiografía lateral de cráneo¹⁸

Waters

Esta proyección es una variación de la posteroanterior. Es útil para evaluar los senos maxilares, seno frontal, etmoidal, la órbita, la sutura frontocigomática y cavidad nasal.¹⁹

Ortopantomografía

Proporciona una imagen de la maxila, mandíbula y estructuras faciales. Esta permite realizar la evaluación de un traumatismo, presencia de terceros molares, extensión de una patología, lesiones, retención dental, anomalías del desarrollo¹⁹ (Imagen 26).

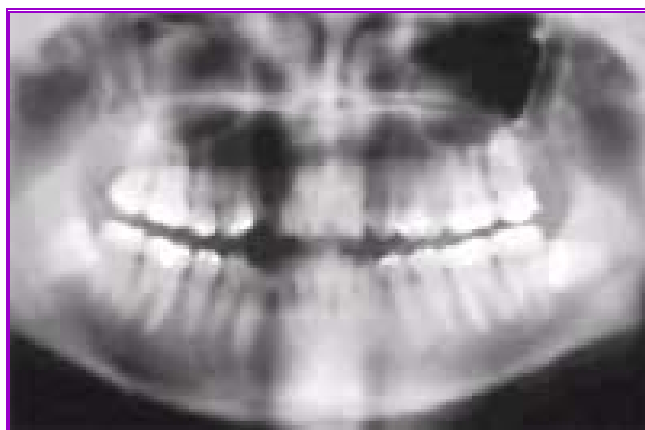

Imagen 26. Ortopantomografía ³³

Tomografía axial computarizada (TC)

Surge como producto de la investigación del Dr. Alan McLeod Cormarck y Godfrey Newbold Hounsfield.²⁰

La TC es una técnica la cual consiste en realizar múltiples cortes contiguos que se pueden visualizar como imágenes en los planos axial, coronal o sagital. La imagen de la TC es una reconstrucción mediante ordenador, el cual manipula matemáticamente los datos de atenuación obtenidos mediante múltiples proyecciones.²¹

Proporciona imágenes con cortes finos del esqueleto facial sin la superposición de estructuras, la manipulación electrónica de los datos permite el estudio de las estructuras óseas o estudio de los tejidos blandos. El aumento de la sensibilidad del contraste permite la visualización de cuerpos extraños.¹⁸

La información del corte en un plano se puede reconstruir para generar imágenes en otros planos. Se debe de emplear un campo de visión pequeño generalmente el grosor del corte es de 2-4 mm, es adecuado para valorar traumatismos faciales y la exploración es más rápida que cuando se obtienen cortes mas finos.²¹



Las imágenes coronales son útiles en la exploración de la órbita, tienen la ventaja de visualizar las láminas horizontales de hueso, las cuales incluyen el techo de la órbita, la lámina cribiforme, el suelo de la órbita y el paladar duro.^{18, 21}

La tomografía computarizada (TC) se realiza siempre que existe una posible lesión intracraneal.

La TC puede mostrar si el globo ocular está roto, luxación del cristalino, hemorragia o desprendimiento de la retina.

Dentro de las ventajas que presenta la tomografía están:

- Obtención de datos rápidos
- Reconstrucción de alta calidad en cualquier plano
- Facilitan el uso de aplicaciones 3D^{18, 21}

Tomografía axial computarizada helicoidal

Debido al avance del hardware se logró un nuevo método de tomografía computarizada: la helicoidal, la cual aprovecha el giro continuo de detectores y tubo productor de rayos X con el movimiento continuo de la mesa de estudio. El conjunto de estos movimientos hace que la resultante sea una espiral o hélice. La información de la TAC helicoidal se obtiene de dos formas: reconstrucciones planares y tridimensionales.²⁰

Las reconstrucciones planares permiten la obtención de planos axiales, coronales, sagitales, planos inclinados y curvos, lo cual ayuda en la delimitación espacial de la patología; mientras que con la reconstrucción tridimensional se obtienen imágenes de gran realismo a las que se les puede asignar un color según su rango de densidad²⁰ (Imagen 27 y 28).

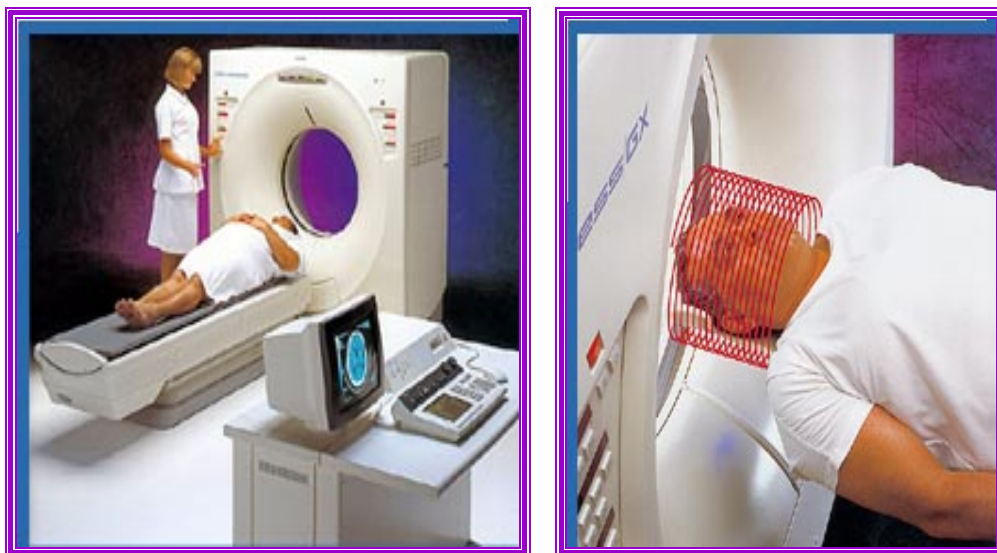


Imagen 27. Tomógrafo computarizado helicoidal
Toshiba Xpress/GX de alta resolución ²¹

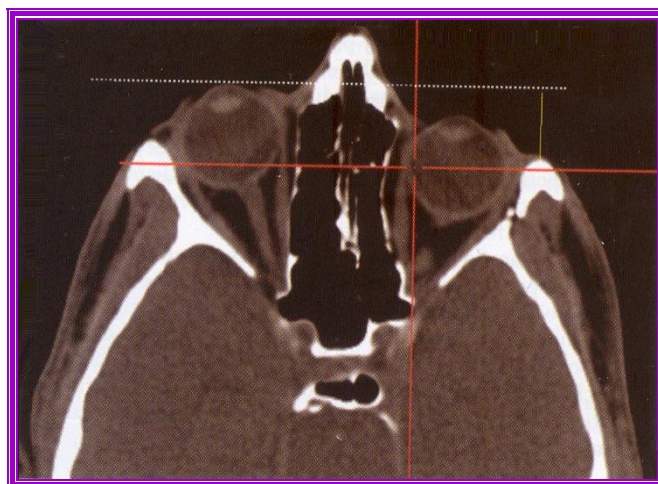


Imagen 28. Tomografía axial computarizada ¹⁸



Estereolitografía

Surge en los sistemas de diseño asistido por computadora (CAD).

En 1988 Charle Hull desarrolla el primer equipo de estereolitografía. En México esta se inicia en los 90's en el área de la ingeniería y poco después en el área de la medicina.²²

La estereolitografía es un proceso que consiste en la elaboración de modelos en tercera dimensión. Para esto es necesario que el paciente se realice una tomografía helicoidal, en la cual los cortes deberán ser de 0.5 mm, se almacene la información en un CD en formato DICOM, la cual es procesada por un programa específico de imágenes (MIMICS), para que el estereolitógrafo reproduzca el modelo con una fidelidad del 99%²² (Imagen 29).

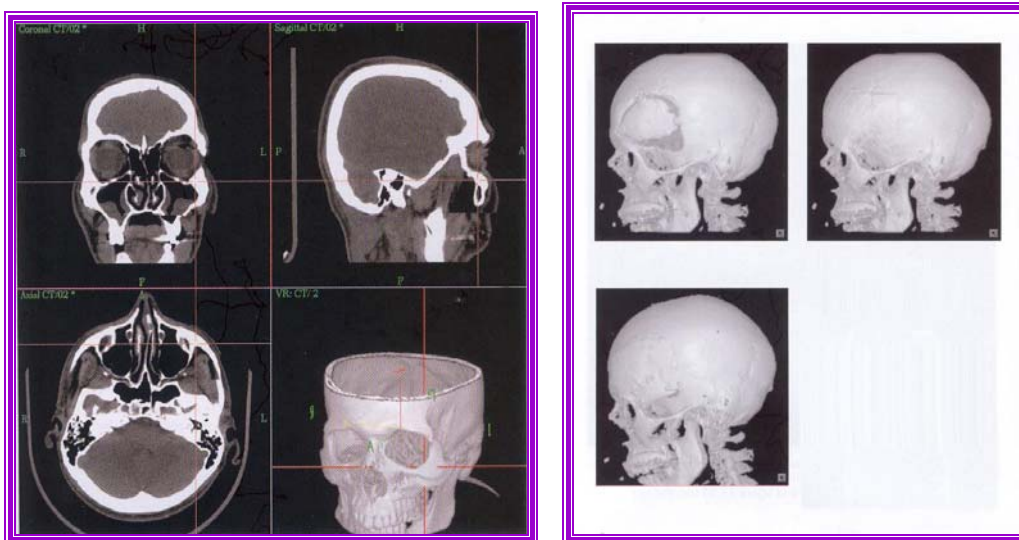


Imagen 29. Estereolitografía¹⁸

Estos modelos tridimensionales reflejan un segmento de la escala de grises de los datos que se obtiene por medio de la TC helicoidal; son



creados en una sustancia de sulfato de calcio con cianoacrilato como aglutinante para darles la apariencia y consistencia aproximada del hueso²² (Imagen 30).

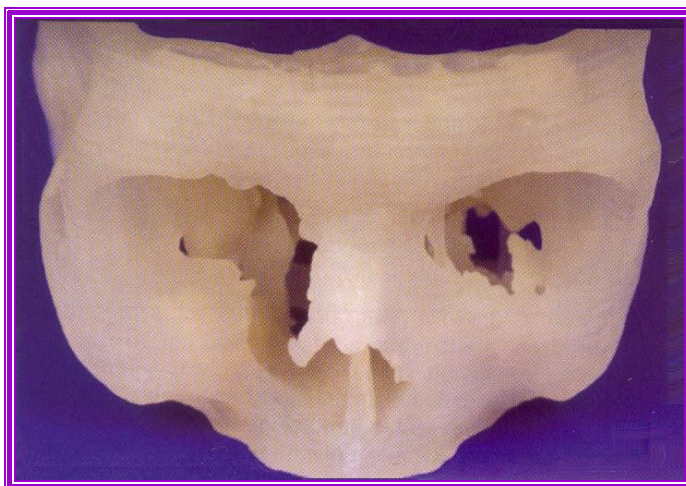


Imagen 30. Modelo obtenido en el estereolitógrafo ²²

Dentro de las ventajas que se obtiene con los modelos estereolitográficos es que es posible observar la situación del paciente y los defectos del tejido duro. Así mismo permite crear el plan de tratamiento y en el caso del protesista maxilofacial confeccionar prótesis individuales para el paciente y de esta manera predecir el resultado final del tratamiento.²²



Implantes como medio de fijación

Los medios de fijación son un aspecto importante en la rehabilitación con prótesis maxilofaciales debido a la posibilidad de desalojo que pudieran presentar estas prótesis, ya sea por su magnitud, peso o por encontrarse en zonas con mucha movilidad.²

Durante años se han usado como formas de retención las siguientes:

- ❖ Anclaje anatómico
- ❖ Anclaje mecánico
- ❖ Anclaje químico⁴

Anclaje anatómico. Se lleva a cabo cuando se toma de apoyo una estructura anatómica existente cerca del lugar del defecto.

Anclaje mecánico. El uso de lentes como anclaje fue el primer medio utilizado históricamente debido a que las prótesis usadas eran de acrílico rígido o semirígido. Se obtiene al sostener prótesis por medio de lentes, la desventaja de este medio es que al momento de que el paciente tiene que retirarse los lentes, la prótesis pierde estabilidad y se desaloja, lo que resulta incómodo para el paciente. En muchas ocasiones se fija la prótesis a los lentes formando una sola unidad, pero si el paciente retira los lentes pierde toda la prótesis.^{4, 23}

Anclaje químico. Por mucho tiempo sustituyó al mecánico o se usaba en combinación con este si la prótesis era demasiado grande o pesada. Se lleva a cabo por medio de adhesivos, lo desventaja que presenta este sistema es que el paciente con hipersensibilidad puede presentar reacciones alérgicas que pueden ir desde una simple irritación en la piel, hasta ulceraciones dolorosas y de difícil recuperación.²³



Otros inconvenientes que presenta es que el adhesivo puede causar cambios en el material de la prótesis volviéndolas duras, quebradizas o con alteraciones de color; en temperaturas altas el adhesivo pierde su consistencia y si el paciente transpira, el sudor se vuelve un separador entre la prótesis y el adhesivo provocando el desprendimiento de la prótesis; al paciente se le puede dificultar el colocarla debido a que no encuentra la posición correcta en la que debe ir.²³

A pesar de las desventajas que estos dos sistemas de retención presentan, se siguen utilizando debido a que muchas veces dependiendo del caso del paciente no es posible ofrecerle otro medio de fijación para su prótesis.

Con el descubrimiento y avances en el campo de la implantología oral, hoy se puede hacer uso de los implantes como un medio de fijación mucho mas estable, seguro y cómodo para el paciente. De esta manera obtenemos una nueva forma de anclaje:

❖ Anclaje quirúrgico ⁴

Anclaje quirúrgico. Los implantes dentales son aditamentos artificiales de titanio que se insertan en el hueso para sustituir un diente perdido, proporcionan un soporte estable, resistente y durable. Desde la introducción de los implantes extraorales en 1984 estos han sido usados para lograr la retención de prótesis faciales. Dentro de las ventajas que este sistema presenta encontramos que el paciente puede tener cierta seguridad que la prótesis no se va a mover de su lugar al realizar sus actividades diarias, la prótesis puede ser retirada de una forma sencilla y rápida, su colocación es mucho más fácil, se conservan las características



óptimas dadas en la elaboración de la prótesis además de que permite la ventilación de la piel y evita su total oclusión.²⁴

Antecedentes de los implantes

En el siglo XX aparecen los primeros implantes como resultado de procesos empíricos y aislados, los primeros en aparecer fueron los espiralados, en lámina y raíces artificiales. Dentro de los inconvenientes que presentaban era que producían infecciones recurrentes por lo que era necesaria la administración de antibióticoterapia prolongada, además de que su pronóstico era impredecible.⁴

En los años 1960-1970 el Dr. Brånemark, científico sueco, describió que el titanio se adhería firmemente al hueso, de esta manera surge el primer implante de titanio y a esta relación tan estrecha fue a lo que él denominó **oseointegración**.² Se comprobó que del 60-80% de la superficie del implante tiene contacto directo con el hueso y en estos contactos hay una delgada capa probablemente formada de proteoglicanos.

Después de la presentación de los implantes de Brånemark otros laboratorios comenzaron a elaborar sus propias versiones de implantes lo cuál contribuyó al desarrollo de la implantología oral.⁴

En 1965 se utilizaron los implantes en personas. En la actualidad los implantes son elaborados con titanio comercialmente puro (pureza 99.75%), contienen además pequeñas cantidades de hierro lo cual eleva la firmeza aunque aumenta los riesgos de corrosión.⁴



Oseointegración

Es definida como la coexistencia estructural, funcional y el remodelado adecuado que existe entre los tejidos biológicos diferenciales y componentes sintéticos que proveen funciones clínicas específicas sin iniciar mecanismos de rechazo.²

(Sabin P y Ferri J)

La oseointegración depende de 6 factores:

- ♣ Material del implante
- ♣ Macroestructura del implante
- ♣ Microestructura de los implantes
- ♣ Lecho del implante
- ♣ Técnica quirúrgica
- ♣ Condiciones de carga

Material del implante. El titanio comercialmente puro grado 1 contiene como máximo 0.20% de hierro y 0.18% de oxígeno, varias capas de óxido TiO, TiO₂, TiO₂O₃ se forman cuando el implante es fabricado, estas capas le dan las características de ser resistente a la corrosión y biocompatibilidad. El zirconio y el aluminio también presentan estas características. El acero inoxidable tiene buen grado de oseointegración pero presenta un alto grado de corrosión.²

Macroestructura de los implantes. Los implantes con forma de tornillo presentan buena estabilidad debido a su íntimo contacto entre las espiras del implante y el tejido óseo adyacente, mientras que los implantes en forma de cilindro pueden presentar inestabilidad.^{2, 4}



Microestructura de los implantes. La superficie del implante debe de contener pequeñas irregularidades como ranuras que permitan una mejor adhesión ósea.^{2, 4}

Lecho de implante. El mejor lecho es el que tiene un hueso bien vascularizado. El tejido óseo compacto tiene mejores propiedades que el esponjoso.

Técnica quirúrgica. Es necesario minimizar el trauma quirúrgico, esto se logra utilizando los instrumentos adecuados y sobretodo irrigación.

Condiciones de carga. Si se aplica una carga prematura puede formarse tejido fibroso en vez de hueso en la interfase implante-hueso. El número de implantes debe ser seleccionado dependiendo de la carga a ser soportada o el tipo de prótesis a realizar.²

Clasificación

Los implantes se clasifican en:

- ✓ Endo-óseos
- ✓ Yuxta-óseos o subperiósticos
- ✓ Trans-óseos
- ✓ Endodónticos

Endo-óseos. Son los implantes más utilizados y se pueden encontrar en forma de tornillo, lámina y cilindro. Dentro de los implantes de cilindro y tornillo podemos encontrar:⁴

- Bonelit
- Brånemark
- Core-vent



- Imz
- Integral
- Steri-Oss

Implantes yuxta-óseos o subperiósticos. Son dispositivos metálicos que se introducen bajo la mucosa, son confeccionados en el laboratorio a partir de los modelos del paciente. Son hechos de aleaciones de cromo-cobalto-molibdeno y pueden ser recubiertos de carbono o cerámica.⁴

Implantes trans-óseos. Constituidos por una placa fija que se coloca sobre la sínfisis mandibular, con dos o cuatro pilares que atraviesan la mandíbula y mucosa oral. Se emplean en cirugía maxilofacial, muy pocas veces se indican en implantología oral.⁴

Implantes endodónticos. Ayudan a que el diente tenga mas soporte periodontal, permiten aumentar la relación raíz/corona. Suelen utilizarse en fracturas radicales y son elaborados en titanio, aleación cromo-cobalto-molibdeno y cerámica.⁴



Implantes extraorales

En 1997 Tjellström logra por primera vez hacer un implante extraoral para un aparato auditivo. Entre 1979 y 1994 se lograron rehabilitar 310 pacientes con prótesis ancladas al hueso.⁴

En la actualidad existen 5 sistemas de implantes para la región extraoral:

- ✚ Sistema Brånemark. Es el sistema con el cual se tiene mas experiencia, los implantes son de titanio comercialmente puro en forma de tornillo, presentan una abertura a nivel apical.
- ✚ Sistema IMZ (implante cilíndrico intramóvil). Está conformado por tres elementos: cuerpo del implante, cartucho y elemento intramóvil. Los implantes son de forma cilíndrica con un recubrimiento de plasma de titanio. Se presentan en diferentes longitudes 6.5 y 7 mm y diámetros de 3.3 y 4 mm.⁴
- ✚ Sistema Epitec. Está compuesto por una placa de titanio moldeable con 16 perforaciones. Se debe de realizar la fijación de la placa mediante tornillos óseos cortos, en los lugares previstos se colocan tornillos de recubrimiento.
- ✚ Sistema ITI. Cuenta con implantes de 8, 10 y 12 mm de largo y diámetros de 3.5 y 4 mm.⁴
- ✚ Sistema Conexao. Tiene implantes intraorales y extraorales sus diámetros van desde 3.3 a 3.5 mm, 3.75 4 4.0 mm, 4.3 mm, 5.0 a 6.0 mm²⁵ (Imagen 31).

Indicaciones. Dentro de las indicaciones generales para el uso de estos implantes se encuentra:

- Rehabilitación de defectos craneales
- Malformaciones del oído externo

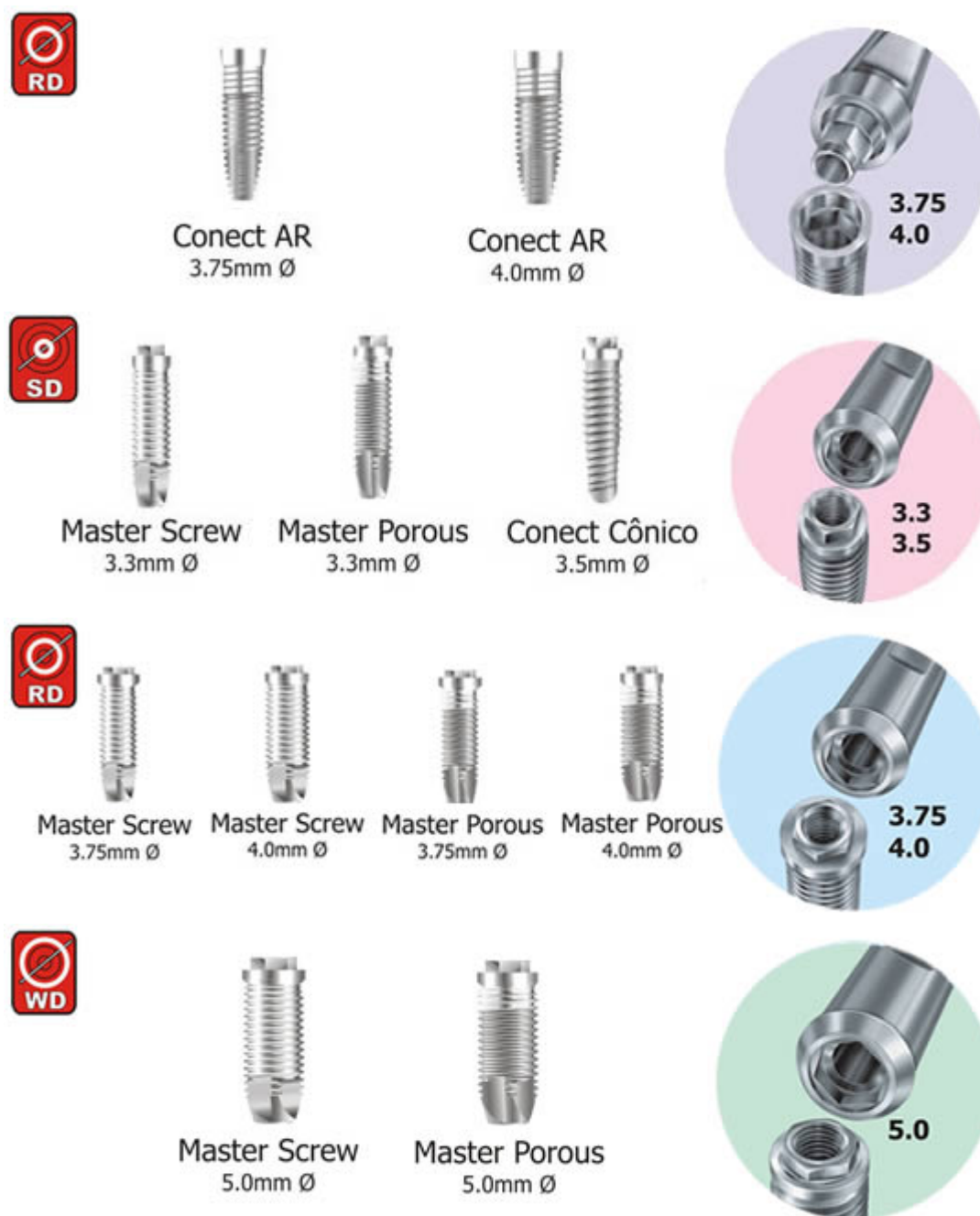


Imagen 31. Diferentes tipos de implantes (Sistema Conexao) ²⁵



- Defectos traumáticos, quirúrgicos
- Defectos en nariz
- Defectos en órbita
- Exigencia estética^{2, 4}

Contraindicaciones. Se encuentran:

- Falta de higiene
- Demencia
- Dependencia de drogas

Número de implantes. En la región de la oreja son suficientes 2 implantes. En la región de la órbita y la nariz es recomendable usar de 3 a 4 implantes, en el caso de la órbita estos se colocan en los arcos laterales superior e inferior. Se recomienda que los implantes estén a una distancia de 15 mm como mínimo uno del otro para facilitar la higiene^{4, 26} (Imagen 32,33,34,35).

Schwenzer y colaboradores proponen la colocación de implantes periorbitales y de un implante en el centro de la órbita, aunque para esto es necesario primero realizar un trasplante previo de injertos de cresta iliaca. Los autores realizaron un estudio en 18 pacientes con un total de 60 implantes de titanio periorbital y central durante un periodo de observación de 46 meses en donde solo se observó una pérdida del 3%.⁴

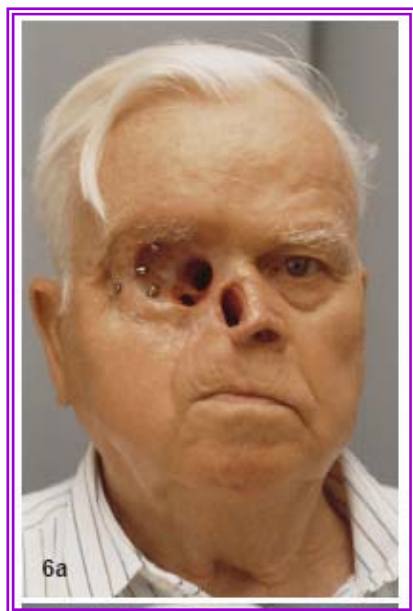

Imagen 32. Implantes en el borde lateral ⁴




Imagen 33. Prótesis implantosoportada ⁴

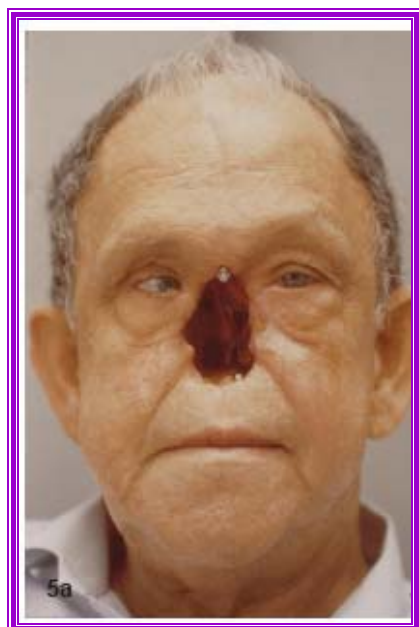

Imagen 34. Implantes en la zona nasal ⁴



Imagen 35. Prótesis implantosoportada ⁴



Clasificación de Jensen. Esta clasificación surge debido a la necesidad de determinar la situación topográfica de los implantes en la región cráneo-facial, con esta clasificación se puede definir la cantidad de hueso para anclar los diferentes tipos de implantes. Se dividen en diferentes sectores craneofaciales:

- ◆ Sitio Alfa
- ◆ Sitio Beta
- ◆ Sitio Delta

El alfa tiene una profundidad ósea de 6 o mas mm se pueden colocar implantes tamaño standard, el beta 4 o 5 mm y el delta 3 o menos mm se pueden colocar implantes cortos.²

Técnica quirúrgica

- 1) El primer paso consiste en someter al paciente a anestesia general.
- 2) Se diseña el colgajo.
- 3) Se realiza la incisión, llevándose a cabo el levantamiento del colgajo, y dejando una superficie visible y fácil de acceder.^{4, 27}
- 4) Osteotomía. Es la preparación del lecho óseo para la instalación del implante, se debe realizar con enfriamiento constante de agua para evitar un sobrecalentamiento. Cada sistema contiene fresas de diferente graduación. Las fresas van abriendo en diámetro y longitud, en forma gradual y controlada (secuencia de 5 fresas).
- 5) La primera fresa utilizada es redonda.
- 6) Después se utiliza una fresa en espiral que llega a la profundidad que se había medido.
- 7) Se continua con una fresa guía que va a producir la apertura para la siguiente fresa que es una fresa espiral.²⁷
- 8) Se utiliza una fresa espiral que es un paralelizador, el cual se coloca en el fondo del lecho para ver que la ubicación y dirección sean las correctas.



- 9) Se instala el implante, de forma manual o con motor.
- 10) Se realiza un aseo quirúrgico con suero y se reposicionan los tejidos, se suturan.
- 11) En una segunda fase se expone el implante y la piel se adelgaza lo máximo posible, después de suturar la piel se tensa a través del tornillo de titanio, se retira el tornillo de recubrimiento y se atornilla un pivote percutáneo.
- 12) Respetando el tiempo de oseointegración se puede llevar a cabo la sobrecarga del implante. ²⁷

Imanes

Desde 1993 se han tenido buenos resultados al colocar imanes en las prótesis implantosoportadas. Dentro de las ventajas de incorporar imanes a la prótesis se encuentran:

- ❖ Las fuerzas de retención se reparten y no se concentran solo en los implantes
- ❖ El paciente puede colocar y retirar con mayor facilidad la prótesis
- ❖ Se realiza con facilidad la limpieza de la zona
- ❖ El paciente no manipula directamente los implantes⁴

Esta técnica es casi exclusiva de la zona orbital y nasal. Los imanes desarrollados para este uso son de medida estándar, sin peligro de corrosión, revestidos de titanio y se encuentran en dos presentaciones esféricos y telescópicos.²



La técnica de Keith Tomas menciona la confección de una placa de acrílico la cual se adhiere al rostro por medio de adhesivo y que contiene imanes para fijar la prótesis, la cual lleva los imanes correspondientes, de esta manera el adhesivo no entra en contacto con la prótesis.⁴




Imagen 36 Diferentes tipos de imanes (Fuente directa)



Técnicas para la elaboración de prótesis orbitales

Antecedentes

A lo largo del desarrollo de la prótesis maxilofacial como especialidad innumerables profesionales de esta área han creado métodos para la confección de prótesis, muchas otras veces se han modificado técnicas, agregando pasos o combinándolos con el fin de lograr la elaboración y el perfeccionamiento de técnicas que permitan la elaboración de prótesis de una manera mas rápida y eficaz. Así podemos mencionar a los siguientes personajes: ²

- 1935 Travers tomaba fotografías del iris y los incluía en resina acrílica y después los incorporaba a la esclera.
- 1947 Niiranen sugiere pintar los iris con acuarela en discos de papel.
- 1973 Rahn y Boucher usan prótesis de stock en la confección de prótesis oculopalpebrales.
- 1975 Rode describió prótesis huecas.
- 1976 Chalian, Drane y Standish utilizaban discos de celulosa y pigmentos al óleo.²
- 1978 Varella confeccionó una mufla metálica la cual permitía prensar varias calotas con o sin el iris incluido.
- 1979 Carvalho también describe prótesis huecas
- 1980 Rode & Rode pintaba sobre discos de resina acrílica
- 1982 Graziani y Oliveira sugieren pintar el iris con acuarelas en discos de
papel. Rossa pintaba sobre discos de resina.
- 1983 Jankielewicz utilizaba iris franceses de stock, los cuales incorporaba
a las prótesis individualizadas.
- 1985 Taicher también utilizaba iris franceses de stock.²



- 1986 Rezende, Piras de Oliveira y Brito e Dias utilizaban la calota acrílica incolora para recubrir el iris de papel pintado. Bowcock también utilizaba fotografía del iris y la incorporaba en el acrílico.²
- 1987 Trigo y Trigo sugieren el empleo de papel canson para pintar el iris.
- 1998 Silva pintaba sobre discos de resina acrílica.
- 1999 Moroni defiende el uso de la polimerizadora hidroneumática para acelerar el tiempo de polimerización de la resina acrílica.²

A continuación se muestran las técnicas para la elaboración de la prótesis orbital, la cual consta de dos partes: la elaboración de la prótesis ocular y la elaboración de la prótesis orbitaria.



Técnica UNAM para la elaboración de prótesis ocular

1) Toma de impresión

La impresión es realizada con cera toda estación, esta es moldeada de manera manual en diferentes tamaños, dependiendo de las características del ojo contralateral, se duplica esta impresión con yeso piedra, colocándola en una mufla para obtener el negativo y después obtener la esclerótica con metilmetacrilato transparente pigmentando el líquido con óleo blanco. La esclerótica es obtenida al colocar la mufla con el metilmetacrilato en la estufa de curado a temperatura de ebullición durante 90 minutos. Una vez terminado el curado de la esclerótica se procede a pulirla al alto brillo.²

El método que se utiliza es colocándose el protesista frente al paciente a una distancia de 50 cm. para observar la ubicación del centro pupilar, comparándolo con el ojo contralateral, después la distancia del párpado superior al centro pupilar, la del párpado inferior y por último las dos comisuras: la del lagrimal y la externa hacia el centro pupilar.

Una vez obtenido el centro pupilar se marca el diámetro írico de aproximadamente 11 mm con un compás, se vuelve a observar desde el limbo.²

2) Desgaste de la esclerótica

Se deberá desgastar en una forma perpendicular al plano del horizonte de observación, sin perder el centro pupilar se hace el primer desgaste para crear la meseta, se realizan tres desgastes mas para así obtener la profundidad del iris.²



Después se realiza el desgaste del centro pupilar con piedra montada hasta dejar plana la meseta. Se continúa con el desgaste a la esclerótica esto con el fin de darle espacio a los materiales que se van a utilizar para realizar la caracterización y la cubierta de metilmetacrilato transparente. Cuando se termina de realizar los desgastes la pieza debe de ser pulida con piedra pómez pero sin abrillantarla esto debido a que si no está abrillantada los pigmentos van a tener más adhesión.²

3) Caracterización del iris

La mezcla de los pigmentos se realiza al diluirlos con el monómero del acrílico autocurable y al obtener el color deseado este se deberá fijar con jarabe. Se deberá colocar una base de 9 mm de diámetro de color negro y fijarlo con el jarabe, se realiza una capa de 10 mm de diámetro del color mas cercano al del paciente la cual irá colocada sobre la capa negra.

Para la caracterización del iris, este se divide en tres tercios: el pupilar, el medio y el del limbo. El tercio medio es el primero en caracterizarse.

- En el tercio pupilar está el collarete que es la tonalidad más intensa. Para hacer su caracterización se necesita mojar el pincel en acrílico y hacer líneas con la hoja de bisturí en forma de rayado.²
- El tercio medio es el que se encarga de darle el color al iris en general, se realiza utilizando los pigmentos cafés, verdes o azules turbios diluidos en el acrílico, una vez elegido el color, la fijación se realiza con el jarabe de metil-metacrilato.
- Alrededor del iris se da un desvanecimiento (limbo). La caracterización se hace mezclando jarabe y pigmentos de óleo negro, azul o blanco turbios con el pincel 000 para abarcar 0.5 mm



dentro y 0.5 mm fuera del iris. Esta caracterización da 11 mm de diámetro total de la caracterización del iris.²

Cada vez que se hace una caracterización se debe de verificar con el ojo contralateral colocando una gota de agua en la prótesis y comparándola. Se usa el agua por que simula la refracción que le da a la córnea del ojo normal. Cuando se logra el color deseado se fija con el jarabe, ya secos los colores con la hoja de bisturí se delimita la circunferencia del agujero pupilar y se pinta con pigmento negro.²

4) Caracterización de la esclerótica

El ecuador del globo que no está cubierto por los párpados es el que va a determinar el color de la esclera. Como color de base se pone jarabe azul ultramar leve e irregularmente. Después se utilizan filamentos de los hilos de rayón para simular los vasos sanguíneos; estos se cortan al tamaño necesario y se toman humedeciendo el pincel en el jarabe y se colocan en la esclerótica siguiendo la dirección y cantidad del ojo contralateral.

Para poder reproducir las características melanínicas de la esclerótica se mezcla el jarabe con pigmento u óleo ocre muy turbio y con algún otro color como negro o rojo. Terminada la caracterización se coloca una capa de jarabe transparente en toda la prótesis de forma uniforme y se deja secar por dos horas.²

5) Terminado de la prótesis

Se coloca separador en la impresión que se encuentra en la mufla, se mezcla polímero y monómero de acrílico transparente hasta tener una consistencia semifluida y se deja reposar en la contramufla por espacio de 5 a 10 minutos, después se coloca la prótesis, se prensa y se deja en la estufa de curado por 90 minutos. Se deja enfriar la mufla, se abre, se hace el desgaste de los excedentes de la prótesis y se pule al alto brillo con ayuda de mantas y pulimentos.²



Prótesis orbital u oculopalpebral

Las prótesis oculopalpebrales u orbitarias tienen la función de restituir la pérdida del globo ocular y tejidos adyacentes de una manera artificial. Son las prótesis más difíciles de elaborar con buenos resultados ya que se intenta reconstruir un órgano móvil con una prótesis estática.

Estas prótesis pueden asentarse en toda la superficie del defecto introduciéndose en él, por lo que debe de estar tapizado por injerto de piel o mucosa o tener asiento en la periferia del defecto apoyándose en tejidos sanos pasando por encima del defecto.^{2, 28}

Clasificación. Las prótesis orbitales se clasifican según su material en:

- ✚ Rígidas
- ✚ Flexibles

A continuación se describe la técnica utilizada para la elaboración de una prótesis orbital.

1) Impresión facial

Se debe de delimitar la zona la cual se va a impresionar, se tapa el defecto a impresionar con cera "utility" con la finalidad de que al momento de retirar la impresión esta no sea retenga en el defecto, se coloca vaselina en las zonas donde se pudiera quedar el material de impresión como lo son cejas y cabello. Se puede utilizar como material de impresión alginato, silicona, agar o materiales de poliéter. Si se usa alginato este debe de estar muy fluido y se debe comenzar a colocar en lo profundo del defecto para que no se formen burbujas. Es importante indicarle al paciente que respire con la boca y se mantenga tranquilo.²⁸



Se colocan gasas húmedas en el alginato para que este no escurra y al mismo tiempo que sirvan de elemento de unión entre este y el yeso que se le coloca para darle soporte y poder retirar la impresión sin deformarla o desgarrarla.

2) Modelo

Se obtiene un modelo de trabajo y estudio al correr la impresión en yeso piedra o extraduro.²⁸

3) Confección de la prótesis ocular

Esta se realizara imitando el ojo contralateral. Su tamaño debe de corresponder al ancho entre el canto interno y externo del ojo sano, su cara externa será convexa y recubierta de acrílico transparente, la cara interna será plana y se apoyará en la prótesis orbital.²⁸

4) Iris

Se caracteriza previamente en discos de grafito. Se elige el adecuado para el paciente según el tamaño del iris, la caracterización se realiza mezclando el monómero con polímero y óleo, se colocan colores base en una paleta y la caracterización se inicia colocando los colores más claros y se van subiendo las tonalidades pintando desde el centro a la periferia, para darle mayor profundidad.²⁸

5) Obtención de la esclerótica

Se adapta el conjunto iris- pupila al modelo de cera, se carga la mufla con resina blanca y se incluyen pigmentos que se asemejen mas a la esclerótica y se polimeriza en agua hirviendo durante 30 minutos. Al enfriarse se desgastan los excedentes y la superficie del iris dejándola cóncava para darle apariencia de profundidad.



6) Caracterización de la esclerótica

Se realiza imitando los vasos sanguíneos con hilos de lana o seda cortados y pegados a la esclerótica partiendo de los ángulos en sentido longitudinal, disminuyendo su intensidad al acercarse al iris. Se vuelven a utilizar las pinturas que se usaron para el iris.

Una vez terminada la caracterización se vuelve a ubicar la prótesis en la mufla, se carga con acrílico transparente.²⁸

7) Terminado de la prótesis

Se pule perfectamente la prótesis con fresas de diamante, conos de silicona, papel de lija a baja velocidad y con polvo de piedra pómez.

8) Encerado

El encerado de la cavidad ocular se realiza en el modelo con hojas de cera rosa bien adaptadas a este llenando los espacios y esculpiendo los límites dejándolos bien definidos.²⁸

9) Ubicación del ojo protésico

Se puede usar el vernier y el pupilómetro para ubicar la prótesis ocular en la lámina de cera en la órbita. Una vez ubicado se inicia la escultura intentando copiar las líneas de expresión e irregularidades de la piel, se crean los párpados y la apertura palpebral, siempre comparando con las características del paciente. Los límites deben de ser disimulados con las arrugas y salientes naturales de la piel. Se prueba la epítosis en el paciente.

10) Caracterización de la silicona

Una vez terminada la escultura en cera esta se incluye en una mufla, se realiza una retención en la prótesis ocular que permita su ubicación en la mufla. Se utiliza silicona catalizada con platina (Episyl de la casa



Dreve) que es una silicona pre-coloreada. Si se utiliza silicona transparente se añaden pigmentos minerales u orgánicos.²⁸

Se determina el color base mezclando la silicona, se presiona con un dedo la piel del paciente la cual presentara un color sin afluencia sanguínea para poder comparar el color con la de la silicona. Seguido de esto se caracteriza el color exterior de la piel para lo cual se van mezclando los pigmentos para imitar las regiones de los parpados y las zonas adyacentes, con un pincel se pueden ir agregando colores directamente en las distintas áreas. Cargada la mufla se procede a su prensado, se coloca en agua y se hace hervir durante dos horas.

11) Terminado de la prótesis orbital

Una vez terminada la vulcanización de la prótesis se recortan los márgenes, se limpia de los restos de yeso que pueda contener. Con una aguja hipodérmica se cose con cabello las cejas y las pestañas.

12) Prueba en el paciente

Se coloca la prótesis en el paciente y se verifican los márgenes. Se pueden utilizar lentes para ayudar a disimular la prótesis y ayudar a su retención cuando se utilizan adhesivos.²⁸



Prótesis orbitaria flexible integrada a los anteojos

Esta técnica propone la fijación de la prótesis orbitaria al marco de los lentes con la finalidad de evitar el uso de adhesivos.

1) Impresión facial o moulage

Se delimitan los perímetros de la zona que se quiere abarcar, se coloca vaselina en las zonas donde el material se puede retener en este caso en las cejas y cabello. Se realiza la impresión con alginato muy fluido colocándolo en las partes mas profundas del defecto, se coloca una gasa húmeda sobre el alginato y después se coloca una capa de yeso para darle respaldo.²⁹

2) Modelo

Se obtiene un modelo en yeso piedra al cual se le adapta una placa base sin penetrar en la profundidad del defecto, pero si dejando el espacio suficiente para la colocación de la prótesis ocular. La placa base se recorta hasta la extensión que tendrá la futura prótesis.

3) Ubicación del globo ocular

Se coloca la placa base en la cavidad del paciente y se ubica la prótesis ocular, siempre controlando las distancias entre el ángulo externo e interno del ojo y la profundidad. Se puede utilizar el vernier y el pupilómetro.²⁹

4) Confección del substrato de acrílico

El substrato o placa de acrílico es el elemento de unión de la prótesis a los anteojos, este debe de quedar atrapado dentro del material flexible (silicona). Para empezar se adapta una hoja de cera la cual deberá pasar



sobre el globo ocular y la placa base, se recorta la cera en la zona del contorno del ojo, debe de tener una extensión sobre el puente nasal para que sea la unión con los lentes y otra extensión en la parte externa para unirla a la patilla de los mismos.

En base a esta lámina de cera se confecciona el substrato de acrílico en color transparente o color piel. Se prueba en el paciente.

5) Escultura

En el modelo se coloca la placa base, la prótesis ocular y la matriz de acrílico para comenzar la escultura de la prótesis orbital. Para este fin se puede utilizar cera rosa o platicina, se copian las arrugas o irregularidades de la piel, se crean los párpados y la apertura palpebral. Una vez terminada la escultura se crea una retención de acrílico autocurable en forma de pirámide facetada expulsiva, se hace un contra modelo de yeso piedra, se elimina la placa base y la cera con agua hirviendo, se limpian los modelos y contra modelos, se asperiza la placa de acrílico en su cara superior, se limpia con acetona y se coloca un adhesivo de silicona, se coloca la silicona elegida.²⁹

6) Caracterización intrínseca de la silicona

Se utiliza silicona de vulcanización en frío, se determina el color base de la piel, se agregan diferentes pigmentos para imitar las zonas de la piel, estas caracterizaciones se van cargando en el molde, se deja reposar durante 12 horas, se abren los moldes, se retira la prótesis, se recorta y prueba en el paciente.²⁹



III. PLANTEAMIENTO DEL PROBLEMA

Conocer la forma de rehabilitación de un paciente excenterado por medio de la prótesis orbitaria con implantes e imanes, debido a que representa un reto para el protesista maxilofacial la compleja situación en la que se encuentra el paciente.



V. OBJETIVOS

5.1 OBJETIVO GENERAL

- Rehabilitar al paciente excenterado por medio de la prótesis orbitaria implantosoportada.

5.2 OBJETIVOS ESPECÍFICOS

- Obtener un conocimiento más profundo de la prótesis maxilofacial y su relación con otras áreas de la odontología y la medicina.
- Mostrar el uso de la estereolitografía como medio de diagnóstico y tratamiento en prótesis maxilofacial.
- Dar a conocer los medios de fijación en una prótesis orbitaria.
- Describir la secuencia de pasos a seguir en la elaboración de la prótesis orbital a través de la técnica UNAM, así como el manejo del paciente excenterado.

IV. JUSTIFICACIÓN



Debido al incremento de pérdidas oculares por traumas, patologías y anomalías congénitas los pacientes recurren al uso de prótesis orbitales para lograr una rehabilitación integral. Hoy en día es posible ofrecer técnicas que logren la elaboración de una prótesis con características similares a las del paciente (gama de colores y pigmentaciones). Así mismo se cuenta con el uso de implantes como medio de fijación y el uso de imanes para favorecer la manipulación de la prótesis, ofreciendo una nueva opción al paciente que lo requiera.

La importancia de esta tesina es conocer el procedimiento utilizado en la elaboración de estas prótesis y las técnicas aplicadas, apoyado en un caso clínico.



VI. METODOLOGÍA

La rehabilitación por medio de una prótesis orbitaria implantosoportada fue realizada en un paciente masculino de 49 años con antecedentes de diabetes mellitus al cuál se le diagnosticó mucormicosis hace 5 años y fue sometido a excenteración del globo ocular izquierdo. Al paciente ya se le habían confeccionado dos prótesis orbitales las cuales se fijaban por medio de adhesivo.

6.1. MATERIAL Y MÉTODO

El material utilizado para la confección de la prótesis orbital implantosoportada es el siguiente:

- Polimetacrilato de metilo termopolimerizable transparente
- Pigmentos naturales
- Pinturas de óleo
- Fibras de rayón
- Cera toda estación
- Yeso piedra
- Muflas
- Prensa
- Modelina en barra
- Pinceles 0, 000 y 00000
- Jarabe de polimetacrilato de metilo
- Espátula para cera
- Espátula para yeso
- Taza de goma



- Godetes
- Goteros
- Compás
- Bisturí y hoja de bisturí
- Estufa para curado
- Piedras y pulimentos
- Mantas
- Silicona de vulcanización en frío
- Fibras flock
- Adhesivo industrial
- Cabello natural

Se utilizará la técnica UNAM para obtener la prótesis ocular, y posteriormente se elaborará la prótesis orbitaria.

VII. PRESENTACIÓN DEL CASO CLÍNICO

Ficha de identificación

- ✚ Nombre: R.B.S.
- ✚ Sexo: masculino
- ✚ Edad: 49 años
- ✚ Estado civil: casado
- ✚ Ocupación: vigilante

AHF: Madre con diabetes mellitus
Padre con diabetes mellitus



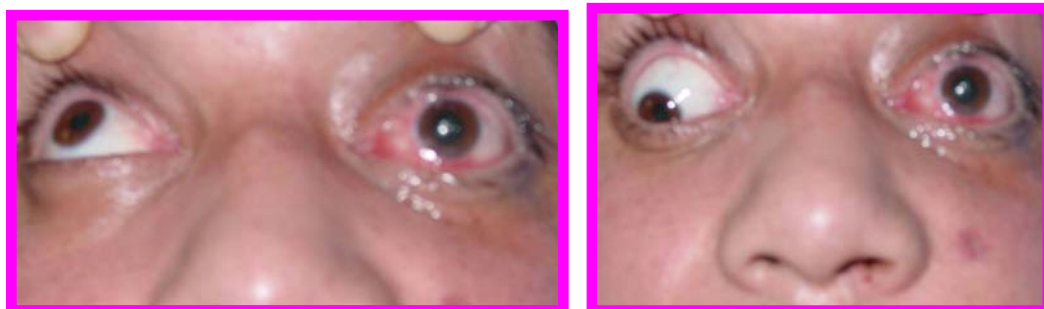APNP: Alcoholismo +

APP: Diabetes mellitus

Cirugías: agosto del 2001 excentéresis del globo ocular izquierdo por mucormicosis.

Pre-operatorio

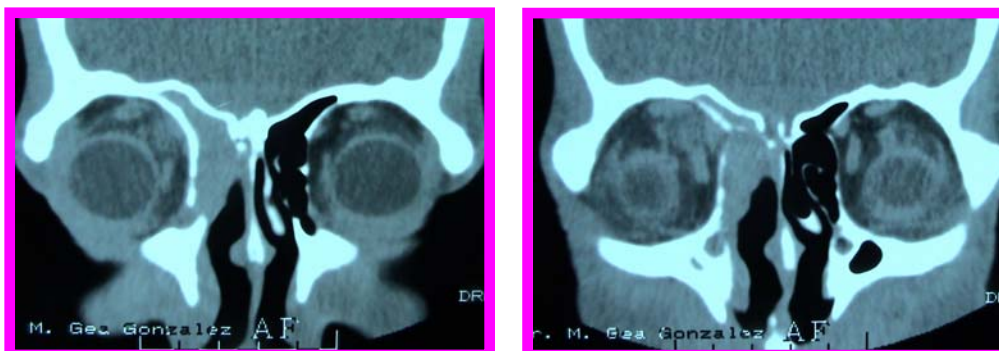
El paciente acude a la consulta oftalmológica en el Hospital General Dr. Manuel Gea González debido a que presenta dolor en la cavidad ocular izquierda, pérdida de visión unilateral y sangrado en la cavidad nasal. Se le realiza la exploración pidiéndole que haga movimientos oculares observándose que no puede realizarlos con el globo ocular izquierdo.



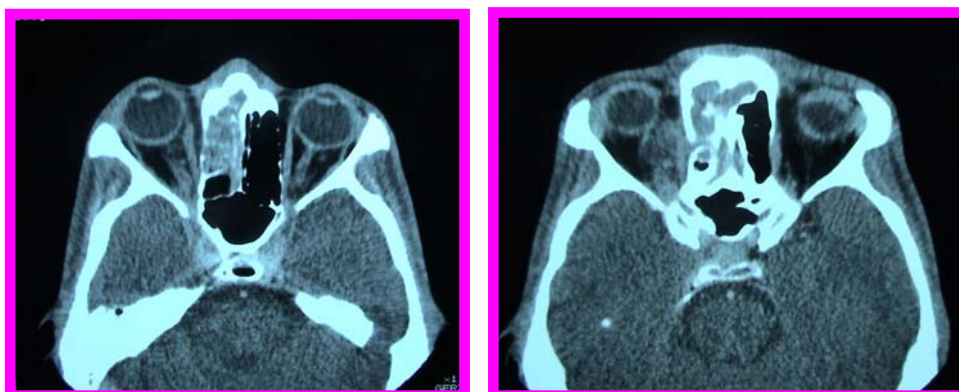


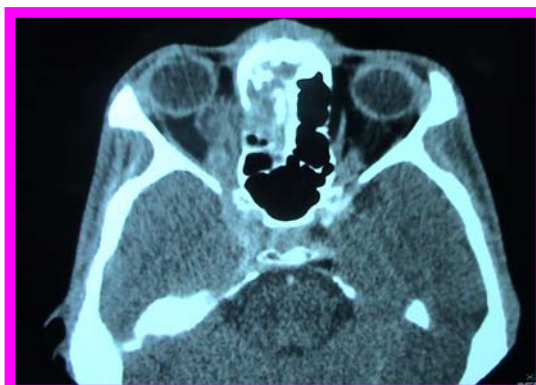Fotografía 1 y 2. Movimientos oculares (Fuente directa)

Se le pide que se realice una tomografía axial computarizada para determinar la extensión de la patología.



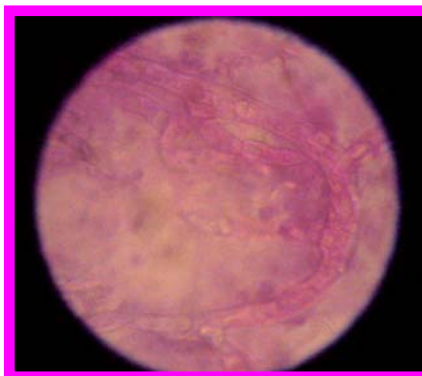
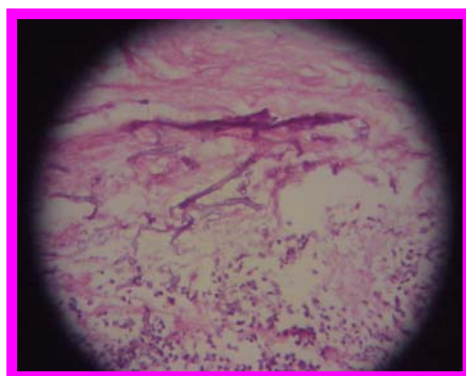
Fotografía 3 y 4. Tomografía axial computarizada (Fuente directa)

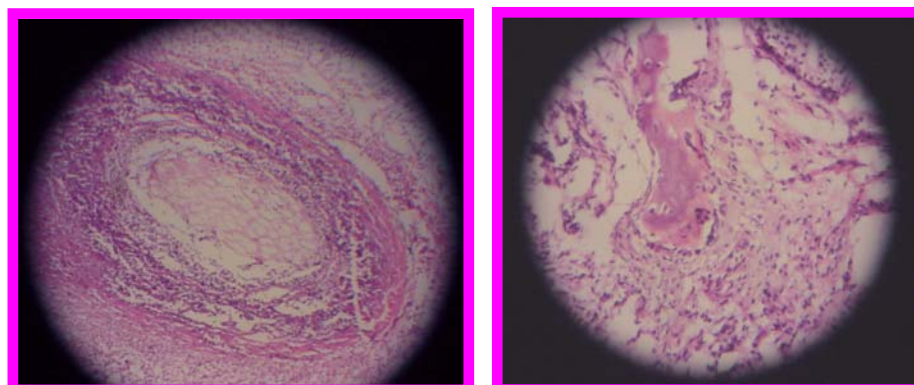




Fotografía 5, 6 y 7. Tomografía axial computarizada que presenta ocupación de la cavidad ocular con principios de extensión a regiones adyacentes (Fuente directa)

Se le realizó una biopsia del tejido afectado para confirmar el diagnóstico:
Mucormicosis



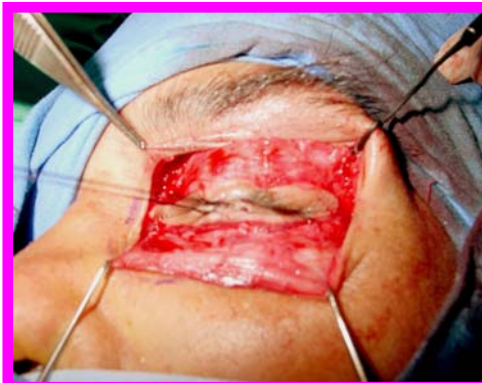
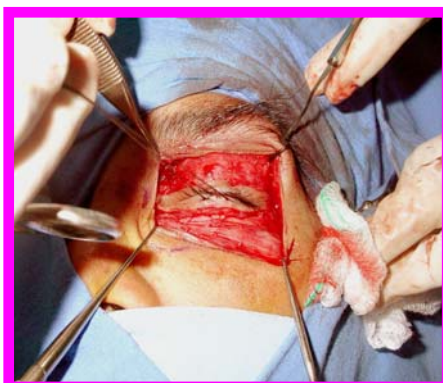
Fotografía 8, 9, 10 y 11. Resultados obtenidos de la biopsia del tejido afectado (Fuente directa)

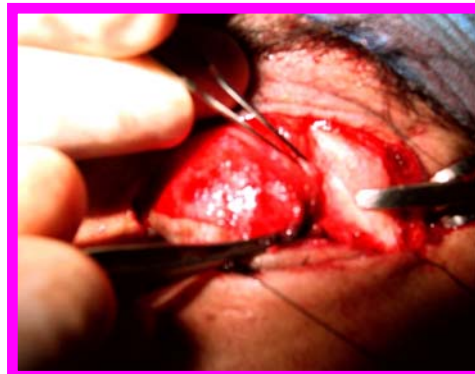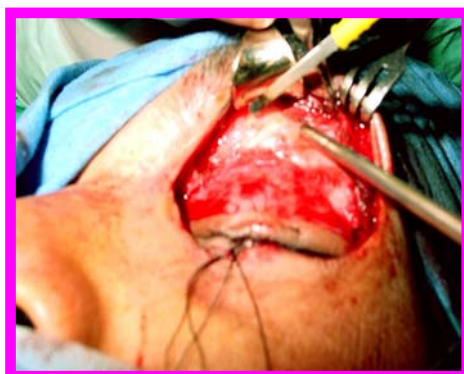Se realizaron interconsultas con otorrinolaringología, neurología y neurocirugía, confirmándose así con las pruebas oftalmológicas, la tomografía axial computarizada y biopsias el diagnóstico de mucormicosis. Debido al estado en el cual se presentó el paciente y lo avanzado de la patología se determinó que era necesario realizar la excenteración del globo ocular izquierdo para impedir que la infección se propagara a otros tejidos adyacentes.

Excenteración

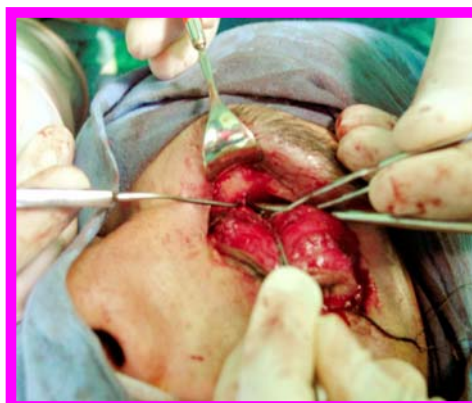
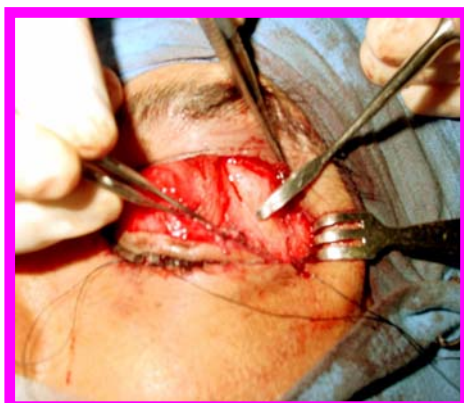El paciente fue sometido a excenteración del globo ocular izquierdo en agosto del 2001 en el Hospital General Dr. Manuel Gea González.



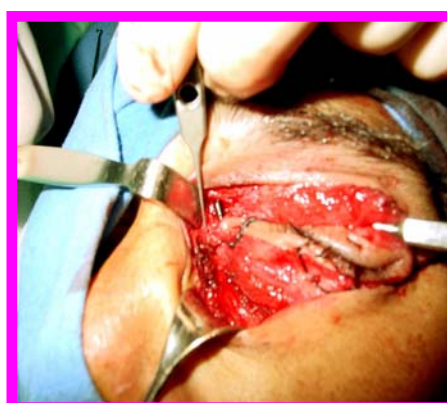
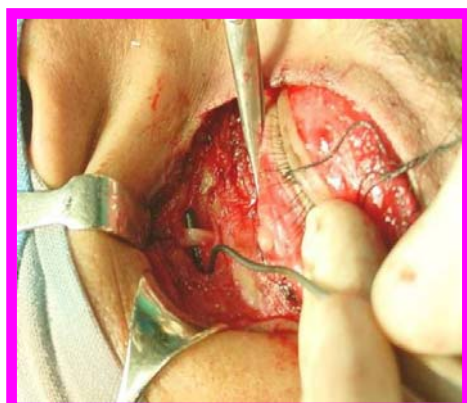Fotografía 12 y 13. Incisión y debridación de piel y tejido celular subcutáneo (Fuente directa)



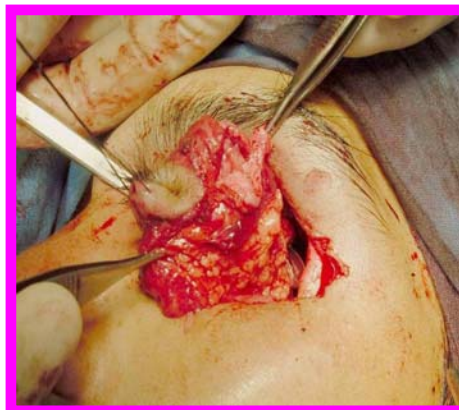
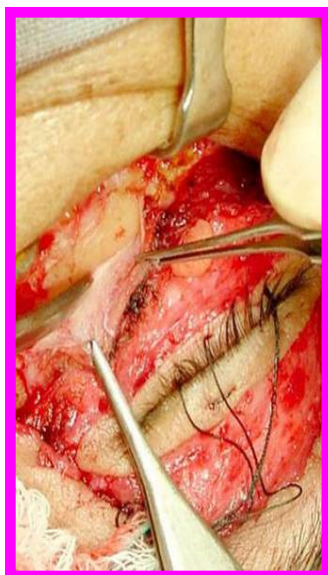
Fotografía 14 y 15. Desinserción de músculos orbiculares (Fuente directa)



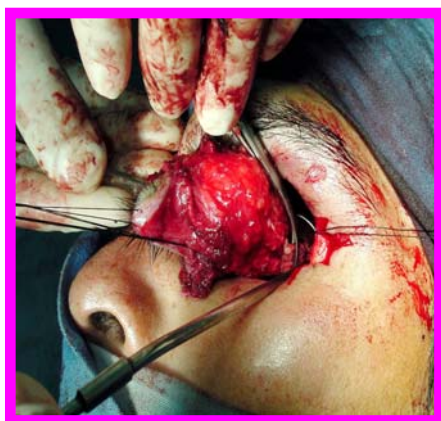Fotografía 16 y 17. Debridación a nivel perióstico en el Supraorbitario (Fuente directa)



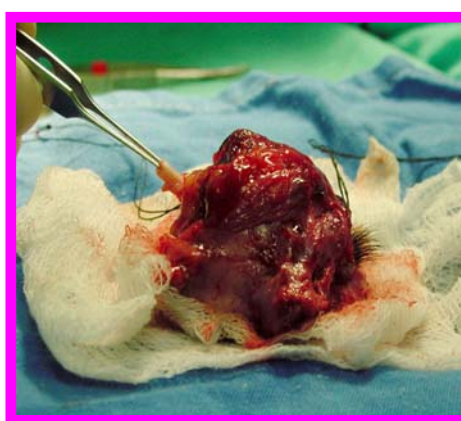
Fotografía 18 y 19. Ubicación del nervio infraorbitario y debridación de los tejidos en el borde infraorbitario (Fuente directa)



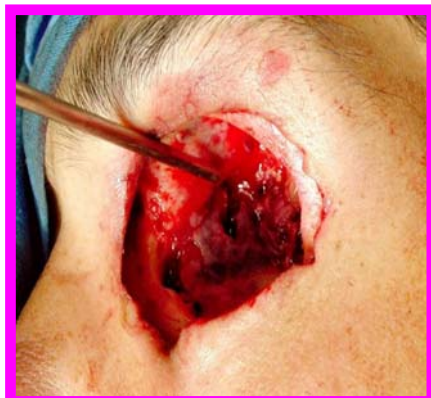Fotografía 20 y 21. Se comienza a retirar el tejido patológico (Fuente directa)



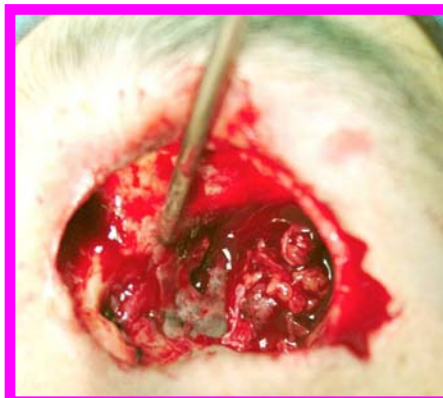
Fotografía 22. Desinserción y eliminación de tejidos afectados en un solo bloque (Fuente directa)



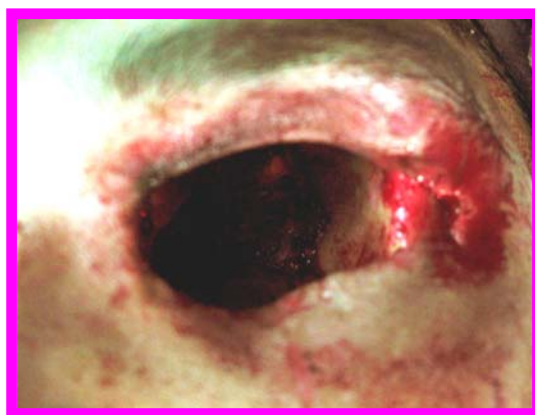Fotografía 23. Muestra patológica (Fuente directa)



Fotografía 24. Lecho quirúrgico
(Fuente directa)

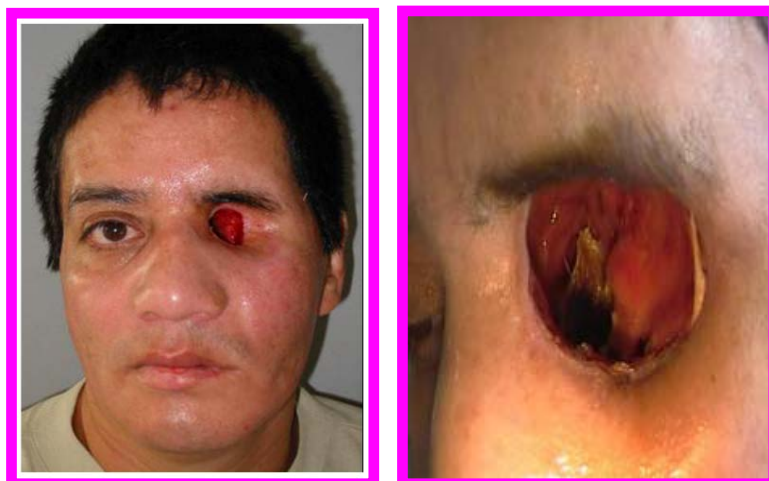

Fotografía 25. Curetaje del lecho quirúrgico para confirmar la completa eliminación de la infección (Fuente directa)



Fotografía 26. Cavidad anoftálmica
Limpia (Fuente directa)

Post- operatorio



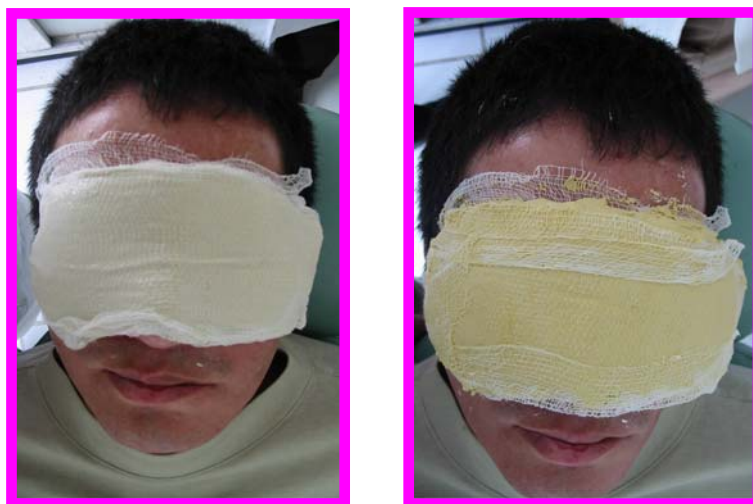
Fotografía 27 y 28. Paciente a una semana de la excenteración (Fuente directa)

El paciente fue sometido a constantes revisiones y estudios para evitar que la patología volviera a recurrir.

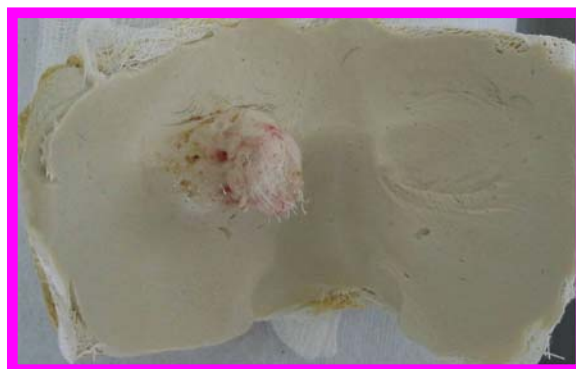Prótesis con adhesión química



El tratamiento que se realizó para llevar a cabo la rehabilitación del paciente fue la elaboración de una prótesis orbital fijada por medio de adhesivo, esto se determinó por el tamaño del defecto.



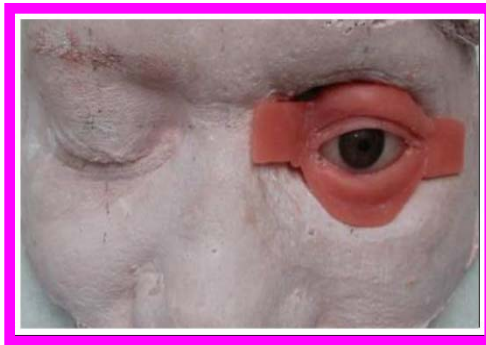
Fotografía 29 y 30. Impresión facial con alginato (Fuente directa)



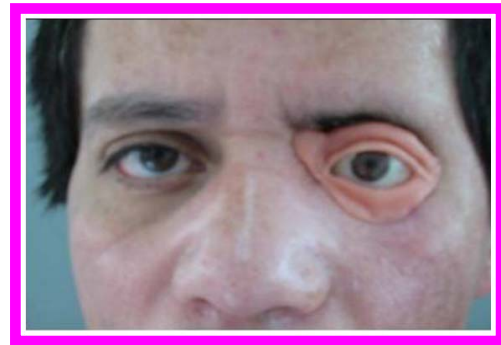Fotografía 31. Obtención de la impresión (Fuente directa)



Se obtuvo el modelo de trabajo, se realizó la prótesis ocular con las características del paciente y se procedió a la elaboración de la prótesis orbital.

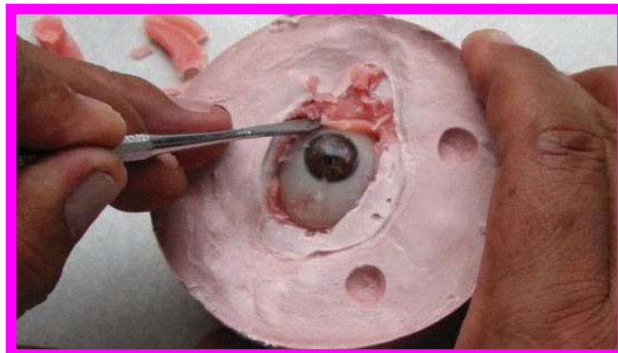


Fotografía 32. Encerado en el modelo (Fuente directa)



Fotografía 33. Prueba en el paciente (Fuente directa)

Una vez obtenida la prótesis orbital, se enmufla con yeso vélmix.



Fotografía 34. Se realiza el desencerrado (Fuente directa)

Obtenido el modelo descerrado, se realiza la preparación del silicón para la fase final de la prótesis.



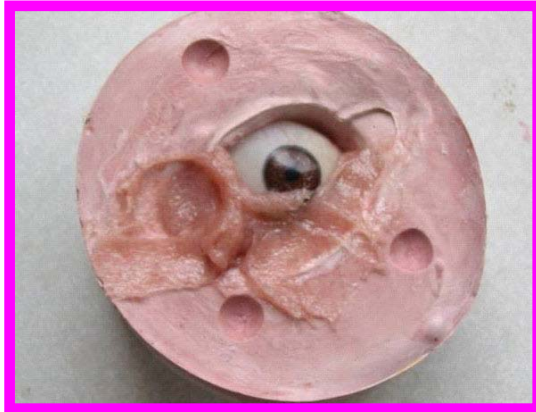
Fotografía 35. Fibras flock (Fuente directa)



Fotografía 36. Incorporación de caolín al silicón (Fuente directa)



Fotografía 37. Caracterización del silicón (Fuente directa)

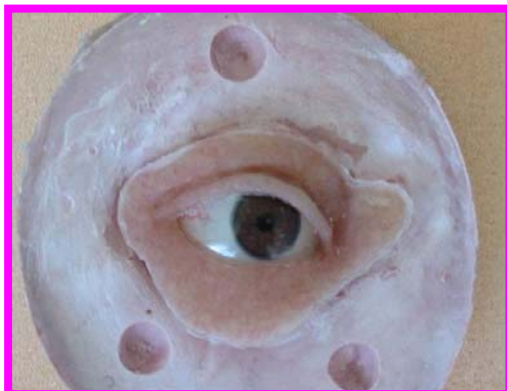

Fotografía 38. Colocación del silicón
(Fuente directa)

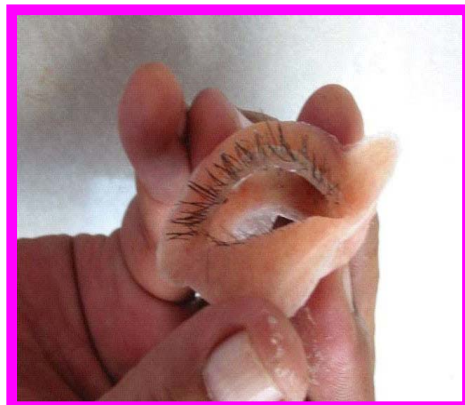

Fotografía 39. Prensado
(Fuente directa)

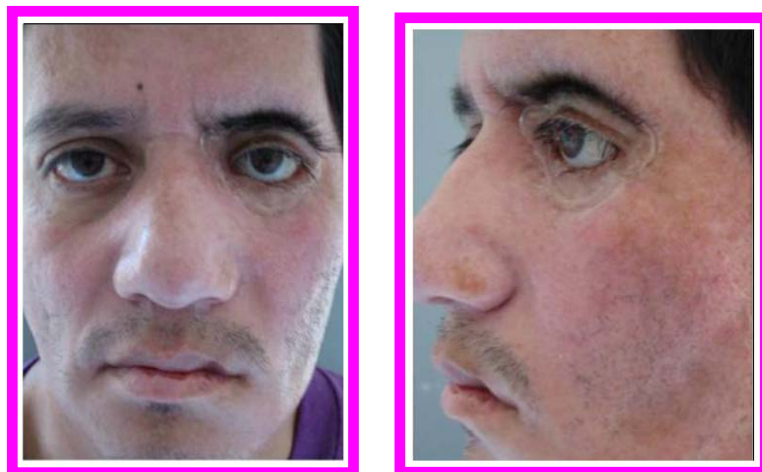La mufla es colocada en un horno durante 1 hora, después es retirada, y a temperatura ambiente se espera su vulcanización completa las siguientes 24 horas. Ya obtenida la prótesis se recorta y realiza la colocación de pestañas y cejas.



Fotografía 40. Prótesis orbital
(Fuente directa)

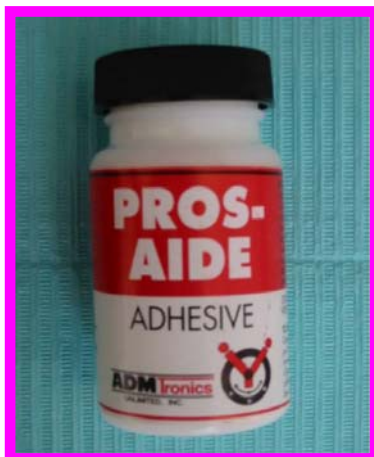

Fotografía 41. Colocación de pestañas
(Fuente directa)



Fotografía 42 y 43. Prueba en el paciente (Fuente directa)

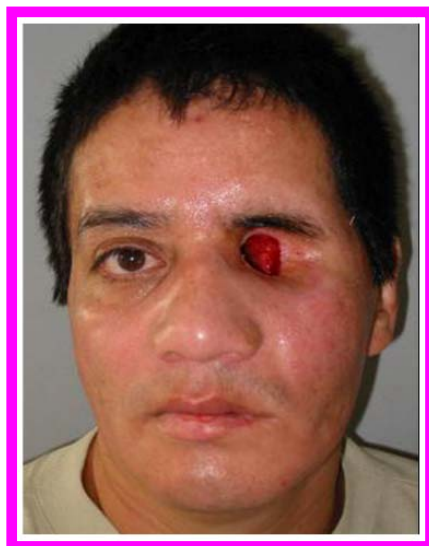Se le dan indicaciones al paciente de cómo usar la prótesis y sus cuidados, así como el correcto manejo del adhesivo.



Fotografía 44. Adhesivo (Fuente directa)



ANTES



DESPUÉS



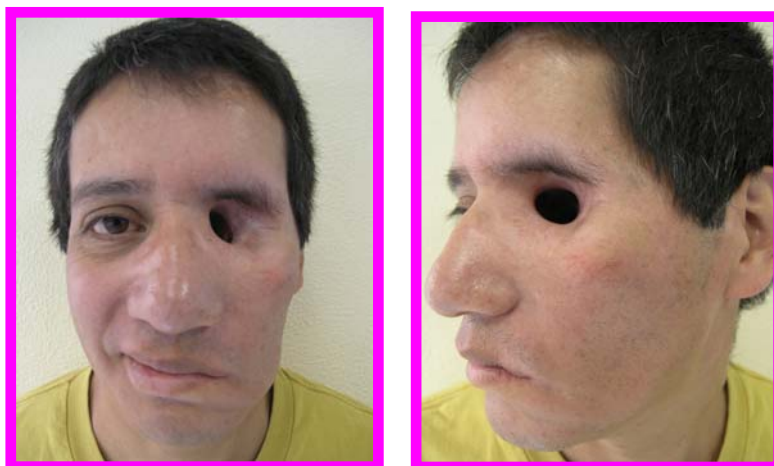Fotografía 45 y 46. Prótesis terminada (Fuente directa)

El uso del adhesivo en la prótesis provocó que esta cambiara de color, por lo que el paciente acudió de nueva cuenta para que se le realizara una nueva.

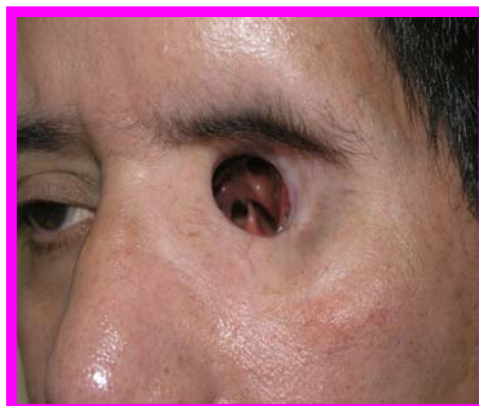Debido a las modificaciones que sufrió el defecto, la prótesis perdía estabilidad, aunado a las incomodidades que presentaba el paciente con el desprendimiento de esta al poco tiempo de su colocación, por lo que se le sugirió la colocación de implantes como medio de fijación.



Pre-quirúrgico



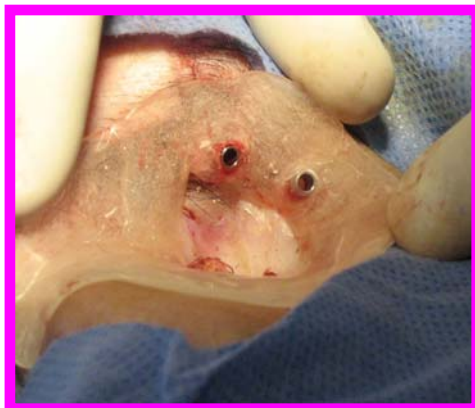Fotografía 47 y 48. Paciente de frente y perfil (Fuente directa)



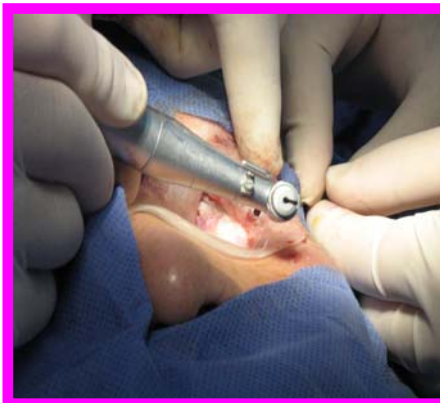
Fotografía 49. Cavidad anoftálmica (Fuente directa)



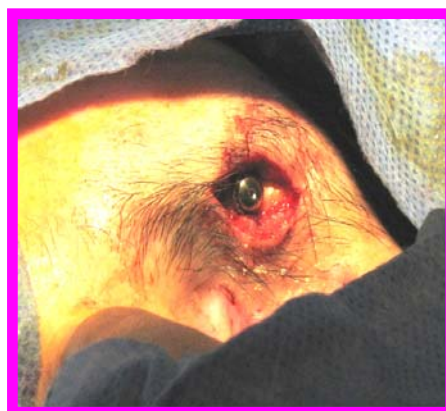Colocación de implantes



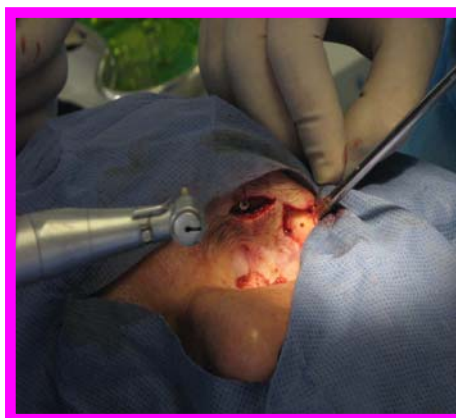Fotografía 50. Colocación de la guía quirúrgica previamente elaborada (Fuente directa*)



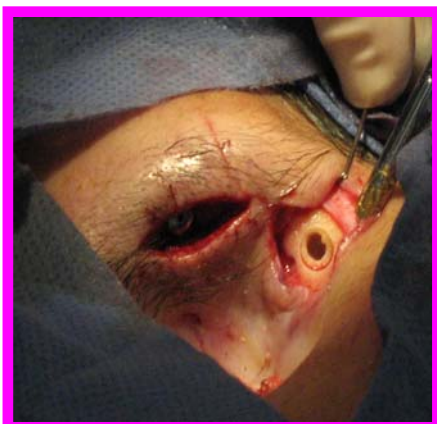
Fotografía 51. Osteotomía realizada con base a la guía (Fuente directa*)



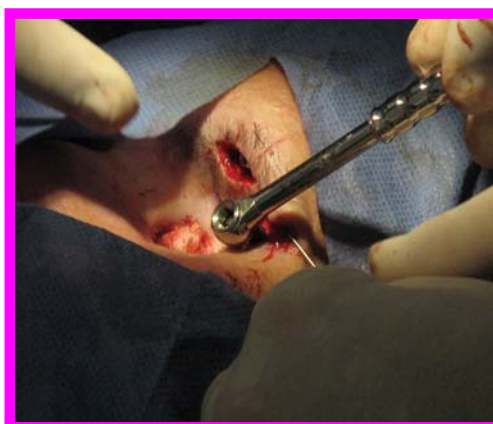
Fotografía 52. Colocación del primer implante (Fuente directa*)



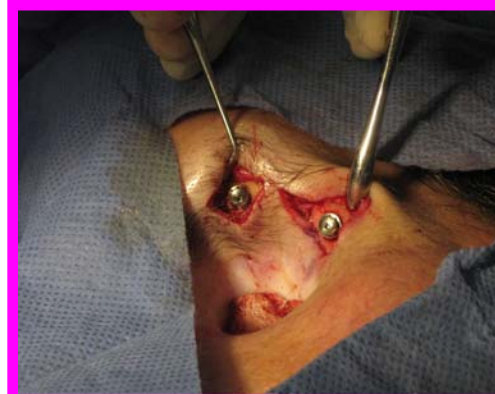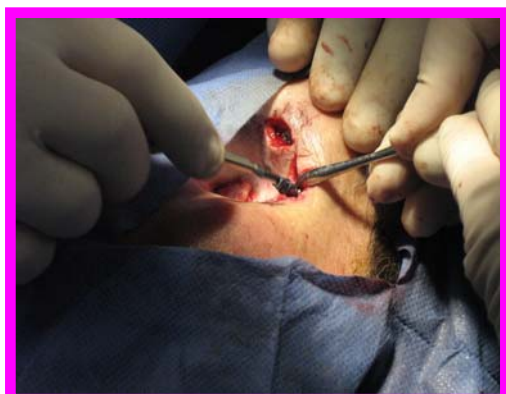Fotografía 53. Preparación del segundo implante (Fuente directa*)



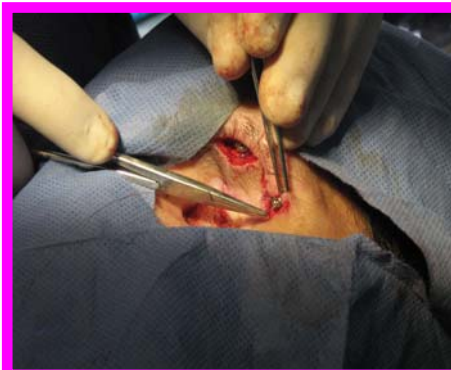
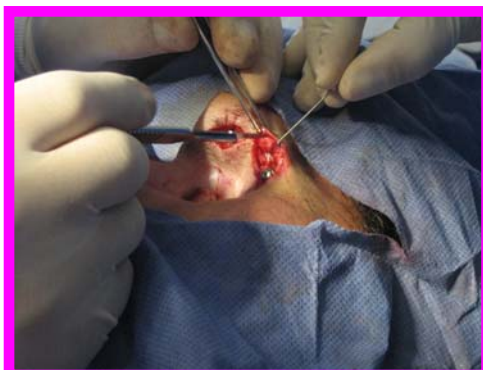Fotografía 54. Osteotomía
(Fuente directa*)



Fotografía 55. Colocación del
segundo implante (Fuente directa*)

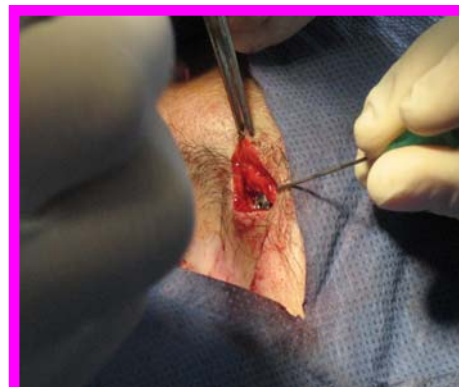
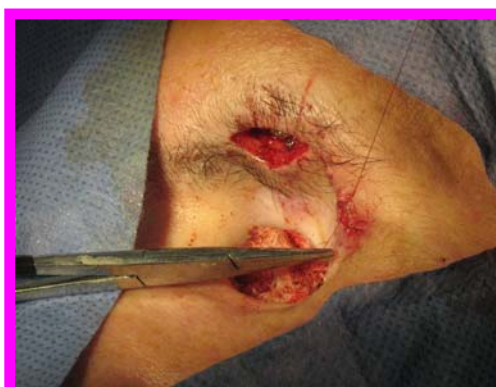
Fotografía 56 y 57. Implantes conexao colocados 6X4 mm (medial) y
4X4 (lateral), así como los tornillos de cicatrización (Fuente directa*)

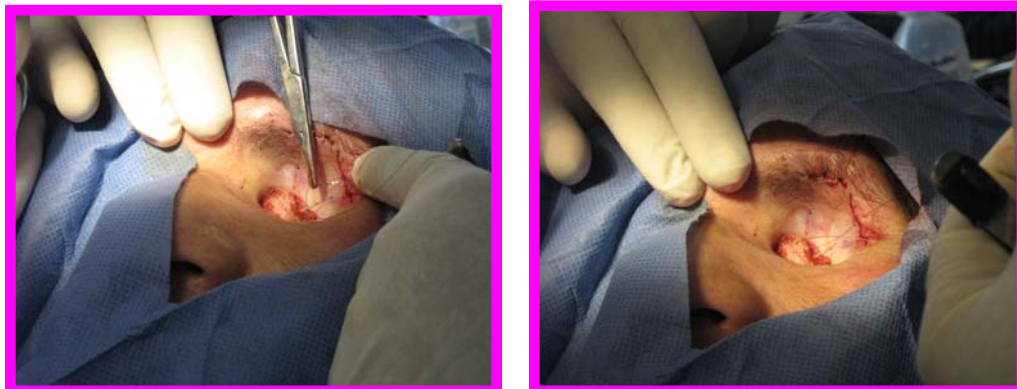


Fuente directa*

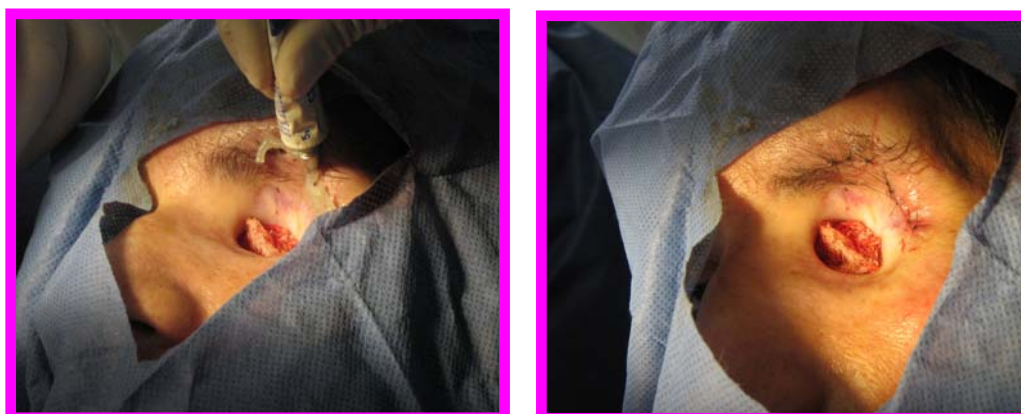Fotografía 58 y 59. Confrontación de los tejidos (Fuente directa*)



Fotografía 60 y 61. Sutura (Fuente directa*)



Fotografía 62 y 63. Sutura terminada (Fuente directa*)

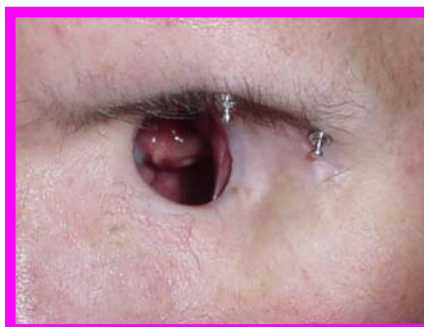
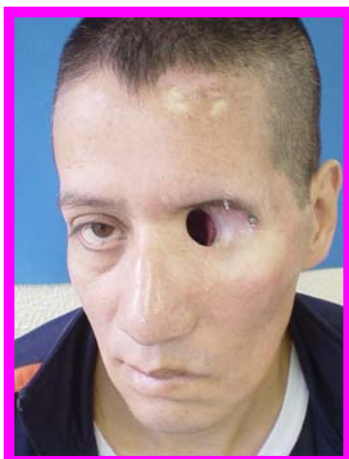
Fotografía 64 y 65. Colocación de un antiséptico (Fuente directa*)

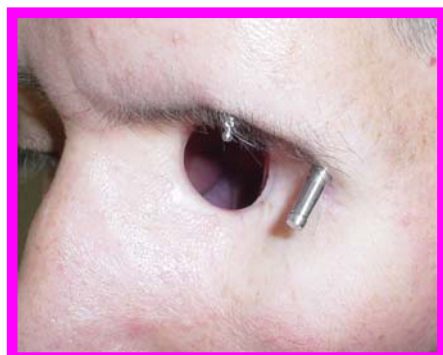Se decidió esperar 3 meses para la exposición de los tornillos de cicatrización, así como la revisión de la oseointegración de los implantes.



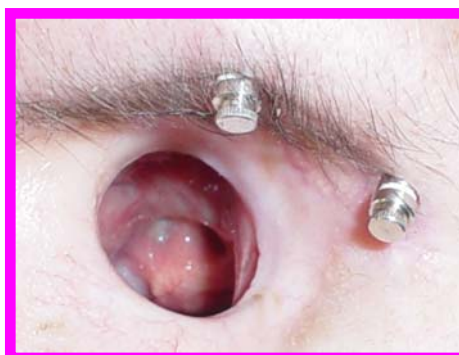Post- operatorio



Fotografía 66 y 67.Revisión de los implantes
(macho-hembra) (Fuente directa)



Fotografía 68. Verificación de
la longitud de los aditamentos
(Fuente directa)



Fotografía 69.Aditamentos
colocados (Fuente directa)



Encerado diagnóstico

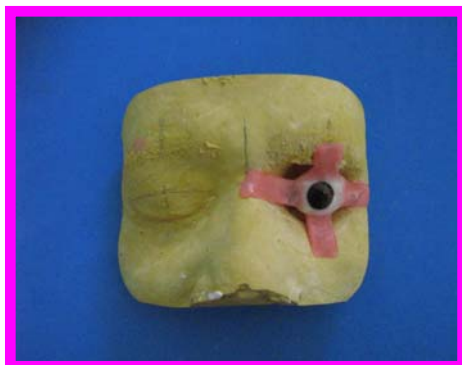Se decide elaborar un encerado diagnóstico de la prótesis orbital, para definir cuales van a ser las características que va a tener la prótesis definitiva.



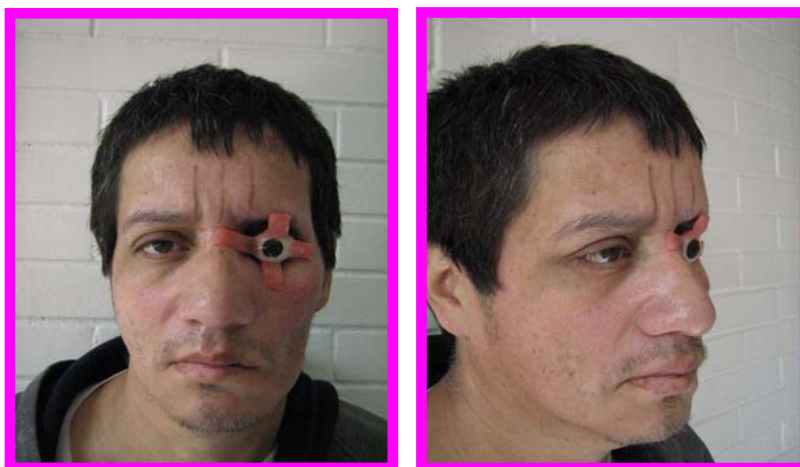Fotografía 70. Conformador en cera (Fuente directa)



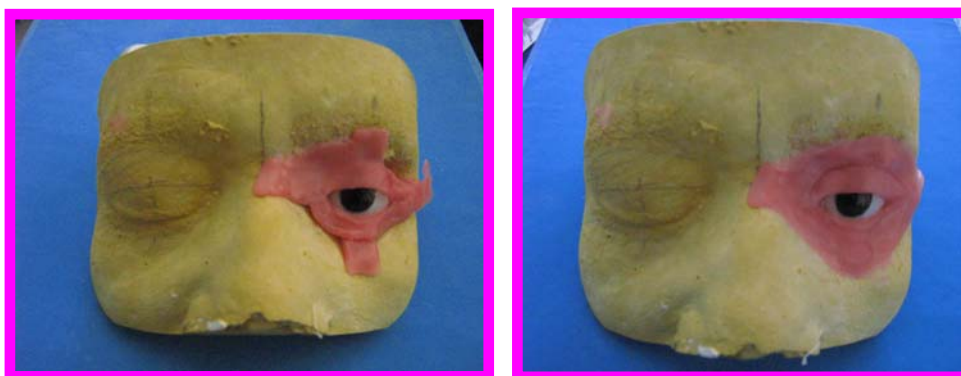
Fotografía 71. Enmuflado del conformador en yeso piedra (Fuente directa)



Fotografía 72 y 73. Orientación de la prótesis ocular (Fuente directa)



Fotografía 74 y 75. Prueba en el paciente (Fuente directa)



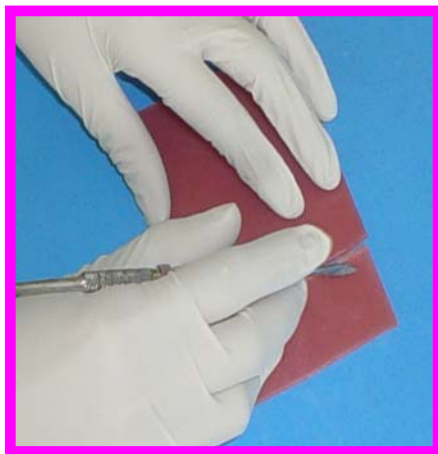
Fotografía 76 y 77. Encerado (Fuente directa)

Ya establecidas las características que va a tener la prótesis, tanto en orientación como en la forma de la misma, se decide iniciar la prótesis definitiva.

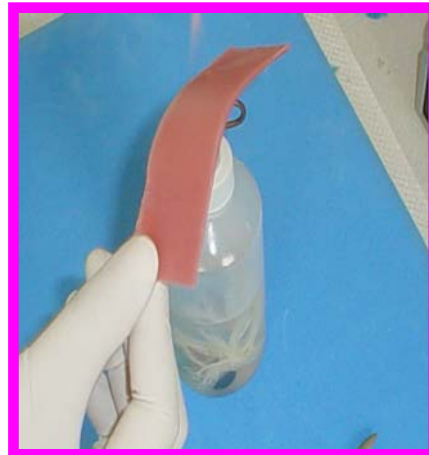Elaboración del templete de acrílico (PMMA)



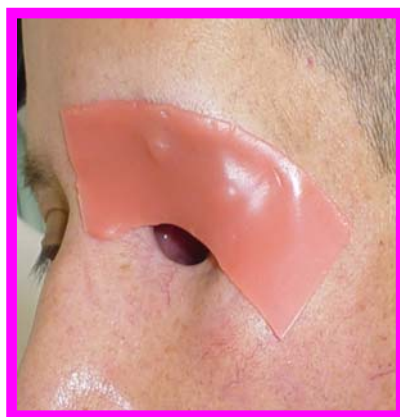Se elabora un templete de acrílico, el cuál se adapta a la forma del defecto, y en el que serán incluidos los aditamentos (hembra) y los imanes bañados en oro.



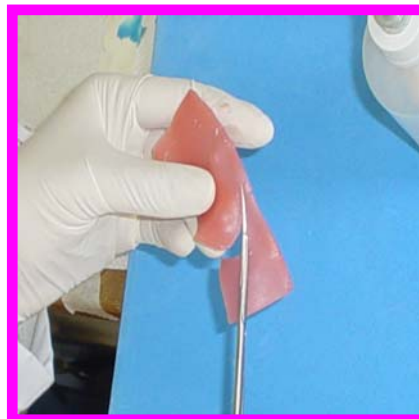
Fotografía 78. Corte de la cera
(Fuente directa)



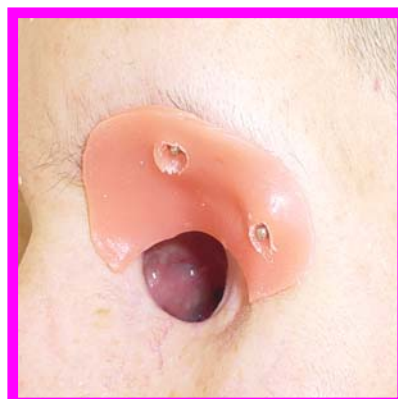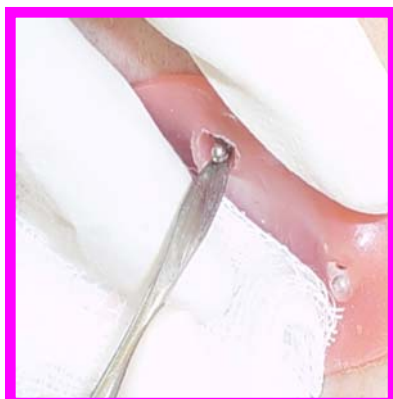Fotografía 79. Se ablanda para poder manipularla
(Fuente directa)



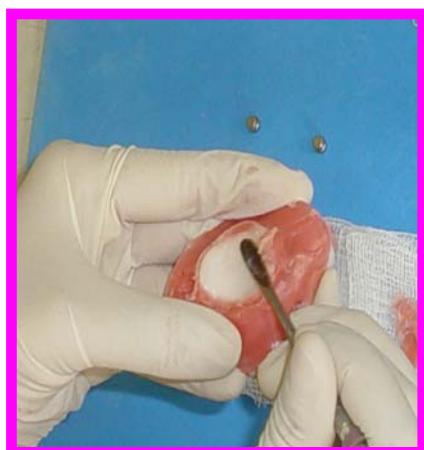Fotografía 80. Se prueba en el paciente
(Fuente directa)



Fotografía 81. Se recortan los excedentes
(Fuente directa)

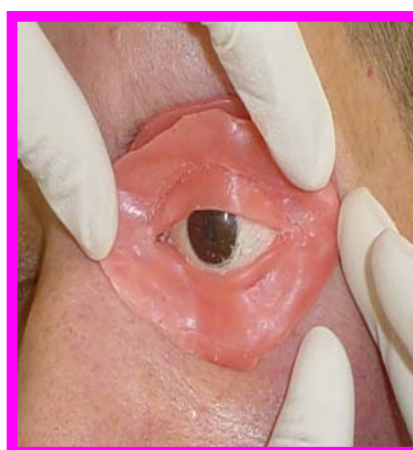

Fotografía 82 y 83. Se elimina la cera que cubre los aditamentos (Fuente directa)



Fuente directa

Fotografía 84. Se retira la cera que pueda impedir el ajuste de la prótesis en el templete (Fuente directa)



Fuente directa

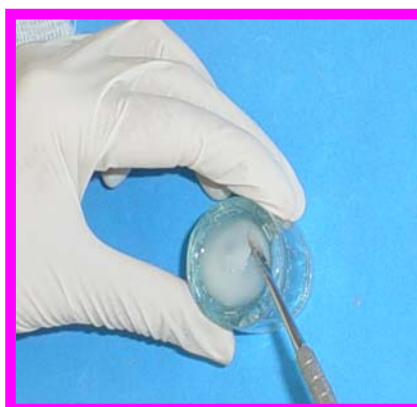Fotografía 85. Se prueba la prótesis arbitraria (Fuente directa)



Es necesario colocar un dique de hule como separador, sobre el cual se van a colocar los aditamentos del implante que quedarán incluidos en el templete de acrílico.



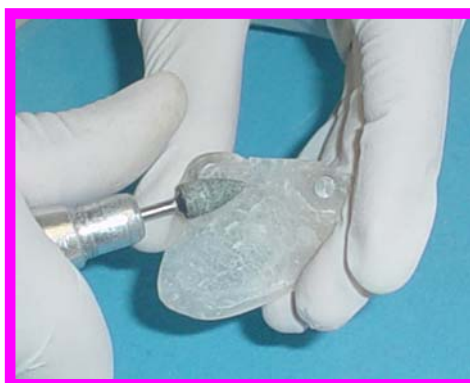Fotografía 86. Dique de hule
(Fuente directa)



Fotografía 87. Preparación del acrílico (Fuente directa)



Fotografía 88. Conformación del templete (Fuente directa)

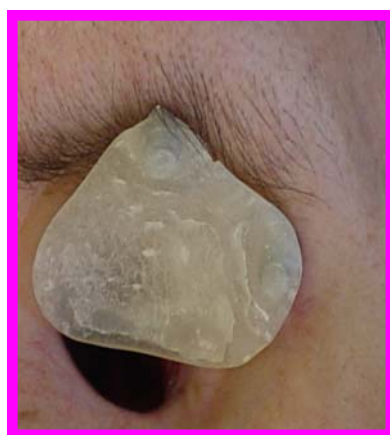

Fotografía 89. Recorte y pulido del templete (Fuente directa)



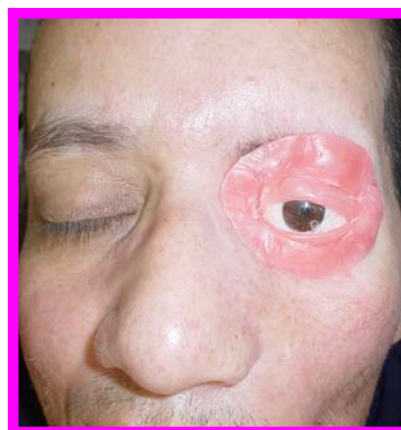Fotografía 90 y 91. Template de acrílico terminado (Fuente directa)

Una vez terminado el template este debe ser probado en el paciente para comprobar su adaptación, junto con prótesis orbitaria.



Fuente directa

Fotografía 92. Prueba del template (Fuente directa)



Fuente directa

Fotografía 93. Template y prótesis arbitraria (Fuente directa)



Elaboración de la prótesis ocular definitiva

Hasta el momento se había estado trabajando con la prótesis arbitraria para la elaboración del templete. Una vez obtenido el templete se procede a realizar la prótesis orbitaria definitiva para lo cual primero se debe elaborar la prótesis ocular.



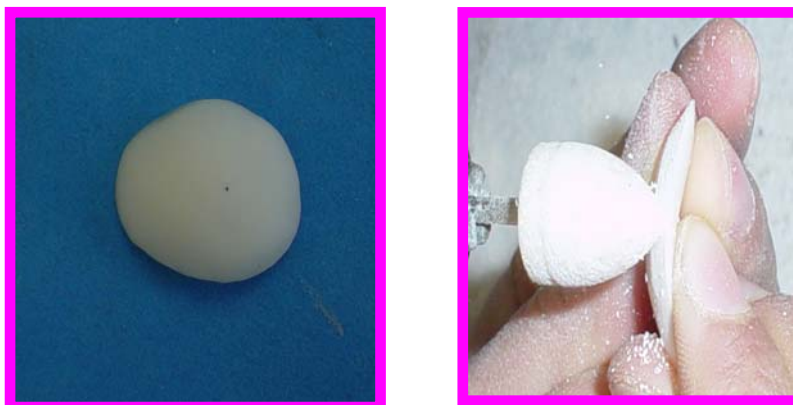Fotografía 94 y 95. Se enmufla la prótesis ocular arbitraria en yeso piedra para la obtención de un conformador definitivo (Fuente directa)



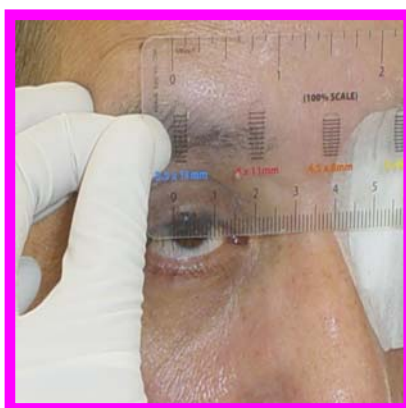
Fotografías 96 y 97. Se obtiene el negativo de la prótesis ocular (Fuente directa)



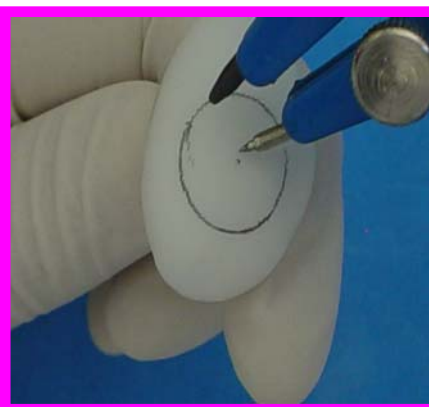
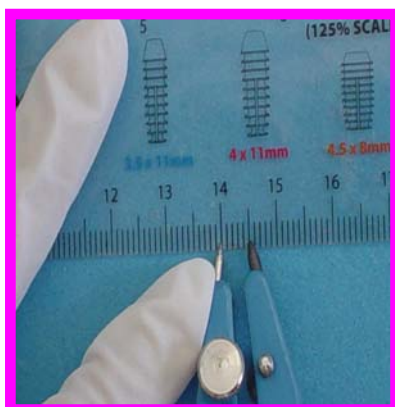
Ya obtenido el conformador se prosigue a la ubicación del centro pupilar de manera arbitraria, para continuar con el desgaste y caracterización de la prótesis ocular.



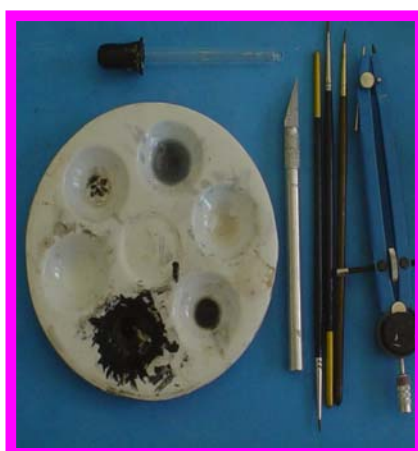Fotografía 98 y 99. Obtención del conformador, ubicación del centro pupilar de manera arbitraria y desgaste del conformador(Fuente directa)



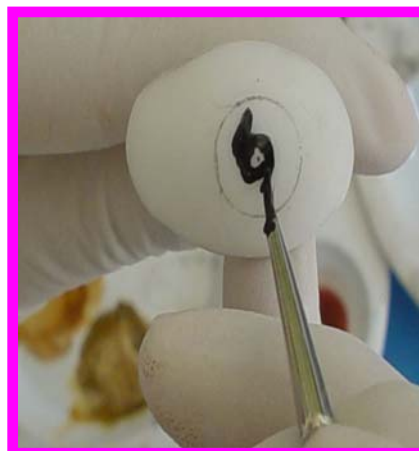
Fotografía 100. Medición del iris (Fuente directa)



Fotografía 101 y 102. Se marca el iris en el conformador (Fuente directa)



Fotografía 103. Material para la caracterización (Fuente directa)

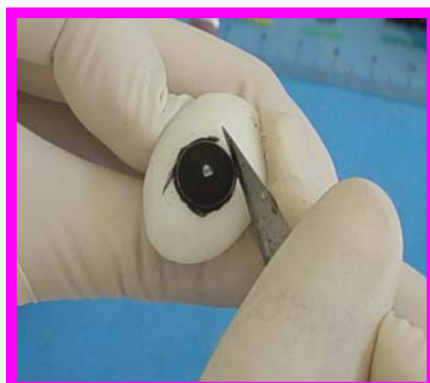


Fotografía 104. Base de pigmento negro (Fuente directa)

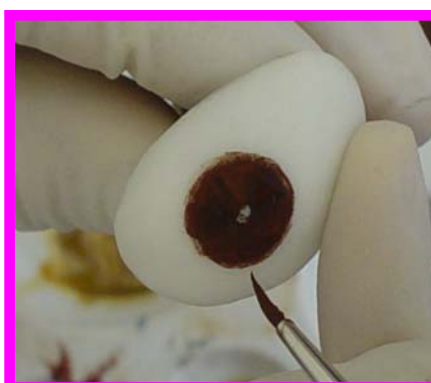

Fotografía 105 y 106. Se rectifican las medidas (9 mm)

(Fuente directa)

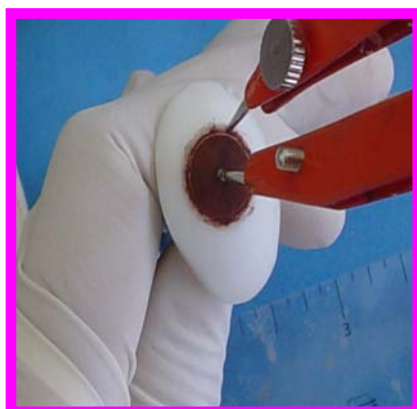

Fotografía 107. Eliminación de excedentes (Fuente directa)

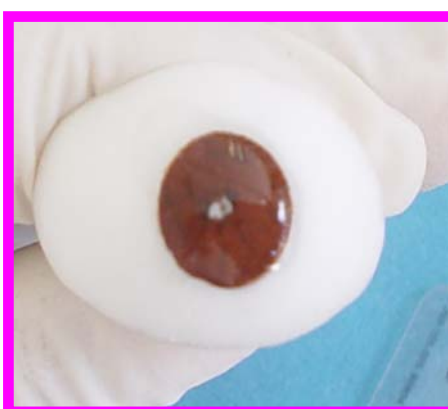

Fotografía 108. Capa del tono del ojo contralateral (10 mm)

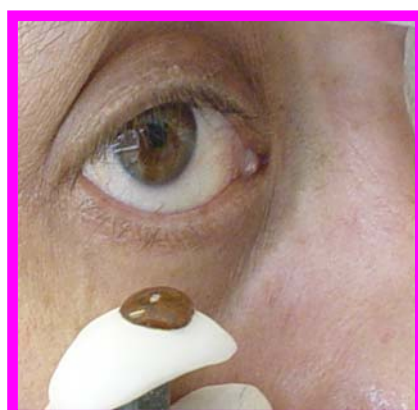(Fuente directa)




Fotografía 109. Rectificación de medidas (Fuente directa)



Fotografía 110. Se le coloca una solución para verificar el tono del iris (Fuente directa)



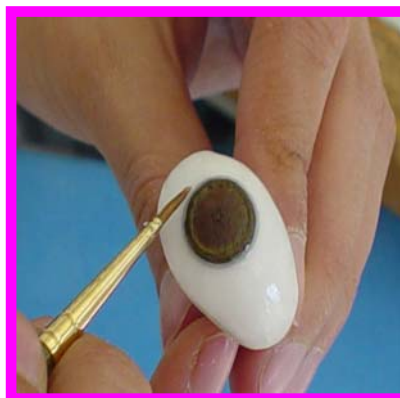Fotografía 111. Verificación en el paciente (Fuente directa)



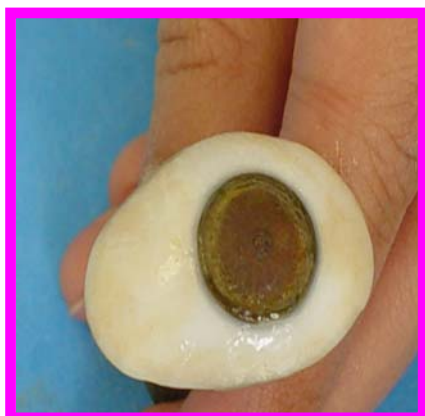Fotografía 112. Estriado (Fuente directa)



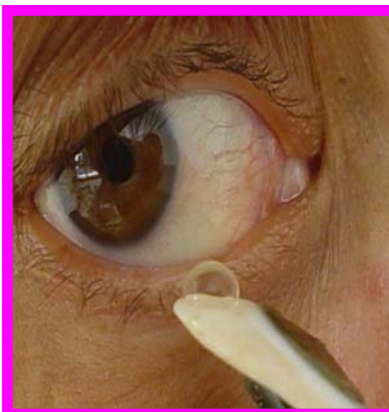Fotografía 113. Medición de la pupila (2mm) (Fuente directa)



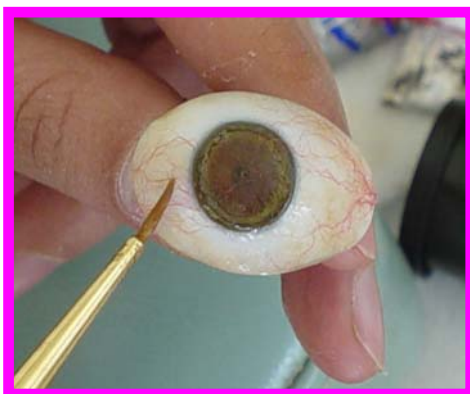Fotografía 114. Caracterización del limbo (completar 11 mm) (Fuente directa)



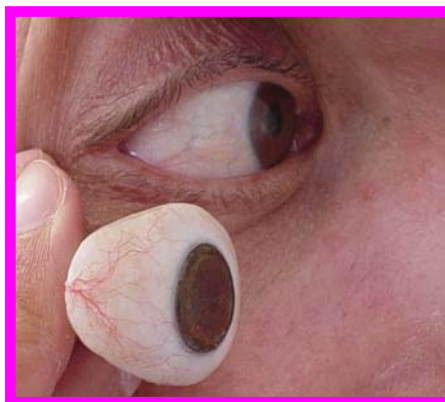Fotografía 115. Caracterización de la esclera (Fuente directa)



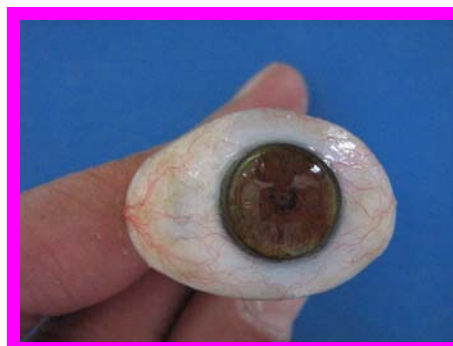Fotografía 116. Verificación en el paciente (Fuente directa)



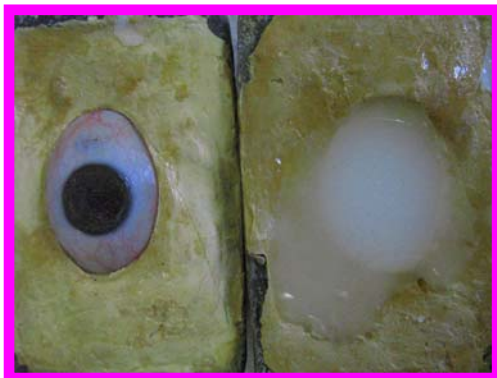
Fotografía 117. Caracterización de la irrigación (Fuente directa)



Fotografía 118. Verificación en el paciente (Fuente directa)



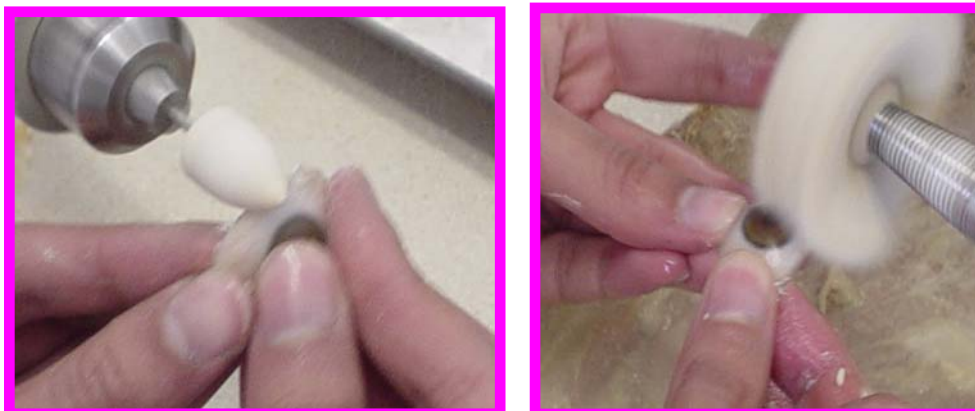Fotografía 119 y 120. Verificación completa de la prótesis en el paciente (Fuente directa)



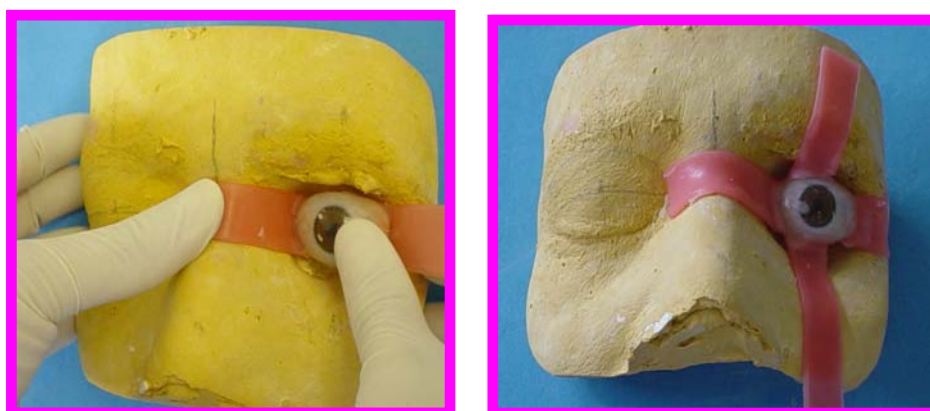Fotografía 121, 122 y 123. Enmuflado y procesado de la prótesis (Fuente directa)



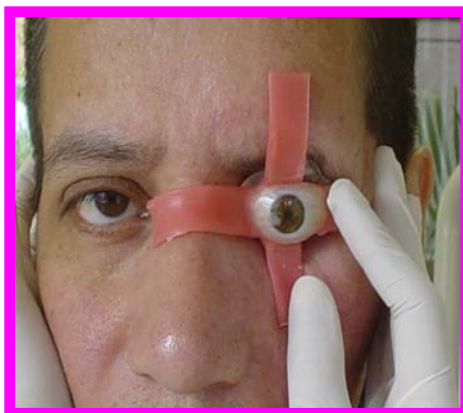Fotografía 124. Obtención de la prótesis (Fuente directa)



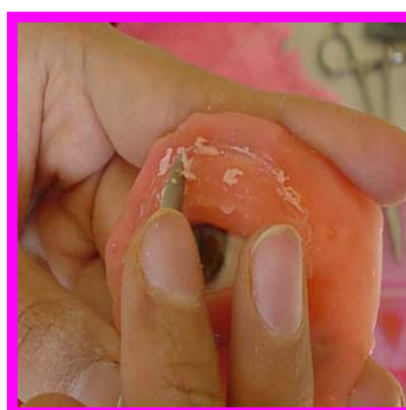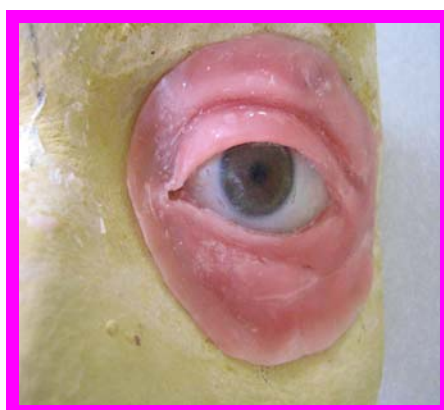Fotografía 125 y 126. Recorte y pulido de la prótesis ocular (Fuente directa)



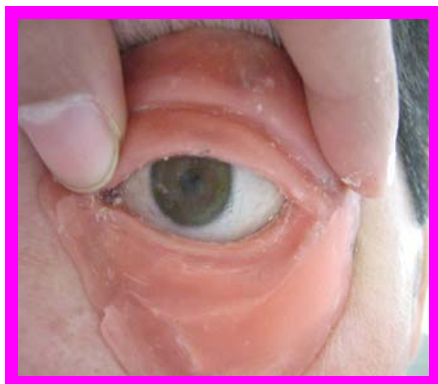Fotografía 127 y 128. Orientación de la prótesis ocular en el modelo (Fuente directa)



Fotografía 129. Prueba en el paciente (Fuente directa)



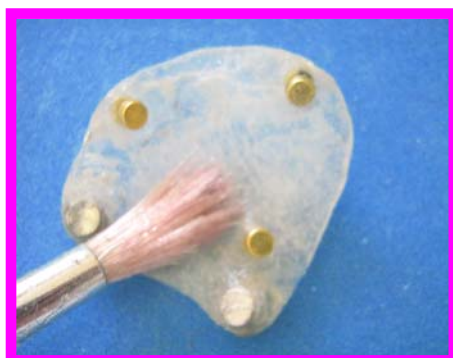Fotografía 130 y 131. Caracterización del encerado (Fuente directa)



Fotografía 132. Prueba del encerado (Fuente directa)

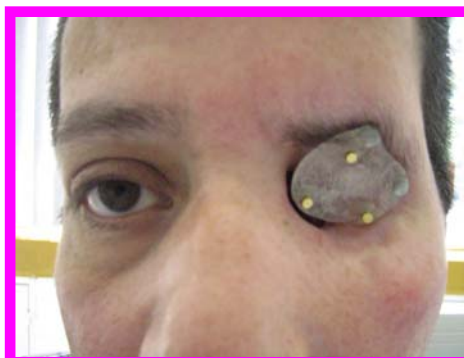

Fotografía 133. Colocación de imanes en el templete (Fuente directa)



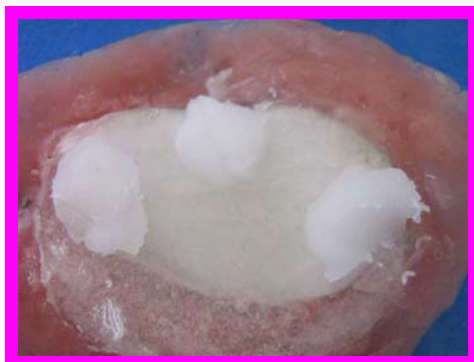Fuente directa

Fotografía 134. Se coloca previamente separador en el templete para evitar la unión con la prótesis orbitaria (Fuente directa)

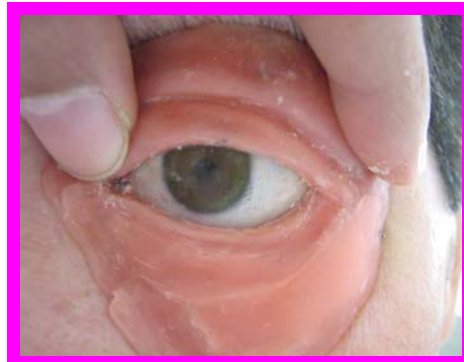

Fuente directa

Fotografía 135. Se ubica el templete en el paciente así como sus imanes contrapuestos (Fuente directa)



Fotografía 136. Se agrega acrílico en zonas arbitrarias arbitrarias (Fuente directa)



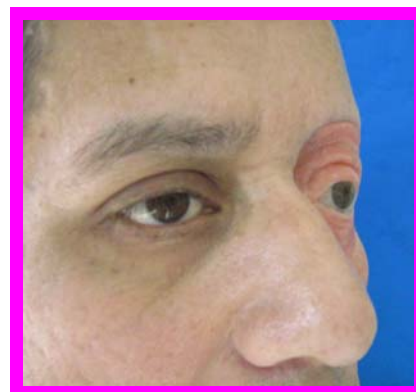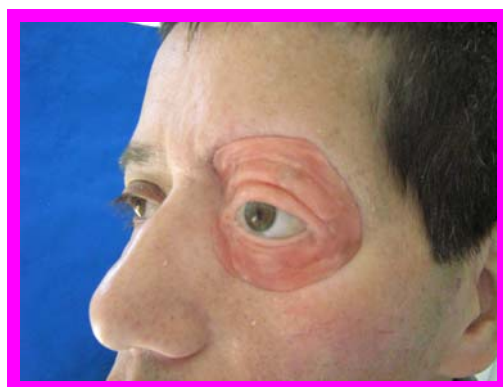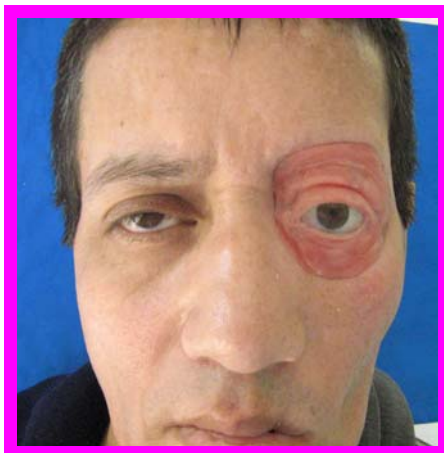Fotografía 137. Se rebase en el paciente (Fuente directa)



Fotografía 138. Colocación de imanes de acuerdo a la ubicación de los ya colocados en el templete (Fuente directa)



Fotografía 139. Ubicación de la prótesis orbitaria con los imanes en relación al templete (Fuente directa)



Fotografía 140, 141 y 142. Se corrobora la prótesis orbital terminada en el paciente (Fuente directa)



Se realizan ranuras en la prótesis ocular (parte posterior), para la fácil reubicación de esta, cuando se lleva a cabo el desencerado.

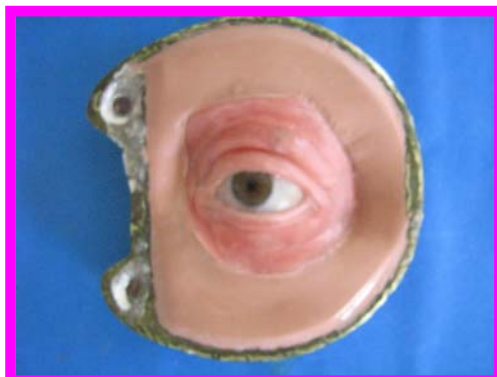

Fotografía 143. Ranuras (Fuente directa)

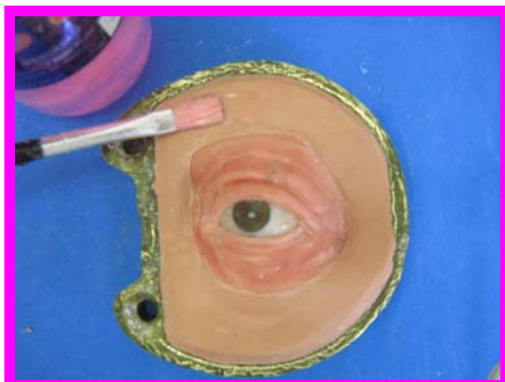Se prosigue al enmuflado y procesado de la prótesis orbitaria.



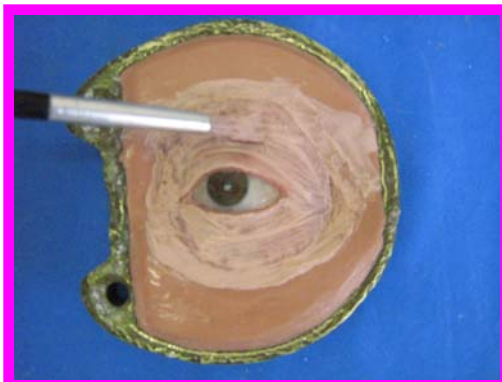
Fotografía 144 y 145. Preparación del yeso velmix y colocación en la mufla (Fuente directa)



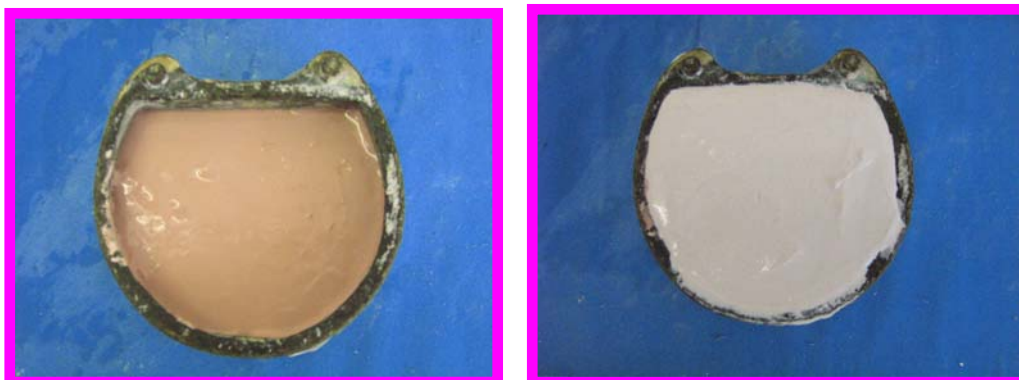
Fotografía 146 y 147. Colocación de la prótesis orbital en la mufla (Fuente directa)



Fotografía 148. Se coloca yeso separador (Fuente directa)



Fotografía 149. Se pincela yeso velmix para preservar la caracterización (Fuente directa)



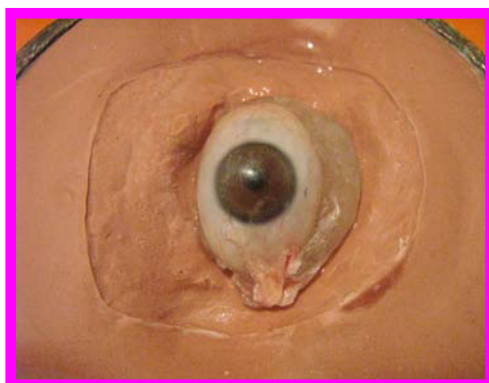
Fotografía 150 y 151. Se termina de colocar el yeso y se agrega yeso blanco (Fuente directa)



Fotografía 152 y 153. Se enmufla y se coloca en el horno para Desencerrar (Fuente directa)



Fotografía 154 y 155. Descenderado y retiro de excedentes de cera de los modelos (Fuente directa)



Fotografía 156 y 157. Reubicación de la prótesis ocular (Fuente directa)



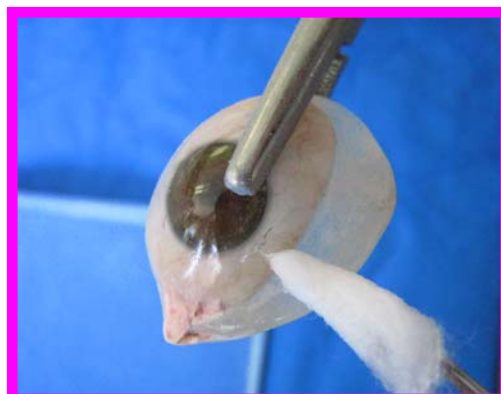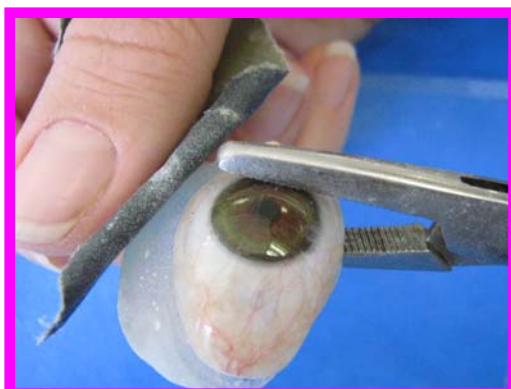Fotografía 158 y 159. Pulido de la prótesis ocular (Fuente directa)



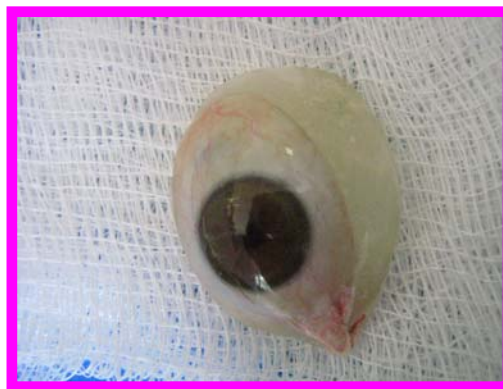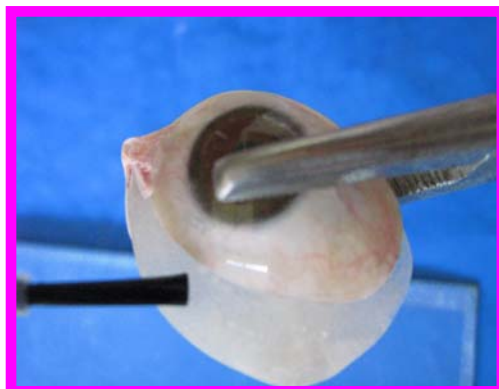Fotografía 160. Preparación de la prótesis ocular para ser adherida al silicón (Fuente directa)



Fotografía 161. Material utilizado (Fuente directa)



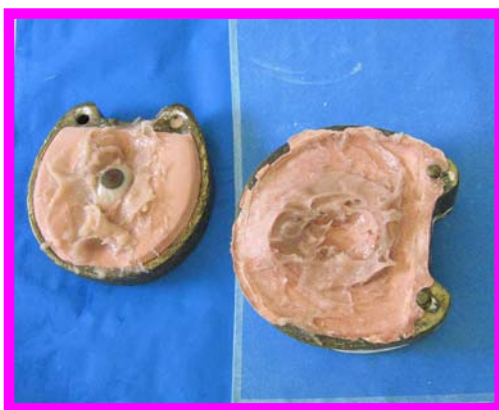
Fotografía 162 y 163. Se lija y se limpia el área de la prótesis que va a estar en contacto con el silicón. Se coloca acetona y se deja pasar 1 minuto (Fuente directa)



Fotografía 164 y 165. Colocación del adhesivo. Es necesario esperar 1 hora antes de iniciar la caracterización del silicón. La manipulación de la prótesis debe ser con pinzas, para evitar la contaminación y la no adhesión al silicón (Fuente directa)



Fotografía 166. Después de 1 hora, se inicia la caracterización del silicón con fibras flock y caolín (Fuente directa)



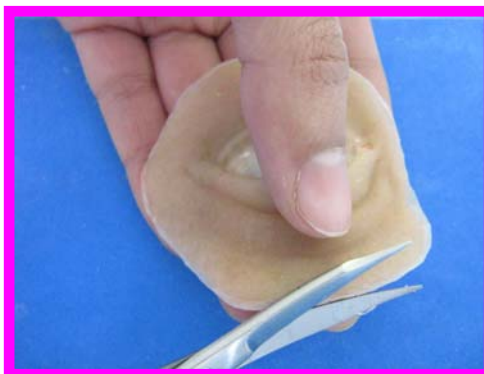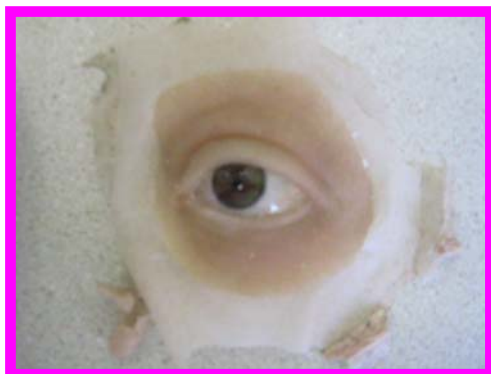Fotografía 167 y 168. Caracterización del silicón y colocación en la mufla, ya reubicada la prótesis ocular (Fuente directa)



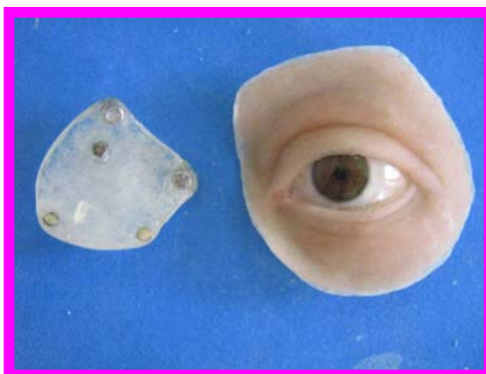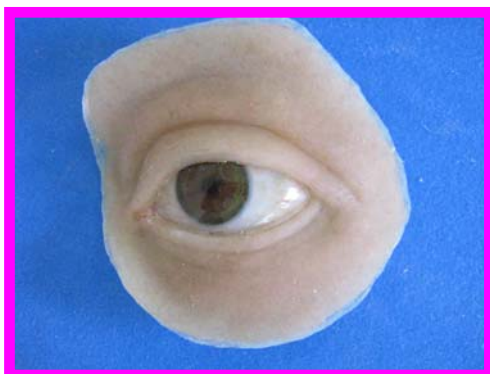Fotografía 169. Se enmufla y se coloca en el horno durante 1 hora (Fuente directa)



Fotografía 170. Obtención de la prótesis orbitaria (Fuente directa)



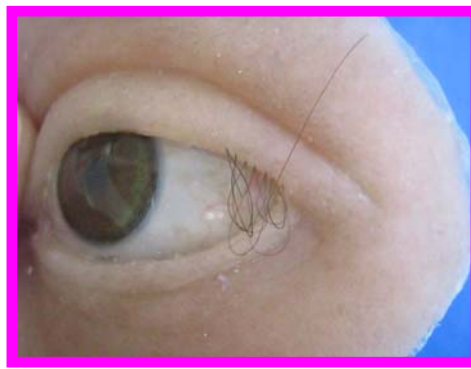Fotografía 171 y 172. Eliminación de excedentes (Fuente directa)



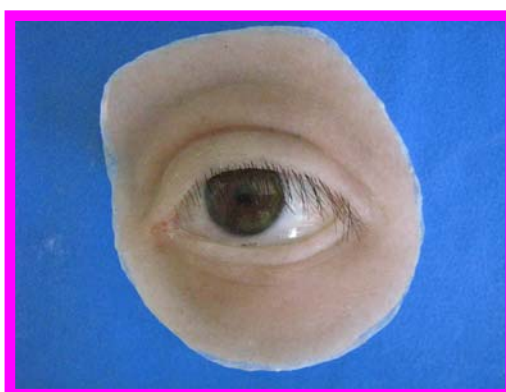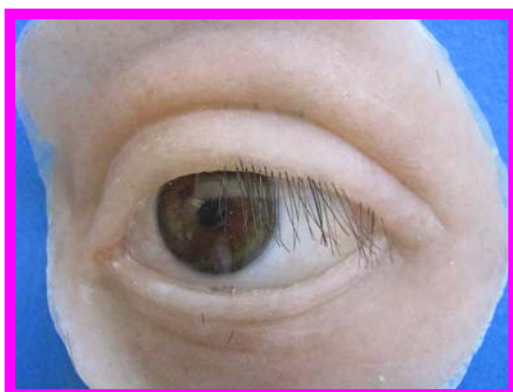Fotografía 173 y 174. Prótesis orbital y templete terminados (Fuente directa)



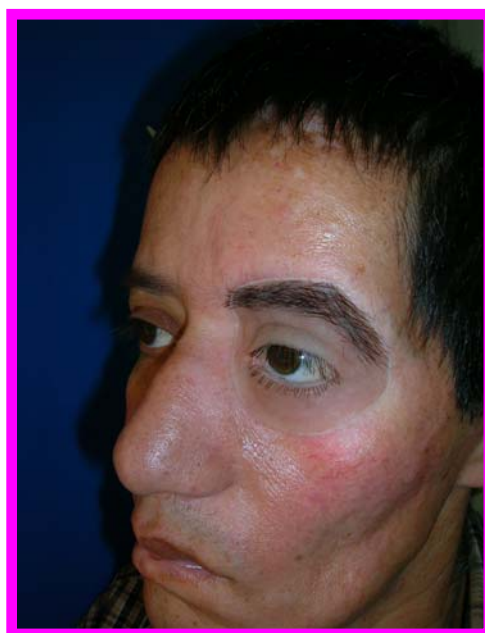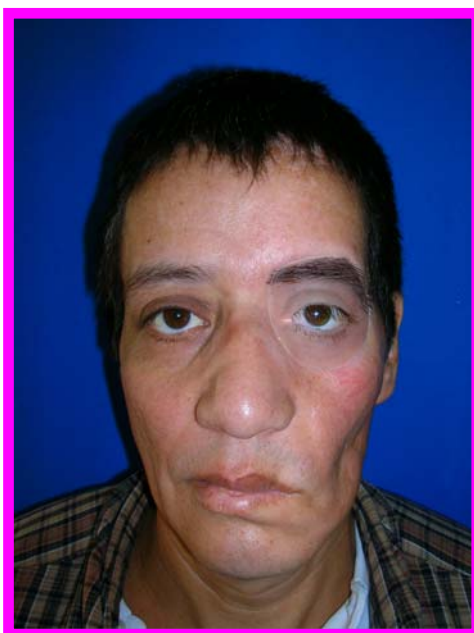Fotografía 175. Templete y prótesis
(Fuente directa)



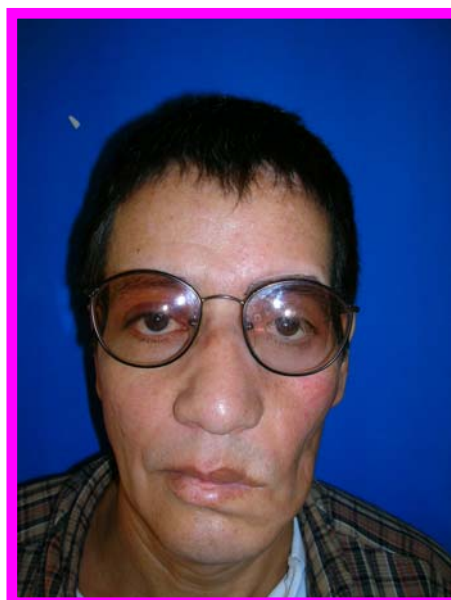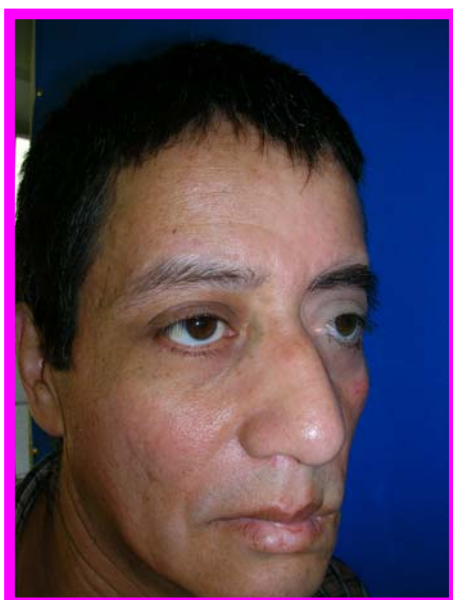Fotografía 176. Colocación de
pestañas (Fuente directa)



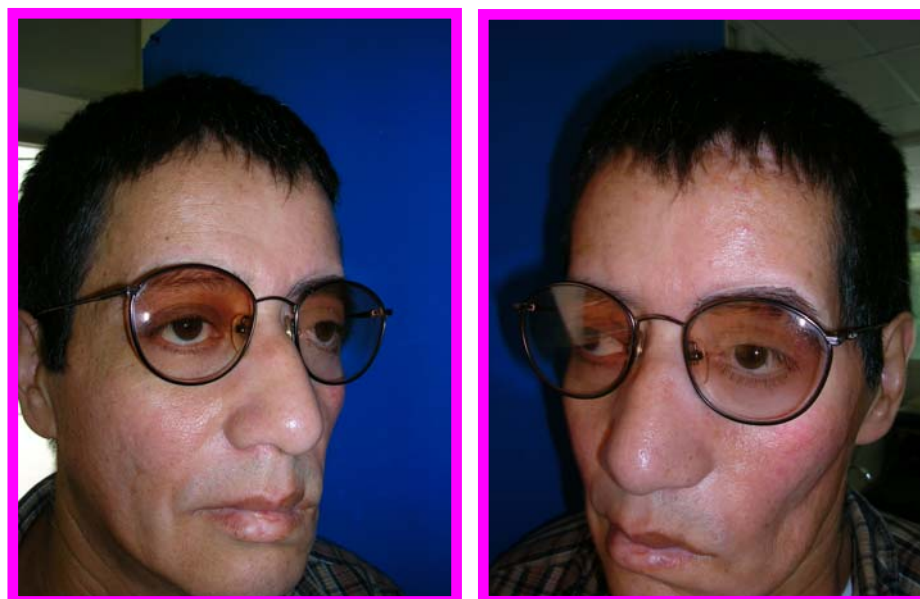Fotografía 177 y 178. Prótesis orbitaria terminada (Fuente directa)



Fotografía 179 y 180. Prueba en el paciente (Fuente directa)



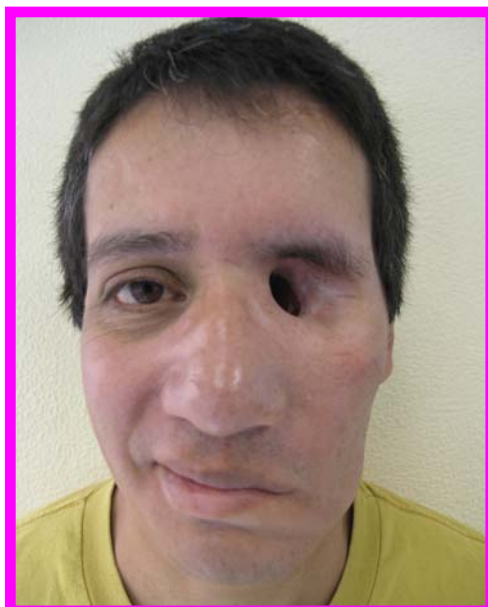
Fotografía 181 y 182. Fotografías en diferentes ángulos (Fuente directa)



Fotografía 183 y 184. Lentes para distraer la atención (Fuente directa)

ANTES

DESPUÉS



Fotografía 185 y 186. Resultados obtenidos (Fuente directa)



VIII. DISCUSIÓN

El uso de las prótesis maxilofaciales va cada día en aumento debido a que los pacientes buscan opciones para recuperar las estructuras perdidas, de esta manera el protesista maxilofacial se ve beneficiado al ser el único profesional que puede llevar a cabo la rehabilitación de estos pacientes que han perdido una parte importante de sus tejidos faciales ya sea por traumas, factores congénitos y patologías.

El llevar a cabo la rehabilitación de un paciente con excentéresis del globo ocular por medio de la prótesis orbitaria, como ya lo habíamos mencionado, no es una tarea sencilla, sin embargo es la única solución que existe para reincorporar al paciente a su medio social, laboral y familiar.

El haber utilizado la técnica UNAM para llevar a cabo la obtención de la prótesis ocular, muestra ventajas si la comparamos con otras técnicas presentadas por otros autores en cuanto a tiempo, recursos y resultados.

Encontramos que existen técnicas propuestas para la confección de prótesis oculares, las cuales no siempre son posibles de realizar debido a que en ellas se describen materiales que muchas veces no están al alcance del protesista maxilofacial por ser materiales que deben ser conseguidos en otros países, esto pasa también en el caso de aparatos específicos (cuando la técnica utiliza motores o polimerizadoras), la técnica UNAM permite utilizar materiales que son de fácil obtención, sin la necesidad de la compra de aparatos especiales, simplificando de esta manera el trabajo a realizar.



A lo largo del desarrollo de la prótesis maxilofacial como especialidad se han utilizado infinidad de técnicas para la elaboración del iris, desde los discos en lija que debían ser cortados al tamaño del paciente, pasando por los conformadores prediseñados hasta llegar a la toma de una fotografía del iris del paciente la cual era pegada dentro de la prótesis.

La técnica UNAM nos ofrece la posibilidad de obtener un iris en poco tiempo sin la necesidad de maniobras difíciles, además permite que las características del ojo contralateral sean igualadas y de esta manera se obtenga una prótesis personalizada y con mayor naturalidad.

Así mismo el poder elaborar una prótesis implantosoportada a la cual se le añaden elementos como el templete de acrílico e imanes hasta el momento se considera la mejor opción que se puede ofrecer a un paciente que requiera de la prótesis orbitaria. Si bien sabemos existen diferentes medios de fijación de prótesis orbitales, como es el mecánico y el químico. Es cierto que no podemos decir que estos sistemas están en desuso por que hasta el día de hoy siguen siendo importantes, pero también es cierto que las ventajas que presenta el poder usar implantes como un medio de fijación son superiores comparados con los otros dos sistemas.

Al usar implantes proporcionamos seguridad al paciente debido a que este va a poder realizar sus actividades cotidianas sin el temor de que su prótesis se desaloje en el momento menos esperado, evitamos la irritación o alergias que pudiera ocasionar el adhesivo al estar en contacto con la piel, la prótesis conserva sus características y no pierde color ni se torna mas dura por que no está en contacto con el adhesivo, con la



prótesis implantosoportada no solo facilitamos al paciente su colocación, si no que además su limpieza y sobretodo el hecho de que no manipula directamente los implantes, resultando de gran importancia si recordamos que el tejido es propenso a lesionarse.

Así mismo tener la opción de agregar aditamentos como es el uso de un templete acrílico e imanes ayuda a la distribución de cargas lo cual va a traer beneficios en la longevidad de los implantes.



IX. CONCLUSIONES

A pesar de lo complejo que pueden resultar las rehabilitaciones de los pacientes con defectos faciales y craneales que acuden al protesista maxilofacial, estas pueden ser llevadas a cabo con excelentes resultados siempre y cuando se cuenten con los conocimientos y habilidades necesarias para elaborar una prótesis maxilofacial.

A si mismo es necesario reconocer la labor que realizan estos profesionales al tratar por todos los medios de restaurar lo tejidos perdidos en un paciente con la finalidad de reincorporarlos a su vida cotidiana.

Si bien es cierto que el protesista maxilofacial desarrolla una gran labor en el cuidado y rehabilitación de pacientes con defectos faciales, también hay que tener en cuenta que la información que existe acerca de esta especialidad y sus profesionales es muy limitada lo que ocasiona que no todos cuenten con la información necesaria para conocer el campo de trabajo de este profesional, incluso se puede decir que muchas personas desconocen la existencia de esta especialidad y el trabajo que realiza.

Es de suma importancia resaltar que esta especialidad nos permite adentrarnos a otras disciplinas dentro del área de la odontología y la medicina que como sabemos se encuentran ligadas a ellas en cada momento y procedimiento, de esta manera podemos decir que la prótesis maxilofacial no solo es una especialidad innovadora si no que también es multidisciplinaria.



IX. GLOSARIO

Abducción: Desplazamiento lateral de la pupila.

Aducción: Desplazamiento medial de la pupila.

Anoftálmia: Falta congénita o adquirida de uno o ambos globos oculares.

Celulitis orbital: Infección de la cavidad ocular.

Coadyuvante: Contribuir o ayudar en la consecución de alguna cosa.

Debridación: Término adoptado en la guerra de 1914-1918 que consiste en la extirpación de los tejidos desvitalizados que rodean inmediatamente una herida.

Endoftalmitis: infección supurada intraocular e infección exógena producida por heridas penetrantes como en las operaciones, traumatismos y úlceras corneales perforantes. La infección endógena puede ser consecuencia de metástasis hematógenas, embolia séptica, enfermedades infecciosas generales.

Excenteración: Eliminación de todo el contenido de la cavidad orbitaria y la remoción de los párpados superior e inferior. Indicada en el tratamiento de neoplasias malignas.



Oftalmoplejía: Patología. Parálisis de los músculos oculares y también parálisis oculomotora.

Panoftalmias: intensa inflamación supurativa del tracto uveal que llena de pus el globo ocular y acaba por la destrucción general del ojo. Produce dolor intenso y la supuración persiste.

Proptosis: Inflamación del ojo.

Rotación externa: Rotación lateral de la parte superior de la pupila (hacia la sien).

Rotación interna: Rotación medial de la parte superior de la pupila (hacia la nariz).



XI. FUENTES DE INFORMACIÓN

- ¹ Montero S., Mesa I. Necesidad de prótesis bucomaxilofacial en pacientes atendidos en la consulta de somatoprótesis. Rev. Med. Instituto Superior de Medicina Militar "Dr. Luis Díaz Soto". La Habana Cuba. 2006.
- ² Jankielewicz I. Prótesis-buco-maxilo-facial. Primera Edición. Barcelona Quintessence Book. 2003. Pág. 13, 48-50,25-26, 62,492-494,
- ³ Ring M. Historia ilustrada de la odontología. Mosby/ Doyma libros. Barcelona.
- ⁴ Federspil P., Federspil Ph. Die epithetische versorgung von kraniofazialen defekten. Clínica y Policlínico de otorrinolaringología. Clínicas Universitarias de Saarland, Homburg/ Saar. Pág. 1-29.
- ⁵ Montgomery P., Wesley P., Lemon J. Digital imaging in the fabrication of ocular prostheses. Pub. Med. The Journal of Prosthetic Dentistry 2006; 95:327-30.
- ⁶ O'Neill B., Alessi A., George E., Piro J. Disseminated Rhinocerebral Mucormycosis: A case report and review of the literature. Pub. Med. Journal of Maxillofac Surgeons 2006; 64:326-333.
- ⁷ Deshpande A., Munshi M. Rhinocerebral Mucormycosis Diagnosis by Aspiration Cytology. Rev. Med. Diagnostic Cytopathology, Vol 23(2): 99-102.
- ⁸ Spreer A., Ruchel R., Reichard U. Characterization of an extracellular subtilisin protease of *Rhizopus microsporus* and evidence for its expression during invasive rhinoorbital mycosis. Pub. Med. Medical Mycology December 2006; 44: 723-731.
- ⁹ Valledado a., Guerra A., Morais D., Cortejoso A., Álvarez A. Mucormycosis rino-órbito-cerebral. Hospital Universitario de Valladolid. Registro de Patología Ocular (Instituto de Oftalmobiología Aplicada, Valladolid) 2004.
- ¹⁰ García L., Barratt D., Bartlett R., Van Meter K. Tratamiento adjunto con oxigenación hiperbarica en mucormycosis. Presentación de cinco casos tratados en la misma Institución y revisión de la literatura. Rev. Invest. Clín 2004; 56(1): 51-55.



- ¹¹ Drake R., Joel W. Anatomía para estudiantes Grey. 1º Edición. Elsevier España 2005.830-853.
- ¹² Fuentes R., De Lara S. Corpus Anatomía humana general. Trillas 1997. México. Pág. 721-768
- ¹³ Latarjet M., Ruíz A. Anatomía Humana. 4º Edición Tomo 1. Editorial Panamericana. Madrid, España. Pág. 401-435.
- ¹⁴ Bartomen J. Evisceración ocular con colgajos esclerales. Tesis doctoral. Universidad Autónoma de Barcelona. Facultad de Medicina. Departamento de cirugía. Abril-mayo 2002. Pág. 1-15
- ¹⁵ León R., Evaluación comparativa de la evisceración frente a la enucleación en el Hospital Militar Central. La Habana Cuba. Tesis
- ¹⁶ Enucleación y Evisceración del globo ocular. Universidad Santiago de Cali Facultad de Salud. Programa de instrumentación quirúrgica. Área de oftalmología. Marzo 2004.
- ¹⁷ Abelairas J., Peralta J., Martín M., Carceller F., González T. Orbitotomías en la infancia.
www.Oftalmo.com_publicacionespediatrica.7orbita_51_15_jpg
- ¹⁸ Ward P., Eppley B., Schmelzeisen R. Traumatismos maxilofaciales y reconstrucción facial estética. 1º Edición. Elsevier. Madrid España 2005
- ¹⁹ www.sisbib.unmsm.edu.pe/bibvirtual/libros/medicina
- ²⁰ Pérez J.L., Montes J.M., Rubio M., Jiménez J., Torres J. El TAC helicoidal: un nuevo método de estudio en la patología de la órbita. Servicio de Oftalmología. Hospital General Yagüe. Burgos. España.
- ²¹ www.investigacions medicas.com/serv_tomografía_computada.oup
- ²² Jiménez R., Benavides A. La estereolitografía en la Facultad de Odontología de la UNAM. Rev. Odontológica Mexicana 2005;9(1):48-50
- ²³ Allen P., Watson G., Stassen L., A. Trauma; Peri-implant soft tissue maintenance in patients with craniofacial implant retained prostheses oral surgery; implantology. Int. J. Oral Maxillofac. Surg. 2000;29:99-103.



²⁴ Toljanic J., Eckert S., Roumanas E., Beumer J., Huryn J., Zlotolow I., Reisberg D., Habakuk S., Wright R., Rubenstein J., Schneid T., Mullasseril P., García L., Bedard J., Choi Y. Osseointegrated craniofacial implants in the rehabilitation of orbital defect: An update of a retrospective experience in the United States. *The Journal of Prosthetic Dentistry* 2005;94:177-182.

²⁵ www.conexao.com.br

²⁶ Taylor T. *Clinical maxillofacial prhosthetics*. Quintessence book 200 Chicago. Pág. 292-294

²⁷ Kovács A., Wagner M. Orbital prostheses anchored by dental implants. *Rev. Med. Hospital General de México* 1999; 62(1): 22-25.

²⁸ Vilas-Boas A., Hernández M., Asín F., Escuin T. Prótesis oculo-palpebral. A propósito de un caso clínico. *RCOE* 2003;8(5)553-561.

²⁹ Fumero M. Prótesis orbitaria flexible integrada a los anteojos. *Odontoestomatología*. Vol. 6 No. 6 Pág.20-24.

³⁰ Fuente directa Museo de Ripley Calle Londres 36.

³¹ www.Odontoweb.espaciolatino.com/profesionales/articulos/estomatologia

³² www.discapnet.es/ojo_oido/esquemas_cuerpo_humano

³³ www.zonaortodoncia.com

³⁴ Fuente directa* Proporcionadas por Departamento de Cirugía Maxilofacial del DEPel.