

11242

46



UNIVERSIDAD NACIONAL AUTONOMA DE MEXICO

DIVISION DE ESTUDIOS SUPERIORES DE LA
FACULTAD DE MEDICINA.

HOSPITAL GENERAL "DR. MIGUEL SILVA" S.S.A.

EL ULTRASONIDO POR VIA SUPRAPUBLICA COMO
AUXILIAR DIAGNOSTICO DEL EMBARAZO ECTOPICO EN
EL DEPARTAMENTO DE RADIOLOGIA E IMAGEN DEL
HOSPITAL GENERAL "DR. MIGUEL SILVA", DE MORELIA,
MICHOACÁN. EXPERIENCIA DE 5 AÑOS

TESIS

PARA OBTENER EL TITULO EN LA ESPECIALIDAD DE:
RADIOLOGIA E IMAGEN

PRESENTA:
DRA. MARIA DEL REFUGIO ROMERO VERDUZCO

MORELIA, MICH. A 16 DE FEBRERO DE 2000

287226-



Universidad Nacional
Autónoma de México

Dirección General de Bibliotecas de la UNAM

Biblioteca Central



UNAM – Dirección General de Bibliotecas
Tesis Digitales
Restricciones de uso

DERECHOS RESERVADOS ©
PROHIBIDA SU REPRODUCCIÓN TOTAL O PARCIAL

Todo el material contenido en esta tesis esta protegido por la Ley Federal del Derecho de Autor (LFDA) de los Estados Unidos Mexicanos (México).

El uso de imágenes, fragmentos de videos, y demás material que sea objeto de protección de los derechos de autor, será exclusivamente para fines educativos e informativos y deberá citar la fuente donde la obtuvo mencionando el autor o autores. Cualquier uso distinto como el lucro, reproducción, edición o modificación, será perseguido y sancionado por el respectivo titular de los Derechos de Autor.



SERVICIOS COORDINADOS
 DE SALUD PUBLICA
 MICHOACAN
 SECRETARIA DE ENSEÑANZA
 Hospital General "Dr. Miguel Silva"
 MORELIA, MICH.

DR. OCTAVIO IBARRA BRAVO
 JEFE DE ENSEÑANZA E INVESTIGACION MEDICA

DR. JOSE PATRICIO MARTINEZ RIVERA
 TITULAR DEL CURSO UNIVERSITARIO DE LA ESPECIALIDAD DE
 RADIODIAGNOSTICO E IMAGEN DEL HOSPITAL GENERAL
 "DR. MIGUEL SILVA"

DRA. MA TERESA BALLESTEROS
 ASESOR DE TESIS
 MEDICO RADIOLOGO ADSCRITO AL HOSPITAL GENERAL
 "DR. MIGUEL SILVA"

Facultad de Medicina
 Sec. de Servs Escolares
 DIC. 13 2007
 Unidad de Servicios Escolares
 DP de (Posgrado)

UNIVERSIDAD NACIONAL AUTONOMA DE MEXICO

DIVISION DE ESTUDIOS SUPERIORES DE LA FACULTAD DE MEDICINA.

HOSPITAL GENERAL "DR. MIGUEL SILVA" S.S.A.

TITULO:

**EL ULTRASONIDO POR VIA SUPRAPUBICA COMO AUXILIAR
DIAGNOSTICO DEL EMBARAZO ECTOPICO EN EL
DEPARTAMENTO DE RADIOLOGIA E IMAGEN DEL HOSPITAL
GENERAL "DR. MIGUEL SILVA", DE MORELIA, MICHOACÀN.
EXPERIENCIA DE 5 AÑOS**

TESIS

**PARA OBTENER EL TITULO EN LA ESPECIALIDAD DE:
RADIOLOGIA E IMAGEN**

PRESENTA:

DRA. MARIA DEL REFUGIO ROMERO VERDUZCO

MORELIA, MICH. A 16 DE FEBRERO DE 2000

A mis padres:

Por su ejemplo, amor y comprensión.

A mi sobrina Anilo y hermanas:

Porque es una forma de decirles que las quiero.

A Dany, mi esposo:

Porque lo amo.

A mi asesor: la Dra. Ballesteros

*Por su apoyo y la paciencia que tuvo en la
elaboración de esta tesis.*

INDICE

1. TITULO	1
2. NOMBRE DEL INVESTIGADOR PRINCIPAL Y ASOCIADOS.....	2
3. RESUMEN	3
4. INTRODUCCION	5
5. MATERIAL Y METODO	10
6. RESULTADOS	11
GRAFICAS	16
DISCUSION.....	21
CONCLUSIONES	22
BIBLIOGRAFIA	23

TITULO:

EL ULTRASONIDO POR VIA SUPRAPUBICA COMO AUXILIAR
DIAGNOSTICO DEL EMBARAZO ECTOPICO EN EL
DEPARTAMENTO DE RADIOLOGIA E IMAGEN DEL HOSPITAL
GENERAL "DR. MIGUEL SILVA", DE MORELIA, MICH.
EXPERIENCIA DE 5 AÑOS.

INVESTIGADORES.

INVESTIGADOR PRINCIPAL.

DRA. MARIA TERESA BALLESTERO TORRES
MEDICO RADIOLOGO ADSCRITO AL TURNO VESPERTINO DEL
DEPARTAMENMTO DE RADIODIAGNOSTICO DEL HOSPITAL
GENERAL "DR. MIGUEL SILVA".

INVESTIGADORES ASOCIADOS

DRA. MARIA DEL SOCORRO ROMERO VERDUZCO
RESIDENTE DEL TERCER AÑO DE RADIODIAGNOSTICO DEL
HOSPITAL GENERAL, "DR. MIGUEL SILVA"

SERVICIOS PARTICULARES

- RADIOLOGIA E IMAGEN
- PATOLOGIA
- GINECO OBSTETRICIA
- CIRUGIA

DOMICILIO Y TELEFONO DEL INVESTIGADOR PRINCIPAL

CALLE: TEJEDORES DE ARANZA No. 691
COLONIA VASCO DE QUIROGA. MORELIA, MICH.
TEL: 3-15-60-78

RESUMEN

TITULO

El ultrasonido por vía suprapubica como auxiliar diagnóstico del embarazo ectopico en el departamento de radiología e imagen del hospital general "Dr. Miguel Silva" Morelia, Michoacán. Experiencia de 5 años.

OBJETIVO

Evaluar la utilidad del método ultrasonográfico suprapubico para el diagnóstico del embarazo ectopico, en pacientes mayores, en edad fértil 15-44 años en el hospital general "Dr. Miguel Silva" a través de comparación de hallazgos patológicos y quirúrgicos, para el diagnóstico de embarazo ectopico.

DISEÑO

Se realizó estudio observacional, descriptivo y retrospectivo.

MATERIAL Y METODOS

Se realizó búsqueda de casos, en un periodo de 5 años de 1994-1998, estudiados en el servicio de radiología e imagen, un total de 105 pacientes fueron enviadas al servicio de ultrasonido con diagnóstico de embarazo ectopico, de las cuales solo fueron diagnosticadas como embarazo ectopico, de las cuales solo fueron diagnosticadas como embarazo ectopico 60 de estas pacientes se les realizó un suprapubico con equipo en tiempo real y sectorial, con transductor de 3.5 Mhz, y técnica de Donald.

Los datos obtenidos fueron vaciados a la hoja individual de recolección de datos en la que se incluyeron: edad, diagnóstico clínico, hallazgos

ultrasonográficos, fecha y resultado de cirugía, así como diagnóstico histopatológico.

RESULTADOS

Se revisaron 105 pacientes con diagnóstico clínico de embarazo ectópico, de los cuales se les realizó un suprapúbico, de las cuales solo fueron diagnosticadas como embarazo ectópico 60 de estas pacientes, el diagnóstico ultrasonográfico fue corroborado por el hallazgo quirúrgico y de histopatología, encontrándose que solo 48 pacientes de las 60 diagnosticadas fueron embarazo ectópico.

De las 12 restantes con diagnóstico de embarazo ectópico por US, 11 fueron falsos positivos y 1 paciente fue falso negativo.

CONCLUSION

- Los métodos diagnósticos no invasivos con los que se cuenta en la actualidad, es un complemento importante para el diagnóstico oportuno de embarazo ectópico, como sería, el US transvaginal, aumentando la sensibilidad y especificidad en un 100% con estudios complementarios como: la determinación sérica de HCG, Ultrasonografía Vaginal y Laparoscopia, disminuyen en forma importante la mortalidad por este padecimiento.
- El ultrasonido suprapúbico con transductor de 3.5 Mhz, nos permite tener una sensibilidad de un 97.9% y una especificidad de 80.3%

INTRODUCCION:

Se conoce como embarazo ectopico aquel que se implanta fuera de la cavidad uterinal.

En la actualidad existen informes de un incremento de casos secundarios a procesos infecciosos ocasionados por gérmenes, tales como gonococo, clamidia, mycoplasma, etc.

Microorganismos que son adquiridos comúnmente por contacto sexual y que son favorecedores de infección crónica endosalpingueal, ocasionando de esta manera obstrucción tubaria parcial o total, siendo este el factor de riesgo mas importante de embarazo ectopico.

Otros factores de riesgo consisten en el empleo de dispositivo intrauterino, endometriosis, exposición intrauterina al dietilestilbestrol y esterilización tubaria previa. 1,2,3,4.

En Estados Unidos la tasa de embarazos ectopicos (por 1000 embarazos informados) paso del triple entre 1970 y 1983 y alcanzo su máximo en el ultimo año de 14 por 1000 embarazos notificados, lo que significa que se producen 75,000 embarazos ectopicos por año, y sugiere que deben valorarse de manera urgente cerca de 300,000 mujeres por sospecha clínica de embarazo ectopico, el costo diagnóstico tardío o erróneo ocasiona cerca de 40 defunciones al año.

(0.8 defunciones por cada 1000 casos), lesiones tubarias a menudo con esterilidad resultante y muchas demandas por negligencia medica a nivel mundial. Los números no son menos impresionantes, en un estudio longitudinal de 20 años efectuado en Suecia, Welstrom y Cols., encontraron una

duplicación de la tasa de embarazos ectopicos entre 1960 y 1979, desde 5.8 hasta 11.1 por 1000 embarazos notificados 1,3,4,5,6,7.

Se ha observado también que las tasas mas altas de embarazo ectopico, es en mujeres de raza negra y la edad de presentación es en mayores de 35 años.4.

El diagnóstico clínico plantea serias dificultades debido a la variabilidad de padecimientos que pueden provocar signos y síntomas muy parecidos a los que se presentan en esta patología. Cerca de 90 % de las pacientes se quejan de cierto grado de dolor pélvico o abdominal, este puede ser intermitente y de intensidad variable, crónico y sordo o agudo y de tipo cólico y localizado o difuso.

Puede haber amenorrea y sangrado posterior. El 15 % de las pacientes presentan periodos de amenorrea de mas de 12 semanas de duración, pero cerca del mismo número experimentan amenorrea que ha durado menos de 4 semanas. Entre el 50 y el 80 % de las pacientes presentan cierto grado de hemorragia uterina anormal, al debilitarse el apoyo del endometrio proporcionado por el cuerpo luteo y descamarse la decidua. La hemorragia suele ser de menor magnitud que la que se observa en caso de aborto incompleto, pero si se desprende el tapón desidual puede ser intensa.

Menos de la mitad de las pacientes se quejan de hipersensibilidad mamaria o malestar matutino. Otras mujeres están tan graves cuando llegan por primera vez que requieren intervención quirúrgica inmediatamente, de tal manera que es muy difícil distinguir el embarazo ectopico con muchas

enfermedades de abdomen y pelvis, en parte por la proximidad anatómica y en parte por los signos y síntomas similares de presentación.

Por lo tanto su diagnóstico requiere muchas veces de toda la sagacidad del gineco obstetra para su detección oportuna, ya que desafortunadamente, en ocasiones el diagnóstico se hace por su complicación mas frecuente, que es la ruptura y su consecuencia inmediata, el choque hipovolémico. La mayoría de los especialistas quirúrgicos han tenido la desagradable sorpresa de que al intervenir un cuadro incierto de abdomen agudo y programar una laparatomía exploradora, se encuentran con un embarazo ectopico no sospechado que hace necesario instrumentar una técnica quirúrgica apropiada en el acto operatorio, que quizá hubiera sido de mejor pronóstico si se hubiera programado una cirugía conservadora al haberse detectado el embarazo ectopico en forma mas temprana de tal manera que muchos embarazos ectopicos son difícilmente diagnosticados antes de pasar por el quirófano. 1,2,8,9,11,12.

Se informa que 10 % de las pacientes con embarazo ectopico son dadas de alta antes de hacer el diagnóstico, habiéndole realizado únicamente legrado uterino por sospecha de aborto incompleto o diferido, se dice al contrario que el embarazo ectopico es sospechado 10 veces mas de lo que realmente ocurre, y que muchas mujeres sospechosas de tenerlo, no están ni siquiera embarazadas. 1.

A la luz del alto porcentaje de morbilidad materna y el difícil diagnóstico clínico oportuno, no es sorprendente que la exploración ecosonográfica resulte de interés en la asistencia y la dirección de las pacientes con sospecha de

cursar con embarazo ectopico en empleo combinado de B-HCG para su diagnóstico y tratamiento, considerándose una precisión diagnostica del 100 % según Kadar y Cols. 8,9,11,12. El ultrasonido pélvico suele facilitar la distinción entre embarazo ectopico y —embarazo intrauterino al poner de manifiesto con claridad un embarazo intrauterino hacia la cuarta semanas de gestación (seis semanas a partir del último periodo menstrual) a través del acceso transabdominal y hacia la tercera semana por medio del transductor transvaginal. La identificación de saco gestacional intrauterino en el ultrasonido abdominal con una concentración serica de B-HCG que pasa de 6,500 Mul/ l descarta la posibilidad de embarazo en el 95% de los casos.

Se ha informado que solo 4 % de los embarazos ectopicos se pueden visualizar dentro de la trompa de falopio por medio del ultrasonido abdominal, no siempre manifestándose el saco gestacional, porque la hemorragia alrededor del sitio de la gestación suele originar la presencia de una tumoración inespecífica en el anexo. En realidad la única imagen concluyente de embarazo ectopico es la que manifiesta actividad cardiaca fetal extrauterina, aspecto que se observa solo en 10 % de todas las gestaciones extrauterinas, otros datos anormales ultrasonograficos que se presentan en la mayoría de las pacientes con este diagnóstico son: lesiones quísticas o complejas en los anexos (60-90 %) y líquido libre en cavidad peritoneal (25-35%), siendo estos datos inespecíficos. Una lesión compleja del anexo puede consistir en cuerpo luteo, endometrioma, hidrosalpinx o quiste dermoide. Otros datos compatibles pueden ser el crecimiento uterino y el pseudo saco gestacional intrauterino. 1,6,8,9,10,11,12.

El ultrasonido transvaginal tiene mayor eficacia que el transabdominal para localizar un embarazo intrauterino temprano, lo mismo que estructuras anormales de los anexos y líquido peritoneal libre, además puede observarse un anillo tubario constituido por una lesión de 1 a 3 cm. De diámetro, con un reborde ecogenico concéntrico de 2-4 mm de tejido que rodea a un centro hipoecoico, hasta un 68 % de los casos de embarazo tubario roto. Este anillo esta separado del utero y del cuerpo luteo, es distinto a ellos y constituye la visualización sonográfica directa de eccesis. El ultrasonido transvaginal tiene una sensibilidad del 98% y una especificidad del 100%.8,10,11,12.

Aunque la zona de distinción se encuentra bien establecida para visualizar el embarazo intrauterino anormal, no sucede asi con el embarazo ectopico. No observar un ectopico bajo el estudio ultrasonografico nunca excluye de manera definitiva a este problema como posible diagnóstico, no importa lo elevado que sea la concentración de B-HCG.

La nidación ectopica, sobre todo dentro de la cavidad abdominal, entre las hojas del mesenterio, vuelve extremadamente dificil la visualización sonográfica. 8,11,12.

Por lo tanto el ultrasonido es un procedimiento útil y debe incluirse en el estudio integral de la paciente en que se sospecha un embarazo ectopico.10.

MATERIAL Y METODOS:

1.- Se realizo búsqueda de casos estudiados en el servicio, en un periodo comprendido de 1994 a 1998.

2.- Se seleccionaron casos con expedientes y estudios completos.

3.- Se revisaron los expedientes clínicos, los diagnósticos de ultrasonido, resultados quirúrgicos y de estudio histopatológico.

4.- Los datos obtenidos fueron vaciados a la hoja individual de recolección de datos, en la que se incluyeron: edad, diagnóstico clínico, hallazgos ultrasonográficos :

- Utero vacío mas masa anexial.
- Utero vacío mas líquido libre.
- Utero vacío mas masa anexial , mas líquido libre.
- Saco gestacional extrauterino con presencia de embrión y latido cardíaco.
- Pseudo saco gestacional intrauterino.
- Fecha de cirugía y resultado, así como diagnóstico histopatológico.

5.- Los datos fueron analizados por los investigadores principales.

6.- Mediante estadística descriptiva se representaron los resultados en porcentajes, gráficas y cuadros. Valores de predicción y teorema de bayes.

RESULTADOS

Al término del estudio se enviaron del servicio de Gineco-Obstetricia a US 105 pacientes con diagnóstico clínico del embarazo ectopico (Cuadro No. 1)

AÑO	No. PACIENTES	PORCENTAJE
1994	21	20%
1995	14	13.3%
1996	19	18.0%
1997	37	35.2%
1998	14	13.3%
TOTAL	105	100%

Realizándoles con técnica de Donald ultrasonido suprapubico en tiempo real y transductor sectorial de 3.5 Mhz, diagnosticándose embarazo ectopico a 60 de ellas (Cuadro No. 2)

AÑO	No. PACIENTES	PORCENTAJE
1994	13	21.6%
1995	12	20%
1996	10	16.6%
1997	20	33.3%
1998	5	8.3%
TOTAL	60	100%

La edad de las pacientes estudiadas fluctuó de la segunda década de la vida con una media de 27 años (Cuadro No. 3)

EDAD FERTIL	No. DE PACIENTES	EDAD MEDIA
15-19 AÑOS	6	17 AÑOS
20-24 AÑOS	9	22 AÑOS
25-29 AÑOS	15	27 AÑOS
30-34 AÑOS	11	32 AÑOS
35-39 AÑOS	6	36 AÑOS
40-44 AÑOS	1	40 AÑOS
TOTAL	48	27 AÑOS

Los hallazgos ultrasonográficos del embarazo ectópico se reportan en el siguiente Cuadro No. 4

HALLAZGOS ULTRASONOGRAFICOS

INDICADORES	No. DE PACIENTES	PORCENTAJE
UTERO VACIO + MASA ANEXIAL	16	9.6%
UTERO VACIO + LIQUIDO LIBRE	9	5.4%
UTERO VACIO + MASA ANEXIAL + LIQ. LIBRE	33	19.8%
SACO GESTACIONAL EXTRAUTERINO CON PRESENCIA DE EMBRION Y LATIDO CARDIACO	2	1.2%
PSEUDO SACO GESTACIONAL	0	0%

Al confirmarse el diagnóstico por cirugía e histopatológico se encontró una sensibilidad diagnóstica del 97.9% al resultar positivo para embarazo ectópico en 48 pacientes, hubo 1 falsa negativa y 11 falsas positivas, y un porcentaje de especificidad del 80.3%. Ver Cuadro No. 5

PORCENTAJE DE SENSIBILIDAD PARA EMBARAZO ECTOPICO
POR US EN EL TOTAL DE PACIENTES ESTUDIADAS

ULTRASONIDOS	No. DE PACIENTES	PORCENTAJE
POSITIVO PARA EMBARAZO ECTOPICO	48	80%
FALSAS NEGATIVAS PARA EMBARAZO ECTOPICO	1	1.6%
FALSAS POSITIVAS	11	18.3%
TOTAL	60	100%

El porcentaje del valor predictivo positivo es del 81.3% y el porcentaje del valor predictivo negativo es de 97.82%

Se efectuó salpingectomía en 36 pacientes (75%), salpingooforectomía total en 11 pacientes (22.9%), Histerectomía total en 1 paciente (2.0%) Ver Cuadro siguiente No. 6

TIPO DE CIRUGIA EN 48 PACIENTES QUE PRESENTARON EMBARAZO ECTOPICO

LOCALIZACION DEL EMB. ECTOPICO	No. DE PACIENTES	PORCENTAJE
SALPINGECTOMIA	36	75%
SALPINGOFORECTOMIA	11	22.9%
HISTERECTOMIA TOTAL	1	2%
TOTAL	48	100%

De los resultados del reporte histopatologico hay algunos datos de interés que se consignan en el siguiente Cuadro No. 7

REPORTE ANATOMO PATOLOGICO

ESTUDIO HISTOPATOLOGICO	No. DE CASOS	PORCENTAJE
EMB. ECTOPICO UNICAMENTE	21	43.7%
EMB. ECTOPICO + SALPINGITIS	26	54.1%
EMB. ECTOPICO + CONDILOMA APLANADO	1	2.0%

Como datos complementarios y secundarios al estudio se encontró que dentro de los antecedentes obstetrico, la enfermedad pélvica inflamatoria

ocupó el primer lugar como factor predisponente, en segundo lugar embarazo con dispositivo intrauterino y en tercer lugar por O.T.B.

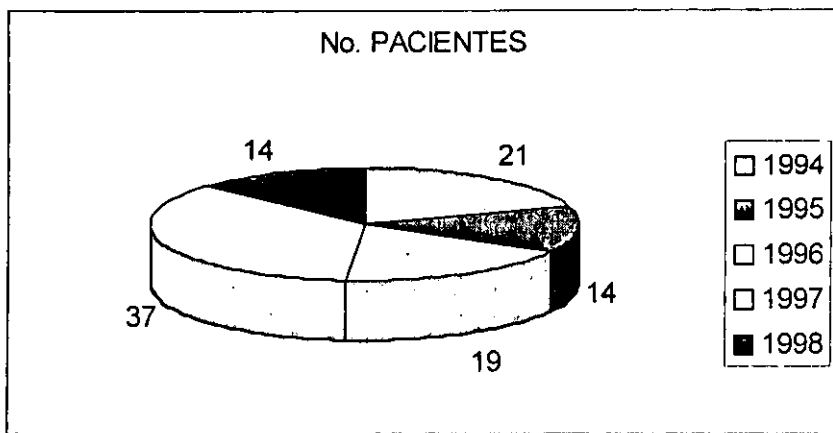
En el número de gestaciones encontradas, en promedio fueron en la 3 y 4 gestación de embarazos anteriores.

Respecto a los datos clínicos, referidos por las pacientes, el dolor pélvico, ocupó el 100%

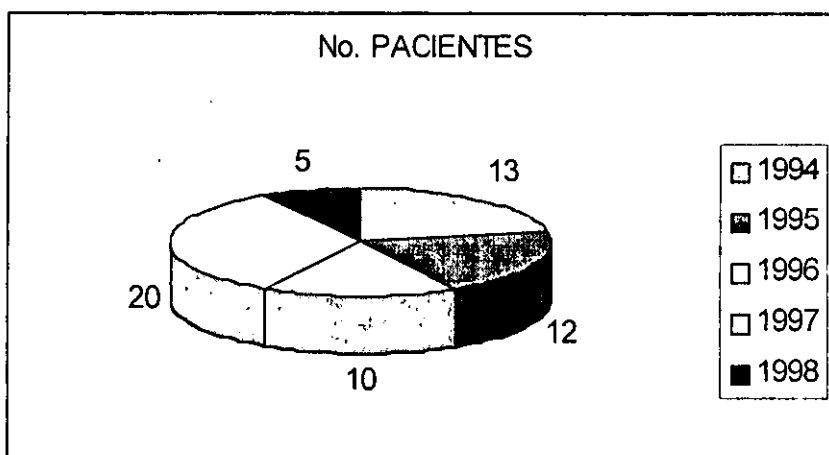
El sangrado transvaginal ocupó también un 100% y la amenorrea un 91%.

GRAFICAS:

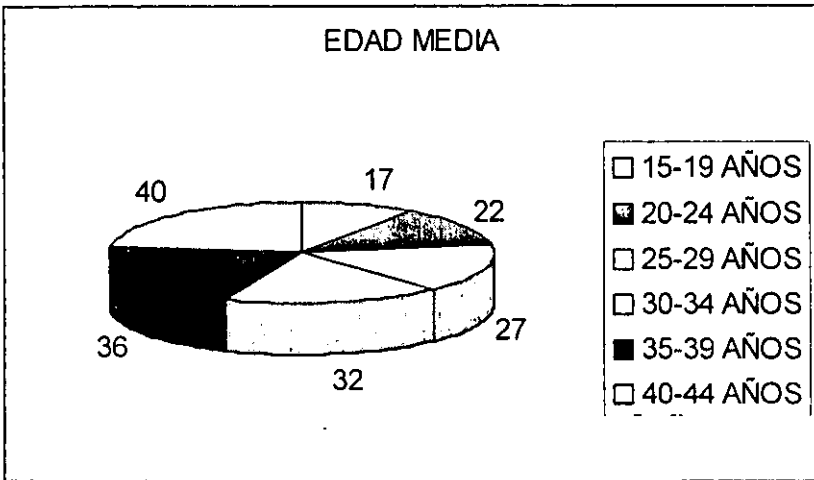
Gráfica No. 1



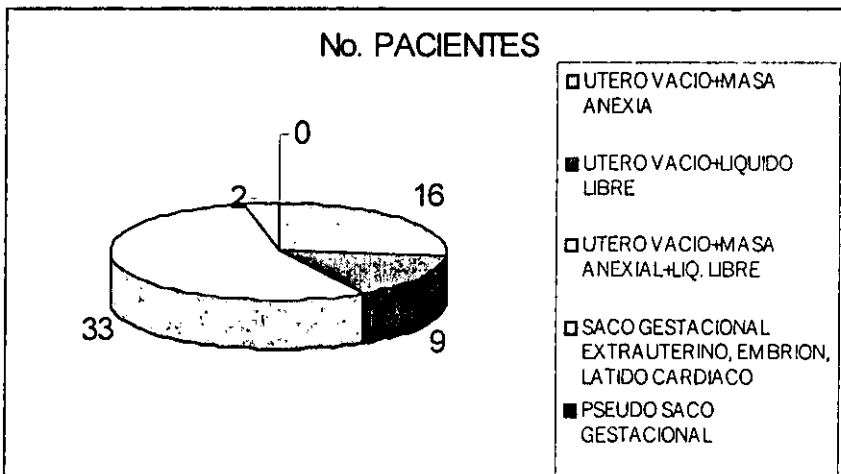
Gráfica No. 2




Gráfica No. 3



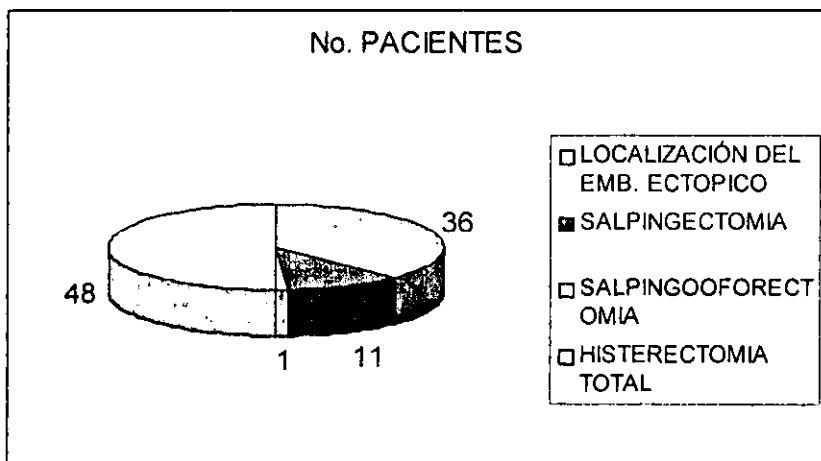
Gráfica No. 4



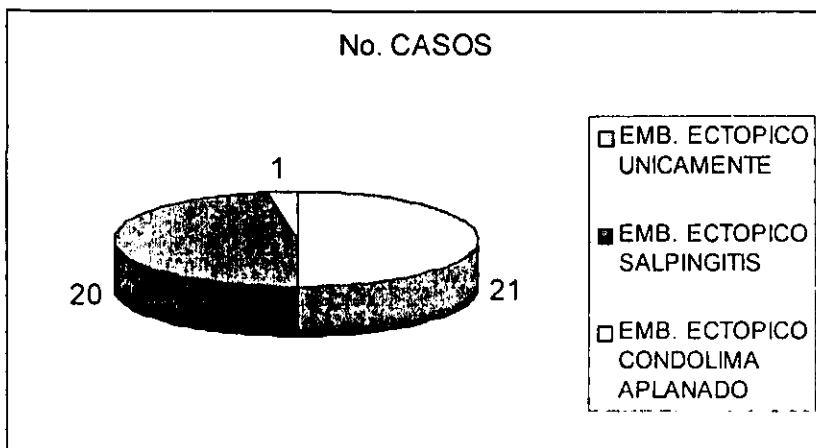
Gráfica No. 5



Gráfica No. 6



Gráfica No. 7



**ESTA TESIS NO SALE
DE LA BIBLIOTECA**

Valor Predictivo (+) = 81.3

Valor Predictivo (-) = 97.8

	Con Embarazo Verdadero Positivo	Sin Embarazo Falso Positivo
Positivo	48	11
Negativo	45	1

DISCUSION

La edad de las pacientes que presentaron embarazo ectopico en este estudio, fue más frecuente entre los 20-29 años, frecuencia que concuerda con otros estudios.

El embarazo ectopico se observó, con No. De gestas 3 y 4, cifra parecida a las informadas por otros países.

De las pacientes en estudio 10 de ellas fueron portadoras de DIU en las cuales se ha observado incremento en las tasas de embarazo ectopico.

En el estudio de una paciente sospechosa de cursar con embarazo ectopico, debe efectuarse un estudio integral de la enferma, en donde los hallazgos clínicos, de laboratorio y ultrasonográficos conduzcan al diagnóstico lo más temprano posible, ya que muchas veces cuando los cuadros clínicos no son típicos, el hallazgo quirúrgico del embarazo ectopico puede ser una sorpresa con lo que el porcentaje de exactitud en el diagnóstico es mayor, así como su diagnóstico temprano.

El ultrasonido, método no invasivo ha demostrado ser un estudio paraclínico de gran utilidad, por su auxilio para establecer el diagnóstico de esta entidad nosológica, pero sus datos deben valorarse en el estudio integral de la paciente ya que algunos de ellos son comunes a otras entidades clínicas.

CONCLUSION:

- El ultrasonido suprapúbico, con transductor de 3.5 Mhz, nos permite tener una sensibilidad de un 97.9% y una especificidad de 80.3%
- Los métodos diagnósticos no invasivos con los que se cuenta en la actualidad, es un complemento importante para el diagnóstico temprano de embarazo ectópico, como sería: el US transvaginal, aumentando la sensibilidad y especificidad en un 100%, con estudios complementarios, como la determinación sérica de HCG, ultrasonografía vaginal y laparoscopia, disminuyendo en forma importante la mortalidad por este padecimiento.
- Por último podemos concluir que el embarazo ectópico sigue siendo un problema clínico de primera importancia, por lo que el médico tendrá que hacer uso de la clínica y apoyo de estudios complementarios como el US suprapúbico, el cual tiene una sensibilidad del 97.9%
- Demostrando ser un estudio paraclínico de gran utilidad, por su auxilio para establecer el diagnóstico de esta entidad nosológica, dependiendo su sensibilidad de la habilidad del que realice el estudio.

BIBLIOGRAFIA

- 1.- MOHNA.S.A.et.al: DIAGNOSTICO DE EMBARAZO ECTOPICO POR ULTRASONOGRAFIA Y LA—PAROSCOPIA. GINEC. OBSTET. MEX 1990;58:29-35.
- 2.- ERVIN E. JONES. EMBARAZO ECTOPICO:DIAGNOSTICOS ERRONEOS MAS COMUNES Y ALGUNOS RAROS. JAMA 243: 673,1980.
- 3.- JAFFREY B. RUSSELL, MD. EMBARAZO ECTOPICO REPETIDO. OBSTET GYNECOL ELIN NORTH AM. 14: 1087.1989.
- 4.- MICHAEL P, DIAMOND, M.D. EPIDEMIOLOGIA Y ETIOLOGIA DEL EMBARAZO ECTOPICO - —OBSTET GYNECOL 1984; 64: 386-90.
- 5.- SALLY F.D. DAVID A., GRIMES. MORTALIDAD DEL EMBARAZO ECTOPICO EN LOS ESTADOS UNIDOS. OBSTETRICS GYNECOLOGY 1984: 64 NO. 38.329-331.
- 6.- KENNETH J.W., TAYLOR, M.D. NUEVAS TECNICAS PARA EL DIAGNOSTICO DEL EMBARAZO ECTOPICO RADIOLOGY 176: 359,1990.

- 7.- ROMERO G.G. ET. AL. : DATOS CLINICOS Y ULTRASONOGRAFICOS ASOCIADOS AL DIAGNOSTICO DE EMBARAZO ECTOPICO. GINEC. OBST. MEX. 1994;62:155.
- 8.- CACCIATORE B. STENMAN UH. COMPARACION DEL ULTRASONIDO ABDOMINAL Y VAGINAL EN LA SOSPECHA DE EMBARAZO ECTOPICO. OBSTET. GYNECOL. 73: 770,1989.
- 9.- CARRANZA L.S. Y COL. EMBARAZO CERVICAL. INFORME DE UN CASO. CONSIDERACIONES—DIAGNOSTICAS Y TERAPEUTICAS. GINEC. OBST. MEX. 1996;64:297.
- 10.- BRUNO C., ULFHARAN S. COMPARACION DE SONOGRAFIA ABDOMINAL Y VAGINAL EN SOSPECHA DE EMBARAZO ECTOPICO. AM J. OBSTET GYNECOL 1996;175,NO. 3: 601-605.
- 11.- ROBERTO R., NICHOLAS K., DANILO C. LA EVALUACION DE LESIONES ANEXIALES POR POR ULTRASONIDO EN EL DIAGNOSTICO DE EMBARAZO ECTOPICO. AM J. OBSTET. GYNECOL 1988;158 :52-58.
- 12.- PETER W. CALLEN, M.D. ECOGRAFIA EN OBSTETRICIA Y GINECOLOGIA. TERCERA EDICION. 1994 BY W.B.SAUNDERS COMPANY PHILADELPHIA. 696-716.