

11258  
9

UNIVERSIDAD NACIONAL AUTÓNOMA DE MÉXICO

FACULTAD DE MEDICINA  
DIVISIÓN DE ESTUDIOS DE POSTGRADO

INSTITUTO MEXICANO DEL SEGURO SOCIAL

CENTRO MEDICO NACIONAL SIGLO XXI  
HOSPITAL DE ESPECIALIDADES  
" DR. BERNARDO SEPULVEDA G. "

HALLAZGOS NEUROFISIOLÓGICOS Y VASCULARES EN PACIENTES CON  
ACÚFENO Y AUDICIÓN NORMAL

286603

**T E S I S   D E   P O S T G R A D O**  
PRESENTADA POR:  
**DRA. ARGELIA LIDIA RAZO DURÁN**

PARA OBTENER EL TÍTULO DE LA ESPECIALIDAD EN:  
**COMUNICACIÓN, AUDIOLOGÍA Y FONIATRÍA**

ASESORES:  
DRA. MARGARITA DELGADO SOLIS  
DRA. ANGÉLICA CARBAJAL RAMIREZ

MEXICO, D. F. 2000



Universidad Nacional  
Autónoma de México

Dirección General de Bibliotecas de la UNAM

**Biblioteca Central**

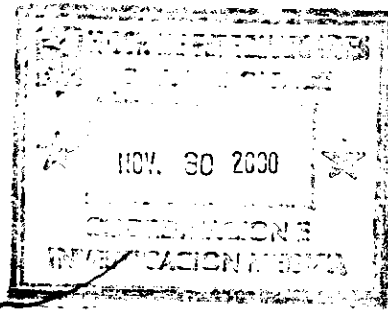



**UNAM – Dirección General de Bibliotecas**  
**Tesis Digitales**  
**Restricciones de uso**

**DERECHOS RESERVADOS ©**  
**PROHIBIDA SU REPRODUCCIÓN TOTAL O PARCIAL**

Todo el material contenido en esta tesis esta protegido por la Ley Federal del Derecho de Autor (LFDA) de los Estados Unidos Mexicanos (México).

El uso de imágenes, fragmentos de videos, y demás material que sea objeto de protección de los derechos de autor, será exclusivamente para fines educativos e informativos y deberá citar la fuente donde la obtuvo mencionando el autor o autores. Cualquier uso distinto como el lucro, reproducción, edición o modificación, será perseguido y sancionado por el respectivo titular de los Derechos de Autor.



**DR. NIELS H. WACHER RODARTE**

JEFE DE LA DIVISIÓN DE EDUCACIÓN E INVESTIGACIÓN MÉDICA.  
HOSPITAL DE ESPECIALIDADES  
CENTRO MEDICO NACIONAL SIGLO XXI

**DRA. MARGARITA DELGADO SOLIS**

PROFESOR TITULAR DEL CURSO DE COMUNICACIÓN, AUDIOLOGÍA Y  
FONIATRÍA DEL HOSPITAL DE ESPECIALIDADES  
CENTRO MEDICO NACIONAL SIGLO XXI

**DRA. ANGÉLICA CARBAJAL RAMIREZ**

MEDICO DE BASE DEL SERVICIO DE NEUROLOGÍA  
HOSPITAL DE ESPECIALIDADES  
CENTRO MEDICO NACIONAL SIGLO XXI

## AGRADECIMIENTOS

A mis padres, por permanecer a mi lado en todas las decisiones de mi vida con paciencia, sabiduría, amor y confianza.

A mis hermanos, por su apoyo incondicional en el largo camino que hemos recorrido juntos.

A mi esposo, por saber ser amigo leal, compañero incondicional de profesión, y sobre todo por su amor durante todo este tiempo en el que hemos crecido como seres humanos, entre las adversidades y los buenos momentos. Por todo "Gracias"

A todos mis profesores, que a lo largo de toda la carrera y especialidad tuvieron el deseo de enseñarme a ejercer la medicina con excelencia para el bienestar de las personas más importantes para el médico: los pacientes.

¡Cuánto mayor sentido tiene ahora la vida ¡  
En lugar de nuestro lento y pesado ir y venir,  
¡hay una razón para vivir!  
Podremos alzarnos sobre nuestra ignorancia,  
podremos descubrirnos como criaturas de perfección,  
inteligencia y habilidad.  
¡Podremos ser libres!

Richard Bach (Juan Salvador Gaviota)

## Indice:

Resumen	pag. 1
Antecedentes	2
Objetivos	7
Tipo y Diseño del estudio	7
Material, Pacientes y Metodos	7
Procedimientos	8
Resultados	11
Discusión	16
Conclusiones	19
Anexos	20
Bibliografía	23

**RESUMEN:**

El acúfeno es un síntoma ocasionado por un gran número de desórdenes del sistema nervioso auditivo. Se ha asociado con alteraciones de la cóclea, pero el sistema nervioso central y el nervio auditivo han sido poco estudiados como posibles sitios de lesión, que sean causa de acúfeno. El acúfeno sensorineural es el que nos ocupa en este estudio, en el que no se encuentra pérdida auditiva, ni enfermedad concomitante. Estudios realizados por Tomografía por Emisión de Positrones (SPECT) demuestran que la localización perceptual del acúfeno en un oído esta ligada a la actividad del hemisferio cerebral opuesto, lo que habla de un origen central a nivel cortical. Se ha observado tambien la activación del colículo inferior, lo cual se puede detectar por medio del estudio de Potenciales Evocados Auditivos de Tallo Cerebral (PEATC), además de realizar otros estudios complementarios, para determinar la causa de la alteración en la vía auditiva, como son la TAC de cráneo y el Doppler transcraneal que valora flujo cerebral. De acuerdo a los hallazgos en este estudio, los resultados demostraron que existe alteración por hipoperfusión a nivel de lóbulo temporal y parietal, por aterosclerosis de las arterias cerebrales.

## ANTECEDENTES:

El acúfeno es un síntoma, ocasionado por un gran número de diferentes desordenes del oído, o del sistema nervioso auditivo. El acúfeno se ha asociado con alteraciones de la cóclea como resultado de un incremento en el rango de disparos producidos en las fibras nerviosas auditivas, causadas ya sea por aumento ó disminución en la actividad del nervio coclear. Pero el nervio auditivo y el sistema nervioso auditivo central han sido poco estudiados como posibles sitios de lesión que sean causa de acúfeno (1).

Se puede definir al acúfeno como la percepción subjetiva de sonido sin un estímulo acústico externo. En algunos casos el acúfeno es producido por una fuente de energía acústica en algún sitio de la cabeza y el cuello, por ejemplo un músculo que se contrae, crepitación mandibular, patología venosa o arterial, o un cuerpo extraño en el conducto auditivo externo. El acúfeno puede ser una manifestación tardía o temprana de varias enfermedades, pero en la mayoría de los casos no se encuentra una base fisiológica para el sonido, el cual se piensa emana de un problema situado entre la cóclea y la corteza cerebral.

Anteriormente el acúfeno se dividía en subjetivo (audible sólo para el paciente), y objetivo (audible también para el examinador). Esta división artificial tiene utilidad limitada, por que la misma patología puede producir acúfeno subjetivo en un paciente y objetivo en otro. Por lo que es de mayor utilidad clasificar al acúfeno por etiología probable. Como son el acúfeno vascular (tumor glómico), el acúfeno proveniente del oído medio y externo, el acúfeno por contracción muscular, y el acúfeno sensorineural.

El acúfeno sensorineural es el que nos ocupa en éste estudio, se refiere a uno o ambos oídos, el 85% de los pacientes tiene algún tipo de hipoacusia detectada por audiometría convencional, muchos de los restantes tienen pérdida más allá de los 8000 Hz. detectado sólo por audiometría de alta frecuencias. Aunque el acúfeno suele estar acompañado de pérdida auditiva, la falta de detección de la misma, no desmiente la aseveración del paciente en cuanto a su acúfeno. Pudiendo ser de dos tipos: periférico y central.

El de tipo periférico, se dice se produce por dos mecanismos principales, que son: 1) alteración en la frecuencia de descarga espontánea de las fibras auditivas primarias, y 2) desinserción de los estéreocilios. El sistema auditivo tiene normalmente una de las *tasas más altas de actividad espontánea del sistema nervioso*. Las causas más frecuentes de éste tipo de acúfeno son el uso de agentes ototóxicos como los salicilatos, pérdidas auditivas (degenerativas, enfermedad de Meniere, trauma acústico, etc).

El de tipo central, es descrito generalmente por el paciente como generalizado (en toda la cabeza). Walter Dandy observó que el acúfeno persistía en algunos pacientes que habían sido sometidos a laberintectomía o sección del nervio vestibular o ambos, esto apoya el concepto de acúfeno de origen central. Evans encontró que al seccionar el VIII par frenaba la actividad espontánea del núcleo coclear ventral pero no del núcleo dorsal, estas observaciones parecen indicar la presencia de generadores de señales "auditivas" independientes del generador periférico.

Otras observaciones clínicas fundamentan el concepto de acúfeno central, el 83% de los pacientes con neurinoma del acústico presentan acúfeno, siendo el síntoma inicial en el 10%, la presión sobre el nervio auditivo ó la alteración del flujo sanguíneo hacia la cóclea por el tumor, pueden ser las causas del ruido percibido.



Tumores del lóbulo temporal pueden también causar acúfeno, descrito como central, al alterar las tasas de descarga de neuronas aferentes y eferentes. Cambios en el procesamiento central cortical pueden ser también causa, como el trauma craneal. La actividad inhibitoria de algunas neuronas es conocida en el sistema nervioso central, en el núcleo dorsal coclear hay interneuronas, principalmente inervadas por aferentes cocleares que inhiben otras neuronas con actividad espontánea anormalmente intensa, audible en forma de acúfeno (8).

El origen nervioso y los mecanismos fundamentales del acúfeno son desconocidos, estudios realizados con Tomografía por Emisión de Positrones (SPECT) cerebral, demuestran que la localización perceptual del acúfeno en un oído, esta ligada a la actividad del hemisferio cerebral opuesto, lo que también nos habla de un origen central a nivel cortical(2).

En el estudio de las bases anatómicas y fisiológicas del acúfeno en pacientes con audición normal o una pequeña pérdida auditiva, con acúfeno lateralizado a un sólo oído, se ha observado la activación del colículo inferior por medio de la Imagen de resonancia magnética de tipo funcional, a diferencia de pacientes sin éste síntoma, lo que provee una medida objetiva para el acúfeno lateralizado (3).

Muchos pacientes sufren de acúfeno, éste generalmente no interrumpe en su vida diaria, pero otro número de pacientes refiere que el acúfeno es de gran magnitud que incluso llega afectar el sueño, por lo que se ha descubierto que en este tipo de pacientes se presenta compresión vascular de la porción auditiva del octavo par craneal, cerca de la entrada del nervio al tallo cerebral; y la descompresión microvascular puede aliviar el síntoma en un tercio de los pacientes, los cuales además presentan pérdida auditiva ipsilateral importante, que remite con la descompresión.

Las arterias principalmente involucradas incluyen a la cerebelosa anteroinferior, rama de la arteria basilar; y la arteria cerebelosa posteroinferior, rama de la arteria vertebral (4)(5)(6). Las cuales pueden ser evaluadas por medio del estudio de doppler transcraneal, que genera imágenes por ultrasonido basándose en la emisión de ondas de frecuencias en el rango de 2 a 10 MHz, la recepción del eco acústico producido por la reflexión y dispersión de dichas ondas en los tejidos. Los ecos convertidos en señales eléctricas y de video, son amplificadas, procesadas y presentadas en pantalla, el cual evalúa las velocidades de flujo sanguíneo cerebral, determinado así si existe alguna alteración por compresión, malformación ó estenosis del calibre de la arteria vertebral o basilar (11).

Para evaluar este tipo de acúfeno es necesario la utilización de los PEATC, que valoran la integridad de la vía auditiva desde la salida del nervio hasta el tallo cerebral, observándose cinco ondas principales generadoras (onda I- nervio auditivo, onda II- núcleo coclear, onda III- complejo olivar superior, onda IV- lemnisco lateral, y onda V- colículo inferior) (9). Dándonos la pauta para evaluar si existe una lesión que retarde la neuroconducción a lo largo de la vía que se correlacione con el acúfeno, esperándose la principal alteración en el incremento de los valores de los intervalos interonda, pudiéndose alterar el intervalo I-III, III-V, hasta el intervalo I-V que se considera el tiempo de conducción central (4)(7). Muchos de éstos pacientes refieren además presentar síntomas de inestabilidad ó vértigo, el cual también remite con la descompresión microvascular (5). Apoyándonos también en la Tomografía axial de cráneo (TAC) para detectar las posibles alteraciones vasculares a nivel de tallo cerebral.

Otra evidencia del origen central del acúfeno, son los estudios realizados por Lockwood donde el acúfeno experimentado por sus pacientes se origina en el sistema nervioso auditivo y no en la cóclea. Una descarga coclear anormal puede causar una reorganización funcional de las partes altas del sistema nervioso auditivo, desencadenando entonces el acúfeno; pero esto ocurre en menor frecuencia en pacientes con cócleas normales, en las cuales se ha descartado cualquier otro origen del acúfeno como fasciculaciones musculares o un tipo de descarga coclear anormal detectado por emisiones otoacústicas, y concuerdan con los hallazgos de la actividad cerebral por medio del SPECT cerebral (10).

Todo esto nos lleva a pensar que el acúfeno en este tipo de pacientes tiene un origen central, posterior a la salida del nervio en el conducto auditivo externo, que no logra afectar la audición, pero sí genera un ruido molesto para el paciente.

**OBJETIVOS:**

Describir cuales son los hallazgos más frecuentes por PEATC, TAC de cráneo, SPECT cerebral y doppler transcraneal en pacientes que refieren acúfeno unilateral constante, con audición normal, para hallar el origen más frecuente y así *determinar seguimiento específico.*

**TIPO Y DISEÑO DEL ESTUDIO:**

*Estudio clínico con análisis estadístico de serie de casos.*

**MATERIAL, PACIENTES Y METODOS:****Universo de trabajo:**

Se incluyeron 60 pacientes adultos tanto hombres como mujeres, de la consulta externa del servicio de Audiología y Otoneurología del Hospital de Especialidades del Centro Médico Nacional Siglo XXI. Que contaban con audiograma de tonos puros, el cual mostró audición normal (por debajo de 20 dB en las frecuencias de 125 a 8000 Hz); y acúfeno unilateral o bilateral constante, referido por el paciente. La edad de entre 20 y 70 años, y sin patología vascular o metabólica concomitante.

## PROCEDIMIENTOS:

Se realizaron los siguientes estudios en el mismo orden, descartando la TAC de cráneo, el SPECT cerebral y el doppler transcraneal, a aquellos pacientes que obtuvieron resultados de PEATC dentro de la normalidad:

### 1) PEATC:

Este estudio consiste en la colocación de 4 electrodos de superficie, dos en ambas regiones mastoideas, otro en el vértex del cráneo, y la tierra se coloca en la frente, con el fin de captar los generadores de la vía auditiva a nivel central. Se realiza bajo sueño fisiológico, en oscuridad total, enviando estímulos sonoros de tipo rarefacción (clicks) por medio de unos audífonos, a una tasa de estimulación de 11.1 y 77.1 estímulos por segundo (e/seg), éste último se considera alta tasa de estimulación para detectar fatiga neural; a 50 dB por arriba del umbral auditivo, a un total de 2000 clicks de rarefacción, para que exista una adecuada morfología de las ondas, y replicándose el estímulo para veracidad del estudio. Los valores normales de las ondas son: I = 2 mseg, II = 3 mseg, III = 4 mseg, IV = 5 mseg, y V = 6 mseg (con un rango de  $\pm 0.4$  mseg); los intervalos interonda miden: I-III = 2 mseg, III-V = 2 mseg, y I-V = 4 mseg (con un rango de  $\pm 0.2$  mseg).

Se buscaran alteraciones de los valores absolutos de las ondas, considerados prolongados cuando su valor excede más de 0.3 mseg de su valor normal ; intervalos interonda que se encontraran prolongados cuando su valor exceda más de 0.2 mseg de su valor normal; y prolongación del paso de baja a alta tasa de estimulación del nervio, en onda V que se encontrara prolongada cuando su valor exceda más de 0.4 mseg del valor de la onda V a 11.1 e/seg; así como también se valorara la diferencia interaural, que se considera prolongada cuando el valor entre ambos oídos es mayor de 0.4 mseg en la onda V a 11.1 e/seg. Todos éstos parámetros son indicadores de alteración de la vía auditiva a nivel central.

## 2) TAC de cráneo:

En fase simple y contrastada, con el fin de detectar cualquier tipo de alteración vascular a nivel de tallo cerebral, que condicione compresión o alteración de flujo sanguíneo cerebral.

## 3) SPECT cerebral:

El cual, por medio de la inyección de una carga de solución glucosada vía intravenosa, capta ésta a nivel de hemisferios cerebrales, dada la afinidad del tejido cerebral por la glucosa; observando una gama de colores que van del azul al rojo, siendo el primero zonas de poca captación (datos de hipoperfusión), y el segundo zonas de mayor captación (hiperperfusión). Detectando entonces, alteración del flujo de sangre a nivel de lóbulo temporal y parietal, principalmente, como desencadenante de acúfeno central.

#### 4) Doppler transcraneal:

Se encarga de evaluar las velocidades de flujo sanguíneo cerebral explorando las arterias cerebrales principales, utilizando un cristal pizoeléctrico y una sonda bidireccional de 2 MHz, enviando pulsos de milisegundo de duración permitiendo registrar áreas definidas en profundidades determinadas.

Se explora la velocidad de flujo en el centro o en la periferia de un mismo vaso, por medio de las denominadas ventanas sónicas, la ventana transforaminal permite el acceso a la arteria vertebral (V4) y basilar, implicados en la irrigación de la vía auditiva. Lo que nos permite diferenciar entre lesiones sugestivas de aterosclerosis, vasculitis, y estenosis mayores del 50% por trombos o por compresión.

Las velocidades mínimas para establecer sospecha de vasoespasmo o estenosis de la arteria vertebral es de 80 cm/seg, y de 95 cm/seg para la arteria basilar.

## RESULTADOS:

El estudio comprendió un total de 60 pacientes, con los criterios de audición normal y acúfeno unilateral o bilateral constante, de entre 20 y 70 años de edad; con una media de edad de 45.37 y una desviación estandar de 11.99.

El número de mujeres fue de 29 (48.3%) y de hombres 31 (51.7%) (Fig.1). En relación a la lateralidad del acúfeno, referida por el paciente, la presentación fue de 10 (16.7%) de ambos oídos, 25 (41.7) de oído derecho y de 25 (41.7%) de oído izquierdo (Fig. 2).

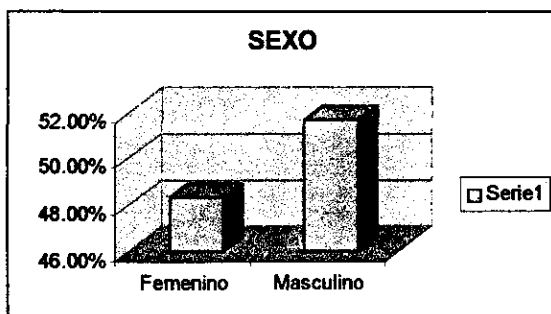


Fig.1

El resultado de los PEATC demostró como única alteración la prolongación del paso de baja a alta tasa de estimulación, en onda V, en 50 pacientes (83.3%), y resultó normal en 10 pacientes (16.7%). Mostrando onda V a 77.1 e/seg., prolongada de forma bilateral en 11 pacientes (18.3%), del lado derecho en 19 pacientes (31.7%), y de lado izquierdo en 20 pacientes (33.3%) (Fig. 3).



Correlacionado a lado del acúfeno referido por el paciente con el lado alterado en los PEATC, en 39 (66.3%); y relacionado al lado contrario, en 11 pacientes (18.7%).

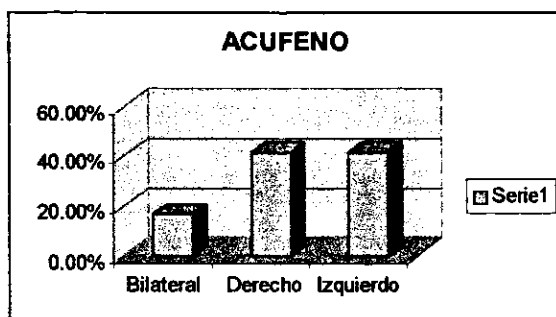


Fig.2

A los 10 pacientes (16.7%) con PEATC normales, no se les realizó TAC, SPECT cerebral y doppler transcraneal, ya que no existía evidencia de lesión de vía auditiva a nivel central.

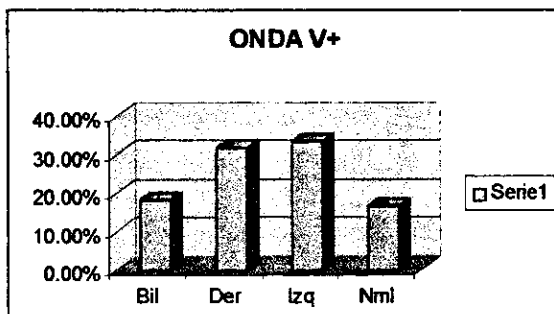


Fig.3

De los 50 pacientes (83.3%) que continuaron en el estudio, los resultados de la TAC demostraron en 42 pacientes (70%) que no existía evidencia de malformación o alteración vascular a nivel de tallo cerebral, o lesión a nivel de corteza cerebral (infarto ó atrofia).

Se encontró arteria basilar dolicocefala en 3 pacientes (5%); ectasia de la yugular en 2 pacientes (3.4%); infarto frontotemporal en 1 paciente (1.7%); y probable angioma cerebeloso en otro paciente (1.7%) (Fig.4).

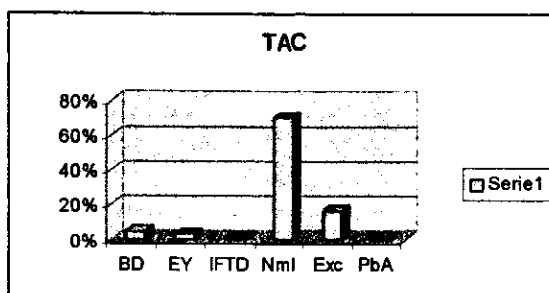


Fig. 4

BD =Arteria basilar dolicocefala; EY = Ectasia yugular; IFTD = Infarto frontotemporal derecho; Nml = Normal; EXC = Excluidos; PbA =Angioma cerebeloso.

Los resultados del SPECT cerebral mostraron patrones de hipoperfusión, que podían variar desde datos de isquemia por infartos hasta datos de enfermedad multinfarto; en los lóbulos frontoparietal en 3 pacientes (5.1%); frontotemporal en 3 pacientes (5.1%); generalizada en 12 pacientes (20%), siendo en ambos hemisferios en 9 pacientes (15%); parietal en 14 pacientes (23.6%); parietotemporal en 9 pacientes (15.1%); temporal en 3 pacientes (5.1%); y temporoccipital en 3 pacientes (5.1%); y resultó normal en 3 pacientes (5.1%). Generalizando, los lóbulos más afectados resultaron el lóbulo temporal en 18 pacientes (30.4%); y el lóbulo parietal en 26 pacientes (43.8%).

Correlacionando al lado de la alteración con los PEATC, en 48 pacientes (81.6%), y sólo 2 pacientes (3.4%) no se relacionaron al sitio de lesión del SPECT cerebral con el de los PEATC (Fig.5).

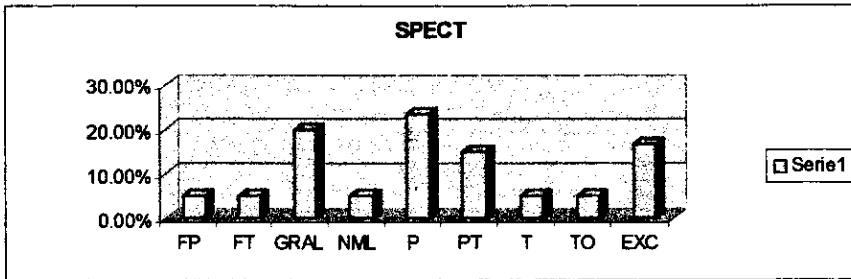


Fig.5

Lóbulos FP = Frontoparietal; FT = Frontotemporal; Gral = generalizado a uno ó ambos hemisferios; NML = normal; P = Parietal; PT = Parietotemporal; T = Temporal; TO = Temporoccipital; EXC = Excluidos

De acuerdo a los resultados del Doppler transcraneal, se reportaron en todos los casos, datos compatibles con aterosclerosis, a excepción de un caso que presentó datos en relación a vasculitis, descartándose estenosis mayores de 50% en las arterias exploradas. Encontrando flujo limítrofe bajo de V4 derecha en 10 pacientes (16.7%); V4 izquierda en 12 pacientes (20%); arteria basilar en 10 pacientes (16.7%); V4 izquierda y arteria basilar en 5 pacientes (8.4%); y resultó normal en 4 pacientes (6.7%). Generalizando, la arteria vertebral derecha se afectó en 15 de los casos (25.1%; la vertebral izquierda en 17 de los casos (28.4%) (Fig.6).

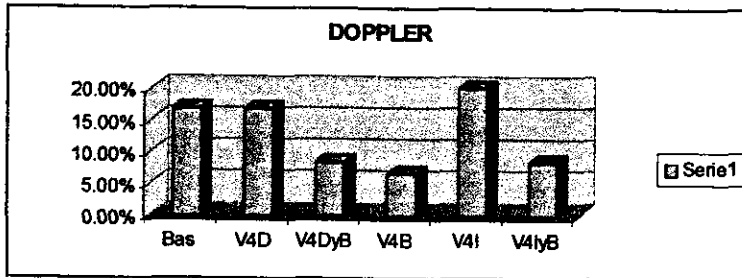


Fig.6

Bas = Arteria basilar; V4D = Art. vertebral derecha; V4DyB = Art. vertebral derecha y basilar; V4B = Art. vertebral bilateral; V4I = Art. vertebral izquierda; V4IyB = Art. vertebral izquierda y basilar.

Los resultados globales, de PEATC, TAC de cráneo, SPECT cerebral y doppler transcraneal, demostraron que la frecuencia de acúfeno central de origen vascular se presentó en 50 casos (83.5%), de los cuales 1 caso (1.7%) resultó por vasculitis y 49 casos (81.8%) por aterosclerosis; y probablemente periférico, por el resultado normal de los PEATC en 10 casos (16.7%), para el total de los 60 casos (100%) capturados (Fig. 7).

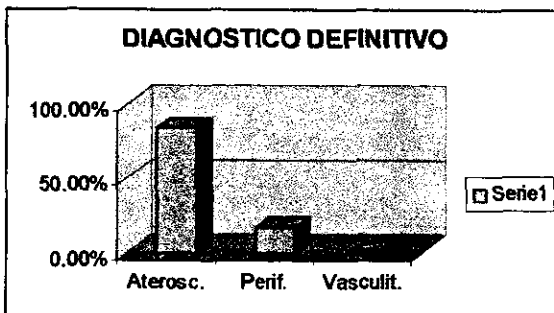


Fig. 7

Aterosc. = Aterosclerosis; Perif. Probablemente periférico; Vasculit. = Vasculitis.

## DISCUSIÓN:

El acúfeno habitualmente llamado idiopático, en aquellos pacientes que muestran audición normal, y no presentan ninguna enfermedad concomitante, es un síntoma de difícil diagnóstico etiológico y de más difícil control. En el presente estudio pretendemos encontrar el origen de éste síntoma tan común en la población general.

De acuerdo a los resultados encontrados en un grupo de 60 pacientes que cumplieron con los parámetros de audición normal en el audiograma de tonos puros ( de 125 a 8000 Hz), y la exclusión de enfermedad vascular o metabólica concomitante; se demostró un porcentaje significativo de pacientes con acúfeno de origen central, en la exploración de la vía auditiva.

El resultado de los PEATC demostró que en todos los pacientes que presentaron alteración (n=50), ésta fue la prolongación del paso de baja a alta tasa de estimulación, lo que nos habla de fatiga neural incipiente de la vía auditiva a nivel central, ya que la prolongación no fue mayor de 0.5 mseg. en todos los casos. Lo que difiere de los estudios reportados anteriormente en los cuales la alteración constante se reporta en la prolongación de los intervalos interonda, principalmente en el intervalo III-V y I-V.

La TAC de cráneo simple y contrastada, mostró baja frecuencia en relación al SPECT cerebral y doppler transcraneal, ya que sólo 7 (11.9%) de 50 casos resultaron con alteración, lo que nos habla del bajo porcentaje de malformaciones vasculares en este tipo de pacientes; en relación a aquellos en los que además del acúfeno presentan pérdida auditiva con asimetría interaural importante, y en los cuales se ha demostrado compresión del VIII par craneal por un vaso sanguíneo aberrante.

El SPECT cerebral resultó positivo, en casi todos los casos (N = 50), a excepción de 2 (3.3%) que no es significativo, para lesión por hipoperfusión en los lóbulos cerebrales involucrados en el área auditiva ( temporal y parietal ), del mismo lado de la alteración encontrada en los PEATC. A diferencia de lo ya reportado en la literatura donde refieren que la lesión encontrada en el SPECT cerebral, es por hipoperfusión de lado contralateral al referido por el paciente.

Además de llamar la atención la constancia de la alteración en los pacientes afectados, mostrando que el acúfeno es un signo temprano de lesión cortical por isquemia, aparentemente más vulnerable en los lóbulos temporal y parietal, que va desde leve a moderada, y que no es detectada por la TAC de cráneo.

La exploración de las arterias vertebrales y de la arteria basilar, involucradas en la irrigación de la vía auditiva, por medio del doppler transcraneal, también mostraron un patrón constante en todos los casos ( n=50), a excepción de 4 casos (6.7%) que resultaron normales.

La alteración fue descrita como flujo límite bajo, compatible con aterosclerosis de las arterias estudiadas; y sólo un caso (1.7%) con aumento en la resistencia al flujo, compatible con vasculitis , en un paciente de 20 años.

En todos los casos se descartaron estenosis mayores del 50%, ya que las estenosis por aterosclerosis de las arterias intracraneanas se desarrolla de manera lenta y progresiva, y permite el desarrollo de colaterales. Además de ser compatible con los resultados del SPECT cerebral, por los datos de hipoperfusión que va de leve a moderada en los lóbulos temporal y parietal, que se correlaciona con el desarrollo de la aterosclerosis de las arterias cerebrales.

Por lo tanto los resultados finales demuestran que un alto porcentaje (83.5%) de nuestros pacientes, presenta un acúfeno de origen central, fuera del receptor periférico (cóclea) ,secundario a una alteración vascular de tipo aterosclerosis. Lo que llama la atención sobre todo en los pacientes con edad inferior a los 30 años, aunque la media de edad fue de 45.37 años, que sería la edad de inicio de la aterosclerosis; por lo que se puede presuponer que existan factores que puedan acelerar el inicio de la misma, lo cual sería motivo de otro estudio.

## **ESTA TESIS NO SALE DE LA BIBLIOTECA**

### **CONCLUSIÓN:**

Cuando tenemos un paciente con el llamado acúfeno "idiopático", ya lo podemos incluir en un protocolo de estudio, donde la herramienta principal para el otoneurólogo serán los PEATC, que nos darán la pauta para realizar o no, SPECT cerebral y doppler transcraneal. En base a si se encuentra prolongado el paso de baja a alta tasa de estimulación en la onda V, ya que esto nos habla de una alteración a nivel central de la vía auditiva que por los resultados en este estudio ya pudiéramos inferir que se trata de hipoperfusión por aterosclerosis. Con este estudio se ha abierto la puerta para el desarrollo de más investigaciones, en pacientes con acúfeno y audición normal, que además se les ha descartado alguna enfermedad vascular y metabólica concomitante; el cual se demostró es secundario a la formación temprana de aterosclerosis en arterias cerebrales, lo que nos debe llevar a detectar la detección, prevención y control de la misma, para evitar secuelas neurológicas posteriores más graves.



## ANEXOS:

## 1) Hoja de recolección de datos:

Protocolo de acúfeno:

NOMBRE:

EDAD:

No. Exp.:

Tel.:

Idx.:

PEATC:

OD: I -	I-III -	OI: I -	I-III -
II -	III-V -	II -	III-V -
III -	I-V -	III -	I-V -
IV -	III Diff L -	IV -	III Diff L -
V -	A -	V -	A -
V 77 -	V Diff L -	V 77 -	V Diff L -
	A -		A -

PLAN:

TAC:

SPECT:


DOPPLER:

DX:

NOTAS:

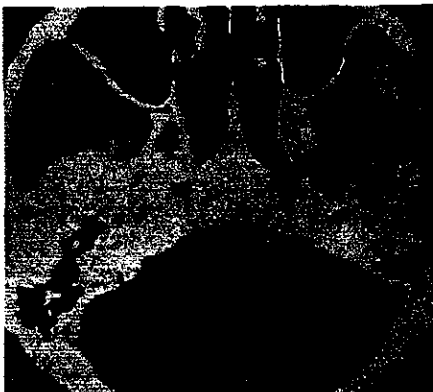## 2) PEATC:

Trazo que muestra prolongación de onda V a 77.1 e/seg.




## 3) TAC de cráneo:

En fase contrastada a nivel de tallo cerebral y cerebello, que muestra arteria basilar dolicocefala.



4) SPECT cerebral:

Imagen que muestra hipoperfusión a nivel de lóbulo parietal de predominio anterior.



5) Doppler transcraneal:

Traza que muestra flujo límite bajo en arteria basilar.



## REFERENCIA BIBLIOGRÁFICA:

- 1) Aage R. Moller, PhD. Pathophysiology of tinnitus. *Annals Otolaryngology, Rhinology, Laryngology*, Vol. 93, 1984, p.p. 39-44
- 2) A.H. Lockwood, M.D. R.J. Salvi, PhD. The functional neuroanatomy of tinnitus(evidence for limbic system links and neural plasticity ). *Neurology*, Vol. 50, Enero 1998, p.p. 114-120
- 3) Levine R.A., Melcher J.R. Abnormal inferior colliculus activation in subjects with lateralized tinnitus. *Annals of Neurology*, Vol. 44(3), Septiembre 1998, p.p. 441
- 4) M. B. Moller, M.D. P. J. Janetta, M.D. Vascular decompression surgery for severe tinnitus:selection criteria and results. *Laryngoscope*, Vol. 103, Abril 1993, p.p. 421-427.
- 5) M. B. Moller, M.D. P.J. Janetta, H.D. Microvascular decompression of the eighth nerve in patients with disabling positional vertigo: selection criteria and operative results in 207 patients. *Acta Neurochirurgica*, Vol. 125, 1993, p.p. 75-82
- 6) Hiroshi Ryu, M.D. Seiji Yamamoto, M.D. Neurovascular decompression of the eighth cranial nerve in patients with hemifacial spasm and incidental tinnitus: an alternative way to study tinnitus. *Journal Neurosurgery*, Vol. 88, Febrero 1998, p.p. 232-236.
- 7) Andrew Vories, M.D. Douglas Liening, M.D. Spontaneous dissection of the internal carotid artery presenting with pulsatile tinnitus. *American Journal of Otolaryngology*, Vol. 19, Mayo-Junio 1998, p.p. 213-215.

- 8) Douglas E. Mattox, M.D. Stanley A. Wilkins Jr. M.D. Acufeno, American Academy of Otolaryngology- Head Neck Surgery Foundation, INC. 1989, p.p. 16.
- 9) Rainer Sphelmann, M.D. Evoked potencial primer. Library of Congress Cataloging in Publication Data, 1985.
- 10) Alan H. Lockwood, M.D., Richard J. Salvi, PhD. The functional neuroanatomy of tinnitus. Neurology, Vol. 51, letter, August 1998; p.p. 647-648.
- 11) Dr. José María Domínguez Roldán. Sonografía doppler transcraneal en pacientes neurológicos críticos. Técnicas de neurodiagnóstico, Mayo 29, 2000.