

11209

7



Universidad Nacional Autónoma
de México

Facultad de Medicina
División de Estudios de Postgrado

ENFERMEDAD QUISTICA DEL HIGADO

T E S I S

Para obtener el Título de
Especialista en Cirugía General

presenta

28371

Dr. José Luis Avila Rivera



Asesor: Dr. Jesús Arenas Ozuna

Hospital de Especialidades del Centro
Médico "La Raza"

I.M.S.S.

México, D. F.

Marzo ~~1989~~

2000



Universidad Nacional
Autónoma de México



UNAM – Dirección General de Bibliotecas
Tesis Digitales
Restricciones de uso

DERECHOS RESERVADOS ©
PROHIBIDA SU REPRODUCCIÓN TOTAL O PARCIAL

Todo el material contenido en esta tesis esta protegido por la Ley Federal del Derecho de Autor (LFDA) de los Estados Unidos Mexicanos (México).

El uso de imágenes, fragmentos de videos, y demás material que sea objeto de protección de los derechos de autor, será exclusivamente para fines educativos e informativos y deberá citar la fuente donde la obtuvo mencionando el autor o autores. Cualquier uso distinto como el lucro, reproducción, edición o modificación, será perseguido y sancionado por el respectivo titular de los Derechos de Autor.

Handwritten signature

DR. EMILIO GARCIA PROCEL
Jefe de Enseñanza e Investigación
HOSPITAL ESPECIALIDADES CENTRO MEDICO
"LA RAZA"

DR. JESUS ARENAS OZUNA
Médico Adscrito
Asesor de Tesis


DR. CESAR GUTIERREZ SAMPERIO
Jefe de Servicio de Cirugía General
HOSPITAL ESPECIALIDADES CENTRO MEDICO
"LA RAZA"

V.B.O.
Handwritten signature

FACULTAD DE MEDICINA
Secretaría de Educación
OCT. 12 2000
Unidad de Servicios Especiales
BP de (Pogreco)

Handwritten signature





A. mis padres:

**Quienes con cariño y
comprensión me impulsaron**

A mis maestros:

**Con eterno agradecimiento
por su apoyo y colaboración**

A:

**Todos aquellos quienes
me brindaron ayuda**

¡GRACIAS!

AGRADECIMIENTOS:

A1 Dr. Acad. César Gutiérrez Samperio
Jefe de Cirugía HECMR

A1 Dr. Jesús Arenas Ozuna
Médico Adscrito HECMR
Asesor de Tesis

A1 Dr. Victor Manuel Arrubarena Aragón
Médico Adscrito HECMR

A1 Dr. Claudio Cervantes Hernández
Médico Adscrito HECMR

A1 Dr. José Fenig Rodríguez
Médico Adscrito HECMR

ÍNDICE

INTRODUCCIÓN.....	1
CLASIFICACIÓN.....	3
DIAGNÓSTICO.....	7
TRATAMIENTO.....	8
MATERIAL Y MÉTODO.....	13
RESULTADOS.....	13
DISCUSIÓN.....	18
CONCLUSIONES.....	22
CUADROS Y GRÁFICAS.....	25
BIBLIOGRAFÍA.....	33

ENFERMEDAD QUISTICA DEL HIGADO

INTRODUCCION

La enfermedad quística del hígado ofrece una variedad de posibilidades en relación a sus manifestaciones clínicas, patología y manejo quirúrgico.

En 1852, la descripción hecha por DOUGLAS (1) de un quiste de colédoco fue el punto de partida para el estudio de las lesiones quísticas del árbol biliar. Cuatro años más tarde, en 1856, MICHEL publicó el reporte del primer caso de quiste hepático solitario (2,3); BRISTOWE y colaboradores comunicaron el primer caso de enfermedad poliquística hepatorenal (4).

MOSCHOWITZ en 1906, describió --- áreas aisladas de conductos biliares aberrantes y postuló que éstas pueden ocasionar al unirse, quistes congénitos del hígado (5), los

que son producto de la inflamación e hiperplasia epitelial a la que se agrega obstrucción de los conductos con la consecuente éstasis y retención. 12 años más tarde, -- VON MAYENBURG describió la presencia en el hígado poliquistico de grupos de pequeños conductos biliares distribuidos en los lóbulos hepáticos y separados de los espacios porta - los que recibieron el nombre de complejos de MAYENBURG - (6), sugiriendo al mismo tiempo -- que una alteración en el desarrollo embrionario secundario a un excesivo número de estos conductos - intralobulares que cursan con alteraciones en su involución, producen acumulación de líquidos, tal y como lo había descrito LEWIS en -- 1912 en un trabajo inicial sobre - las bases embrionarias para la comprensión de estas anomalías -- (6).

CLASIFICACION

Los quistes del hígado no parasitarios se clasifican en:

A) Congenitos

Los cuales se pueden subdividir en:

- 1.- Solitarios Unilobulares
- 2.- Enfermedad poliquística difusa
- 3.- De acuerdo al sitio de partida en parenquimatosos y ductales (1).

B) Inflamatorios

C) Neoplásicos

Los quistes hepáticos solitarios son extremadamente raros, se reporta una frecuencia de 17 por cada 10,000 exploraciones quirúrgicas (7). Su frecuencia es mayor en el sexo femenino, con reportes que hablan de un 69% y una relación de 4:1 con respecto al masculino. Por lo que hace a la edad

de presentación, las publicaciones señalan hallazgos más comunes entre la cuarta y la sexta década de la vida.

En relación a su localización predominan en la cara inferior del lóbulo derecho, finalmente y tomando en cuenta su etiopatogenia el 94% de ellos son congénitos (9,10,11).

Usualmente son asintomáticos y constituyen con frecuencia un hallazgo incidental durante la cirugía (3,4,8).

Es precisamente por su evolución asintomática, que los síntomas y signos relacionados con esta patología pueden presentar dos variedades de manifestaciones.

1.) Los relacionados con el tamaño del quiste y que se traducen en aumento del volumen abdominal,

así como síntomas de compresión a vísceras adyacentes, o bien que por su mismo volumen presentan alguna complicación, como pueden -- ser hemorragia intraquística, torción del pedículo y ruptura (12). La compresión sobre grandes vasos como la vena cava inferior, es excepcional y se han publicado sólo dos casos en los últimos años -- (13).

2.) Los secundarios a obstrucción biliar con o sin infección y colangitis ascendente (9,12,14).

De acuerdo a lo anterior, el cuadro clínico puede caracterizarse por la presencia de masa abdominal en la porción alta del abdomen reportada en algunas series -- hasta en el 54% de los casos; hepatomegalia en el 40%, dolor abdominal difuso en el 33% y rara vez (9%) ictericia (7,15).

Otros autores han señalado que -- hasta un 80% de pacientes refie-- ren aumento del volumen abdominal, con dolor difuso que no se rela-- ciona al alimento o actividad.

Menos frecuente es la presencia - de náusea, disfagia, baja de peso o anemia (15).

Cuando se presenta síndrome icaté-- rico éste generalmente es de tipo obstructivo y debido a la compresión externa de la vía biliar --- (16).

Los quistes traumáticos habitualmente son asintomáticos y se presentan después de traumatismos cerrados del abdomen, por lo gene-- ral los hematomas se reabsorben y no requieren de cirugía. Cuando - pasan desapercibidos pueden originar un quiste que se complica con infección o hemobilia y puede llegar a requerir de drenaje o reseción.

DIAGNOSTICO

Su presencia se sospecha por los hallazgos clínicos, y en la actualidad con el advenimiento de la ultrasonografía y tomografía axial - computarizada así como con el uso de radioisótopos, existe mayor -- certeza para establecerlo.

Los exámenes de laboratorio, in-- cluyendo las pruebas funcionales hepáticas pueden ser normales a -- excepción de los casos que cursan con anemia. De los exámenes de ga binete, la teleradiografía de to-- rax llega a mostrar elevación del hemidiafragma derecho sin lesión pleural; la placa simple de abdo-- men evidencia una masa en ocasio-- nes en el cuadrante superior derecho sin calcificaciones (19,20).

El gamagrama hepático mostrará de fecto de llenado del parénquima -- hepático los que la ultrasonogra fía confirmará se trata de una le

si3n quística (19,20).

En algunos reportes se menciona - el uso de la colecistografía oral y la colangiografía I.V. las cuales sólo mostrarán compresi3n extrínseca y deformidad de la vesícula biliar en relaci3n al volumen del quiste (12,14).

Como estudios agregados la uro--grafía excretora es útil para descartar riñ3n poliquístico; la arteriografía del tronco celiaco -- puede mostrar una zona avascular-- con desplazamiento de la arteria--hepática.

TRATAMIENTO

Los quistes hepáticos solitarios, grandes o sintomáticos, deben ser manejados quirúrgicamente, el procedimiento se determinará de acuerdo con el tamaño y localizaci3n, así como por las características - del líquido de aspirado del quis-

te, el cual puede variar desde color claro amarillo, café y oscuro. Puede tener reacción neutra o alcalina, contener proteínas, cloro, urea, leucocitos y bilis; todo ello según su sitio de origen o contaminación en caso de exis--tir ésta.

De acuerdo a su tamaño, los quis--tes menores de cinco centímetros, no requieren de manejo quirúrgico; los medianos de 5 a 10 cms. re--quieren de aspiración del contenido y excisión, y en los grandes - (más de 10 cms) su manejo estará determinado por su contenido y localización (21,22).

Se ha informado en la literatura de diversos procedimientos quirúrgicos, como son: la aspiración, -marsupialización, drenaje interno, excisión parcial y hepatectomía - (3,4,10,23,24,25).

La premisa más aceptada es que se efectúara excisión completa cuando ésta sea posible ya que es el tratamiento de elección; pero --- ello dependerá del tamaño, localización y características del aspirado.

Por otra parte, cuando se demuestra que existe bilis en el aspirado, es conveniente e indicado -- efectuar drenaje interno mediante cistoyeyuno-anastomosis o cistogastroanastomosis.

Asímismo, se efectuará drenaje externo cuando exista sangre o pus en el interior del quiste, advirtiendo que existe un riesgo elevado de infección de la herida quirúrgica.

Antiguamente se utilizaron como tratamientos quirúrgicos, la fenestración y loculación para comunicar el quiste hacia la cavidad-

peritoneal.

La aspiración percutánea del quist hepático solitario no evita el tratamiento definitivo, ya que -- tiene un porcentaje de recurren-- cia del cien por ciento a dos --- años (22), y se encuentra proscri to ante la duda y posibilidad de quiste hidatídico.

Este procedimiento fué preconiza-- do por GOLDSTEIN en 1976, adicio-- nando sustancias esclerosantes en la luz de la cavidad.

Existe un número grande de agen-- tes esclerosantes, incluyendo la glucosa, fenol, yodofenol, cloro-- hidrolactato de urea, formalina y pantopaque que se han utilizado - en el caso de quistes renales, pe ro todos ellos tienen el inconve-- niente de ser muy tóxicos y poco efectivos en el caso de quistes - hepáticos solitarios (16,24).

En algunas ocasiones es necesaria la cirugía para el manejo de las complicaciones agudas del quiste hepático solitario.

Finalmente se ha reportado la presencia de carcinoma proveniente del epitelio de revestimiento de la pared del quiste congénito, ésto no ha sido plenamente confirmado y se menciona que puede tratarse de carcinomas previamente injertados que pasan desapercibidos durante la cirugía, de tal manera que se recomienda la biopsia de la pared del quiste en varios sitios (7); también se ha reportado el desarrollo de quistes hepáticos solitarios con el uso del tamoxifen, droga antiestrogénica empleada en el tratamiento del cáncer de mama, sin conocerse en forma precisa su mecanismo de acción, ya que lo bien establecido es el desarrollo de tumores hepáticos o con el uso de estrógenos por tiem

po prolongado en mujeres (25,26).

MATERIAL Y METODO

Se trata de un estudio retrospectivo, cuyo objetivo es el de informar sobre la frecuencia y el tratamiento empleado para esta patología en el Hospital de Especialidades del Centro Médico La Raza, durante un período de 7 -- años comprendido entre 1981-1987.

Se revisaron los expedientes clínicos de los cuales se documentó: edad, sexo, cuadro clínico, exámenes de gabinete y laboratorio, diagnóstico establecido, procedimiento quirúrgico empleado y evolución postoperatoria.

RESULTADOS

De 13,500 exploraciones quirúrgicas, se encontraron siete casos con esta patología, lo cual nos dá una frecuencia del 0.05% en -

nuestro medio.

Seis pacientes (85%) correspondieron al sexo femenino y sólo uno al masculino (15%). Por lo que se refiere a edad: en el 42% afectó a la cuarta década de la vida, en el 28%, entre la sexta y séptima y el 14% restante a la tercera década de la vida.

El tiempo de evolución, fue de diez días mínimo y ocho años máximo con un promedio de tres años.

El cuadro clínico se caracterizó por la presencia de dolor abdominal en siete pacientes (100%) de los casos, estado nauseoso en seis pacientes (85%), masa palpable abdominal localizada al hipocondrio derecho en cuatro pacientes (57%), ictericia en dos pacientes (28%) y disminución de -

peso en dos pacientes (28%).

El diagnóstico se estableció y -
fundó en el 85% de los casos, --
con ecosonografía, 42% la serie
gastroduodenal y cólon por enema,
el gamagrama hepático y la tomo-
grafía axial computarizada 28%,
la arteriografía del tronco ce--
liaco en el 14% y colangiografía
en el 14%.

El diagnóstico diferencial más -
frecuente fue el de quiste hepá-
tico adquirido de tipo parasita-
rio, absceso hepático, pseudo--
quiste del páncreas y quiste del
mesenterio.

En tres pacientes (42%) de los -
casos el quiste hepático se loca-
lizó en la cara inferior del ló-
bulo derecho; con afección a --
los dos lóbulos el 30% y en el -
izquierdo 28%.

Por lo que respecta a las dimensiones del quiste, el menor fue de 10 cm. y el mayor de 20 cm. - El contenido del quiste fue amarillo con aspecto y contenido biliar en tres pacientes (42%) claro o incoloro en dos pacientes - (28%) y purulento (28%).

El volumen aspirado en un caso - fue de 400 mililitros y de siete litros en dos casos, en los res-
-
tantes varió entre dos y tres litros.

El reporte histopatológico transoperatorio de la pared del quiste sólo se efectuó en cuatro casos (57%) y fue compatible con - la presencia de parenquima hepático sin alteraciones histopatológicas significativas y gran -- cantidad de fibrosis en la por--
-
ción quística, negativo a malignidad.

El estudio citológico del aspirado del quiste, se reportó en cuatro pacientes (57%) con bilis y eritrocitos y en dos pacientes - (28%) con bacterias tres cruces; leucocitos más de 10,000 por Mm³ y aspecto purulento.

El tratamiento consistió en drenaje externo en tres pacientes - (42%), presentándose recidiva en dos a los que se les practicó en una reintervención drenaje interno; en dos casos se realizó como procedimiento inicial punción -- evacuadora, uno de los cuales recidivó y el otro falleció por -- sepsis abdominal (28%); la resección parcial se llevó a cabo en un enfermo (14%).

El drenaje interno fue finalmente el método quirúrgico preferentemente empleado en un total de 4 pacientes.

DISCUSION

El quiste hepático solitario es una patología poco frecuente en nuestro medio, ya que se encontraron sólo 7 casos en 13,500 - exploraciones quirúrgicas, rango significativamente menor a lo reportado en la literatura mundial (7).

En lo referente a la edad y sexo, no existió variación con lo reportado por diversos autores y nuestros hallazgos (1,2,8,10, 11).

Se trata habitualmente de una patología de curso asintomático y constituye un hallazgo fortuito durante el acto quirúrgico o en autopsias (5,7,11).

El cuadro clínico que presentaron nuestros pacientes no difirió de las diversas comunicacioo

nes existentes y se caracterizó por la presencia de dolor abdominal en todos los casos, náusea 85%, masa abdominal palpable en el hipocondrio derecho 57%, aumento del volumen abdominal 57% e ictericia en el 28%, cifra significativamente mayor a lo reportado por CLINKSCALES y SANTMANN (12,14) y que se debió a la compresión extrínseca del árbol biliar por las dimensiones que presentaban los quistes.

En cuanto al diagnóstico, éste se sospechó mediante el cuadro clínico y confirmado mediante la ecosonografía y tomografía axial computarizada, adicionándose de otros estudios como fueron la serie gastroduodenal, cólon por enema, urografía excretora y arteriografía del tronco celiaco (2,7,8).

No existió diferencia significativa en cuanto a la localización anatómica, características del aspirado del contenido del quiste y el tiempo de evolución, lo cual nos habla de su benignidad y cronicidad. A diferencia de lo comunicado en la literatura mundial, las dimensiones y el volumen del quiste en todos nuestros casos fué mayor de 10 cms. El volumen aspirado y drenado en el 56% de los casos fué mayor de un litro y en el 28% fué de siete litros. En ningún caso se reportó durante el transoperatorio la presencia de tejido neoplásico en la pared del quiste.

Los primeros casos fueron manejados en forma conservadora; en cuanto se documentó el diagnóstico de quiste solitario hepático no infectado, se realizó punción evacuadora, pero debido a su al-

ta frecuencia de recidiva (42%) se optó por realizar en un segundo tiempo quirúrgico drenaje interno.

Cuando existió material purulento se realizó drenaje externo -- tal y como lo aconsejan diversos autores (2,3;7,9,10,21,28).

Un paciente falleció a consecuencia de sepsis abdominal secundaria a drenaje externo de un quiste previamente infectado. En ningún otro caso se observó complicación.

No se efectuó aspiración percutánea para depósito de sustancias esclerosantes en el interior de la cavidad del quiste en virtud de la alta toxicidad y recidiva-reportadas (21,24,25).

En el 57% de los casos se optó

por realizar drenaje interno mediante cistoyeyunoanastomosis en virtud de las características -- del liquido aspirado y las dimensiones del quiste, como lo recomiendan LONGMIRE, MENDIOLA y --- GORDON (7), y sólo en el 14% de los casos ha sido posible efectuar resección del mismo (2,7,--8).

La mortalidad observada fué del 14% -un paciente- cifra mayor a lo reportado por diversos auto--res (5,9,10).

CONCLUSIONES

Los quistes hepáticos solitarios no parasitarios son poco frecuentes en nuestro medio, generalmente son asintomáticos y las manifestaciones clínicas se encuen--tran dadas por síntomas de com--presión a órganos vecinos que están en relación al tamaño del --

quiste, o bien ser secundarios a obstrucción del árbol biliar con o sin infección.

El diagnóstico clínico se sospecha por la presencia de dolor y masa palpable en el cuadrante superior derecho, aumento progresivo del volumen abdominal y el estado nauseoso.

Los estudios de laboratorio, incluyendo las pruebas funcionales hepáticas se encuentran dentro de la normalidad, a excepción de la presencia de elevación de las cifras de bilirrubinas, lo cual nos habla de compresión extrínseca de la vía biliar.

El protocolo de estudio debe de incluir además de la teleradiografía de torax y placa simple de abdomen, la ecosonografía y en casos de duda la tomografía -

axial computarizada (17,18).

El manejo de esta patología est
rá basado en las dimensiones y -
características del aspirado del
quiste. Aquellos que son menores
de cinco centímetros sólo ameri-
tan de observación periódica.

Los moderados - 5 a 10 cms.-, re
quieren de aspiración y de acuer-
do con las características del -
aspirado se efectuará excisión;-
los mayores -más de 10 cms.- ten
drán siempre tratamiento quirúr-
gico y las características del -
aspirado determinarán el trata-
miento a seguir, en caso de exis
tir sangre o pus se efectuará --
drenaje externo; cuando se trate
de bilis, drenaje interno median-
te cistoyeyunoanastomosis y cu
ando sea claro o incoloro se efec-
tuará excisión total o parcial -
si las condiciones lo permiten.

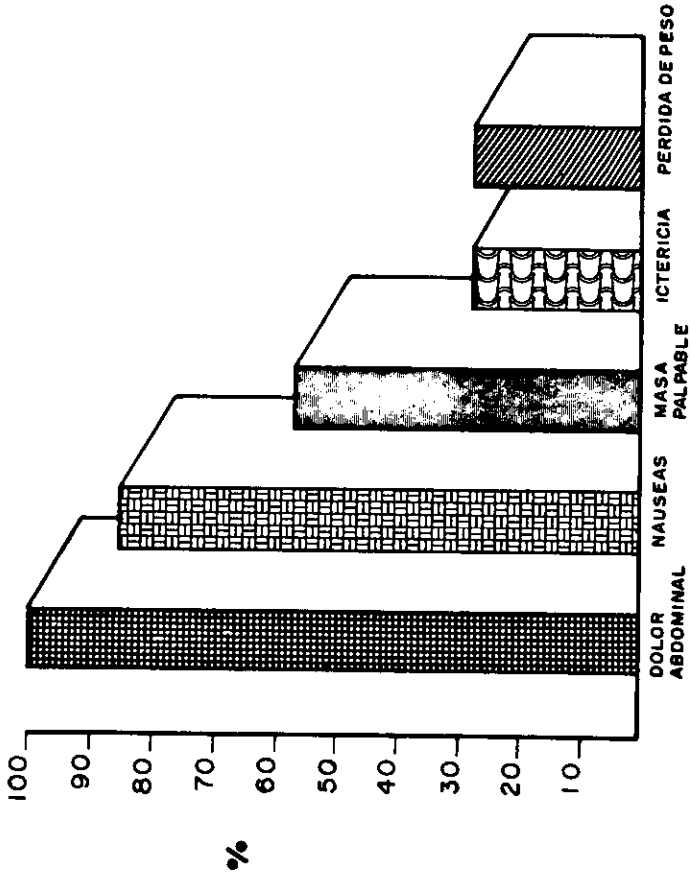
CUADRO 1

CUADRO CLINICO

ENFERMEDAD QUISTICA DEL HIGADO

Signos y Síntomas	Frecuencia (Porcentaje)
-Dolor Abdominal	100%
-Estado Nauseoso	85%
-Masa Palpable	42%
-Ictericia	28%
-Pérdida de Peso	28%

**CUADRO CLINICO
ENFERMEDAD QUISTICA DEL HIGADO**



CUADRO 2

DIAGNOSTICO

ENFERMEDAD QUISTICA DEL HIGADO

Estudios	Frecuencia (Porcentaje)
-Ecosonografía	85%
-Serie Gastroduodenal	42%
-Cólon por Enema	42%
-Gamagrama Hepático	28%
-Tomografía Axial Computarizada	28%
-Arteriografía	14%
-Colangiografía	14%

CUADRO 3

TRATAMIENTO

ENFERMEDAD QUISTICA DEL HIGADO

Método Utilizado	Porcentaje
-Drenaje Interno	58%
-Drenaje Externo	42%

ESTA TASA NO DEBE
SALIR DE LA BIBLIOTECA

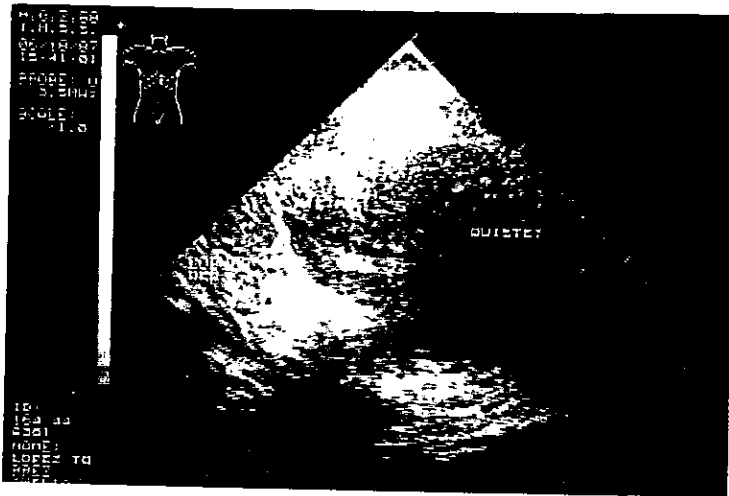


Fig. 1

ULTRASONOGRAFIA

Se observa zona hipoecoica lóbulo
hepático derecho (quiste).



Fig. 2

SERIE GASTRODUODENAL

Se observa rechazamiento del estó
mago hacia la izquierda.



Fig. 3

CÓLON POR ENEMA

Se observa rechazamiento de C6lon
transverso hacia abajo.

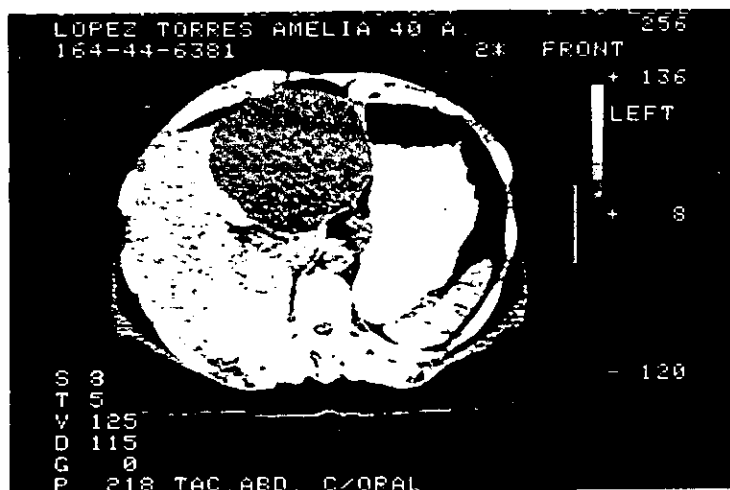

Fig. 4

TOMOGRAFIA AXIAL COMPUTARIZADA

Se observa cavidad quística en lóbulo hepático.

BIBLIOGRAFIA

- 1.- Longmire W.P., Mendiola S.A. and Gordon H.E. Ann Surg 1971; 174: 711-726. CONGENITAL CYSTS DISEASE OF THE LIVER AND BILIARY SYSTEM.
- 2.- Ameriks J. Appleman H. and --- Frey C. Ann Surg 1972; 176: -- 713-7. MALIGNANT NONPARASITIC CYST OF THE LIVER.
- 3.- Fernández M., Caccioppo J.C., Davis R.P. and Nora P.F. The American Surgeon 1984;50: 205-8. MANAGEMENT OF SOLITARY NON-PARASITIC LIVER CYST.
- 4.- Hadad A.R., Westbrook K.C., -- Graham G.G., Morris W.D. and - Campbell G.S. The American Journal of Surgery 1977; 134:739-744. SYMPTOMATIC NONPARASITIC LIVER CYSTS.
- 5.- Pérez G.R., Mora S.C., Peña V. R., Ortega M.H. y Bravo P.S.- Rev Gastroenterol Mex. 1985; - 50: 299-299-305. QUISTES CONGENITOS NO PARASITARIOS DEL HIGADO: INFORME DE DOS PACIENTES.

- 6.- Fernández H.E., Martínez R. J. J., Díaz G.R.R. y Escobar R. - Rev. Med Hosp Gral. 1975; 38:- 791-802. ENFERMEDAD QUISTICA - DEL HIGADO.
- 7.- Sanfelippo P.M., Beahrs O.H. - and Weiland L.H. Ann Surg 1974 179: 922-5. Cystic DISEASE OF THE LIVER.
- 8.- Litwin D.E.M., Taylor B.R., -- Greig P. and Langer B. Ann -- Surg 1987; Jan: 45-6. NONPARASITIC CYST OF THE LIVER.
- 9.- Bustamante S.J., Caballero R.- B., Batista B.D. and Gil R.C. Rev Gastroenterol Mex 1986; -- 51:105-8. QUISTE HEPATICO GI--GANTE EN LA ENFERMEDAD POLI--QUISTICA DE HIGADO Y RIÑON.
- 10.- López L.C.R., Ramírez B.E.J., - Arenas M.H., Hermosillo S.J.M. Ocampo M.S. y Durán R.O. Rev - Gastroenterol Mex. 1984; 49: - 239-242. TRATAMIENTO QUIRURGICO DE LOS QUISTES SOLITARIOS - NO PARASITARIOS DEL HIGADO.

- 11.- Pérez C.F. Rev Gastroenterol Méx. 1982; 47: 207-10. QUIS-
TES NO PARASITARIOS DEL HIGA
DO.
- 12.- Clinkscales N.B., Trigg L.P.
and Poklepovic J. Radiology
1985; 154: 643. OBSTRUCTIVE
JAUNDICE SECONDARY TO BENIGN
HEPATIC CYSTS.
- 13.- Rojdmarm J.F.S., Arvidsson H.
and Lundh G. Acta Med Scand
1979; 205: 541-542 COMPRES--
SION OF THE INFERIOR CAVA -
VEIN. A RARE COMPLICATION OF
A LARGE NON-PARASITIC LIVER -
CYST.
- 14.- Santmann F.W., Thijs L.G., --
Van Der Veen E.A. and Blok P.
Gastroenterology 1977; 72: --
325-8. INTERMITTENT JAUNDICE:
A RARE COMPLICATION OF A SOLI
TARY NONPARASITIC LIVER CYST.
- 15.- Coutsoftides T. and Hermann -
R.E. Surgery, Gynecology & --
Obstetrics 1974; 138: 906-10
NONPARASITIC CYSTS OF THE LI-
VER.

- 16.- Bean W.J. and Rodan B.A. AJR
1985; 144: 237-41. HEPATIC
CYSTS: TREATMENT WITH ALCOHOL.
- 17.- Sauner ChJ: polycystic liver
disease report of a with
verificative by hepatic sonog
graphy JAMA 1976; 235: 1593.
- 18.- Spiezel R.M. Kenz, D.L. Green
W.M: Ultrasonography of Pri-
mary Cipts of the liver AM. J.
Rieentgenol, 1978; 131-235.
- 19.- Flores E.J., Tajera L.J. y --
Martínez J.J. GACETA MEDICA -
DE MEXICO 1977; 113: 67-73 .
QUISTES DEL HIGADO (ENFERME--
DAD DE CAROLI).
- 20.- Ramírez B.E.J., Hermosillo J.
M., Sedano C.A., Peregrina -
G.S. and Valadez Sainz I. Rev
Méd IMSS 1984; 22: 381-385.
QUISTE SOLITARIO GIGANTE NO -
PARASITARIO DE HIGADO. INFOR
ME DE UN CASO.
- 21.- Ramón G., Pérez P.J., Arenal
V.J.J., Robles G.J.L., Bom-
bín M.J.M. y Aguilera S.J.J.

- Rev Esp Enf Ap Digest; 64:
225-229. QUISTE SEROSO DEL -
HIGADO: UN NUEVO CASO.
- 22.- Saini S., Mueller P.R., Ferrucci J.T., Simeone J.F., Wittenberg J. and Butch R.J. A J R 1983; 141: 559-60. PERCUTANEOUS ASPIRATION OF - HEPATIC CYST DOES NOT PROVIDE DEFINITIVE THERAPY.
- 23.- Scully R.E., Mark E.J. and Mc Neely B.U. The New England Journal of Medicine - 1985; 313: 1275-82. CASE - RECORDS OF THE MASSACHUSETTS HOSPITAL. CASE 46-1985.
- 24.- Goldstein H.M., Carlybe D.-R., Nelson R.S. Treatment of Synptonintec Hepatic Cyst by Perentareus Quistelación of pantopaque AJR 1976; 127: 850-853.
- 25.- Nand S., Gorgon L.I., Breastan E., Harris C. and Brand T. Cáncer 1982; 9: 1882-1983. BENIGN HEPATIC CYST IN A PATIENT ON ANTIESTROGEN THERAPY FOR MESTASTATIC BREAST CANCER.

- 26.- Wellwood J.M., Madara J.L,
Cady B. and Haggitt R.C. -
The American Journal of --
Surgery 1978; 135: 57-64
- 27.- Thompson N.W., Eckhauser -
F.E., Vinik A.I., Llyd R.V.
Fiddian Green R.G. and --
Strodel W.E. Ann Surg 1984;
199: 158-64. CYSTIC NEURO-
ENDOCRINE NEOPLASM OF THE -
PANCREAS AND LIVER.
- 28.- Hadad A.R. Westbrook K.C. -
Graham C.G., Morris W.D. --
Campbell G.S., Symptomatic
Nonparasitic liver cysts. -
Am. J. Surg 1977; 134, 739.