

318322



5

*Universidad Latinoamericana*

*"Conocimientos Tecnicobiológicos Para La Obturación Dental  
Con Amalgama"*

*Tesis*

QUE PARA OBTENER EL TITULO DE  
CIRUJANO DENTISTA  
PRESENTA  
MAURICIO AVILA VERA

*Director de Tesis: Dr. Ricardo Muzquíz y Limón  
Revisor de Tesis: Dr. Manuel Calzada Nova*

282922.



Universidad Nacional  
Autónoma de México

Dirección General de Bibliotecas de la UNAM

**Biblioteca Central**



**UNAM – Dirección General de Bibliotecas**  
**Tesis Digitales**  
**Restricciones de uso**

**DERECHOS RESERVADOS ©**  
**PROHIBIDA SU REPRODUCCIÓN TOTAL O PARCIAL**

Todo el material contenido en esta tesis esta protegido por la Ley Federal del Derecho de Autor (LFDA) de los Estados Unidos Mexicanos (México).

El uso de imágenes, fragmentos de videos, y demás material que sea objeto de protección de los derechos de autor, será exclusivamente para fines educativos e informativos y deberá citar la fuente donde la obtuvo mencionando el autor o autores. Cualquier uso distinto como el lucro, reproducción, edición o modificación, será perseguido y sancionado por el respectivo titular de los Derechos de Autor.

*Dedico esta tesis a mis padres, con agradecimiento por el apoyo que me han otorgado durante todo el tiempo de su vida y a la vida misma, la cual es la mejor experiencia que me han otorgado.*

*A mi hermano Víctor Alfonso Arila, que logre sus propósitos en la vida*

*A mi hermano Antonio Arila que Dios lo tenga en su gloria.*

*A todas aquellas personas queridas: Mi familia.*

*A mis profesores de carrera que me brindaron sus conocimientos*

*A mi director de tesis: Dr. Ricardo Muñiz y Lamón*

*A mi revisor de tesis: Dr. Manuel Calzada Nova*

*A mi amiga de toda la vida: Mirna*

# Índice

	Núm. Pág
<b>Introducción</b>	
<b>Título: Conocimientos tecnobiológicos para la obturación dental con amalgama</b> .....	1
<b>Aspectos básicos: Composición química del diente</b> .....	2
. Composición de la dentina, cemento dental.....	3
<b>Histología del diente</b> .....	4
. Esmalte.....	4- 6
. Dentina.....	6- 8
. Cemento dental.....	8
<b>Breve introducción a la caries dental</b> .....	9
. Etiología de la caries.....	10, 11
. Papel de las bacterias en la caries dental.....	12
. Clasificación de la caries según Black.....	13,14
. Características de las bacterias en la caries dental.....	15
<b>Déficit vitamínico</b> .....	15, 16
<b>Historia clínica</b> .....	17, 18
<b>Anestesia como elemento auxiliar en el tratamiento dental</b> .....	19
. Lidocaina.....	19, 20
. Prilocaina.....	21
. Mepivacaina.....	22
<b>Campo e instrumental clínico operatorio</b> .....	23,24
. Principios para la economía de movimientos.....	25,26
. Instrumental clínico en operatoria dental.....	27-30
. Diagnóstico en operatoria dental.....	32-35
<b>Dique de hule dental</b> .....	36-40
<b>Registro de contactos oclusales y tallado del contorno mínimo</b> .....	41,42
<b>Restauraciones de amalgama</b> .....	43
<b>Tipos de amalgama</b> .....	44-46
<b>Control del mercurio</b> .....	47,48
<b>Efecto de la contaminación por humedad en la amalgama</b> .....	49
<b>Obtención de la planimetría cavitaria</b> .....	50,51
<b>Tratamiento de lesión por caries</b> .....	52,53
<b>Mecánica del seguimiento de la preparación</b> .....	54

<b>Aplicación intracavitaria de fluoruros</b> .....	55
<b>Clase I de cavidades</b> .....	56,57
<b>El uso de banda matriz para amalgama</b> .....	58-61
<b>Clase II de cavidades</b> .....	62-65
<b>Clase II extendida para amalgama</b> .....	66-72
<b>Clase V de cavidades</b> .....	73-75
<b>Cementos dentales</b> .....	76-78
<b>Obturación</b> .....	79-81
<b>Tallado y bruñido de amalgamas</b> .....	82,83
<b>Control de oclusión y pulido</b> .....	83,84
<b>Uso de la amalgama en la actualidad</b> .....	85-87

## Introducción:

En el contenido de este trabajo se encontrara información basada en la investigación y bibliografía de varios autores relacionados con el tema.

El tema a continuación trata sobre amalgama dental, es decir se retomaran los temas relacionados para la utilización de la misma y que el estudiante de odontología se guie sobre los conocimientos básicos para la elaboración de su trabajo en el consultorio, no obstante la práctica como materia en el caso de operatoria dental abarca varias situaciones y el manejo de varios materiales que estos a su vez por sencillos que parezcan nos pueden involucrar en situaciones difíciles u obstaculizar nuestro trabajo, por lo anterior se analizara y describirán los procedimientos, conocimientos básicos y técnicos para la obturación de la amalgama en un diente como tal, por esta razón el tema abarca temas de importancia como son: Química del diente, caries dental, historia clínica, tipos de amalgama, cementos dentales, anestesia dental, entre otros elementos indispensables que a continuación se describirán.

## Conocimientos tecnicobiológicos para la obturación dental con amalgama

Aspectos básicos:

### Composición química del diente

La capa externa del esmalte del diente es la más mineralizada y la más dura substancia del cuerpo humano. El esmalte no está vivo, y después de su formación los cambios normales que se llevan a cabo con el tiempo no están bajo control celular (sin embargo, los cambios patológicos pueden ser consecuencia de actividad celular, como la caries dental). La maduración lenta del esmalte después del brote de los dientes es un ejemplo de un proceso físico-químico durante el cual se realiza una absorción lenta y un intercambio de iones de la saliva.

El volumen mayor del diente está dado principalmente por la estructura llamada dentina pero es menos mineralizada que el esmalte, esta estructura contiene túbulos dentinarios que en cuyo interior se interponen procesos celulares de los odontoblastos.

La raíz del diente está cubierta por una capa delgada de cemento dental, la cual es similar al hueso.

Los cambios químicos que se llevan a cabo durante el desarrollo del diente son de interés considerable, en particular la mineralización del esmalte y la dentina, los ameloblastos en involución depositan el esmalte, los odontoblastos, también en involución depositan la dentina; sin embargo, esta empieza a mineralizarse un poco antes que el esmalte.

## Composición del esmalte

El componente orgánico del esmalte en desarrollo y maduro es proteína casi en su totalidad, y la parte inorgánica de ambos se ha demostrado por métodos de difracción de Rayos Roentgen y de electrónes que es un fosfato de calcio de apatita.

La distribución total de los minerales puede determinarse por microradiografía de rayos Roentgen, la materia orgánica por análisis químico, y el agua asumiendo que constituye la parte restante del esmalte.

Las proteínas que se encuentran en un más alto contenido cuando el diente sé a desarrollado en esmalte son: aspartato, glutamato o ácido glutámico, prolina, glicina, alanina, leucina, tirosina y fenilalanina. No obstante la prolina constituye la cuarta parte del total de los residuos durante el desarrollo.

Como componentes químico inorgánicos: En cuanto a estos valores existe un promedio de calcio y fósforo en el esmalte total del 30 %\_ 40%. Dicha concentración tiende a decrecer de la superficie hacia la unión amelodentinaria.

El carbonato corresponde a un 2% \_ 3.4%. Aumentando su superficie hacia la unión amelodentinaria.

Se encuentra sodio promedio en esmalte del 0.25%\_al .90% habiendo concentraciones más altas entre el esmalte, que en la superficie, debido a la asociación con el agua.

Magnesio: promedio en el esmalte total: .3 %- .6% y se dispone de la misma forma que el sodio y el carbonato.

También encontramos cloro en esmalte en una proporción del .2%\_ .3%. y se localiza de la superficie a la unión amelodentinaria.

Entre otros elementos químicos importantes se encuentran: el flúor que se distribuye por toda estructura del esmalte así como también se encuentran el potasio, el zinc, cobre, hierro. entre los más importantes



## Composición de la dentina, cemento dental y el hueso

La dentina y el hueso están mucho menos mineralizados que el esmalte. En ambos el mineral es un fosfato de calcio de apatita cuyos cristales son más pequeños que los del esmalte. Estos dos tejidos también difieren del esmalte en que su principal componente orgánico es la colágena. a continuación se describen:

**Colagena:** la colagena representa un 18% aproximadamente. Como componente de la dentina y en hueso representa un 20% del peso y es una proteína resistente.

Dentro de los componentes encontramos a los lípidos como triglicéridos en un .03% al .4%.

Como un elemento importante en hueso y dentina se encuentra el sulfato de condroitina ósea un glucosaminoglucano y dentina.

Se encuentran sulfato de dermatan, sulfato de queratan y ac. hialurónico. Por otra parte encontramos a la sialoproteína (proteína carbohidrato y fosfato, responsable de la naturaleza ácida del hueso).

En el hueso también encontramos polipeptidos como la valina, glicina leucina y aspartato en comparación con el esmalte

### Calcificación del esmalte

El esmalte tiene un origen embrionario ectodérmico muy diferente al del hueso, cemento y la dentina y los ameloblastos no producen colagena, sino una matriz orgánica rica en otras proteínas. Como otra diferencia en el esmalte, existen cristales de apatita más grandes que los del hueso y la dentina, y no hay enucleación de apatitas sino que esta se da en la unión amelodentinaria o esmalte\_dentina, de tal forma que es posible esta unión o calcificación.

## **Histología del diente**

Es muy importante conocer también la Histología del diente en este tema, pues en los tejidos dentales es donde se realizan los cortes para todo tipo de desgaste ya sea de cavidades o preparaciones.

Los tejidos que forman el diente son: esmalte, dentina, cemento y pulpa dental. Enseguida se describen cada uno de ellos:

### **Esmalte**

Es el tejido más externo del diente; cubre la corona en toda su extensión hasta el cuello, donde se une con el cemento que cubre a la raíz, a esta unión se le llama cuello.

La parte interna del esmalte la proporciona la dentina y varía, en condiciones normales, de blanco amarillento a blanco grisáceo.

El espesor o grosor del esmalte se modifica según el área de la corona, es mínimo en el cuello y va aumentando a medida que se acerca a la cara oclusal, siendo mayor en las cúspides o tubérculos y en los bordes cortantes de los incisivos y caninos.

El esmalte es el tejido más duro de todo el organismo humano, pero al mismo tiempo es muy frágil, esta constituido en un 96 % de materia inorgánica, en forma de cristales de apatita.

El esmalte esta formado por elementos y estructuras como son:

- a) cutícula de Nashmith
- b) prismas del esmalte
- c) sustancia interplasmática
- d) usos y agujas
- e) lamelas
- f) estrías de Retzius
- g) zona granulosa de Thomes

### **Cutícula de Nashmith**

Es una estructura formada por la queratinización externa e interna del esmalte que lo cubre en toda su superficie, protegiendolo de la penetración cariosa.

A medida que avanza en su erupción el diente, desaparecen los sinos donde ejerce presión durante la masticación favoreciendo, de esta manera, la penetración de caries. Por lo tanto, la importancia de la cutícula de Nashmith es que mientras esta completa, la caries no puede penetrar.

#### Prismas del esmalte

Son estructuras de forma hexagonal o pentagonal, originadas por los ameloblastos y colocadas radialmente en todo el espesor del esmalte.

Los prismas nuden aproximadamente 4.5 micras de largo y 2 a 2.8 micras de ancho, pueden ser rectos u ondulados (esmalte nudoso).

Los prismas rectos facilitan el proceso carioso mientras que los ondulados la hacen más difícil. Estos cristales se encuentran formados de apatita.

#### Sustancia interprismática

Es una sustancia que se encuentra uniendo a todos los prismas del esmalte y tiene la propiedad de ser fácilmente soluble, lo cual explica la penetración de la caries dental.

#### Huso y agujas

Son estructuras hipocalcificadas y se cree que se forman por las prolongaciones citoplasmáticas de los odontoblastos.

Estas estructuras son muy sensibles a los estímulos y facilitan la penetración de proceso carioso.

Mamelas También son estructuras hipocalcificadas constituidas de material orgánico.

#### Estrías de Retzius

Son también estructuras hipocalcificadas con diferencia de que son líneas que van paralelas a la forma de la corona y estas a su vez nos pueden determinar la época de calcificación del esmalte.

### Zona granulosa de Thomes

Esta zona se encuentra en la unión amelodentinaria, se forma por la anastomosis de fibras de Thomes, que parten de los odontoblastos cruzando así toda la dentina y dan a esta su sensibilidad característica.

### La dentina

Es un tejido de estructura del diente, se encuentra tanto en la corona como en la raíz del diente.

Su parte externa esta limitada por el esmalte, la raíz por el cemento y la parte interna por la cámara pulpar y conductos pulpares.

Este tejido es de menor dureza que el esmalte, pues posee un 72 % de sales calcáreas y el resto de sustancia orgánica pero tiene una gran sensibilidad.

Entre las estructuras que se encuentran formando la misma son:

#### Matriz de dentina

Esta sustancia esta formada por los odontoblastos y es de origen colágeno.

#### Túbulos dentinarios

Son conductillos de la dentina que se extienden radicalmente, desde la pared pulpar a la unión amelodentinaria de la corona del diente y a la unión cemento dentinaria en la raíz del mismo. Se encuentran unidos por medio de la matriz de la dentina. En la unión amelodentinaria se anastomosan o se cruzan entre sí, formando la zona granulosa de Thomes.

Estos a su vez están ocupados por:

Vaina de Newman: que es una capa de elastina que tapiza la pared interna del túbulo.

Lanfa: que se encuentra en el espesor del túbulo

Fibras de Thomes: que son prolongaciones odontoblasticas que recorren los túbulos dentinarios.

### Líneas incrementales de Von Ebner y Owen

Son similares a las estrías de Retzius con la diferencia que estas son líneas de período de reposo de actividad celular en dentina y se marcan cuando la pulpa se retrae en períodos de defensa contra agresores pulpares dejando una especie de cicatriz dentinaria se conoce también como líneas de recesión de los cuernos pulpares.

### Líneas de Schenger

Son cambios de dirección de los túbulos dentinarios y se consideran como puntos de resistencia a la caries o defensa.

### Pulpa dental

Es la parte vital del diente, se encuentra formada por un conjunto de elementos histológicos encerrados dentro de la cámara y conductos dentales .

Dentro de la pulpa dental encontramos al paquete vasculonervioso constituido por: vasos, arterias, venas, linfáticos y nervios.

En la porción coronaria las arterias y venas se subdividen para formar una red capilar, además de estas estructuras se encuentran fibras de colágena, células como fibroblastos, histiocitos, células mesenquimatosas, células de defensa -odontoblastos y plaquetas.

### Funciones de la pulpa:

- Es formadora
- Es sensorial
- Nutre al diente
- De defensa

### Función formadora

Esta dada por los odontoblastos que forman constantemente dentina secundaria, la cual posteriormente se calcifica y aumenta con los años, (mientras la pulpa conserve su vitalidad), reduciendo, de esta manera, la cavidad pulpar y aumentando el espesor de la dentina.

#### **Función sensorial**

Esta dada por el tejido nervioso que transmite la sensibilidad de cualquier tipo de estímulo ya sea térmico, químico, mecánico, físico, etc.

#### **Función de defensa**

Esta a cargo de las células que cumplen funciones de tipo inmunológico como son histiocitos, linfocitos y células plasmáticas.

#### **Función nutritiva**

Esta dada por medio de la irrigación sanguínea que recibe cada diente a través de sus arterias, proporcionando los nutrientes necesarios a la pulpa.

#### **Cemento**

Es un tejido que cubre la dentina en su porción radicular es de color pálido y superficie rugosa, siendo mayor en su espesor a nivel del ápice radicular y disminuyendo en la región cervical.

Existen dos tipos: Acelular, que se localiza en los tercios cervical y medio de la raíz y el cemento celular que se localiza exclusivamente en el tercio apical.

Este posee dos funciones: Protege a la dentina de la raíz y da fijación al diente ya que se inserta el ligamento periodontal, manteniéndolo en su alvéolo.

#### **Membrana parodontal**

Es un tejido que une a la raíz del diente con la pared alveolar. Esta constituida por el tejido conectivo diferenciado, semejante al perostio.

Se forma por diferentes tipos de fibras, gracias a las cuales el diente puede efectuar pequeños movimientos durante la masticación.

## Breve introducción de la caries dental

### Caries

Existen muchas teorías y definiciones de lo que es caries, sin embargo se describen algunas definiciones:

Se puede definir como un proceso de origen químico-biológico, caracterizado por la degradación de los tejidos duros del diente.

La caries dental es una enfermedad de origen bacteriano que puede presentarse en el esmalte, en fisuras o en superficies lisas, o en la dentadura expuesta o en la superficie de la raíz.

En la teoría quimioparasitaria aceptada en la actualidad (Miller, 1890) el mecanismo de la caries consiste en que los microorganismos de la superficie del diente producen ácidos orgánicos, incluyendo en particular el ácido láctico, el cual disuelve el mineral del diente.

En la teoría proteolítica se pensaba que el ataque inicial se debía a enzimas proteolíticas producidas por las bacterias que disuelven la matriz orgánica del esmalte. Aun cuando la eliminación enzimática de proteínas ya no es de primordial importancia, si lo son las bacterias que producen enzimas proteolíticas, que afectan la matriz del esmalte, las cuales son la causa primaria de la eliminación de la colágena de la dentina en una etapa posterior.

La primera evidencia de la caries en una superficie lisa es la formación de una "mancha blanca" que puede verse después que se seca la superficie. Esta aparición se debe al efecto óptico del aumento en la dispersión de la luz del esmalte, lo que ocasiona un aumento de la porosidad. Esta se origina de la disolución de una parte del esmalte que realizan los ácidos que se difunden a su interior a partir de la placa dental. Este patrón de ataque se mantiene hasta que los ácidos penetran hasta la unión amelodentinaria después de esta se extiende una desmineralización de la dentina por debajo del esmalte hacia las laterales así hasta llegar a la pulpa. Las bacterias, principalmente los lactobacilos parecen ser capaces de crecer a lo largo de los conductos dentinales más profundos en áreas que continúan estando muy mineralizadas. Algunas veces, si no se ataca el proceso, la lesión llega hasta la cavidad pulpar y las bacterias la infectan.

La dentina y la pulpa, a diferencia del esmalte, son tejidos celulares vivos, que responden a las lesiones y al ataque de las caries. Las respuestas incluyen: mayor mineralización dentro de los túbulos dentinarios, formación de la dentina como reacción en la superficie pulpa-dentina, e inflamación de la pulpa. En algunos casos este proceso se detiene debido a la respuesta por parte del diente, en cuyo caso se forma una "lesión de caries detenida"

La primera alteración identificable en el esmalte normal es la zona translúcida en el frente de avance interno de la lesión, la siguiente zona hacia la superficie del esmalte a partir de la zona translúcida es la zona oscura. Se supone que los pequeños espacios de la zona oscura que no pueden llenarse con líquidos de inmersión normales, ocasionan la heterogeneidad óptica que da como resultado la apariencia oscura.

La siguiente zona es el cuerpo de la lesión. Es la zona más grande y se piensa que contiene alrededor de 5 a 25% del volumen de los poros y hace accesibles a cualquier tipo de moléculas. Y la zona superficial que tiene del 20 al 40% del volumen de los túbulos dentinarios; En estas tres etapas hay pérdida de magnesio.

#### Mecanismo de la caries

Cuando la cutícula de Nashmit esta completa no puede haber caries. Solo cuando ha sido destruida en algún punto, permite el principio de un proceso carioso. Una vez destruida la cutícula, los ácidos comienzan a desmineralizar el esmalte, atacando la sustancia interplasmática.

#### Etología de la caries

La caries es un proceso multifactorial de carácter patológico

Existen dos factores que intervienen en la aparición de la caries dental y son:

1. El coeficiente de resistencia del diente
2. El papel que desempeñan las bacteria en la caries dental.



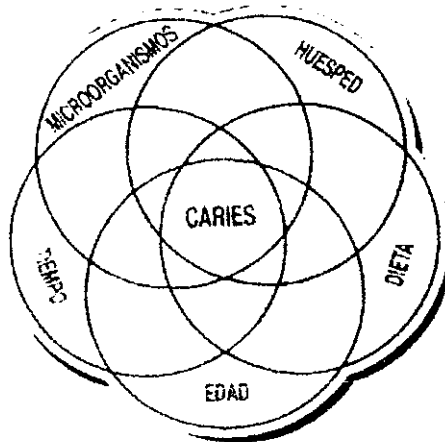
3. El coeficiente de resistencia del diente esta en razón directa de la riqueza de las sales calcáreas que lo componen y sujeto a las variaciones individuales que pueden ser hereditarias o adquiridas. "La caries no se hereda", pero si la predisposición del órgano a ser fácilmente atacado por agentes externos. Se puede heredar la anatomía dental que puede o no facilitar el proceso carioso.

4. La raza influye, pues es distinto el índice de resistencia a la caries según la raza, es decir por sus costumbres, el régimen que viven y el hábito alimenticio. Se dice que las razas blanca y amarillas presentan menor resistencia que la raza negra.

5. La caries es más frecuente en la niñez y juventud que en la etapa adulta. En cuanto al sexo es mas frecuente en la mujer que en el hombre en proporción 3 a 2.

6. Como factor etiológico importante se menciona la xerostomia. En pacientes que no producen saliva es más probable que padezcan de caries dental ya que hay un cierto grado de inhibición de la caries por la saliva.

7. Higiene dental deficiente.





### Papel de las bacterias en las caries dental

Como se dice con anterioridad comienza en la pérdida de minerales de la superficie del esmalte. El proceso es progresivo y puede terminar con la destrucción total de la corona dental. La caries es sobre todo una enfermedad lenta, generalmente toma 1 o 2 años en lograr desarrollar una "cavidad" por caries, tal cavidad en estas condiciones ya puede ser visible, hasta llegar con el tiempo a ser infectada la pulpa dental y ocasionar mayores problemas tales como osteomielitis o celulitis debido al daño pulpar u ocasionar quistes u otras complicaciones que pueden llegar a ser letales por diseminación de la infección.

A continuación se describirán los microorganismos más comunes en los procesos cariosos y su papel que desempeñan como agentes causales de la caries:

En 1890 Miller identificó al ácido láctico como producto terminal de la fermentación de carbohidratos de las bacterias de la saliva y también aisló lactobacilos a partir de las lesiones de caries. Los lactobacilos son bacterias  $g^+$  con forma de bastón y pertenecen a uno de los microorganismos productores del ácido láctico. Los estreptococos son también bacterias  $g^+$  que también producen ácido láctico. Una característica importante de los lactobacilos es que son resistentes a niveles bajos de  $ph$ , estos se aíslan frecuentemente cuando hay un medio previo ácido a otros microorganismos.

Los estreptococos cariogénicos : son los más comunes de la boca y con frecuencia se aíslan a partir de la placa en lugares cercanos a la caries y a partir de las lesiones por caries. Sin embargo, el término "cariogénico" solo se aplica a las cepas de estreptococos. Estas cepas no sobresalen en la producción de mayor cantidad de ácido con respecto a las cepas no cariogénicas, ni tampoco son característicos sus productos metabólicos.



Clasificación de Black, según los tejidos que abarca la caries.

**Primer grado.** Esta caries es de tipo asintomática y poco profunda y extensa abarcando únicamente esmalte por sus diferentes caras, ya sea bucal, lingual oclusal y palatina en los dientes tanto anteriores como posteriores.

**Segundo grado.** Aquí la caries atraviesa la línea amelodentunaria y se ha implantado en la dentina, el proceso evoluciona con mayor rapidez.

**Tercer grado.** Aquí la caries a llegado a la pulpa produciendo inflamación de este órgano pero conserva su vitalidad.

**Caries de cuarto grado.** Aquí la pulpa ha sido totalmente destruida, no hay dolor y puede complicarse a osteomielitis, (cuando la infección ha llegado al tejido oseó).

También se pueden clasificar las zonas afectadas en:

**Zona de reblandecimiento o neurótica:** Esta formada por dentos alimenticio y dentina rablandecida, se desprende fácilmente con el excavador y es de color café, muy característico de este problema.

**Zona de invasión o destructiva:** Microscópicamente los túbulos dentinarios están ligeramente dilatados e invadidos por microorganismos, su coloración es café claro.

Zona de defensa o esclerótica: esta zona es nula, las fibras de Thomes se han retraído como defensa pulpar colocándose en su lugar zonas de neodentina que obturan la luz del túbulo tratando de impedir la invasión por caries.

## Características importantes de las bacterias cariogénicas

1. La capacidad para enfrentar carbohidratos, y al hacerlo reducir el pH entre 4 y 5. Estos son valores del pH a los cuales se lleva a cabo la descalcificación del esmalte.
2. La capacidad de producir una reserva de polisacáridos del tipo de glucógeno intracelular a partir de azúcares
3. La capacidad de producir polisacáridos extracelulares, los cuales ocasionan que las células se adhieran unas a otras y quizá a la superficie del diente. Los streptococos mutans parecen ser la especie más cariogénica aunque los *s. sanguis* y *s. salivarius* también pueden producir caries.

La especie de bacteria que también produce caries es la del género actinomyces y al parecer predominan en la región gingival. No obstante se ha sugerido que la caries de las superficies lisas, las cavidades y las fisuras, y en las superficies de las raíces podrían causarse por diferentes bacterias o combinaciones de bacterias.

¿Es importante la salud dental por la alimentación?

Claro que sí, hay factores nutricionales que determinan el desarrollo de los dientes así como sus deficiencias minerales, que si no los tenemos son riesgosos para desarrollar caries, a parte de tener cuidado con la higiene dental.

### Déficit de vitaminas

Algunos estudios clínicos han determinado que la deficiencia de la vitamina "D" durante la odontogénesis puede ocasionar un aumento de incidencia de progresión de la caries dental sabiendo que con efecto tener deficiencia de vitamina D puede causar raquitismo, o un desequilibrio acentuado en relación de calcio-fósforo puede inducir alteraciones en el desenvolvimiento dentario.

La vitamina D junto con la hormona paratiroidea y la calcitonina desempeñan un papel muy importante en la regulación de la concentración del calcio y de fosfato inorgánico. Se ha demostrado que pequeñas cantidades de estas son suficientes para asegurar una homeostasis normal del calcio.

La vitamina D: Promueve la absorción de calcio y de fósforo a nivel del intestino. El efecto primordial se produce sobre la absorción de calcio, se sabe que el transporte activo de calcio a través de la mucosa intestinal tiene lugar por unión del mismo con un portador, la proteína de enlace o c~p cuya formación es producida por la

vitamina D, o mejor dicho por su metabolito activo el calcitriol en las células epiteliales de la mucosa. La administración de vitamina D a las dosis usuales provoca en 24 a 48 horas aumento del fósforo orgánico o fosfato en el plasma sanguíneo, con disminución del contenido fecal y urinario del mismo. También disminuye la pérdida de calcio en las heces, se normaliza su nivel sanguíneo, con desaparición de los síntomas de tetania si estaban presentes.

La vitamina "D" se absorbe bien en el intestino (75% de lo ingerido), la absorción se efectúa por vía linfática, pasando después a la sangre combinada con una alfa 2-globulina la proteína de enlace de la vitamina D o transcalfiferina; posteriormente pasa al hígado donde se acumula; Pero también en el tejido adiposo, que es un reservorio importante; se almacena en el riñón y bazo y de todos estos órganos la vitamina D se libera luego de una hora para ejercer sus funciones fisiológicas y farmacológicas.

Con relación a la deficiencia de vit-A. Esta puede provocar en ausencia malformaciones dentales durante la odontogénesis debido a la atrofia de los ameloblastos y una menor diferenciación de los odontoblastos como también se pueden formar cálculos pulpares y a su vez hipoplasias del esmalte.

La deficiencia de vit- b-6 (piridoxina) parece tener importancia reduciendo la presencia de caries.

Los oligoelementos también están relacionados con mayor importancia en el proceso carioso así pues, la deficiencia de flúor y zinc como los más importantes parecen tener relación con la inhibición del crecimiento de los mutans, así como déficit de estroncio, cobre y molibdeno que pueden afectar la composición de los cristales de apatita viéndose afectado al esmalte en su morfología anatómica.

La vitamina C es indispensable para el mantenimiento de la integridad de la sustancia intercelular de los tejidos mesenquimatosos, como lo demuestra el estudio histopatológico (el colágeno del tejido conectivo, la matriz ósea, la dentina y el cemento intercelular de los endotelios capilares). La vitamina C se absorbe rápida y completamente en el tracto intestinal, pasa a la sangre y se almacena en todos los órganos, pero su concentración es mayor en los de gran actividad metabólica (hupófisis, suprarrenal, timo, hígado, riñón, cerebro, glándulas sexuales y tiroideas).

## **Historia clínica e historia dental**

Es importante mencionar que debemos hacer un estudio de nuestro paciente, para llegar al diagnóstico y plan de tratamiento adecuado y así poder dar un buen pronóstico del trabajo realizado, para esto debemos seguir varios pasos que son importantes para este fin.

### **Historia clínica**

El objetivo de la historia clínica es obtener un panorama completo de la situación del paciente, cual es interpretada a la luz de su historia familiar, ocupación, costumbres y circunstancias sociales. Si el paciente no está dispuesto a suministrar una historia adecuada, es necesario recurrir a otras fuentes, con el fin de obtener información esencial.

Los datos obtenidos sobre la historia y el examen físico deben ser concisos e incluir toda la información cierta de relevancia. Las anotaciones deben estar precedidas del nombre, fecha de elaboración y firmada por el paciente, se pueden anotar testigos también.

Antes de elaborar la historia clínica es importante analizar o inspeccionar al paciente visualmente, es decir observar el modo de comportamiento del paciente desde su entrada al consultorio, ya que puede ser de gran importancia para las anotaciones posteriores.

#### Información básica

Debe contener el nombre

Debe tener domicilio

Edad

Sexo

Ocupación

Fecha de ingreso o admisión

Nombre del médico

Teléfono

Teléfono de algún familiar o de algún conocido

A continuación de la confianza obtenida tanto del paciente-doctor se procederá a obtener los síntomas principales, es decir hacer anotaciones previas del problema.

Existe dentro de la historia clínica la historia medica anterior en la que incluye todas las enfermedades u operaciones previas:

Enfermedades de la infancia

Otras enfermedades

Operaciones

Accidentes

Embarazos en caso de la mujer

Existe también la historia familiar o enfermedades heredofamiliares ya que estas son de suma importancia para la detección de alguna enfermedad que tal vez presente el paciente o sea propenso a alguna de ellas

Existe dentro de la historia clínica también la historia personal y social. Esta deberá brindar un panorama de los antecedentes, ocupación, ambiente en el hogar, preocupaciones, personalidad, hábitos y el consumo de drogas.

Dentro de la historia clínica encontremos también la historia de fármacos utilizados por enfermedades padecidas y medicamentos de rutina así como alergias a medicamentos, alimentos y a partículas volátiles.

Así bien se llegara dentro de esta a un interrogatorio general en las que involucran problemas con aparatos y sistemas corporales: aparato cardiovascular (acv), aparato respiratorio (ar), aparato digestivo (ad), aparato genitourinario (agu) aparato locomotor, al sistema nervioso central (snc) y sistema endocrino

El fin del interrogatorio general es poder llegar a una conclusión del problema que llegara a tener el paciente así como la detección de una enfermedad importante, así mismo para tener un mayor control del paciente.

Dentro de cualquier tratamiento ya sea médico o dental será indispensable la toma de radiografías entre otros elementos de diagnóstico.

Como auxiliar en el diagnóstico: se puede hacer uso de la radiografía panorámica o la utilización de la radiografía dentoalveolar y/o toma de serie radiográfica, así como la utilización de la radiografía interproximal para la detección de destrucción por caries dental interproximal y la obtención de modelos de estudio



## Anestesia como elemento auxiliar en el tratamiento dental

### Anestésicos locales

Los anestésicos locales son drogas que se utilizan para producir una pérdida pasajera y reversible de la sensibilidad en una zona circunscrita en el cuerpo. Logran su acción interfiriendo con la conducción nerviosa, entre fármacos los más usados en odontología se encuentran la lidocaína, prilocaína y la mepivacaína, los anestésicos más usados es decir pertenecen a las amidas, aunque los ésteres también son usados.

Los anestésicos pueden clasificarse según su composición química (ésteres y amidas) o su empleo clínico, diferenciando en su inicio, duración, metabolismo y toxicidad.

Los anestésicos locales actúan principalmente en una zona específica limitada, pero son absorbidos y pueden ejercer acciones generales, en particular sobre el sistema cardiovascular y el sistema nervioso central.

### Lidocaína

Es clorhidrato de lidocaína. Se obtuvo por primera vez sintéticamente por Loefgren en 1943 similar a la estructura de la cocaína.

Se trata de una amida terciaria cuya actividad se observa en células nerviosas en su membrana así como las células excitables del corazón.

Es un buen anestésico rápido e intenso durable y eficaz en los tejidos. A mayor pH de los tejidos mayor actividad.

Sitio de acción: En las células, estas actúan en la despolarización neuronal, atravesando por la membrana del axón despolarizando la membrana. Esta característica es para todos los anestésicos locales en general.

Presenta un pH cuando es simple lidocaína de 6 a 7.

Con adrenalina presenta un p.h. de 7.

Se distribuye en barreras tisulares y en placenta sin problema.

Se metaboliza en el hígado un 90% por enzimas.

Excreción : Totalmente por la orina

Se debe tener cuidado en la administración de la lidocaína en pacientes con bradiarritmias y antecedentes de crisis convulsivas y en lesión hepática o renal.

Puede haber intoxicación en el sistema cardiovascular por bloqueo auriculo-ventricular, choque e insuficiencia cardíaca congestivo-venosa y rara vez insuficiencia respiratoria.

Interacción médica ante una reacción de tipo alérgico se recomienda cloramfenicol, propanol y norepinefrina, que inhiben a la lidocaína.

La dosis, no debe exceder de 500 mg con vasoconstrictor y sin vasoconstrictor no debe exceder de 300 mg

Presentación comercial: Cartuchos dentales de lidocaína al 2% 1:1000 000 de 1.8 ml con vasoconstrictor y presentación sin vasoconstrictor al 2% de 1.8 ml (xilocaína, unicaína, entre otras marcas).

## Prilocaina (+ felipresina)

Es el clorhidrato de prilocaina, sintetizado por Lofgren y Tegner y es un anestésico local de tipo amida. La acción de la felipresina es similar a la de la adrenalina como vasoconstrictor y a dosis adecuadas no produce isquemia.

Efecto farmacológico y mecanismo de acción: el mismo que los anteriores, es decir ejerce presión por los canales de la membrana celular impidiendo así la entrada y salida de los iones de sodio.

Es de duración mayor que la lidocaína, por lo general no se utiliza con vasoconstrictor también atraviesa todas las barreras tisulares así como la placentaria.

A diferencia de la lidocaína esta es metabolizada en hígado principalmente pero también en pulmón y riñón. Por lo anterior se metaboliza más rápido. En pulmón se hidroliza hasta llegar a  $\text{CO}_2$ .

Su excreción es por orina.

Su toxicidad es más baja que la lidocaína pero puede producir metahemoglobinemia por lo que se deberá tomar en cuenta a los pacientes con anemia metahemoglobinemia. También queda contraindicado su uso en el embarazo ya que se puede generar metahemoglobinemia en el recién nacido cuando este fármaco a sido administrado en la madre por dosis mayores a 600 mgs, su efecto es detenido o inhibido con el uso de una dosis única de azul de metileno al 1%, 1 mg/kg de peso corporal, por un periodo de 15 min.

Tiene un p.h de 7.9, 7.4 buffer.

Indicaciones: En pacientes que no presenten alergia al anestésico ni enfermedades relacionadas con sus efectos y en pacientes a los que no se les puede administrar vasoconstrictor.

Se debe tener cuidado con la administración de prilocaina en pacientes con tratamiento de sulfanoamidas, antipalúdicos y con compuestos nitrosos ya que se puede desencadenar metahemoglobinemia.

Presentación en cartuchos dentales de: Solución –octapresin-de 1.8 ml nunca la dosis será mayor que 600 mg, = 10 mg. por kg. de peso corporal (citanest- octapresin).

### Mepivacaína

Es mepivacaína, del grupo amida, dentro de los anestésicos locales.

Su principio de acción es casi inmediato, después de su administración produce analgesia satisfactoria en el 90-100 % de los casos cuando se usa con vasoconstrictor.

Se une en su distribución a las proteínas plasmáticas y se excreta en la bilis y por la orina.

En cuanto a su toxicidad es similar a los síntomas por intoxicación a la lidocaína.

Este anestésico produce menos vasodilatación que la lidocaína.

Se ha empleado en pacientes con hipertensión arterial, enfermedad cardiovascular, diabetes mellitus, entre otros.

Contraindicaciones: En caso de hipersensibilidad es mejor usar un anestésico de tipo éster.

Preparados comerciales: carbocain (lab Wintrop).

Dosis máxima de la mepivacaína 350 mg. con y sin vasoconstrictor.

## Campo e instrumental clínico operatorio.

### El sillón dental

El sillón dental consta de base, plataforma, asiento, cabeza, brazos y varias palancas que sirven para cambiar posiciones. En la actualidad los sillones dentales son mucho más completos, es decir los sillones vienen conformados por partes electrónicas y digitalizados, así como programables pero son muy costosos, aunque economizan los movimientos del operador, y el paciente se siente más cómodo.

El operador debe colocarse con el cuerpo erguido descansando en ambos pies ya sea que trabaje sentado o parado, aunque en la actualidad no es usual laborar de pie, se debe habituar a no apoyar los pies sobre la palanca del sillón o algún otro sitio que no sea el piso ya que esto no solo es antiestético, sino que desequilibra el cuerpo, ocasionando una curva en la espina dorsal, provocando congestión en el sistema circulatorio.

Es mejor trabajar sentado, ya que así se siente más y se evitan trastornos, como por ejemplo las varices.

El operador debe respirar pausado y con naturalidad por la nariz, evitando inhalar el aliento del paciente o exhalar el suyo contra la cara de este último.

Cuando se trata de examinar dientes superiores y obtener mejor visibilidad, el sillón se inclina hacia atrás y se eleva a la altura necesaria.

En algunas ocasiones es indispensable trabajar con visión indirecta para evitar malas posiciones.

### Operación a cuatro manos

Se ha comprobado que la técnica a cuatro manos, desde el punto de vista socioeconómico, es el mejor para trabajar actualmente. La coordinación del operador y el asistente en el cubículo dental es muy importante, ya que gracias a esto, el tiempo de permanencia del paciente en el sillón dental será breve, por que la atención y la energía del operador no se ven desviadas del campo operatorio. Por ello, el asistente debe estar capacitado y entrenado profesionalmente, para hacer labores que permitan al operador realizar otras actividades y no fangarse innecesariamente.

A continuación se mencionara una serie de objetivos que se persigue en esta técnica:

- A. Lograr el máximo rendimiento del equipo operador asistente.
- B. Ofrecer servicios de alta calidad.
- C. Aumentar al máximo la capacidad de atender un mayor número de pacientes de la manera más cómoda y sin tensión, tanto para el operador como para el paciente.
- D. A nivel salud pública, poder ofrecer un mayor número de servicios dentales a más comunidades.

Esto será posible siempre y cuando se cumplan los siguientes requisitos:

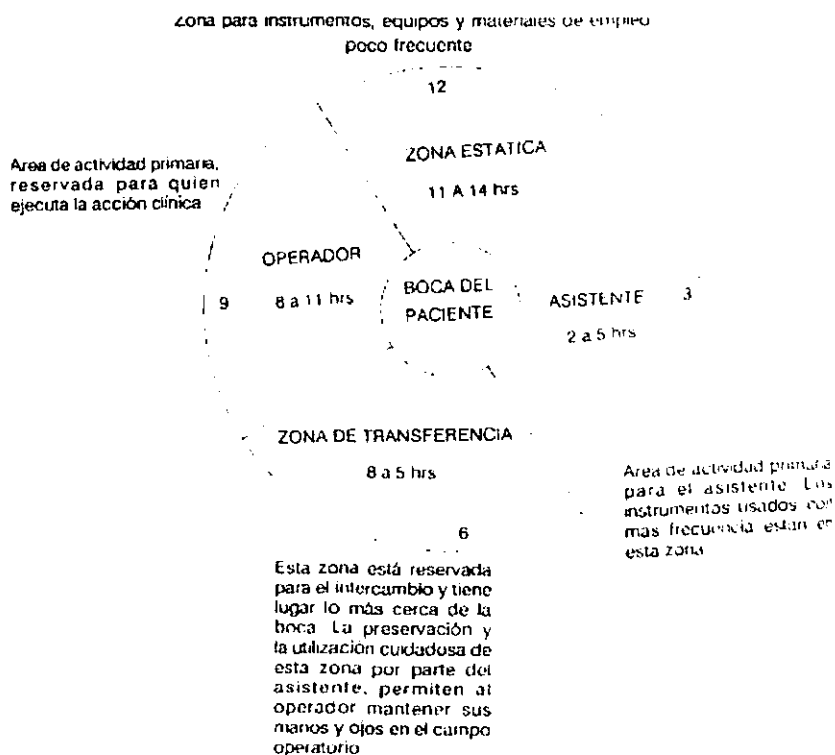
- El operador y el asistente deben ejecutar cada movimiento, de acuerdo a una planeación ya establecida.
- El operador dental debe seleccionar cuidadosamente, para permitir que el equipo operador asistente aplique principios de simplificación en el trabajo.
- El asistente debe desempeñar labores que legalmente se le pueden asignar, permitiendo que la atención y la energía del operador, se encuentren en el tratamiento del paciente.
- Los tratamientos deben ser cuidadosamente diagnosticados y planeados, de manera que los pacientes sean programados, para obtener máxima ventaja del tiempo disponible a su sección.
- El asistente deberá conocer perfectamente el material para realizar todos los procedimientos quirúrgicos - operativos, con esto se obtendría mayor control en cuanto a economía de movimientos, es decir el asistente colocara el material necesario para poder trabajar previos al tratamiento.

## Principios importantes para la economía de los movimientos

- I. Emplear movimientos del cuerpo que utilicen menos tiempo.
- II. Disminuir los movimientos del cuerpo
- III. Reducir la extensión de los movimientos del cuerpo.
- IV. Es conveniente hacer movimientos continuos y suaves en lugar de los movimientos en zigzag.
- V. Ubicar de antemano los instrumentos y materiales, siempre y cuando sea posible.
- VI. Colocar los instrumentos y materiales tan cerca como sea posible del sitio donde se utilizan.
- VII. Planificar para lo usual y no para lo poco frecuente.
- VIII. Situar las superficies de trabajo a la altura de los gabinetes y las charolas, que estarán aproximadamente a 5 cm. por debajo del codo de la persona que las va a usar.
- IX. Tener buena iluminación para una visión satisfactoria. La luz del medio ambiente y la del campo operatorio no deben contrastar.
- X. Usar banquillos y el resto del equipo dental de un tipo y diseño cómodo para la buena postura del cuerpo.
- XI. Disminuir al mínimo el número de cambios de campos visuales.

A continuación se muestran las áreas de actividad en el cubículo dental

El punto más importante en el cubículo es el campo operatorio, o sea la boca del paciente. Por eso alrededor de esta, se sitúan las zonas de actividad, que se describen como las áreas de la carátula de un reloj superpuesto a la cara del paciente:






## Instrumental clínico

Instrumentos dentales para operatoria: ( para obturación de amalgama )




Los instrumentos dentales se pueden clasificar de muchas maneras, a continuación se mencionan:

1. De corte: manuales  
rotatorios
2. Condensantes: manuales y mecánicos
3. Instrumentos plásticos: desechables
4. Para acabados y pulido: manuales y rotatorios
5. Para aislamiento: dique de hule  
rollos de algodón y eyectores de saliva
6. Diversos: Espejos dentales con aumento y sin aumento  
pinzas de curación y exploradores  
excavadores, portaamalgamas  
aplicador para dical  
espátulas y losetas de vidrio para dentista  
papel para articular  
bandas metálicas para amalgamas dentales  
cuñas de madera  
alginato y yeso (para modelos de estudio)etc.

Ejemplo de instrumentos cortantes rotatorios y para pulido de restauraciones:



- A. Los instrumentos cortantes sirven para remover los tejidos duros y blandos de la cavidad bucal. Entre los instrumentos de corte están clasificados como manuales los cinceles, excavadores, hachuelas, terminadores de margen etc. Y como rotatorios toda clase de fresas, así como piedras montadas o puntas de hule, discos, etc.
- B. Los condensantes manuales son básicamente los empacadores y obturadores para materiales como cementsos y amalgamas. Sus puntas de trabajo pueden ser romas, planas o espatuladas. Pueden ser lisos y estriados de una punta, más angulados o biangulados.



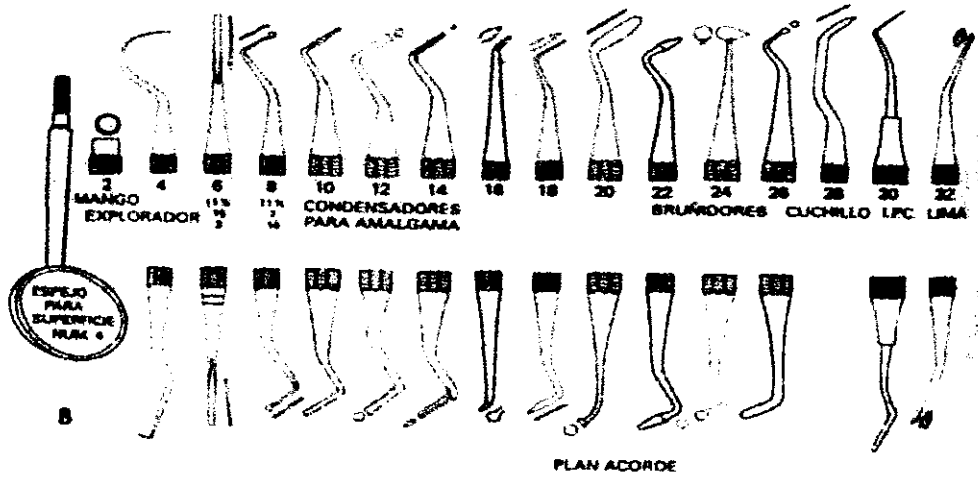
- C. Entre los plásticos son: Juego de 1 x 4 de plástico (instrumental desechable), los utilizados para manipular resinas, silicatos y cementsos.
- D. Para acabados y pulidos manuales se utilizan, entre los rotatorios discos abrasivos de lija, de poluretano puntas de hule etc. Así como cepillos dentales para el caso de la amalgama.
- E. Los utilizados para aislamiento que se describen posteriormente.

F. Los espejos los podemos utilizar para proteger los tejidos dentales, como separadores de lengua, carrillos, labios; para reflejar la imagen del diente o dientes a tratar, así como para dirigir en un momento dado la luz.




G. En cuanto a su fabricación, deben tener un balanceo tal que permitan aplicar una pequeña fuerza durante su uso y realizar con finura los movimientos necesarios, además deben ser rígidos, livianos, y fáciles de manipular dentro de la cavidad oral, "esterilizables" y de un material de difícil corrosión como los de acero inoxidable en el caso de algunos instrumentos de metal.

H. Los instrumentos están formados por: mango, tallo y hoja o punta activa, a veces tienen letras "r" derecha y "l" izquierda, que son siglas en inglés, también constan de números.




A continuación se muestran algunas clasificaciones de fresas de utilidad en operatoria dental disponibles en acero y carburo para pieza de mano de alta velocidad:



Fresas: 7008 7006 7002



Fresas: 33-1/2 35 37 39



Fresas: 57 171 170 169-L

## La manera de utilizar los instrumentos

Aquí se destaca la manera de tomar los instrumentos en ergonomía :

- A. Forma de lápiz
- B. Forma de lápiz invertido
- C. Empalmado y pulgar
- D. Empalmado y de empuje

Estas formas son las más comunes en operatona dental.

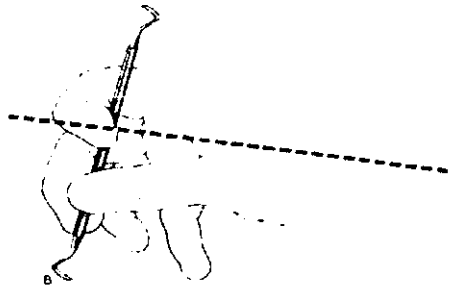
Cuando un instrumento se toma en forma de lápiz normal o invertido, el dedo meñique y el anular quedan libre para apoyarse. Siempre que se toma un instrumento, se debe buscar un punto de apoyo que permita hacer movimientos con firmeza y seguridad, ya que no es posible hacer en el aire ningún tipo de operación sin apoyo.

Cuando el instrumento se toma empalmado, por lo general, significa que se utiliza mayor fuerza que finura en el movimiento, en esta ocasión el apoyo esta dado por el dedo pulgar.


Forma de lápiz



Forma de lápiz invertido



## Diagnóstico en operatoria dental



En este capítulo se explica qué es el diagnóstico en operatoria dental, destacando la importancia que tiene la correcta elaboración de una historia clínica, ya que en ella quedan anotados los datos del paciente, tanto de su salud general como bucal, lo que permite tener un concepto más claro de su padecimiento. Con esto entonces procederemos a la restauración que más convenga para el paciente y así se podrá trabajar adecuadamente.

El diagnóstico de una enfermedad en odontología, como en cualquier otra área de la salud, juega un papel muy importante, ya que de éste depende el plan de tratamiento a seguir.

Los doctores Gilmore y Lund, mencionan que siempre existe un motivo por el cual un paciente asiste a consulta y es de suma importancia conocer éste, que se puede clasificar así:

1. Por hacerse examinar y restaurar su boca.
2. Por acudir a una cita de mantenimiento.
3. Por recibir un tratamiento de urgencia.

De éstos, el más frecuente es el clasificado como urgente, debido a que el padecimiento provoca molestias y el paciente acude al dentista. En ese momento el objetivo es aliviar las molestias, esta consulta debe ser lo más breve posible y la historia clínica sólo un corto interrogatorio de sus datos personales, acerca de su salud general y, sobre todo, de su salud bucal, anotando si ha sido tratado anteriormente, en especial con el padecimiento que lo aqueja.

Nota: la exploración siempre se va a hacer con el uso de guantes desechables y estériles y con protección adicional como son lentes o mascarilla que es la que se recomienda más y con cubrebocas, ya que todo paciente se deberá tratar como potencialmente infeccioso aunque este a su vez no lo sea.

En la segunda cita, la historia clínica del paciente acaba de llenarse y se toma la serie radiográfica junto con los modelos de estudio, ya que éstos son dos auxiliares importantes para un buen diagnóstico y plan de tratamiento.

Los modelos de estudio en yeso deben ser articulados y la serie radiográfica colocada en el portaradiografías y anexada al expediente.

Para tomar este tipo de series radiográficas, el odontólogo tiene la opción de hacer sus placas periapicales por medio de la técnica de bisectriz o de la paralelización; cualquiera de estas dos técnicas son adecuadas, como otra opción importante se debe considerar la toma de radiografía panorámica para un buen diagnóstico.

Al examinar al paciente, no sólo se hace la inspección de la cavidad oral, sino también un interrogatorio general, ya que esto permite evaluar adecuadamente su estado de salud.

Respecto al examen general es importante observar la cabeza, piel, cuello, cara, manos y pies del paciente, ya que esto ayuda a detectar la presencia de algún síndrome o enfermedad que pueda interferir con el plan de tratamiento.

En la hoja clínica deben anotarse los datos personales del paciente (si es la segunda cita sólo se rectifican), las enfermedades que ha padecido, incluso las hereditarias o congénitas, si actualmente la persona está bajo tratamiento médico, antecedentes de tratamientos anteriores y si es alérgico a algún fármaco en general (incluyendo al anestésico).

El examen debe ser minucioso y sistemático, de tal forma que queden anotados todos los detalles, tanto normales como patológicos.

La inspección en la cavidad oral, se inicia al examinar los tejidos blandos, utilizando el espejo para separar y reflejar la luz sobre los tejidos difíciles de observar. Se emplea el dedo índice para palpar los tejidos y los puntos de referencia bucales, como el piso de la boca, la mucosa vestibular, las inserciones musculares sobre el borde alveolar y los conductos de las glándulas salivales. Si la lengua es asimétrica debe palparse. Además del paladar, hay que explorar la región amigdalina.

Se registran también las zonas inflamadas y se realiza un interrogatorio para determinar su etiología.

Hay que observar el surco y las papilas gingivales, si existen bolsas parodontales, se medirá su profundidad. Enseguida se revisa la movilidad dental con el dedo índice apoyado en los dientes, comparando uno por uno.

También se revisa la relación oclusal del diente, para verificar si esta relacionada con la pérdida del hueso alveolar, en caso de que exista movilidad dental.

El examen para detectar caries en los dientes se hace en orden, inicia por el tercer molar inferior izquierdo hasta la línea media en el incisivo central inferior izquierdo y continúa con el lado derecho de ese mismo arco, esto significa que se hace por cuadrante y en orden para evitar confusiones, anotando en la hoja clínica del paciente, diente por diente y cara por cara.

Aquí la interpretación radiográfica, en un buen negatoscopio, ayuda a diagnosticar la presencia de caries interproximal.

Es importante que cada diente que se vaya a examinar se encuentre seco y limpio, para que al revisado con el explorador, se pueda determinar con exactitud si está o no afectado por la caries.

Los dientes con síntomas pulpares que muestran cambios radiográficos a nivel del ápice, deben examinarse. Se pueden emplear muchas técnicas para determinar su vitalidad, cosa muy importante para elaborar el plan de tratamiento. Los dientes que se encuentren afectados pulparmente, hay que tratarlos endodónticamente antes, para evitar extraerlos y que no provoquen un absceso que ponga en peligro la salud del paciente. La vitalidad de la pulpa se tiene que determinar en todos los dientes que reciban restauraciones o que estén incluidos en el plan de tratamiento.



Con respecto a los métodos para determinar la sensibilidad pulpar, se considera el eléctrico como una opción para esta valoración. Aquí se emplea corriente directa (de una pila "vitalómetro") sobre un diente para evitar la fluctuación del estímulo eléctrico; la prueba dura sólo algunos segundos. El electrodo que constituye la punta del instrumento, se coloca en la porción de la superficie labial o bucal en que se unen los tercios medio y gingival del esmalte. La superficie tiene que estar seca y el electrodo debe colocarse sobre esmalte sano y nunca sobre restauraciones, la corriente aumenta gradualmente hasta que la pulpa recibe el estímulo, registrándose un valor numérico. Esta prueba no debe ser dolorosa y el paciente tiene que estar relajado, existe un aparato llamado también Analytic Technology Pulptester que mide el umbral doloroso del diente y es de corriente alterna de baja frecuencia y se coloca en la cara bucal del diente sintomático.



**Dique de hule como elemento aislante  
Y para el control de infecciones.**

De todos los métodos de aislamiento dental el único que se puede considerar absoluto y con una visión clara es el dique de hule, ya que se aísla un diente o un cuadrante, los minutos que se emplean en su preparación y colocación, se ven compensados con ese tiempo que se abrevia durante las técnicas operatorias, por eso se valora como un método seguro, práctico, aséptico y único, ya que ofrece un alto grado de seguridad, tanto al paciente como al operador y el campo operatorio esta bien delimitado.

Enseguida se nombran algunas consideraciones para facilitar su colocación en el diente o cuadrante bucal.

1. Remover cuidadosamente el sarro y la placa dentobacteriana de los dientes en cuyo caso exista. Lo cual facilitara la colocación del dique de hule, las grapas y ligaduras o amarres.
2. Fijarse que no existan bordes cortantes en el diente que pueda poner en peligro la integridad del dique de hule.
3. Fijarse de que exista suficiente espacio entre los dientes para el paso del dique.
4. Serriorarse de que el diente no tenga puntos de fractura, es importante. Ya que de no hacerlo se puede ocasionar un problema con el paciente. Lo mejor es avisarle al paciente si hay dicha circunstancia.
5. El dique, en cuanto a su forma, color, tamaño y espesor, deberá ser adecuado, ya que al hacer una perforación pequeña para la grapa podría quedar demasiado tenso y desgarrarse.

6. Es recomendable que antes, el paciente sea anestesiado en la zona del tratamiento ya que si se infiltra después de colocarlo, tendrá que desalojarse el dique y colocado nuevamente.


7. Queda contraindicada la grapa dental para zonas de dientes bucalizados exagerados o en zonas con poca retención para la misma en su colocación.

Material para la colocación del dique de hule:

Goma para dique que se presenta comercialmente en varios colores, así como en grosor y medidas de 6 x 6 pulgadas o en rollo, lo hay también con arco preformado y en diseño tipo mascarilla que se coloca sin arco.

Se presenta en color oscuro y claro. El color oscuro cansa menos la vista ya que el color brillante presenta inconvenientes con la luz que se utiliza.

Se usa una perforadora para dique de hule que consta de vanos diámetros para la perforación, según sea el caso a utilizar.



## Grapa

Sirve para la colocación del dique, esta se sujeta en los dientes, se coloca con un portagrapas. Hay grapas para premolares, dientes anteriores, de muchas formas, medidas así como marcas, las hay atraumáticas que son grapas que no dañan mucho la encía al colocarlas y las traumáticas que son grapas dentales que se usan cuando no hay la suficiente retención en la zona cervical, ya que son curvadas en sus mandíbulas metálicas.

Se debe considerar también la colocación adecuada de la grapa dental para evitar accidentes como fracturas, evitar que no se saque la grapa en el trayecto de la colocación.

No debe ser dolorosa al momento de su colocación.

En caso de tratamiento de dientes anteriores a veces no se utiliza la grapa dental ya que se podrá hacer uso de la colocación del dique de hule con ligaduras o amarres con hilo dental encerado o sin encerar.

La colocación de la grapa se hace con las aletas colocadas adyacentes y detrás de las mandíbulas de la grapa. La función de las aletas es la de retraer el dique para facilitar la visión del campo operatorio.

Es importante hacerle un amarre a la grapa para asegurarla.

Consideraciones gingivales:

Se debe tener cuidado para la colocación, sobre todo en la zona de la encía y papilas, ya que aquí es donde la grapa ejerce su mayor presión (en la zona cervical del diente), por lo tanto debemos tener cuidado en no recargar la grapa sobre la encía ya que podemos necrosar la zona y provocar resorción gingival de o sangrado constante por manipulación.

La numeración varía según el fabricante, pero se dan a conocer algunas medidas adecuadas para el uso en molares y premolares.


Ivory w8, esta grapa se puede modificar para su adaptación según sea el contorno dental en el caso de molares superiores.

En molares inferiores existe la grapa número w7 o ssw.26

En todos los casos de colocación del dique de hule es poder lograr una verdadera barrera para el control de la humedad en el área operatona así bien para este objetivo se revisaran las zonas interproximales, si no se a obtenido el sellado del dique en la zona interproximal se llevara a cabo la colocación de hilo de seda-dental encerado para compactar o dirigir el dique hacia lo más cervical posible en la zona interproximal. Para este fin ha veces será necesanio la separación momentánea de los dientes con la utilización de cuñas de madera en forma triangular, del tamaño adecuado, la cual se inserta entre los dientes con la ayuda de un obturador y se hincha con la humedad de la boca provocada por la saliva, produciéndose la separación.

Una vez colocado en las zonas interproximales con la ayuda de algún instrumento sin punta filosa se acomodara el dique en la zona cervical, ya sea superior o inferior en el caso de las grapas con aletas, ya que estas atorran al dique de hule, esto evitara la contaminación por humedad en la obturacion de la amalgama o lo que sea obturado.

Una vez colocado el dique en cavidad oral con los pasos anteriores, se tomaran los extremos para su colocación en el arco para dique que se coloca extraoralmete como se ilustra a continuación.





Existe un método de separación con alambre para ortodoncia delgado. Este alambre se puede introducir a nivel interproximal y a modo de unir los dos cabos con una vuelta se procederá a entrosarlos en interproximal para conseguir el objetivo, aunque su desalojo requiere de sumo cuidado y habilidad.

Es necesario aislar la humedad sobretodo en la zona inferior por medio de la colocación de rollos de algodón en la zona lingual, por debajo de la misma del lado del frenillo lingual para absorber la humedad generada por los conductos salivales que en esta zona se localizan y en la zona vestibular también es conveniente, a parte de la colocación del dique de hule. El aislamiento con rollos de algodón se elabora previo a la colocación del dique de hule, esto a su vez dará mayor control de la humedad aparte del uso de la eyección.

El dique de hule aparte de controlar la humedad para el campo operatorio nos sirve para el control de aerosol por partículas salivales y de las vías aéreas, es decir nos proporciona un "control" de las infecciones por transmisión aérea, no obstante el operador deberá protegerse con lentes o careta que es mas aceptada así como guantes y cubrebocas eficaces, pues entre mejor control se tenga, mejor protección será para el paciente y para el dentista.

Es importante aclarar que el dique de hule es individual y por lo tanto no es reutilizable.

La manera mas indicada del retiro del dique de goma es cuando se concluye el trabajo realizado y corresponderá entonces el retiro de cuñas de madera que se encuentren en el arrea de desalojo, así como desalojo de los restos del material de obturación, y se tomara con un portagrapas, la grapa por sus orificios asegurándola bien y ejerciendo presión en contra de la misma concluyendo con el retiro de la misma cuidadosamente para no lesionar los tejidos dentarios como gingivales, así mismo el dique de goma se podrá retirar sin problema alguno.

## Registro de contactos oclusales y tallado del contorno cavitario mínimo

El registro de los contactos de oclusión constituye el primer paso en la planificación para la preparación de cavidades que afectan las superficies de las caras oclusales de los molares y de los premolares para el ciclaje mecánico de la cavidad bucal.

Su finalidad es marcar los puntos de contacto interoclusales para respetar, si es posible, todos los contactos habituales y en especial los registrados en posición de máxima intercuspidación, o abarcarlos cuando la extensión cavitaria lo requiere para evitar que los mismos incidan sobre la interfase pared cavitaria - material de restauración.

El mantenimiento de la oclusión dentaria como prevención y control de disfunciones será el principio de todo tratamiento de reconstrucción oclusal en operatoria dental.

La incorporación de estos requisitos a los procedimientos de tallados cavitarios exigen del profesional un conocimiento preciso de las estructuras óseas, parodontales y neuromusculares como, así también, la disposición estructural del esmalte y la dentina, lo que va a regir conjuntamente con la profundidad y avance de la caries dental u otro proceso patológico, la preparación de cavidades.

La determinación de utilizar amalgama como material de restauración implica también la conservación de la homeostasis oclusal que se debe concretar con provisión de topes adecuados en concordancia con la oclusión habitual del paciente.

El registro de las posiciones intermaxilares se torna así de fundamental importancia para la correcta elaboración de una restauración, ya que la interfase pared cavitaria -material de obturación debe estar liberada de las fuerzas de oclusión funcional generadas durante la masticación y la deglución, para evitar microfracturas o macrofracturas del esmalte o de la amalgama, con la consiguiente posibilidad de caries secundaria. Este procedimiento se elabora cuando el paciente hace el acto de cierre bucal provocando el contacto intercuspidado con el papel para articular que a su vez estará entre los dientes, en oclusión y se le pedirá al paciente que efectúe movimientos de lateralidad como protrusivos para la localización o registro de los contactos oclusales que son de importancia para la elaboración de un buen trabajo.

Zonas de contacto oclusal



### **Tallado del contorno cavitario mínimo**

Es el tiempo operatorio por el cual se establece la posible ubicación de los márgenes cavitarios en el sitio que ocuparan cuando el tallado de la cavidad este terminado, pudiendo ser modificado cuando la extensión de las caries o la planimetría requerida por el material de obturación así lo determinen.

Es premisa de la operatoria dental actual la eliminación de la caries mediante tallados cavitarios que respeten la estructura y eliminen la menor cantidad posible de tejido dentario sano.

Esta maniobra operatoria ofrece características particulares según se trate de caries localizadas en caras oclusales de premolares y molares, superficies proximales de los mismos elementos o en el tercio gingival de las caras libres de los dientes posteriores.

El tallado del contorno cavitario mínimo consiste, cuando la caries asienta en fosas, surcos, puntos y fisuras (cavidades de clase I), en incluir todos los surcos primarios y secundarios, respetando los surcos terciarios y reparos anatómicos de importancia como los rebordes marginales, puentes adamantinos y los topes de oclusión registrados. Cuando la enfermedad se encuentra en las caras proximales de molares y premolares (cavidades clase II) se debe posicionar el cavo superficial de la cara proximal en tejido sano, siguiendo la enfermedad, incluyendo o no la relación contacto y el reborde marginal de acuerdo al avance de la lesión y al tipo de cavidad seleccionada para el caso clínico a resolver. Cuando las lesiones se encuentran localizadas en el tercio cervical de las caras libres de los molares y premolares (clase V) se debe encontrar tejido sano, siguiendo también aquí el avance de la enfermedad que es la caries.



## Restauraciones de amalgama

La amalgama dental se usa mas que cualquier otro material de restauración, constituye las tres cuartas partes de las restauraciones que se colocan en la practica dental. La amalgama es una aleación que consiste en plata, estaño y con pequeñas cantidades de cobre y zinc, aunque en la actualidad se a utilizado un porcentaje de hasta 30 % de cobre. El mercurio moja las partículas de la aleación y produce una masa plástica que se condensa dentro de una cavidad dental y ahí endurece dentro de su proceso de cristalización. La amalgama ya colocada se recorta, bruñe y se moldea para producir una restauración dental.

Se dispone en el mercado de muchos tipos de aleaciones de amalgama. La amalgama seleccionada debe estar lista de productos certificada por la asociación dental americana. Esto hará que el producto se encuentre dentro de los limites o lineamientos de la especificación número 1 de dicha asociación.

Como otros servicios de operatoria el éxito de una restauración de amalgama depende de la atención minuciosa y detalle que tenga el dentista y los auxiliares.

El fabricante no solo es responsable del diseño del producto, sino también del control de calidad de dicho producto. Sin embargo, el grupo de trabajo del consultorio es responsable: 1) las proporciones adecuadas, 2) trituración, 3) condensación, 4) uso de soporte artificial para cavidades como pueden ser bandas matriz 5) tallado y contorneado, 6) pulido de la restauración.

Nota: el mercurio emite pequeñas cantidades de vapor ( se vapora) y por lo tanto la acumulación en el cuerpo puede ser definitivamente dañina para la salud.

Para evitar este tipo de contaminación por mercurio en ocasiones se puede hacer uso de agua en un pequeño recipiente para alojar el mercurio sobrante en el mismo, ya que el agua impide su vaporación.

## Tipos de amalgama

La opinión excepcional que se tiene de la utilidad clínica de las amalgamas dentales tal vez dependa de su tendencia a llevar al mínimo filtraciones marginales. Uno de los principales peligros de los dientes restaurados es la microfiltración, que puede surgir entre las paredes cavitarias y la restauración. La causa más grave de reaparición de la caries sería la penetración de líquidos y detritos alrededor de los bordes o márgenes, el sellado de la amalgama será adecuado siempre y cuando sea bien colocado el material de amalgama. La duración de la amalgama dependerá de varios factores: el material del que esta hecha, modo de colocación, dentista y asistente, el entorno al paciente. Conforme pasa el tiempo, la diferencia en la dinámica del entorno de la boca entre los pacientes contribuye en grado notable a la variabilidad del deterioro y en particular a las manchas o deslustre de los márgenes o bordes.

Aleación: la especificación número 1 de la " American Dental Association exige que las aleaciones de amalgama predominen la plata y el estaño. Se permite que cantidades no específicas de otros elementos, como cobre, zinc, oro y mercurio, estén en concentraciones menores que las de la plata o el estaño. Las aleaciones que tienen mas de 0.01 % de zinc deben señalar la presencia de este metal "como zinc". Las que contienen una igual cantidad de zinc o menor a la recién señalada, se clasifican como "sin zinc".

### Características de los componentes de la amalgama:

Plata. Las aleaciones convencionales modernas de amalgama contienen de 40 a 70 % de plata. La plata tiende como propiedad a aumentar la expansión y la resistencia de la amalgama.

Estaño. El estaño, presente en concentraciones de 25 a 27 % afecta de manera opuesta a la plata es decir, como propiedad tiende a reducir la expansión.

Cobre. El cobre, tradicionalmente 6% o menos, se agrega a la amalgama para aumentar su resistencia y dureza. También aumenta la expansión durante la cristalización. En los últimos años estos productos contienen mayores concentraciones de cobre, a las que se denominan aleaciones "altas en cobre".

Zinc. El zinc puede estar o no presente en la amalgama, este se agrega a la amalgama para reducir la oxidación de los metales.

Proporción de mercurio con diferentes metales: La proporción que se debe utilizar se denomina proporción mercurio. La proporción varía con las aleaciones según el fabricante y la técnica y manejo por el dentista. Con las aleaciones modernas de grado pequeño, la proporción mercurio-aleación ha disminuido paulatinamente. Las proporciones equivalentes a 50% de mercurio suelen ser las más comunes en la actualidad, y con algunas aleaciones se puede utilizar hasta un 45 % y se conocen con la técnica de Hames o técnica de mercurio mínimo.

#### Tipos de aleaciones

Aleación en forma de laminilla: el fabricante funde con cuidado la concentración adecuada de los diversos metales, vaciándolos y formando un lingote o varilla y después se secciona en pequeñas partículas para que se pueda mezclar posteriormente con mercurio.

Aleaciones esféricas: las partículas en forma de pequeñas esferas se preparan con el método de atomización. Se proyecta un rocío fino de metal fundido en una atmósfera de un gas frío. Al solidificarse, las partículas forman pequeñas partículas esféricas, algunas aleaciones pueden ser de forma de partículas esféricas con partículas laminadas.

Las partículas esféricas se amalgaman con mayor rapidez, por lo tanto, la amalgamación puede realizarse con menos mercurio que el que suelen requerir muchas aleaciones de laminilla. Las aleaciones esféricas de amalgama tienen textura diferente al manejarlas en comparación con las de laminilla. Este tipo de aleaciones tienden a fluir fácilmente en comparación con las de laminilla, pero debido a su forma esférica se adaptan mejor al fondo de la cavidad que las de forma de laminilla, aunque las aleaciones en forma de laminilla son de más fácil manipulación, para los dos casos se tendrá cuidado en su colocación con el objeto de tener buen soporte por medio de bandas metálicas en el caso de cavidades compuestas o en el mismo diente tener suficiente retención y soporte para las cargas de condensación para evitar el escurrimiento de la misma hasta su cristalización.

Aleaciones altas en cobre: recientemente han aparecido muchas nuevas aleaciones en el mercado, todas basadas en el concepto de que las propiedades y el rendimiento del material pueden ser favorecidos mediante alguna alteración de la fórmula, para que la fase débil susceptible de corrosión, que es la fase gamma 2, casi se elimine durante el endurecimiento de la amalgama. En cuanto al contenido de cobre según la marca del fabricante y esto es de 6 a 10 y 30 % de cobre.

Aleaciones mezcladas: la forma o tipo más antigua de la aleación rica en cobre es la aleación mezclada. Es decir se vende con dos tipos de aleación con composición diferente. Una compuesta con cobre, plata, estaño y zinc. Y otra compuesta con cobre y plata y oscila en un 20% de cobre.

Aleación de composición única: otra manera de incrementar el contenido total de cobre de las aleaciones para amalgama consiste en aumentar la cantidad de cobre en las partículas de plata-estaño-cobre. Puesto que este tipo de aleación contiene partículas de polvo de solo una composición que esta compuesta de cobre al 20 y 30 % con metales como el paladio e indio.

### Elección de la aleación

Al elegir una aleación intervienen diversos factores, y la importancia de cada uno varía con el individuo. No hay duda que la primera norma es asegurarse que el producto se ajuste a los requisitos de la especificación num.1 o similar de la " American Dental Association.

Las Características de manejo, como facilidad de amalgamación, velocidad de cristalización y tersura de la superficie terminada son factores muy importantes y de preferencia subjetiva. También debe considerarse el sistema de suministro proporcionado por el fabricante, su conveniencia, su rapidez y su capacidad para reducir los factores variables humanos.

## Control del mercurio


Puesto que el exceso de mercurio es dañino, se dirige mucha atención hacia el contenido residual de la restauración. El problema y la relación de corrosión y la fractura marginal por la expansión del mercurio puede regularse solo con un procedimiento exacto y usando una porción adecuada pero no excesiva. Todos los aspectos del manejo del mercurio deben ser hechos con cuidado y con higiene.

El problema de la higiene del mercurio esta ganando atención. El metal se puede absorber por la piel y los pulmones, y se informa que es dañino. Además la negligencia en el llenado de los portaamalgamas, las proporciones y trituración promueve escapes y causa exposición extra al mercurio sobre las superficies de trabajo y hace difícil limpiar el campo operatorio. La remoción de las amalgamas defectuosas con una turbina de aire también incrementa la concentración de mercurio atmosférico en el consultorio. Esto se controla por un enfriador a base de agua con evacuación o limpieza del área de trabajo, se recomienda usar sulfuro en polvo para la remoción ya que este remueve el mercurio libre durante el proceso.

Los datos apoyan un programa de higiene del mercurio en el consultorio por que se ha encontrado que con exposiciones no conocidas se acumula más en los dentistas y auxiliares que en otros, y esta dada por la negligencia en el mal uso y procedimientos en el consultorio.

## Administración de la amalgama

La dosificación es el comienzo de una manipulación cuidadosa ya que determina las cantidades de mercurio y de aleación. Cada producto tiene una relación optima recomendada por el fabricante. Las aleaciones se compran en forma de polvo, en pastillas o en cápsulas disponibles premezcladas con el mercurio.



Las cápsulas se distribuyen asegurando la relación óptima mercurio-aleación. Las cápsulas plásticas son convenientes porque solo se necesita apretar para combinar el mercurio y entonces colocarlo en el triturador. Este sistema es más caro porque las partes disponibles se agregan a los costos de la fabricación.

La mayoría de productos han proporcionado implementos que ayuden al asistente a colocar la cantidad exacta de amalgama y de mercurio en la cápsula donde se mezcla. Es necesario que los implementos sean exactos y fáciles de limpiar.

Los objetivos de la administración del dosificador de amalgama son eficacia, exactitud y un sistema que sea capaz de tener control higiénico sobre el mercurio. Están disponibles algunos aparatos de monitoreo exacto para la determinación de la existencia de mercurio en el consultorio.

## Efecto de la contaminación por humedad

Todas las observaciones presentadas se han relacionado con el cambio dimensional sólo durante las primeras 24 horas. Algunas amalgamas mezcladas continúan expandiéndose al menos por dos años. Se ha sugerido que esta expansión se puede relacionar a la desaparición de algunas o todas las fases gama 2 en las amalgamas con alto contenido de cobre. Sin embargo, si se manipulan en forma apropiada, la mayor parte de las amalgamas presentan poco cambio dimensional después de 24 horas.

Sin embargo, si la humedad llega a contaminar la amalgama, se produce una expansión considerable, la cual comienza entre los tres y cinco días y continúa meses, este tipo de expansión se denomina expansión retardada o expansión secundana.

La expansión retardada tiene que ver con el zinc de la amalgama. Pero el contenido de zinc por si mismo no es la causa directa de la expansión retardada. Este efecto se debe a alguna reacción del "zinc" con agua, pues no se registra en amalgamas carentes de zinc. Se ha probado que la substancia contaminante es el agua, sea pura o contenga sales inorgánicas.

El hidrogeno es uno de los productos de la reacción del agua y de cinc: Se produce por la acción electrolytica que ocurre entre el zinc, el electrolito y los elementos anódicos presentes; no se combina con los constituyentes de la amalgama sino que se colecta dentro de la restauración. Se ha demostrado que la presión interna del hidrógeno puede elevarse a niveles bastante altos para causar el escurrimiento de la amalgama y originar así la expansión.

La expansión retardada también ocurre en las amalgamas con alto contenido de cobre que tienen zinc. Si no hay zinc, no hay expansión. Señalemos que la contaminación debe producirse durante la trituración o condensación, una vez condensada la amalgama, la superficie externa puede estar en contacto con la saliva sin que surja efecto negativo alguno, en lo que se refiere a cambios dimensionales.

La contaminación de la amalgama puede suceder en cualquier momento de su preparación y colocación en la cavidad. Si durante la trituración o condensación tocamos con la mano la amalgama que contiene zinc; podemos introducir secreciones de la piel. Si no mantenemos seca la zona de trabajo, la saliva puede contaminar la amalgama durante la condensación. En síntesis, cualquier contaminación de la amalgama con humedad, sea cual sea la fuente, antes de ser introducida en la cavidad tallada, produce una expansión retardada si está presente el zinc.

## Obtención de la planimetría cavitaria

Dirección de los prismas adamantinos. Es premisa fundamental en operatoria dental lograr coincidencia o concordancia de las paredes con la dirección de los prismas adamantinos en los tallados cavitarios, teniendo en cuenta que:

- a) Los prismas adamantinos forman ángulos agudos hacia la profundidad de los surcos y fosas de las caras oclusales de molares y premolares en su terminación con la superficie externa de las vertientes cuspídeas correspondientes, con un promedio de 60 a 33 grados sexagesimales.
- b) La terminación superficial de los bastones adamantinos a nivel de la cara oclusal de molares y premolares depende de la inclinación de las vertientes cuspídeas internas de los distintos elementos dentarios.

Por estas razón es se proponen tallados cavitarios que interrelacionan los valores de la dirección de los prismas adamantinos, con la angulación de las vertientes cuspídeas internas para propender al logro de preparaciones cavitarias que concuerden con la oclusión y la estructura del esmalte.

Con finalidad práctica, se han agrupado a los elementos dentarios del sector posterior en los cuales la interrelación de la dirección de los prismas y las vertientes cuspídeas internas son semejantes:

Grupo I: El integrado por primer premolar superior, segundo premolar superior y primer premolar inferior requieren tallados cavitarios con pared vestibular o lingual ligeramente convergente hacia oclusal.

Grupo II: Para el primer molar superior y el segundo molar inferior se proponen tallados con pared vestibular ligeramente convergente hacia oclusal y pared lingual paralela al plano mesio-distal.

Grupo III: Está integrado por el segundo premolar inferior y el primer molar inferior, requieren tallados cavitarios con pared vestibular ligeramente convergente hacia oclusal y la pared lingual ligeramente divergente respecto del plano mesio-distal, siendo la convergencia vestibular mayor que la divergencia lingual.

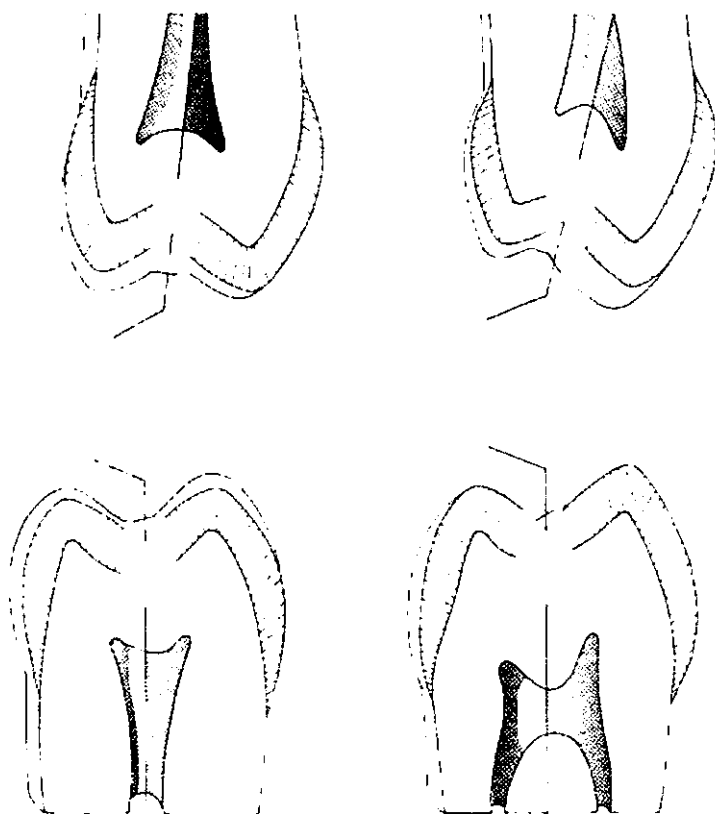
Grupo IV: El segundo molar superior adopta tallados cavitarios ligeramente divergentes hacia oclusal.



Las paredes mesial y distal de las cavidades talladas en las piezas dentarias del sector medio y posterior deben ser ligeramente divergentes hacia oclusal para que concuerden con la dirección de los prismas adamantinos. La extensión mínima de estas cavidades determina que la inclinación de estas paredes obedezca a razones estructurales y no de resistencia.

Estos pasos operativos se obtienen empleando piedras de diamante forma Iso 108 ó 168 de 0,8 milímetros de diámetro accionadas a ultra-alta velocidad o a alta velocidad de formas cilíndricas o troncocónicas respectivamente, inclinándola según la dirección de la pared a conseguir.

A continuación se muestran dibujos de la dirección de los prismas adamantinos y su modo de acceso cavitario:



## **Tratamiento de lesión por caries**

### **Pasos de la preparación de cavidades**

El Dr. G.V Black enumeró los pasos que se deben seguir para eliminar la caries y para preparar el diente antes de aplicar una restauración. No obstante el perfeccionamiento reciente de la turbina de aire manual y otros adelantos técnicos (nuevas fórmulas de amalgama y resinas compuestas) de los últimos años, aún se recomienda este método sistemático para el dentista como guía confiable.

*Paso 1:* Contorno de la restauración propuesta. Igual que el escultor, quien se imagina la estatua terminada en su bloque de mármol intacto, el dentista debe imaginarse la preparación terminada en el diente en relación con sus límites.

Puede ser necesario alterar la cavidad preparada al surgir problemas internos no previstos; sin embargo, deberá visualizarse la imagen de la preparación terminada antes de realizar los cortes.

La fresa se utiliza para penetrar y obtener acceso a la cavidad. Una vez que se ha logrado la profundidad deseada, se hacen cortes laterales en varias direcciones, para obtener la forma burda de la cavidad. Los resultados más adecuados se logran si primero se establece la profundidad del corte antes de agrandar la cavidad hasta obtener su forma final.

*Paso 2:* Consideraciones sobre resistencia y retención. aun sin considerar la dentina canada, el operador usará la fresa o los instrumentos manuales para hacer las modificaciones necesarias en la preparación burda con objeto de lograr dos resultados:

- 1) Las paredes pulpar y gingival deberán ser planas para resistir adecuadamente las fuerzas oclusales. A la vez, las paredes adyacentes deberán colocarse en ángulos rectos con respecto de las paredes oclusales, con objeto de que las restauraciones terminadas no giren ni se desplacen. 2) se incorporan suficientes retenciones a la cavidad para evitar que la restauración se desacomode cuando se someta a las fuerzas de la masticación.

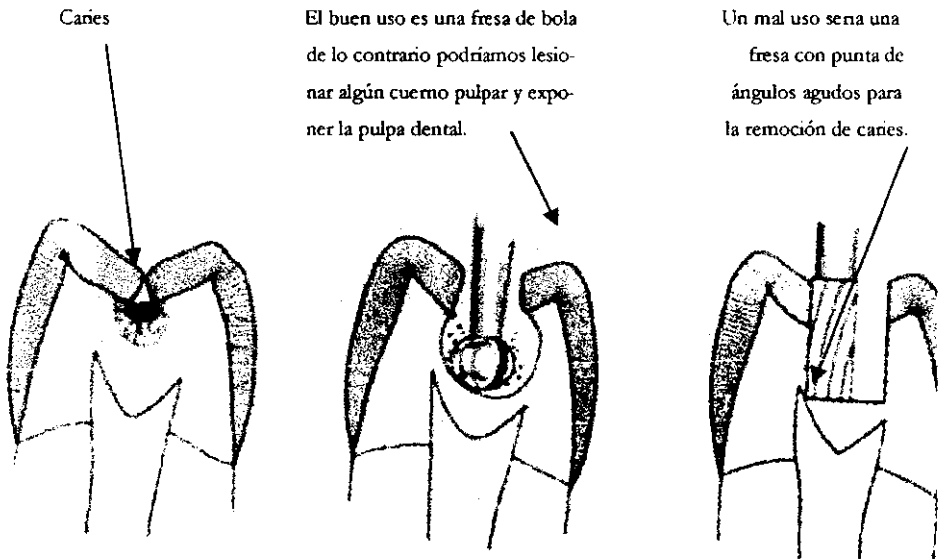
De ordinario estas necesidades estructurales se cubren durante las etapas iniciales de preparación. Una tercera consideración estructural, que tal vez no sea evidente para el operador, es la resistencia a las fuerzas de fractura en preparaciones que afectan los segmentos proximales de los dientes. Las porciones oclusales de la restauración pueden estar bien estabilizadas, en tanto que las porciones proximales pueden estar mal apoyadas. Las fuerzas oclusales pueden causar desplazamientos o fractura si no se toman precauciones para asegurar en forma mecánica el segmento proximal de la restauración.

*Paso 3:* Acceso para eliminar la dentina cariada y para colocar la restauración. Durante la etapa "burda", el operador obtendrá automáticamente acceso suficiente. Las excepciones ocurren cuando los dientes se encuentran en malposición, situación en la que puede ser necesario eliminar más esmalte, con objeto de facilitar la eliminación de la caries y la colocación de una restauración. En ocasiones es necesario cortar una cúspide con el fin de observar y operar dentro de una cavidad inaccesible.

*Paso 4:* Eliminación de la dentina cariada.

*Paso 5:* Refinamiento de la parte interna de la cavidad. Este paso transforma la preparación inicial burda en una con superficies precisas y bien cortadas. Esto se logra con fresas e instrumentos cortantes afilados. La colocación de una base de cemento también puede considerarse como parte de este paso.

*Paso 6:* Refinamiento de los márgenes de la preparación. Las ondulaciones e irregularidades que deja la fresa deben reducirse para dejar márgenes tersos; esto se logra con instrumentos manuales o fresas para terminado en esmalte. La pared gingival requiere consideraciones especiales, ya que en este sitio suele ocurrir recidiva de la caries. Los residuos tienden a acumularse en el margen gingival y obstruyen la visibilidad. En áreas en que la hemorragia y los residuos constituyen un problema, suele aplicarse una matriz de banda antes de este paso para que haga de barrera contra la contaminación al alisar el piso gingival.



## Aplicación tópica de fluoruros

Concluidos los tiempos operatorios mecánicos el operador debe retirar la banda de acero inoxidable que utilizó para proteger el diente vecino, procediendo de inmediato a efectuar la limpieza de la preparación cavitaria mediante la proyección de solución de suero a presión por medio de una jeringa durante cinco segundos o utilizando para el lavado peróxido de hidrógeno al 3% con lo que se elimina la capa superficial de residuos sueltos producidos por el tallado cavitario, no así el llamado Smear Layer.

En las cavidades para amalgama, no existe la necesidad de eliminar total o parcialmente la capa residual dentinaria profunda o Smear Layer, pero si es necesario fluorificar esta capa con el fin de remineralizarla, cortando parcialmente la exudación centrifuga del fluido dentinario al mismo tiempo que actúa sobre posibles microorganismos viables a través de la acción bactericida y bacteriostática de las soluciones de fluor.

Se aplica el fluoruro (API) con Características tixotropicas para que no se derrame, durante 20 segundos. La permanencia de las soluciones fluoruradas en la cavidad depende de la profundidad cavitaria aconsejándose menor de acción a los 10 segundos a medida que aumenta la profundidad cavitaria; estando contraindicada su aplicación cuando el piso de la preparación esta muy próxima a la cámara pulpar debido a que la ligera acidez de estas soluciones puede actuar como irritante.

La protección del complejo dentino pulpar para estas preparaciones cavitarias requiere de la aplicación de materiales que sellen los túbulos dentinarios, que provean aislamiento térmico adecuado, que mejoren la adaptación a las paredes cavitarias e impidan la filtración marginal.

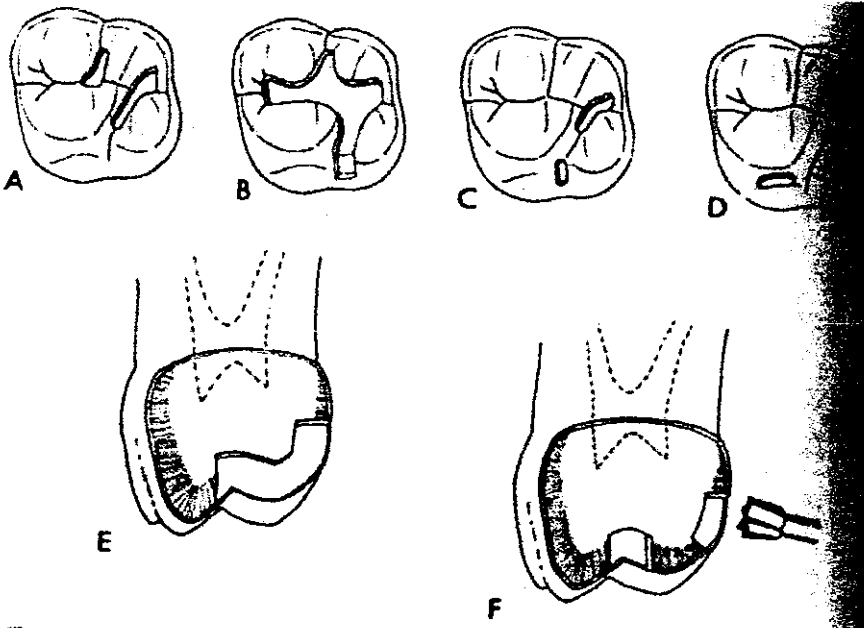
Cabe recalcar que este procedimiento se considera conveniente para el tratamiento en cavidades de obturación inmediata, ya que así llevaremos un mejor control de la preparación de las cavidades dentales y cubrir parte del plan de tratamiento

## Restauración de clase I

### Consideraciones generales

La restauración de clase I pequeña se utiliza para reemplazar fosetas y fisuras defectuosas en el esmalte. La amalgama de clase I, sirve para restaurar esmalte oclusal y dentina que se han perdido o destruido durante el proceso carioso. La amalgama resulta más adecuada y se conserva mejor el esmalte adyacente si se observan los siguientes principios en el diseño de la cavidad.

1. Debe mantenerse uniforme la profundidad de la cavidad en cada diente: "mas profunda" en dientes con esmalte grueso (molares) y "menos profunda" en dientes con esmalte delgado (premolares). La profundidad suele llevarse hasta un punto por abajo de la unión del esmalte con la dentina.
2. La cavidad de clase I debe ser de anchura suficiente para incluir todos los defectos, y a la vez lo más estrecha posible, comprendiendo desde luego que debe ser lo suficientemente ancha para permitir la introducción de un pequeño condensador para la colocación de la amalgama en la preparación.
3. El diseño de la cavidad es una mezcla armoniosa de curvas definidas o líneas rectas. En el punto donde se forma un ángulo en el contorno, su grado de angulación debe adaptarse a la circunferencia de una fresa núm. 700 o 55.



4. Los márgenes mesial y distal son paralelos a las crestas marginal, transversa y oblicua.
5. Los contornos naturales de las crestas en el esmalte sano suelen separar las cavidades de fosetas y fisuras. Las crestas naturales de esmalte libres de surcos defectuosos (crestas oblicuas en molares superiores y crestas transversas en primeros molares inferiores) suelen conservarse, por lo que no deberán incluirse en la preparación.
6. Las paredes mesial y distal adyacentes a los bordes marginales deberán ser divergentes un poco hacia afuera y no socavar el esmalte.
7. El piso pulpar suele cortarse para formar ángulos rectos con respecto al eje mayor del diente, debido a que la mayor parte de las cúspides son de altura similar. Cuando una cúspide es más corta que otra (por ejemplo, los primeros premolares), el piso pulpar debe inclinarse hasta ser paralelo a la altura de las cúspides, y se coloca el tallo de la fresa en bisectriz con el ángulo formado por las vertientes adyacentes de esmalte .
8. Las cavidades de las superficies facial y lingual se separan de tal forma que sus paredes internas sean paralelas a la superficie externa del diente

## Especificaciones de una banda matriz para amalgama

Para obtener resultados óptimos, la matriz deberá ajustarse a las siguientes normas:

1. Fácil de aplicar. Desde el punto de vista de utilización e introducción de auxiliares, la banda y su retenedor deberán ser de diseño simple, y de fácil aplicación y estenlización.
2. Poco volumen. El retenedor o su mango no deberá afectar la condensación de la amalgama o la comodidad del paciente.
3. Fácil de quitar. Después de la condensación, deberá quitarse con facilidad, sin trastornar la amalgama blanda.
4. Rigidez. Dentro de ciertos límites, la banda debe ser lo suficientemente rígida para mantener el material bajo presión y, en grandes restauraciones, para impedir que se deforme con un exceso de amalgama innecesana. La desviación hacia facial y lingual separa la banda de las áreas proximales de contacto y puede dejarlas defectuosas.
5. Polimorfismo. Las cavidades que se circunscriben a la condensación de la amalgama presentan una gran variedad de problemas. Algunos dientes tienen forma de campana, con cuellos estrechos y puntos de contacto amplios; otros han girado y los dientes adyacentes invaden la cavidad; otros más muestran contornos gingivales que limitan la colocación de la matriz. Siempre que sea posible, una matriz deberá presentar suficiente polimorfismo para proporcionar el contorno proximal deseado para la condensación.
6. Altura. El retenedor y la banda deberán ser pequeños y cortos para que no rebasen lo menos posible la longitud del diente. Los objetos duros que se proyectan por encima del plano oclusal de los dientes en el área operatoria pueden limitar la visibilidad y movimientos necesarios para la condensación.
7. Contornos proximales. Aunque no se espera que una banda pueda reproducir la superficie de un diente, esto es más importante en las superficies proximales que en las superficies facial y lingual, que son de acceso para tallado. Una buena matriz proporcionará suficiente volumen de material para el tallado de un punto de contacto fisiológico impidiendo a la vez que el acceso de amalgama se proyecte más allá del margen gingival.



8. Presión proximal positiva. Después de quitar la restauración ya condensada, la matriz debe dejar los dientes vecinos en estado de presión positiva (desplazamiento mesial). El proceso de compactar la amaigama en realidad genera presión positiva que separa las piezas dentales un tramo suficiente para que se restablezca la presión positiva después de quitar la banda y para recuperar la que existía antes de preparar la cavidad.

#### Matriz de Tofflemire

El tipo de matriz de Tofflemire es el preferido por su versatilidad y facilidad de manejo. Se adapta al diente en el margen gingival con mayor firmeza que en la región oclusal, permite reproducir con facilidad la forma del diente en cavidades de dos o tres superficies. Por lo contrario, la automatriz es más rígida y se adapta mejor que la de Tofflemire para las restauraciones de cúspides.

#### Orden de aplicación

1. La banda regular se ajusta en el retenedor de manera que el mango quede de preferencia en el vestíbulo. Las ranuras siempre deben orientarse hacia gingival para quitarlas con facilidad.
2. Una vez que se ha puesto la banda en el retenedor y se fija el tornillo de retención, se coloca holgadamente sobre el diente. A continuación se hace una inspección del borde gingival para asegurar que la banda se extiende abajo de la cavidad preparada. Si la banda no cubre el margen gingival, se quita y se reemplaza con una banda contorneada, cortándola para que la protuberancia de la misma se ajuste a las áreas de la cavidad. Muchos clínicos prefieren una banda precontorneada diseñada por Eames en vez de una banda plana para reproducir superficies proximales convexas.
3. A continuación se revisa la altura de la banda. Si se extiende más de 2 o 3 mm del borde oclusal de la cavidad, debe recortarse con tijeras para corona. Se recomienda recortar la banda en cualquier sitio para hacerla a la medida y favorecer su aplicación.
4. Ahora se aprieta la banda y se prepara para introducir la cuña.

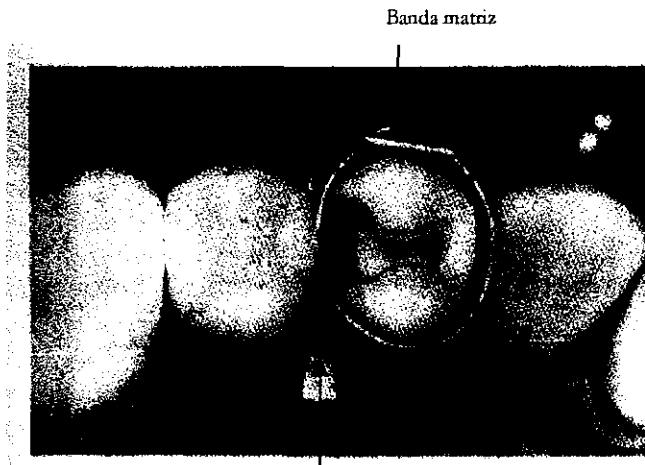
5. La cuña, de 5 a 6 milímetros de longitud, que se ha recortado para darle el grosor, anchura y convergencia adecuados se coloca desde bucal, la abertura mayor del espacio gingival interproximal.

6. El acceso para introducir una cuña de madera para una cavidad mesial puede obstaculizarse por el mango del retenedor. En tal caso, debe aflojarse temporalmente dos vueltas, se retira el mango hacia afuera y se introduce la cuña la lubricación de la cuña con borofax es útil para su introducción, para que se deslice a su lugar sin pegarse al dique de caucho. La cuña deberá ajustarse a la banda a nivel del piso de la cavidad o un poco en dirección gingival al mismo. Al funcionar como soporte ajustado, impide la extrusión excesiva de amalgama cuando ésta se condensa en la caja proximal.

7. Dentro de la cavidad, se inspecciona el borde gingival cubierto por la banda, para ver si no hay dique de caucho o tejido gingival atrapado entre el diente y la banda.

8. Los fragmentos de tejido dentario o residuos de sangre pueden lavarse con agua o peróxido de hidrógeno.

9. Se inspecciona para determinar si debe aplicarse barniz (el barniz deberá aplicarse antes de colocar la matriz).



Banda matriz

Cuña de madera

## Diversos tipos de bandas matriz para amalgama

Las bandas de cobre de tamaño diverso constituyen buenas matrices, aunque son cilíndricas y carecen de protuberancias para alcanzar puntos de contacto distantes. Son susceptibles de estiramiento y cambio de forma con alicates para contornear, una vez que la banda se ha destemplado y reblandecido. Las bandas se destemplan y se reblandecen si se calientan hasta tomar color rojo en una flama, y se enfrían en agua.

Después de elegir el tamaño adecuado, se corta la banda a lo largo y se inicia el procedimiento de ajuste. Este consiste en ampliar las caras mesial y distal mientras se reducen mesial y bucal.

Existen bandas en forma de "T" las cuales son de muy fácil uso, ya que las hay curvadas y rectas, así como estrechas y anchas, por su forma de "T" se colocan fácilmente, se doblan los extremos de la banda y se ajusta con el mismo dobles de la banda, estas bandas matriz son fabricadas con bronce en vez de acero.

## Restauración de clase II

### Consideraciones generales

Por definición, la restauración de clase II abarca la superficie mesial o distal de un diente posterior la razón de que las lesiones de superficie proximal tengan su propia clasificación es que ocurren sobre molares y premolares que se juntan y porque es difícil mantenerlas limpias por debajo de sus puntos de contacto.

Aunque las lesiones de clase II se observan en la superficie proximal, suelen considerarse como una cavidad compuesta, con participación por lo menos de dos superficies, una de las cuales es oclusal. Esto es tan frecuente que la cavidad de clase II es designada también como mesiooclusal (MO), distooclusal (DO) o mesiooclusal distal (MOD). Si la lesión proximal es tan grande que llegue a destruir una cúspide, se le puede designar como "MOD con remplazo de cúspide mesiovestibular".

El acceso a la lesión proximal rara vez puede ser directo. Como ejemplo peculiar de acceso está la superficie mesial de un primer molar permanente de un niño de 12 o 13 años de edad. En este caso, el segundo molar temporal ha caído, dejando un acceso directo hasta la superficie mesial del diente que se halla distal al mismo. Antes de que el premolar brote y ocupe su posición, el diente se puede preparar y obturar de manera muy simple.

Sin embargo, dado que los dientes suelen estar en contacto, el acceso a la cavidad está ocluido y es preciso recortar estructura dental desde lingual, facial u oclusal para acercarse. Por supuesto, el método más común es lograr el acceso desde oclusal; sin embargo, cuando la lesión está cerca de la línea cervical, se escoge a veces una vía facial o lingual.

Como en su mayor parte las cavidades clase II son compuestas, es necesario analizar qué criterios de diseño deberían predominar si tuviera que ser restaurada toda la corona, (o sea, las cuatro superficies axiales, más la oclusal, con todas sus cúspides). casi nunca se hace este tipo de coronas con amalgamas, pero si alguna vez se hiciera, incluiría cinco principios vigentes para todas las restauraciones compuestas de clase II, sean pequeñas o grandes, y que son:

1. Las paredes axiales y los pisos pulpar y gingival deben formar ángulos rectos entre sí o, dicho de otra manera, todas las paredes son prácticamente verticales u horizontales.

Nota: a los planos verticales de una preparación de cavidad se les llama paredes, y a los planos horizontales, paredes o pisos, indistintamente.

2. Las paredes axiales no siguen el contorno campaniforme de la corona, sino que son paralelas al eje mayor del diente.
3. Se elimina una cantidad uniforme de sustancia dentaria periférica, de manera que la capa o cáscara exterior de la amalgama no sea demasiado delgada en algunos lugares y demasiado gruesa en otros. En direcciones tanto axial como oclusal, la preparación debe quedar algo superficial, para reducir la cantidad de metal empleado y para mantenerlo a distancia razonable de la pulpa.
4. Los pisos pulpar y gingival son planos y paralelos al plano oclusal (formando ángulos rectos con la fuerza de masticación).
5. Los márgenes cavosuperficiales a nivel del piso gingival forman ángulos rectos con la superficie del esmalte o cemento.

La amalgama es una sustancia quebradiza que requiere que las paredes de la cavidad formen ángulos rectos con la superficie del esmalte. Cuando se condensa la amalgama, la interfase entre ésta y el esmalte terminará como una junta simple. Esta característica desfavorable de la amalgama suele llamarse "resistencia o fuerza de borde". Si estas mismas lesiones fueran preparadas para recibir un vaciado en oro, sería permisible preparar el diente con un bisel o un ángulo obtuso, porque un vaciado en aleación de oro no se fractura y puede conservar su resistencia aun en secciones delgadas.

La resistencia y la integridad marginal son los dos criterios principales que influyen en la decisión de conservar o sacrificar una cúspide debilitada. Si se opta por el sacrificio, se recorta toda la cúspide, eliminando aproximadamente un tercio de la longitud total de la corona para que quede una masa de metal suficiente que pueda resistir las fracturas durante la masticación.


Para la retención de la restauración se puede recurrir a cuatro tipos de anclajes:

- 1) Colocar socavaduras (retenciones) en el área oclusal o gingival; 2) labrar retenciones axiales (surco facial y gingival); 3) establecer ranuras, y 4) colocar espigas o pivotes.

Una ranura es un agujero de corte definido en el cual se va condensando la amalgama; al endurecerse ésta, se forma una tira de amalgama con fuerza de anclaje considerable. Esta tira tiene 2 a 4 mm de largo, con un ancho aproximado de 1 mm. No debe colocarse demasiado hacia la pulpa, pero tampoco demasiado cerca de la superficie para que no se fracture la estructura dentaria periférica. La abertura hacia la ranura debe ser lo suficientemente grande para dar cabida a un pequeño condensador, y tener una profundidad de 1 a 2 mm. Para iniciar la ranura se utiliza una fresa redonda núm. 1/2 que puede hacer el surco piloto sin resbalarse. Luego se utiliza una pequeña fresa recta de fisura, para determinar la ranura de retención. Como es muy importante guiarse por el sentido táctil, este surco de retención debe hacerse con fresas que operen a baja velocidad.

Por otra parte, las espigas son ancladas en la dentina, donde su acción se parece a la del concreto que refuerza el acero para afianzar la amalgama en los extremos expuestos. Donde lo permita el espacio (p. ej., En la parte bulbosa de la corona), quizá sea preferible emplear ranuras; pero en las áreas cervicales o radiculares estrechas se recomienda el uso de espigas.

Una quinta modalidad de anclaje es la formación de un escalón oclusal y de un escalón axil. Ambos escalones permiten colocar la amalgama más cerca de la pulpa, pero el escalón, si se corta con ángulos agudos, sólo puede ser eficaz a 0.75 mm de profundidad.

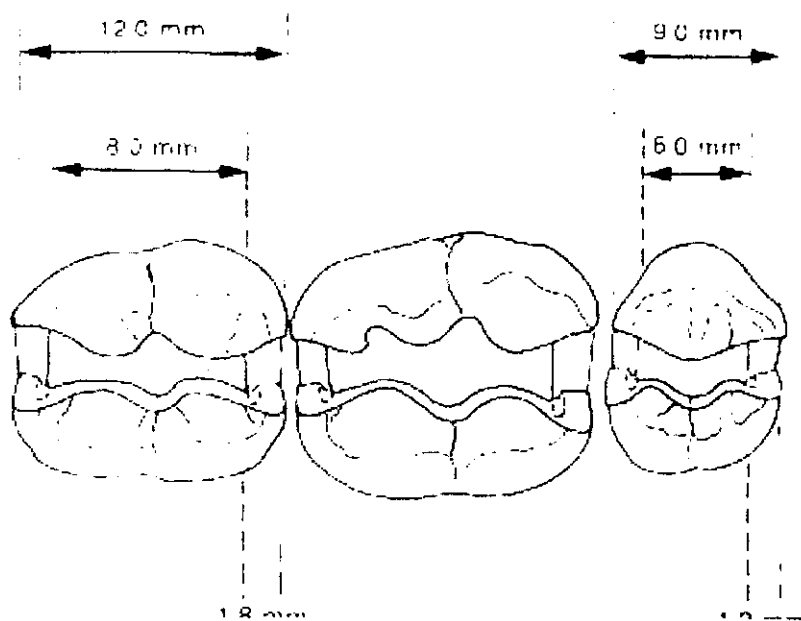


A fin de tener una visión más clara, las cavidades clase II se dividen en dos categorías: 1) amalgama para lesión de clase II incipiente, que obtura más o menos el sitio de entrada por donde la actividad microbiana puede atacar al diente, y 2) amalgama para lesión de clase II extendida, que reemplaza la estructura dentaria tanto perdida como eliminada. Aunque no siempre se puede establecer una línea divisoria neta entre estos dos tipos, el concepto de: 1) obturación en comparación con 2) "reconstrucción" debe ser perfectamente comprendido, ya que puede modificar la realización del tratamiento y aun el propio procedimiento.

## Amalgama clase II extendida

La atención se dirige ahora a la restauración de clase II de mayor tamaño. Es obvio que las amalgamas para restauraciones de clase II extendida son mayores debido a las zonas de cavitación o a la aparición de caries secundarias alrededor de una restauración ya existente.

El tamaño de la restauración extendida depende de las necesidades de cada situación. Por ejemplo, si la caries socava el esmalte a lo largo del borde gingival, entonces será necesario extender el piso gingival hacia la raíz para eliminar el esmalte que carece de apoyo. Asimismo, las prolongaciones facial y lingual de la caries determinan el ancho de preparación de la cavidad. Estos tres límites de la lesión pueden adaptarse a casi todas las dimensiones para ajustarse a las necesidades de un caso dado. Las tres paredes se preparan más o menos planas y rectas formando ángulos cavosuperficiales de 90 grados. A diferencia de la preparación de cavidad para lesión incipiente, es preferible que los ángulos facio gingival y linguo gingival sean agudos y no redondeados.





La profundidad de la pared axial, o más bien la anchura del piso gingival, no dependen de la caries o la restauración anterior sino de un cálculo arbitrario del dentista; en general, el ancho es de 1.2 mm para premolares y de 1.8 mm para molares. Los factores que incluyen el ancho son de índole anatómica, como la ubicación de la conexión dentina-esmalte y la cercanía del piso gingival a la línea cervical. Al acercarse a la conexión dentina-esmalte, el diente es más estrecho y el esmalte se torna más delgado, y son estas características anatómicas del propio diente las que determinan el ancho del piso gingival. Algo que no influye en el ancho del piso gingival es la profundidad de la "lesión"; no se debe cortar la cavidad para hacer concordar el ancho del piso gingival con la profundidad de la dentina cariada. Si ésta o la vieja restauración se extienden hacia la pulpa, se agregará una base para volver a llevar la preparación a su ubicación óptima, o bien se hará una aplicación de hidróxido de calcio para proteger y aislar la pulpa. sin embargo, en ningún caso debe llevarse el ángulo diedro axiogingival hacia adentro para ajustarse a la profundidad establecida por la "lesión cariada"

El componente básico de retención de la caja proximal es el surco axial, uno colocado hacia facial y el otro hacia lingual. Estos surcos son más profundos en sus extremidades gingivales y tienden a desaparecer gradualmente hacia oclusal. La mayor parte de los surcos axiales se colocan con fresas, aunque algunos dentistas prefieren hacerlos angulares para mejor retención de la amalgama. Cuanto más ancha la caja, tanto más grande el ángulo subtendido por las paredes facial y lingual y, por consiguiente, tanto mayor la profundidad del surco requerido.

Cuando este ángulo se aproxime a los 90 grados será necesario un dispositivo auxiliar para retención, como la ranura o espiga.

#### Secuencia de la preparación

En este tipo específico de cavidad es importante atenerse a los principios del Dr. G.V Black para la preparación de cavidades. Sobre todo, es importante imaginar con toda claridad la forma final de la preparación antes de iniciar el corte. Después de estudiar las radiografías y decidir cuál debe ser el tamaño y forma final de la preparación, se procede a eliminar todas las restauraciones viejas y se prepara la porción oclusal de la cavidad.

En vez de utilizar fresa de alta velocidad debe seguirse el mismo procedimiento descrito para lesión incipiente. Si se utiliza una fresa de fisura cónica núm. 700 a velocidad baja (de preferencia), la dentina se elimina desmenuzándola, seguida por eliminación de la que se halla inmediatamente debajo del esmalte proximal, y se alisan los márgenes. El labrado satisfactorio de la caja depende directamente de la precisión y cuidado con que se elabora el surco de retención.

Esta etapa, o sea la preparación del surco ranurado por debajo del esmalte, es de suma importancia, y el dentista debe cerciorarse que los ángulos sean agudos y de corte definido, que la ranura haya sido extendida lo suficiente hacia facial y lingual, que el piso gingival del surco sea plano y liso, y también que toda la dentina se haya eliminado abajo del esmalte, específicamente a lo largo del piso gingival. Si la preparación del surco ranurado es burda y queda algo de dentina dentro del esmalte, entonces resultará bastante difícil separarla con instrumentos manuales. De hecho, la ranura realizada con esmero y destreza puede volverse parte del surco de retención antes de aislar los márgenes.

Cuando el operador tiene la seguridad de que ha elaborado con toda adecuación la ranura y se ha desprendido en fragmentos el esmalte, se alisan los bordes con instrumentos de mano.

El instrumento cortante clásico para dientes superiores es el cincel biangular. Estos cinceles son fabricados en anchuras de 1.0, 1.5 y 2.0 mm y pueden utilizarse si lo permite el espacio disponible. En general, se prefiere emplear el tamaño más grande y no los pequeños, pues es más fácil controlar el primero. El instrumento cortante clásico para los dientes inferiores es la hachuela para esmalte, que viene en los mismos tamaños que los cinceles. Algunos dentistas prefieren las hachuelas excéntricas con el plano de la hoja en ángulo de 45° con el mango, y no paralelo, como ocurre en las hachuelas estándar para esmalte.

Los alisadores para margen gingival aumentan la acción del cincel y de la hachuela para esmalte. El tamaño grande es más manejable cuando se dispone de espacio suficiente. El borde cortante, sesgado en dirección opuesta al operador, es inclinado naturalmente para aplanar el margen gingival distal, la misma inclinación hacia el operador es para los márgenes gingivales mesiales.

Antes de emplear el instrumento, el dentista debe probar el filo del borde; si es insuficiente hay que afilarlo. La función principal de los instrumentos cortantes es aplanar y alisar márgenes en las zonas de la caja proximal. También se utilizan para definir la línea de retención interna y los ángulos triedros.

Otro método para completar la instrumentación del piso gingival, que no sea con instrumentos manuales, consiste en insertar firmemente una cuña de madera en el

Espacio gingival, donde servirá de guía para el corte, a fin de mantener alineada la fresa y evitar que resbale sobre el borde o que corte el diente vecino. Como precaución adicional, el dentista puede colocar una banda matriz alrededor del diente adyacente. Esta etapa, conforme a las reglas del Dr. Black, corresponde a la colocación de las formas de resistencia y retención.

La manera más conveniente suele realizar automáticamente durante la operación anterior, sin embargo, el acceso para la eliminación de dentina canada y para la colocación de matriz o para la condensación correcta de la amalgama puede ser limitado. En tal caso, el dentista debe eliminar el esmalte o la dentina que estorban y no poner en peligro la colocación de una restauración debido a un acceso insuficiente. La región donde más a menudo puede pasar inadvertido el acceso es el área vestibuloclusal, llamada también curva invertida. A veces, durante esta sé



elimina muy poco esmalte, lo cual a su vez produce un acceso insuficiente que no permite al cincel de doble ángulo alisar la pared vestibular hasta obtener un margen cavosuperficial de 90 grados. Cuando no se escuadra la fase vestibular de la preparación, la banda matriz limita la condensación, debido a la presencia de un ángulo agudo a lo largo del margen vestibular. Así pues, con espacio insuficiente para recibir amaigama y condensación defectuosa, la restauración imperfecta tendrá bordes delgados, friables y será un fracaso a corto plazo.

La rectificación y refinamiento internos de la cavidad son procedimientos sistemáticos que implican la revisión de los puntos que pudieron pasar inadvertidos; por ejemplo, la profundización insuficiente de la base de cemento, que será causa de una amalgama alta en la oclusión, o la rectificación de una pared oclusal o de un ángulo diedro. En esta etapa también se pueden modificar los surcos proximales si el dentista desea ahondarlos o cambiar un surco axial redondeado en uno angular. Se considera que un surco de retención angular aumenta las propiedades de retención de la restauración. Para el cambio se puede emplear un alisador para margen gingival afilado. También puede ser útil hacer más agudo el ángulo diedro axiogingival empleando la extremidad invertida del alisador para margen gingival. El procedimiento corresponde a la quinta etapa de preparación de G.V Black.

La inspección marginal debe posponerse hasta terminar todas las rectificaciones. Así se volverán a aplanar las ondulaciones de la pared facial con un instrumento que ha sido afilado de nuevo; las irregularidades del piso gingival pueden aplanarse con instrumentos manuales y la zona de la curva invertida de la superficie oclusal puede alisarse con un cincel curvo afilado. Después se procede a buscar y eliminar los detritos, fragmentos de cemento adhiriendo al esmalte interno y sangre seca. El empleo de una solución de peróxido de hidrógeno al 3% puede ser útil para eliminar los detritos. Estos procedimientos finales de refinamiento y limpieza corresponden a la etapa 6 de G.V Black.

#### Inclinación del piso pulpar

Para el caso, los dientes posteriores tienen forma de cubo, lo cual hace que el piso pulpar sea perpendicular al eje mayor del diente. Existen dos excepciones a esta regla lo bastante frecuentes para tomarse en cuenta; ambas se refieren a los premolares inferiores.

Los primeros premolares inferiores tienen cúspides linguales pequeñas y cortas, mucho más cortas que las cúspides faciales. A veces, un segundo premolar presenta el mismo desarrollo. Una cavidad compuesta de clase II para esta forma de diente (p. ej., una "DO" sobre un primer molar inferior) debe prepararse con piso gingival horizontal, pero con piso pulpar inclinado.

El segundo premolar inferior, y más específicamente un premolar tricuspidado, con anatomía oclusal tipo "y", se desarrolla con una cresta marginal mesial que es bastante más alta que la cresta marginal distal. Esta configura-

ción es de esperar porque la naturaleza necesita tener aquí una cresta marginal distal más baja a fin de proporcionar espacio suficiente para acomodar una cúspide grande en oclusión céntrica. De cualquier modo, el piso pulpar debe formar un ángulo obtuso con la pared axial, de manera que la amalgama tenga grosor uniforme. Si la morfología dentaria natural de un segundo premolar se manifiesta por inclinación distal y el piso pulpar de la cavidad es preparado sin inclinación similar, entonces pueden surgir fuerzas oclusales traumáticas provocadas por la oclusión de la cúspide lingual del segundo premolar superior y posiblemente, habrá fractura de la restauración

### Recubrimiento de cúspides

Una regla clásica vigente entre los dentistas, referente a los márgenes oclusales es:

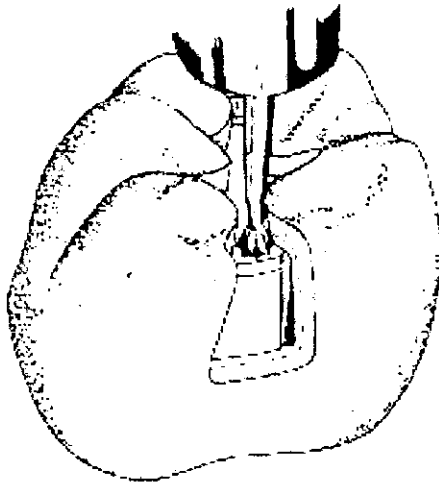
"Extender los márgenes en todas las direcciones hasta alcanzar prismas adamantinos apoyados en toda su longitud en dentina sana". La regla es fácil de entender e interpretar cuando se trata de lesiones de tamaño moderado, pero puede ser desconcertante cuando las lesiones son grandes o extensas. Por ejemplo, si la actividad cariógena socava totalmente una cúspide sobre un molar, entonces es imposible sostener el esmalte sin su soporte de dentina y devolver su función

Cuando una cúspide queda destruida o debe ser sacrificada durante el proceso de restauración, entonces resulta imposible restaurarla en una sección delgada. Como es necesario obtener resistencia empleando una masa más grande, deberá eliminarse un tercio del largo de la corona. Se puede restaurar satisfactoriamente una cúspide con restauraciones delgadas vaciadas en oro, aunque esfuerzos similares para cubrir una cúspide con amalgama estarán destinados al fracaso.

La razón principal para recubrir una cúspide es la pérdida de soporte de dentina destruida por la caries, pero también está justificada si ocurre desgaste interno de la cúspide. En cualquier caso, el tratamiento sigue siendo el mismo, o sea eliminación de la cúspide en su totalidad.

Un error común del replazo de la cúspide consiste en eliminar sólo la parte afectada por la caries y conservar una porción pequeña de la cúspide que no está lesionada. En general, estas restauraciones presentarán fallas a lo largo del margen oclusal porque la microestructura del esmalte con prismas perpendiculares a la superficie impide terminar un margen sobre la vertiente hacia abajo de una cúspide

Es necesario colocar la pared vertical de una preparación sobre una vertiente hacia arriba de la cúspide, ya que sólo las extremidades externas de los prismas adamantinos son destruidas en el proceso. Las extremidades internas se apoyan en la dentina y conservan todavía su aporte "nutritivo" que les da protección. La terminación de una pared a través de la punta de una cúspide o sobre una vertiente hacia abajo de una cúspide provoca la destrucción de las extremidades externas de los prismas adamantinos. Sin el sostén de la dentina, estas extremidades adamantinas se desintegran rápidamente, dejando un defecto marginal profundo que da origen a nuevas caries.



## Amalgama clase V

### Consideraciones generales

Esta restauración, limitada a las superficies bucales de premolares y molares (incluyendo en ocasiones la superficie lingual de los molares), es para reemplazar tejido dentario cariado, o en peligro de caries, cercano a la encía.

En general, el diseño de la cavidad de clase v abarca sólo el esmalte y la dentina defectuosos. Un error común es limitar la longitud de la cavidad y terminar los extremos mesial y distal entre esmalte descalcificado. Después de varios años de haberse colocado esta restauración, el esmalte se destruye y se desarrolla caries recurrente en estos sitios. Aunque la restauración de clase v es de una sola superficie, puede ser motivo de frustración clínica. Muchas son difíciles de preparar, colocar y terminar, en especial a lo largo del margen gingival. De conformidad con la superficie externa convexa, la pared axil debe prepararse igual para que el diente reciba una obturación convexa de amalgama del mismo grosor. Casi siempre los márgenes se extienden hacia el surco gingival y terminan en dirección oclusal en la porción más voluminosa del contorno de la superficie bucal.

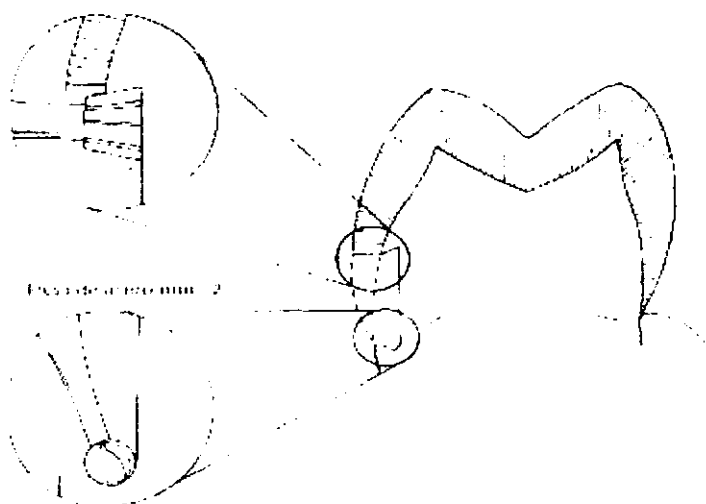
El principal problema del clínico al preparar los dientes es conservar una profundidad uniforme de la cavidad en el largo trayecto de la superficie de un molar, y crear una unión firme en toda su extensión. La retención se expresa como socavamientos hacia oclusal y gingival, que pueden ser redondos o angulares, según el tipo de fresa empleada. Debido a que su extremo plano no se inclina para penetrar la pared axil y en virtud de que sus hojas de convergencia invertida conservan la fresa centrada en la cavidad, muchos clínicos prefieren emplear una fresa de cono invertido núm. 37 (35) en vez de una fresa de fisura recta, en especial si se usa a baja velocidad.

El aislamiento de los márgenes de la cavidad con un cincel de doble ángulo o curvo elimina las irregularidades cavosuperficiales. La cavitación del proceso de caries se trata con un excavador y mediante la alteración del diseño de la cavidad, para eliminar esmalte sin soporte de dentina.

Debido a que existen numerosas condiciones inespecíficas, la preparación de esta cavidad de superficie lisa carece de instrumental definido, que puede variar mucho de un operador a otro.

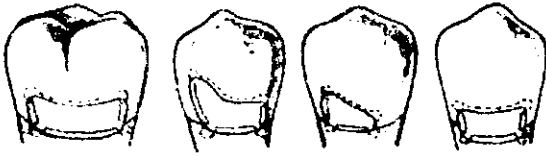## Secuencia de la preparación

Si la visibilidad es buena y hay apoyo firme para los dedos, entonces puede utilizarse corte de velocidad alta en vez de baja. Si no existen estas condiciones, es preciso emplear fresas de velocidad baja para orientación del sentido táctil. Se coloca un dique de caucho, procurando obtener el aislamiento más completo posible. La profundidad uniforme de la cavidad no suele controlarse con facilidad si el operador desplaza la fresa y la pieza de mano sobre la superficie bucal convexa. Por este motivo, se aconseja emplear una fresa de cono invertido grande (núm. 37 de baja velocidad) para los cortes burdos. Su forma impide que se desplace de la cavidad, en tanto que la longitud de sus hojas ayuda a la profundidad. Debido a las exigencias adicionales de retención para la cavidad de clase v, los ángulos de línea internos pueden ser afilados y angulados en vez de redondeados.



Una vez que se ha preparado la forma de la cavidad, se emplea el cincel de doble ángulo, el curvo, o ambos, para alisar las superficies de esmalte irregulares y afiladas, dejándolas rectas o con curvas definidas. Hay que recordar que el margen oclusal deberá hacer ángulo recto con la superficie del diente, quedando paralelo a la dirección de los prismas del esmalte. No es necesario hacer retenciones gingivales y oclusales excesivas, aunque deben ser definidas, con ángulos en línea recta internos donde sea posible.





Ejemplo de la preparación de cavidades de clase V

La rama ascendente del maxilar inferior impide el acceso a las áreas distobucles de los segundos molares, lo que obstruye el espacio requiendo para la cabeza de la pieza de mano. Con frecuencia los extremos distales de estas cavidades de clase v (segundos molares) sólo pueden alcanzarse mediante visión directa con una fresa redonda en una pieza de mano de baja velocidad. Aunque el operador pueda alterar la forma interna de la preparación en las áreas distobucles "dificiles de alcanzar", siempre deberá preparar márgenes cavosuperficiales a 90 grados y características de retención adecuadas.

En algunos casos, el esmalte defectuoso se extiende más allá de las esquinas del diente en la cara proximal de una restauración de amalgama colocada con anterioridad. En tales casos es posible extender la cavidad hasta la restauración adyacente, y terminarla como si se acabara en esmalte.

Deberá procederse con cuidado especial para conservar seco el campo durante la condensación de la amalgama. Para evitar que los líquidos de la boca se filtren hacia la cavidad donde humedecerían la dentina y contaminarían la amalgama, debe emplearse un dique de caucho y una grapa apropiada siempre que sea posible, bajo consideraciones especiales.

## Cementos medicados

Los cementos dentales son materiales de resistencia bastante baja, en odontología se usan con frecuencia, cuando la resistencia no es requisito fundamental.

No se adhieren al esmalte ni a la dentina excepto cementos como el policarboxilato y cemento de ionomero de vidrio que tienen propiedades de adherencia.

Se disuelven y se desgastan en los líquidos bucales, pero ello no ocurre con los cementos de resina. Estos defectos los convierten en materiales no permanentes.

En este tema solo se mencionaran los cementos que en cuyo caso sean protectores pulpares como recubrimiento indirecto, que a su vez son indispensables para una obturación adecuada de una amalgama.

## Limpieza de la superficie de preparación

Después de la preparación de una cavidad, las superficies del esmalte y la dentina quedan cubiertas con una capa delgada de detritos pegajosos, llamada a veces "capa sucia". El rendimiento óptimo del cemento dental depende mucho del grado de limpieza de la superficie de la estructura dentaria en el momento de la colocación. El agente limpiador más común es el agua ya que no daña la pulpa dental, si el agua no es suficiente se puede emplear peróxido de hidrogeno en un pequeño algodón sujeto a la pinza dental.

Recubrimientos dentales: Son materiales que se colocan como capas delgadas, y su función principal es formar una barrera contra la irritación química. No funcionan como aislantes térmicos ni se emplean para producir una forma estructural para la preparación. Algunos ejemplos de estos materiales son los recubrimientos a los que se agregan hidróxido de calcio o polvo de óxido de zinc.

Bases: los materiales empleados como base sirven como barrera contra la irritación química, proporcionan aislamiento térmico y resisten fuerzas aplicadas durante la condensación del material de restauración. Algunos ejemplos de estos materiales son: Óxido de zinc y eugenol, fosfato de zinc, policarboxilato y cementos que contienen hidróxido de calcio.

Debido a la acción del cemento que a continuación se describe es posible que este sea utilizado en restauraciones con amalgama sin provocar daño a la pulpa dental llamado:

Cemento de ionomero de vidrio

Otro cemento que también depende del ácido poliácrico como el cemento de policarboxilato es el cemento de ionomero de vidrio. Debido a su bondad biológica y potencial de adherencia al calcio del diente, el cemento de ionomero de vidrio se utiliza como material de restauración para el tratamiento de áreas erosionadas y como agente adhesivo. También puede emplearse como material de base, aunque por su gran solubilidad al agua es importante mantener un campo operatorio totalmente aislado de la humedad.

La presentación de dicho tipo de material es en polvo y en líquido, polvo que contiene silicato de aluminio y líquido que contiene ácido tartárico y ácido poliácrico.

Este cemento tiene propiedades de adherencia a la estructura dentaria por medio del calcio y es biológicamente benigno, además de liberación de fluoruro durante su reacción de fraguado y por lo mismo quizá posea propiedades anticariogénicas.

Este cemento a parte de su presentación en polvo y líquido se presenta también con aceleradores fotoactivos es decir ionomero de vidrio fotopolimerizable.

Estos cementos para que brinden mejores resultados deberán colocarse en un grosor mínimo de 1 milímetro por lo menos.

Existe un material adecuado para cuando se condensa amalgama, llamado barniz de copal, este barniz de resina natural o sintética disuelta en un solvente como cloroformo o éter. Al evaporarse el solvente deja una pequeña película sobre la preparación de la cavidad. En esencia crea un "vendaje" por así mencionarlo sobre la dentina recién cortada. Su función esencial es reducir la microfiltración por la amalgama durante las primeras semanas y así evitar un poco la sensibilidad posoperatoria.

#### Hidróxido de calcio

Este cemento resulta muy eficaz para proteger la pulpa y promover la neoformación de la dentina es el cemento de hidróxido de calcio. Este cemento suele presentarse en dos tubos de pasta con base y catalizador a los que se les agrega a parte del hidróxido de calcio otros elementos para mejorar sus propiedades. Como otra presentación comercial se encuentra en jeringas ya que la presentación es de cemento de hidróxido de calcio fotocurable que lo hace un poco más resistente a las cargas de compresión y de aplicación más rápida y eficaz.

Su colocación será con un aplicador pequeño de punta esférica sobre el piso dentinal de la preparación. Y en las zonas de proximidad con la pulpa dental en el caso de preparaciones extensas cavitarias.

#### Cemento de óxido de zinc y eugenol (zoe)

El cemento de óxido de zinc y eugenol es de tipo sedante blando. Suele presentarse en forma de polvo y líquido y es útil como base aislante para obturación con amalgama y para colocación de otros metales. También es el material de mayor uso para apósitos temporales. El ph es casi de 7, lo que lo hace uno de los cementos dentales menos irritantes.

El eugenol ejerce un efecto paliativo en la pulpa dental y esta es una de las ventajas de este cemento dental. reduce la microfiltración.

## Obturación (amalgamación)

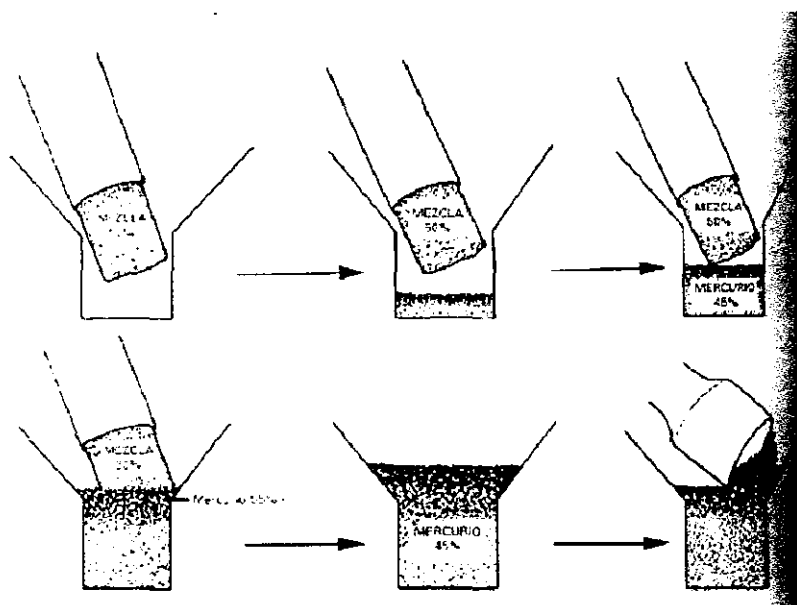
Casi todas las cápsulas con proporciones predeterminadas de componentes incluyen un dispositivo a manera de "lima" metálica que permite frotar las partículas entre sí durante la oscilación, para quitar las superficies oxidadas, y así el mercurio ataque al metal puro, sea plata, estaño o cobre. El reconocimiento adecuado de una aleación mezclada es muy importante, ya que no existen fórmulas ni métodos mágicos mediante los cuales puedan producirse siempre mezclas ideales. Las variaciones en la operación del equipo con frecuencia impiden que esto suceda en velocidad solamente, los amalgamadores difieren mucho entre sí y producen mezclas que pueden ser muy diferentes.

Quizá en el consultorio dental se mezclen más amalgamas de manera insuficiente que en demasía. Una amalgama granulosa es la que no se ha mezclado lo suficiente; la amalgama tersa y plástica pudo haberse mezclado adecuadamente o pudo haberse mezclado en exceso.



El objetivo básico durante la condensación es eliminar los espacios huecos atrapados dentro de la cavidad o, dicho de manera más concisa, "exprimir" todo el aire del material y llenar con amalgama los rincones y grietas. La condensación en todas las partes de la cavidad debe ser prudente y cuidadosa, partiendo del fondo hasta la punta. Una condensación insuficiente puede dar lugar a la formación de espacios de aire que a veces pasan inadvertidos en una de las capas inferiores. Por lo general, se utilizan pequeños condensadores en las regiones de las esquinas y ángulos y en la parte más profunda de la cavidad, cambiándolos por condensadores más grandes al ir terminando la obturación.

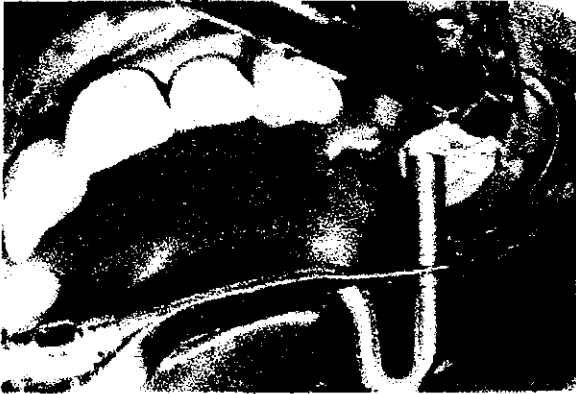Otro objetivo de la condensación es procurar extraer la mayor cantidad posible de mercurio durante el proceso. Al iniciar la condensación, el material contiene un poco más de mercurio que el que aparecerá en el producto final. Al colocar el primer incremento o porción de amalgama en la cavidad y condensarlo, algo de mercurio aflora a la superficie. Después de la colocación y condensación cabal del segundo incremento, la parte inferior de la amalgama hipotética contiene, por ejemplo, sólo 45% de mercurio, en tanto que el material de la superficie puede contener hasta 55 por ciento. Al seguir añadiendo incrementos y proseguir con la condensación, el mercurio de abajo es sacado hasta la superficie, de donde se elimina luego. Después la masa restante es modelada para darle la forma deseada al empezar el fraguado.



Para obtener óptimas propiedades físicas es indispensable utilizar una "mezcla seca" (una proporción en que haya poco mercurio en el polvo), aunque en algunas ocasiones se necesita mayor cantidad de dicho metal para lograr mayor adherencia del bolo, sea para condensación o para "tallado".

Para obtener una mezcla más fluida se coloca un glóbulo pequeño de mercurio en un cuenco para mezclas rápidas. El "bolo" de la amalgama mezclada sostenido por los dedos enguantados del operador apenas si toca la superficie del mercurio. La tracción superficial inmediatamente "arrastrará" o atraerá un poco de mercurio al interior del bolo, para ser sometido a masaje breve e inspeccionado. Si resulta ser demasiado "húmedo" se tendrá que eliminar el exceso de mercurio, y para ello se dobla en el interior del bolo un fragmento de muselina, se acoda y comprime suavemente con pinzas para extraer o expulsar el mercurio sobrante, que saldrá por los poros del fragmento de tela. El metal sobrante se coloca con el "raspador" para amalgamas.

La amalgama se desdobla y se observa en cuanto a plasticidad, después de lo cual se colocará en un instrumento el cual se llama portaamalgama y de ahí a la cavidad preparada. Hecho lo anterior se emprende la condensación, a menudo con el auxilio de instrumentos de plástico y también de condensadores. Por tal razón, es posible obtener una masa más adhesiva y densa que con una mezcla seca y granienta. El mercurio que queda en el cuenco de mezcla rápida debe ser colocado en el recipiente cerrado reservado para los restos de amalgama.



## Tallado y bruñido

Inmediatamente después de la condensación, la amalgama debe ser tallada para reproducir la anatomomorfología perdida, extraer la capa superficial rica en mercurio residual y suprimir el material obturador que se encuentra desbordando los límites de la cavidad.

El esculpido de la amalgama debe realizarse con instrumentos muy afilados, pudiendo emplearse talladores como los de Ward, Hollenback, Frahm, o bien los cleoides y discoides.

El movimiento de tallado debe efectuarse apoyando el instrumento en las vertientes cuspidas internas, de modo que mientras parte del mismo descansa sobre el esmalte, el extremo del tallador va cincelandos la amalgama y reproduciendo la anatomía. No es conveniente dirigir los movimientos de tallado desde la amalgama hacia el esmalte debido a que por la estructura cristalina del material se pueden producir fracturas o criptas.

La textura superficial obtenida por este procedimiento presenta como características poros y rayas que favorecen el ataque corrosivo del material, dificultando el pulido final.

Para evitar estos inconvenientes y proporcionar a la amalgama una superficie suave en forma inmediata semejante a la que brinda el pulido final de la restauración se debe realizar el bruñido de la obturación.

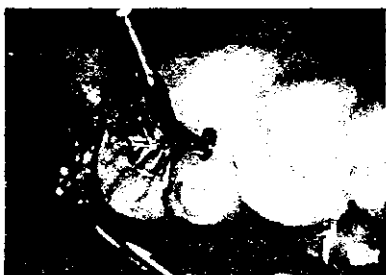Este procedimiento produce la compactación de las partículas de aleación entre sí, disminuyendo la cantidad de mercurio residual, la microfiltración marginal y la corrosión incrementándose la adaptación a las paredes cavitarias, la dureza y la lisura superficial.

Por todas estas ventajas el bruñido no debe considerarse como un simple proceso de terminación superficial. Sino como una continuación de la condensación de la amalgama.

El bruñido debe efectuarse cuando la amalgama se torna de coloración blanco grisácea, de apariencia suave y tenga la suficiente resistencia para soportar sin deformarse la presión firme que se ejerce durante estas maniobras. Así el momento oportuno para realizar el bruñido cuando se emplean aleaciones de tipo convencional es a los ocho minutos. Mientras que con aleaciones de alto contenido de cobre este tiempo se reduce a dos minutos después de concluida la condensación.



Se emplean para ello instrumentos metálicos. De superficie muy lisa y pulida, de forma cónica como el Wescott 21. o de forma cónica bicóncava como el 1-35 diseñado por los autores que reproduce además la anatomía de las vertientes cuspidas internas teniendo en cuenta la angulación de las mismas y de los surcos principales.



Este instrumento puede emplearse también, para el tallado de la obturación. Lo que facilita posteriormente el bruñido de la misma ya que la superficie que se obtiene con él es significativamente más lisa que cuando se emplean talladores cortantes.

Luego de retirar el dique de goma se debe controlar la oclusión habitual y cuando existen interferencias o contactos prematuros deben eliminarse para evitar las micro o macrofracturas de la restauración cuando ésta se integre al ciclaje mecánico. Para ello se instruye al paciente que junte las arcadas dentarias con suavidad, previa interposición entre ambas de un folio de articular, y que suspenda el movimiento al notar el primer contacto, para no fracturar la obturación especialmente si ésta abarca más de una cara del elemento dentario. Las áreas marcadas deben retocarse con un instrumento afilado, y bruñirse nuevamente.

Se debe, además, advertir al paciente que evite ejercer presiones exageradas por algunas horas sobre la restauración.

### **Control de la oclusión y pulido**

Los procedimientos de control final de la oclusión y pulido de la amalgama se deben efectuar veinticuatro horas después de la inserción o postergado hasta concluir con todas las obturaciones cuando se realizan restauraciones múltiples.

Este tiempo de espera obedece a que la amalgama completa su cristalización y sus cambios volumétricos con máxima yuxtaposición de las interfases cavitarias en ese lapso.

La finalidad del pulido es lograr una superficie homogénea, lisa y suave, reduciendo de esta forma aún más la aspereza superficial y disminuyendo la corrosión. fenómeno este que puede comenzar cuando no se ha efectuado el bruñido adecuado o cuando se posterga demasiado el pulido de la restauración.

Previo a la iniciación del pulido se verifican nuevamente los contactos de oclusión con papel de articular en posición de máxima intercuspidad y transtrusión. Si el tallado y bruñido de la restauración fueron correctos, la cantidad de material a eliminar por las maniobras de terminado final y pulido, es mínima.

Con fresas de doce filos de forma y tamaños diversos acordes con la anatomía de los surcos, fosas y rebordes marginales o superficies libres y accionadas a baja velocidad, se retocan y completan los detalles anatómo-morfológicos.

El pulido final de la restauración se realiza con puntas de gomas siliconadas con alúmina (vivadent, 3m co, shofu), también a baja velocidad, y teniendo especial cuidado en no sobrecaleentar la amalgama para evitar la concentración de mercurio en la superficie o la eliminación de áreas anatómicas importantes

Las nuevas aleaciones con alto contenido de cobre presentan, luego del bruñido, una textura superficial adecuada que permite una textura de pulido muy buena.

Existe a parte de piedras elementos en polvo para pulir metal y es utilizado con un cepillo para profilaxis y pieza de baja velocidad, esto es para un mejor acabado de la restauración.

## El uso de la amalgama en la actualidad

El uso de la obturación dental con amalgama ha sido y sigue siendo polémico durante las últimas décadas. Las consideraciones ecológicas condujeron a algunos países a promover el continuar usando la amalgama, pero otros del hecho que la amalgama no está prohibida en ningún país, solamente está prohibida en Japón. La comunicación de la información con los medios de masas, no basada a menudo en hechos científicos, ha dado lugar a una cierta confusión con respecto a los efectos de la amalgama en la salud humana.

La amalgama se utiliza alrededor del mundo para restaurar los dientes. Su costo, durabilidad y facilidad de empleo hacen a la amalgama dental una opción preferida de muchos dentistas para obturación de dientes posteriores. En respuesta a preocupaciones por el uso del mercurio en la amalgama, la demanda de alternativas ha aumentado, mientras que el uso de la amalgama ha disminuido en algunos países. Mientras que los efectos locales pueden ocurrir con el uso de la amalgama, las mejores en seguridad no se han probado para las alternativas a la amalgama. La demanda para las alternativas para amalgama causa y causa aun la preocupación dentro de la profesión, y ha creado discusión si estos cambios son beneficiosos para el dentista-paciente en términos de salud y de los costos orales. Para tratar estas preocupaciones, los expertos alrededor del mundo participaron en una consulta con la "Organización Mundial de la Salud". Las cantidades grandes de evidencia que estaba en conflicto de varias fuentes fueron estudiadas. Esta declaración ha sido endosada por la Federación Dental I.D./W.O.D. Las cinco ediciones están señaladas en extenso:

### El uso de la amalgama dental

La amalgama dental es un material con frecuencia usado para restablecer los dientes. Se ha utilizado con éxito por más de un siglo y su calidad ha mejorado con los años. Las restauraciones de la amalgama son durables y rentables, mientras que mucha investigación se ha dedicado al desarrollo de materiales restaurativos dentales, no hay actualmente material de terraplén directo que tiene las indicaciones amplias para el uso de la dirección y las buenas características físicas de la amalgama dental. Siendo así que los materiales de restauración dental alternativos incrementan el costo de rehabilitación dental.

## Seguridad de la amalgama dental

Las restauraciones dentales se consideran caja fuerte, pero los componentes de la amalgama y de otros materiales restaurativos pueden, en casos raros, causar efectos secundarios locales o reacciones alérgicas en pacientes, así como los medicamentos de uso cotidiano, los cuales presentan reacciones secundarias. La cantidad pequeña liberación de mercurio, versión de restauración de amalgama, especialmente durante la colocación u obturación y en el retiro de la misma, no se ha mostrado para causar efectos de salud adversos.

Debido a preocupaciones por los efectos del mercurio, de algunos pacientes, con o sin síntomas el retiro de sus restauraciones de amalgama. Mientras que ha habido un número de estudios de caso y de informes, no se ha publicado ningunos estudios controlados que demostraban efectos sistémicos de restauración de la amalgama.

Por lo tanto después de la examinación oral comprensiva y del tratamiento dental apropiado, estos deben ser considerados para la remisión a otros profesionales del cuidado médico para diagnóstico y el tratamiento si persisten los síntomas.

## Riesgo ocupacional al personal de la salud oral

Un riesgo de salud potencial al personal de la salud oral de la exposición de mercurio existe si las condiciones de trabajo no se ordenan correctamente. La aplicación de los requisitos de higiene del mercurio apropiado, junto con vigilar del mercurio se vaporiza en el ambiente del trabajo en clínicas dentales, reducirá perceptiblemente la exposición del mercurio. Una manera para evitar esto es colocando sobrantes del mercurio o desechos de mercurio en un recipiente con agua, ya que el agua impide de cierta manera que vapore el mercurio.

## Preocupaciones ambientales

El mercurio usado puede contaminar el ambiente vía disposición del mercurio de residuos en clínicas dentales. El equipo está disponible para recoger la basura metálica generada durante la colocación y el retiro de la amalgama. La tecnología apropiada de colección y de reciclaje también está disponible para reducir la contaminación del mercurio del ambiente.

## Opinión pública y medios de masas

Hoy, hay un intercambio de información considerable sobre la amalgama dental del mundo. Por razones ambientales, algunos países están restringiendo el uso del mercurio, incluyendo el uso de amalgama dental. Debido a la publicidad en los medios de masas, sin embargo, la situación en estos países que han emprendido la acción restrictiva es a menudo preguntas numerosas malinterpretadas, que conducen sobre la seguridad de la amalgama dental y una demanda para el retiro de rellenos de amalgama.

## Bibliografía:

- Operatoria Dental Ciencia y Práctica  
Dr. Jorge Unbe Echeverna  
Ed. Avances 1990.
- Operatoria Dental  
Julio Barrancos Mooney  
Tercera Edición  
Ed. Panamericana 1999
- Operatoria Dental  
H.W Gilmore M.R. Lund  
Ed. Interamericana 1985
- Tratado de Operatoria Dental  
Bawn-Philips-Lund  
Tercera Edición  
Ed. Mc Graw Hill 1996.
- Bioquímica Dental Básica y Aplicada  
Rad Williams  
Ed. El Manual Moderno 1990
- DEF Diccionario de Especialidades Farmacológicas  
Dr. Emilio Rosenstein Ster  
45 Edición  
Ed PLM 1999
- Anestesia y Analgesia Dentales  
Allen  
Ed. Lamusa 1989
- Diccionario Enciclopédico  
Pequeño Larousse 1999

Diccionario Terminológico De Ciencias Médicas

13 Edición

Ed. Salvat 1994

Manual De Operatona Dental 1

Universidad Nacional Autonoma De México

Rector: Dr. Jose Sarukhán

Varios Autores

Edición 1ª 1991

Ciencia De Los Matenales Dentales

Dr. Ralph W. Phillips

Ed. Interamericana 1988

Anestesia Y Analgesia Dentales

Gerard D.

Ed. Limusa 1989

Cariologia

Ernest Newman

Ed. Limusa 1991

Anestesiología

Segunda Edición 1980

Ed. Interamericana Mc. Graw Hill