

11212
10
25



UNIVERSIDAD NACIONAL AUTÓNOMA DE MÉXICO.

**FACULTAD DE MEDICINA.
DIVISIÓN DE ESTUDIOS DE POSGRADO.**

**CENTRO MÉDICO NACIONAL "20 DE NOVIEMBRE"
I.S.S.S.T.E.**

"CITOLOGÍA EN EL CARCINOMA BASOCELULAR."

**TESIS DE POSGRADO
PARA OBTENER TÍTULO DE ESPECIALIDAD EN
DERMATOLOGÍA**

PRESENTA: DRA. CLAUDIA ANDREA YÁÑEZ JACQUES.

ASESORA: DRA. GABRIELA FRÍAS ANCONA.



281179

MÉXICO, D.F. 1999.

**TESIS CON
FALLA DE ORIGEN**



Universidad Nacional
Autónoma de México



UNAM – Dirección General de Bibliotecas
Tesis Digitales
Restricciones de uso

DERECHOS RESERVADOS ©
PROHIBIDA SU REPRODUCCIÓN TOTAL O PARCIAL

Todo el material contenido en esta tesis esta protegido por la Ley Federal del Derecho de Autor (LFDA) de los Estados Unidos Mexicanos (México).

El uso de imágenes, fragmentos de videos, y demás material que sea objeto de protección de los derechos de autor, será exclusivamente para fines educativos e informativos y deberá citar la fuente donde la obtuvo mencionando el autor o autores. Cualquier uso distinto como el lucro, reproducción, edición o modificación, será perseguido y sancionado por el respectivo titular de los Derechos de Autor.

DR. MANUEL GONZÁLEZ VIVIAN.
Subdirector de Enseñanza e Investigación.

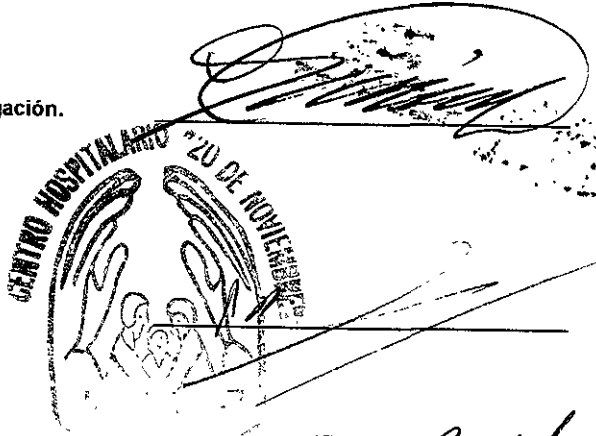
DR. SALVADOR GAVIÑO AMBRIZ.
Coordinador de Enseñanza.

DR. MAURICIO DI SILVIO LÓPEZ.
Coordinador de Investigación.

DR. OSCAR LARIOS PALMEROS.
Jefe de Enseñanza e Investigación de Medicina.

DRA. SAGRARIO HIERRO OROZCO.
Profesora Titular del Curso.

DRA. GABRIELA FRÍAS ANCONA.
Asesora de Tesis.



A handwritten signature in black ink, appearing to read 'M. Di Silvio', written over a horizontal line.

A handwritten signature in black ink, appearing to read 'O. Larios', written over a horizontal line.

A handwritten signature in black ink, appearing to read 'S. Hierro', written over a horizontal line.

A handwritten signature in black ink, appearing to read 'G. Frías', written over a horizontal line.

A handwritten signature in black ink, appearing to read 'J. González', written at the bottom of the page.

A la memoria
de mi tan amada mamacita, la Sra.

Sara Regina Medina de Jacques,

porque todos los días de mi vida ha estado
junto a mí, y siempre me alentó en mis
estudios, con todo mi amor.

A la memoria de mi tatita, el Sr.

Carlos Jacques Durán,

con todo mi respeto y cariño.

A mi amada mamá,

Dra. Nancy Antonieta Jacques Medina,

a quien debo mi carrera y todo lo que soy,
por su apoyo incondicional, su ejemplo
y su cariño. Con todo mi respeto,
mi agradecimiento y mi amor.

A mi querido padre,

Arq. José Luis Yáñez Martínez,

por dejarme formar parte de sus obras, por la herencia
de la entrega y la tenacidad,
con todo mi cariño.

A mis tíos,

Sari y Mariano

por ser parte tan importante en mi vida,
casi mis padres, y los mejores amigos,
con todo mi amor y agradecimiento.

A mi querido esposo,

Ing. Marco Vinicio Orea Bonifáz,

con todo mi agradecimiento y respeto,
por darle vida a mi vida,
por su apoyo y confianza,
pero sobre todo por este inmenso amor
que ha despertado entre los dos.

A mis tan amados hermanos,

**Antonella,
Carlos Antonio y
Luis
Yáñez Jacques.**

por su comprensión y apoyo,
con todo mi cariño.

A mi familia chilena, en especial mi tía

Emma Medina Romero,

con todo mi cariño.

A mi maestra

Dra. Sagrario Hierro Orozco,

con respeto y admiración.

A mi maestra

Dra. Gabriela Frías Ancona,

con cariño y mi sincero agradecimiento
por todas sus enseñanzas
y a quien debo el asesoramiento de esta tesis.

A mi maestra, la

Dra. Nohemi Reyes Ortiz,

con cariño y agradecimiento.

A la

Dra. Lourdes García Dávila,

con agradecimiento.

A la

Dra. Rosario García Salazar,

con agradecimiento.

A mi maestro,

Dr. Víctor Jaimes Hernández,

por sus enseñanzas y su apoyo,
con agradecimiento y respeto.

A todos mis maestros, en especial a la

Dra. Josefina Tejera,

por todas sus enseñanzas y porque
gracias a ellas, he logrado mi carrera
y mi especialidad,
con agradecimiento y respeto.

A mis compañeros y amigos
con cariño.

A mi querida
UNIVERSIDAD NACIONAL AUTÓNOMA DE MÉXICO
(U.N.A.M.)
con agradecimiento.

A esta institución,
INSTITUTO DE SEGURIDAD Y SERVICIOS SOCIALES
PARA LOS TRABAJADORES DEL ESTADO
(I.S.S.S.T.E.)
con agradecimiento.

ABSTRACT.

EXFOLIATIVE CYTOLOGY IN BASOCELLULAR CARCINOMA. SERVICE OF DERMATOLOGY. C.M.N. "20 DE NOVIEMBRE". DR. CLAUDIA ANDREA YÁÑEZ JACQUES.

Exfoliative cytology was presented in 1943 by Papanicolau and Truten and it has demonstrated it is a useful tool in diagnosis of neoplasms as cervico-uterine carcinoma, oral carcinoma, bronchogenic carcinoma and others. It has an important role in diagnosis and early treatment for these entities. Its use in Dermatology was introduced by Tzank in 1947, since then, it has been considered a useful instrument for immediate and precise diagnosis. Skin cancer has the 4th place, it is predominant in females and basocellular carcinoma is the most frequent neoplasm. Objective.- The aim of this study was to test the usefulness of Exfoliative Cytology in the diagnosis of Basocellular Carcinoma. Methodology.- 30 Exfoliative Cytologies were made from 15 patients, both sexes, who attended the Servicio de Dermatología of the C.M.N "20 de Noviembre" during a period comprising from January 1997 to October 1998. In all lesions clinically suspicious of Basocellular Carcinoma excisional biopsy was done. Specimens were routinely processed and H and E stained slides were reviewed by a Pathologist. Results.- 27 out of 30 cases were cytologically diagnosed as Basocellular Carcinoma and it correlated microscopically in 21 cases. Conclusions.- Exfoliative Cytology is a very useful method but not completely confident, it was supported by our microscopic study. This method has a high sensibility and low specificity. It is necessary to make a new study with a bigger sample in order to establish a better statistical significance.

RESUMEN.

CITOLOGÍA EN EL CARCINOMA BASOCELULAR. SERVICIO DE DERMATOLOGÍA. C.M.N. "20 DE NOVIEMBRE". DRA. CLAUDIA ANDREA YÁÑEZ JACQUES.

La citología exfoliativa, dada a conocer por Papanicolau y Trauten en 1943, ha demostrado ser de gran utilidad en el diagnóstico de neoplasias como carcinoma cérvico-uterino, carcinoma de la cavidad oral, carcinoma epidermoide broncogénico, etc; desempeñando un papel muy importante en el diagnóstico y tratamiento temprano de estas enfermedades. Su aplicación a la Dermatología la inició Tzanck en 1947 y desde entonces es un instrumento de ayuda para el diagnóstico inmediato y preciso. El cáncer de piel en México ocupa el 4o. lugar con predominio del sexo femenino, siendo el carcinoma basocelular la forma más frecuente. Objetivo.- El objetivo del presente estudio es establecer la utilidad de la citología en el diagnóstico del carcinoma basocelular. Metodología: Se realizaron un total de 30 citologías a 15 pacientes de ambos sexos que se presentaron al Servicio de Dermatología del C.M.N. "20 de Noviembre" durante el período comprendido entre enero de 1997 a octubre de 1998. Asimismo, se les practicó biopsia escisional con el consecuente estudio anatomopatológico de las lesiones clínicamente sospechosas de carcinoma basocelular. Las muestras fueron procesadas y teñidas con Hematoxilina y Eosina, y analizadas por un Patólogo. Resultados: de los 30 especímenes, 27 fueron diagnosticados citológicamente como carcinoma basocelular y solo en 21 se corroboró histológicamente. Conclusiones: La citología es un método diagnóstico muy útil aunque no totalmente confiable ya que se debe apoyar en el estudio histológico. El estudio tiene una alta sensibilidad y una baja especificidad. Se requiere de una muestra mas grande para que sea mas significativo estadísticamente.

ÍNDICE.

CONTENIDO	PÁGINAS
Introducción	2 - 3
Planteamiento del Problema	4
Justificación	4
Hipótesis	4
Objetivos	4
Material y métodos	5 - 7
Resultados	7 - 8
Gráficas y Cuadros	9 - 12
Discusión y Conclusiones	13 - 14
Bibliografía	15
Anexo 1	16
Anexo 2	17

CENTRO MÉDICO NACIONAL "20 DE NOVIEMBRE"

PROTOCOLO DE TESIS

"CITOLOGÍA EN EL CARCINOMA BASOCELULAR".

INTRODUCCIÓN.

La citología se define como la rama de la Biología que se refiere al estudio de la célula individual, con sus características intrínsecas y funciones, en contraste con la histología que se refiere a las células como elementos que componen un tejido.

La utilidad de las células exfoliativas para el diagnóstico de cáncer fue apreciado en primer lugar por George Papanicolaou, el cual se considera padre la CITOLOGÍA EXFOLIATIVA. En 1943, Papanicolaou y Traut publicaron su monografía clásica " El Diagnóstico del Cáncer Cervicouterino a través de Frotis Vaginal". (6) (7)

La citología ha demostrado gran utilidad en el diagnóstico de neoplasias como son el carcinoma cervico-uterino, carcinoma epidermoide broncogénico, carcinoma de la cavidad oral, carcinoma del tiroides, etc., en los cuales ha desempeñado un papel importante en el diagnóstico y tratamiento tempranos.

La aplicación de la citología para enfermedades cutáneas comenzó a partir de 1947, cuando Tzanck describió un método de ayuda en el diagnóstico de enfermedades vesículo-ampollosas, particularmente para el herpes, posteriormente se han encontrado más enfermedades cutáneas en las cuales es útil como instrumento de ayuda para un diagnóstico inmediato y preciso.

Entre las enfermedades para las que se ha encontrado utilidad se pueden mencionar las queratosis actínicas, enfermedad de Paget extramamaria, Enfermedad de Bowen, el carcinoma basocelular, el carcinoma de células escamosas, el melanoma maligno, las neoplasias e infiltrados linforreticulares, neoplasias metastásicas, enfermedades vesículo-ampollosas, infecciones micóticas y otras reacciones inflamatorias de la piel. (2) (9) (10)

Recientemente se agrega a la citología convencional otras técnicas que la hacen más útil aún, como es la inmunohistoquímica, la detección de cadenas de DNA, la citomorfología por aspiración y el examen morfométrico de las células individuales en análisis por computadora.(5) (11)

Con base al Registro Histopatológico de Neoplasias Malignas de 1993, (Documento informativo de las unidades hospitalarias del Sector Salud), realizado por el Instituto Nacional de Cancerología y la Asociación Mexicana de Patólogos, el cáncer de piel en México ocupó el 4º lugar dentro de todas las neoplasias malignas, con un número de 2,167 casos registrados, excluyéndose 3,411 casos de carcinoma basocelular. La mayor parte de los casos detectados fueron en sujetos mayores de 30 años con predominio en el sexo femenino; casi la mitad de los casos (44.4%) se diagnosticaron en el Distrito Federal. (3)

El carcinoma basocelular es la forma más frecuente de cáncer de piel; a pesar de que en la mayoría de los casos no representa una dificultad diagnóstica, ocasionalmente un folículo roto, una hiperplasia sebácea o la elastosis solar extensa pueden confundirlo. Un simple frotis puede distinguir fácilmente el carcinoma basocelular de estas lesiones benignas.

Los hallazgos citológicos en el carcinoma basocelular incluyen acúmulos adherentes de células atípicas basaloideas y en ocasiones se pueden observar palisadas. Dichas células contienen un núcleo hiper cromático, pequeño y oval en ocasiones con un nucléolo prominente. la cromatina habitualmente es basofílica o amfifílica en las preparaciones de Papanicolaou. La proporción núcleo-citoplasma está incrementada, mostrando sólo escaso citoplasma alrededor del núcleo. Pueden encontrarse neutrófilos y células plasmáticas en moderada cantidad.

El diagnóstico citológico diferencial del carcinoma basocelular debe realizarse con el carcinoma de células en avelana metastásico, el carcinoma trabecular de células de Merkel y carcinomas de anexos.

Existen estudios en los cuales la citología ha sido de utilidad en el diagnóstico del carcinoma basocelular y espinocelular, con una eficacia del 98-100 % y con resultados falsos positivos y falsos negativos del 0.42%. Sin embargo la citología no sustituye la biopsia, ya que no se puede diferenciar el carcinoma basocelular de otros carcinomas de anexos, ni el espinocelular de una queratosis actínica, por lo que su utilidad se limita para establecer el diagnóstico diferencial con otras entidades benignas o con tumores más invasivos como el melanoma. Así mismo la invasividad y variedad del tumor tampoco se puede establecer mediante este método.(1) (8)

PLANTEAMIENTO DEL PROBLEMA.

¿Cuál es la utilidad de la citología en el diagnóstico del carcinoma basocelular?

JUSTIFICACIÓN.

Dentro de las neoplasias cutáneas, el carcinoma basocelular es el tipo más común; tiene la característica de que en algunos casos no muestra lesiones típicas, de ahí que la citología en este tipo de neoplasia permita al médico contar con un método diagnóstico previo a la excisión quirúrgica. Dicho método no representa un gasto excesivo y sí una herramienta útil para determinar el mejor rumbo terapéutico de una lesión cutánea maligna además de ser un método rápido, de técnica sencilla y de fácil implementación en una unidad médica.

Dicha herramienta, a su vez, puede ser de utilidad en el seguimiento de las lesiones ya extirpadas como un procedimiento diagnóstico de recidivas y recurrencias del tumor; puede aplicarse también en los casos de enfermedades que presenten un riesgo incrementado para aparición de carcinomas basocelulares, como son el Xeroderma Pigmentoso, el Síndrome de Carcinoma Basocelular Nevoide, pacientes post-transplantados, etc.

HIPÓTESIS.

La citología es un método diagnóstico sencillo, rápido y con alta sensibilidad y especificidad en el diagnóstico del carcinoma basocelular.

OBJETIVO GENERAL.

Establecer la utilidad de la citología en el diagnóstico del carcinoma basocelular.

OBJETIVOS ESPECÍFICOS.

1. Conocer la eficacia de la citología como técnica diagnóstica para el carcinoma basocelular.

1.1 Conocer la proporción de casos positivos detectados mediante la citología.

1.2 Establecer la sensibilidad, especificidad, valor predictivo positivo y valor predictivo negativo de la técnica diagnóstica de citología tomando como estándar de oro el resultado histopatológico.

MATERIAL Y MÉTODOS.

Se trata un estudio prospectivo, longitudinal y comparativo.

El estudio consistió en realizar una revisión clínica, toma de citología y realización de biopsia excisional con el consecuente estudio histopatológico de la pieza, de las lesiones clínicamente sospechosas de carcinoma basocelular en los pacientes que acudieron al servicio de Dermatología del Centro Médico Nacional "20 de Noviembre" en el período comprendido entre enero 1997 y octubre de 1998.

CRITERIOS DE INCLUSIÓN.

Todos los pacientes que acudieron al Servicio de Dermatología del Centro Médico Nacional " 20 de Noviembre" que presentaron una o varias lesiones cutáneas sugestivas de carcinoma basocelular:

- Sin importar sexo.
- Sin importar edad.
- Sin importar tiempo de evolución.
- Sin importar patologías subyacentes

CRITERIOS DE EXCLUSIÓN.

Pacientes presentaron uno o varios de los siguientes puntos:

- Datos clínicos sugestivos de infección a nivel de la lesión.
- Pacientes en los que la biopsia estuvo contraindicada.

CRITERIOS DE ELIMINACIÓN.

Pacientes que una vez detectada una anomalía, no aceptaron o por algún otro motivo no se logró:

- Realización de la citología y/o
- Realización de la biopsia excisional.
- Recolección de los resultados de la citología y/o de la biopsia.

DEFINICIÓN DE VARIABLES Y UNIDADES DE MEDIDA.

1 VARIABLES CUANTITATIVAS:

1.1 Edad.	UNIDADES DE MEDIDA: años.
1.2 Tiempo de evolución.	UNIDADES DE MEDIDA: menos de un año, de 1 a 5 años, de 6 a 10 años, más de 10 años o ignora tiempo de evolución.
1.3 Tamaño de la lesión (diámetro mayor).	UNIDADES DE MEDIDA: milímetros (clasificándolos de 1-5. 6-10, 11-15, 16-20 y más de 20 mm).

2 VARIABLES CUALITATIVAS:

2.1 Topografía.	UNIDADES DE MEDIDA: piel cabelluda, cara, cuello, tórax, abdomen y extremidades.
2.2 Morfología.	UNIDADES DE MEDIDA: neoformación nodular, ulcerada, esclerodermiforme, pigmentada, cicatriz, otras.
2.3 Diagnóstico citológico.	UNIDADES DE MEDIDA: carcinoma basocelular, otros: carcinoma epidermoide, queratosis actínica, queratosis seborreica, etc..
2.4 Diagnóstico histológico.	UNIDADES DE MEDIDA: carcinoma basocelular, otros: carcinoma epidermoide, queratosis actínica, queratosis seborreica, etc..

MÉTODO:

1. Se seleccionaron los pacientes de acuerdo a los criterios de inclusión.
2. Se les informó verbalmente acerca de la técnica de la citología y la biopsia solicitándoles su consentimiento para la realización de las mismas.
3. Se realizó citología de la lesión(es) sospechosa(s) mediante la siguiente técnica:
 - 3.1 Asepsia y antisepsia de la región.
 - 3.2 Raspado enérgico de la superficie de la lesión con una hoja de bisturí No. 11 y colocación del material obtenido en un porta objetos en forma de frotis el cual se fijó con Citospray rociándolo a una distancia de 15 cm dos ocasiones.

3.3 Lectura de la citología mediante la técnica de Papanicolaou por el Médico Patólogo.

4. Se realizó biopsia excisional de la lesión mediante la siguiente técnica:

4.1 Asepsia y antisepsia de la región.

4.2 Aplicación de xilocaína simple al 2% para anestesia local.

4.3 Incisión en forma de huso, extracción de la pieza, colocación de la misma en formol.

4.4 Hemostasia por presión y sutura de la herida con puntos simples y nylon, dependiendo de la topografía de la lesión, 6-0 y 5-0 para región facial, 4-0 y 3-0 para tronco y extremidades.

4.5 Se realizó procesamiento habitual de la pieza, tinción con hematoxilina-eosina, y lectura por el médico Patólogo.

5. Se recabaron los resultados de la citología y la biopsia.

6. Se recolectaron dichos resultados en la hoja de levantamiento de datos (**Ver anexo 1**).

RESULTADOS:

Los resultados finales se capturaron en una hoja de concentrado de resultados (**Ver anexo 2**).

Se tomaron en total 36 citologías de 36 lesiones cutáneas, las cuales se realizaron en 15 pacientes; 3 citologías se excluyeron del estudio por muestra insuficiente no pudiendo llegar a un diagnóstico citológico y 3 citologías se excluyeron ya que no fue posible realizar biopsia ni estudio histopatológico de la lesión; excluyéndose del estudio en total 6 citologías, correspondientes a 3 pacientes.

Quedaron incluidas en el estudio 30 citologías, pertenecientes a 12 pacientes, oscilando la edad de 36 a 86 años con un promedio de 64.25 años de edad. Debido a que algunos pacientes presentaron más de una lesión, se toma a las lesiones cutáneas sospechosas como casos, siendo en total 30 casos

Concerniente al tiempo de evolución se encontró que 15 casos (50 %) tuvieron menos de un año de evolución, 7 casos (23.33 %) de 1 a 5 años de evolución, 3 casos (10 %) de 6 a 10 años de evolución, un caso (3.33 %) con más de 10 años de evolución y en 4 casos (13.33 %) los pacientes ignoraron el tiempo de evolución de las lesiones (**Ver figura 1**).

En cuanto a la topografía se encontró que la mayor parte de las lesiones se presentaron en cara, correspondiendo a 23 casos (76.66 %), siguiendo la piel

cabelluda con 3 casos (10 %), el cuello con 2 casos (6.66 %); y el abdomen y las extremidades con un caso respectivamente (3.33 % cada uno) No se observaron casos en tórax (**Ver figura 2**) .

Con respecto a la morfología predominaron las neoformaciones de tipo nodular con 16 casos (53.33 %), seguidas por las de tipo ulcerado con 6 casos (20 %), pigmentadas 4 casos (13.33 %), cicatrices 4 casos (13.33 %) y no se observaron lesiones esclerodermiformes (**Ver figura 3**) .

El tamaño de las lesiones fue: de 1 a 5 mm, 13 casos (43.33 %); de 6-10 mm, 12 casos (40 %); de 11 a 15 mm, 2 casos (6.66 %); de 16 a 20 mm, 1 caso (3.33 %); y más de 20 mm, 2 casos (6.66 %) (**Ver figura 4**) .

Acerca del diagnóstico citológico, 27 casos correspondieron a carcinoma basocelular (90 %), 2 casos a carcinoma epidermoide (6.66 %) y 1 caso a queratosis actínica (3.33 %) (**Ver figura 5**) .

En cuanto al diagnóstico histopatológico, 22 casos correspondieron a carcinoma basocelular (73.33 %), 3 casos a queratosis seborreicas (10 %), 2 casos a carcinoma epidermoide (6.66 %), 2 casos a queratosis actínica (6.66 %) y 1 caso a hiperplasia de glándulas sebáceas (3.33 %).

Por tanto, de las 30 lesiones sospechosas clínicamente de carcinoma basocelular, 27 casos se diagnosticaron citológicamente como carcinomas basocelulares y en 21 de ellos se corroboró el diagnóstico histopatológicamente. En los 6 casos restantes diagnosticados citológicamente como carcinomas basocelulares, el diagnóstico histopatológico en 3 casos correspondió a queratosis seborreicas, en 2 casos a carcinomas epidermoides, en 2 casos a queratosis actínicas y en 1 caso a hiperplasia de glándulas sebáceas. Uno de los casos diagnosticados citológicamente como carcinoma epidermoide correspondió a carcinoma basocelular, un caso diagnosticado citológicamente como carcinoma epidermoide se corroboró con la histopatología al igual que otro caso diagnosticado citológicamente como queratosis actínica.

Con los datos anteriores se encontró que los casos verdaderos positivos fueron 21, verdaderos negativos 2, falsos positivos 6 y falsos negativos 1.

De acuerdo a las fórmulas convencionales, la prueba diagnóstica de citología tomando como estándar de oro a la histopatología en este estudio presentó sensibilidad de 95.45%, especificidad de 25%, valor predictivo positivo de 77.77% y valor predictivo negativo de 66.66% (**Ver Cuadro 1**) .

Fig. 1
Tiempo de evolución.

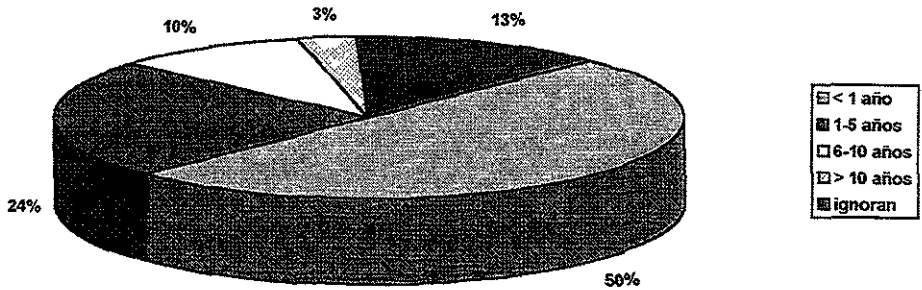
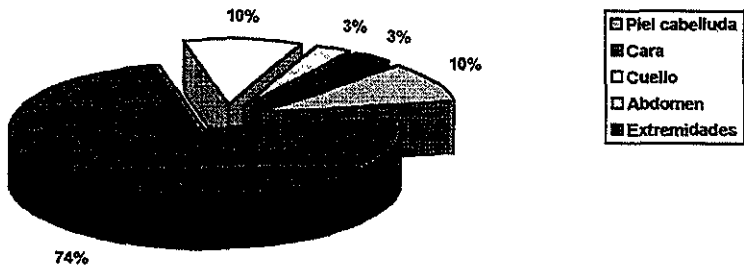


Fig. 2
Topografía.



**ESTA TESIS NO DEBE
SALIR DE LA BIBLIOTECA**

Fig. 3
Morfología.

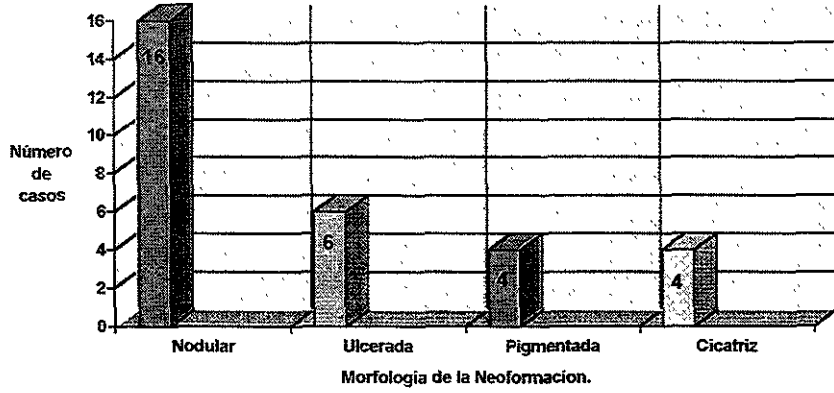


Fig. 4
Tamaño de la lesión.

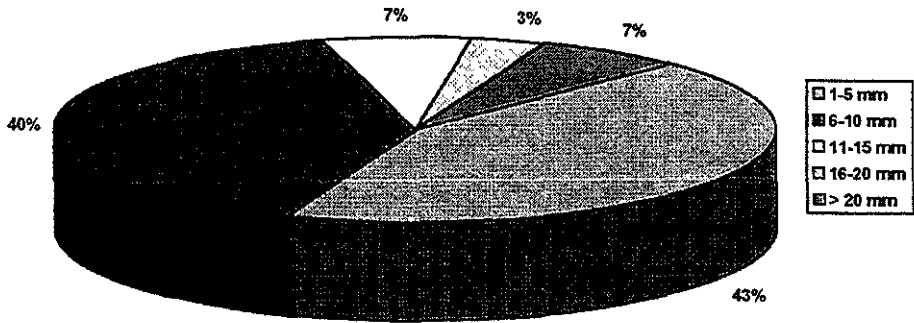


Fig. 5
Diagnóstico Citológico

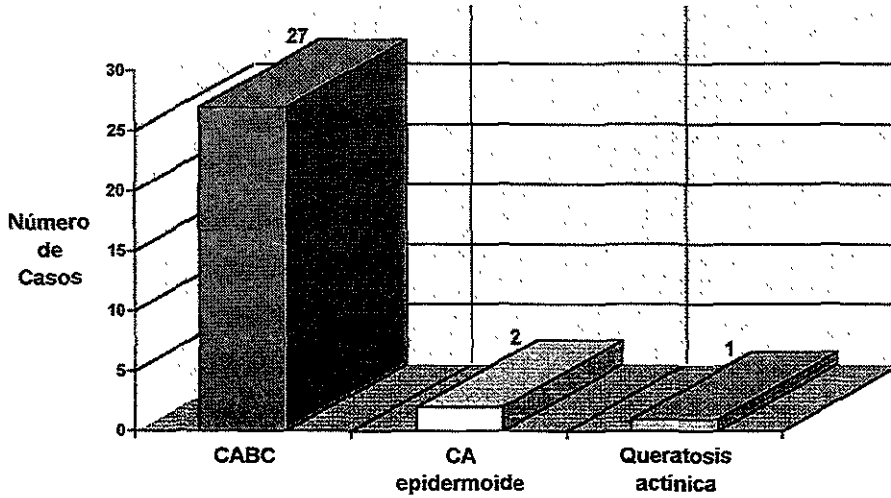
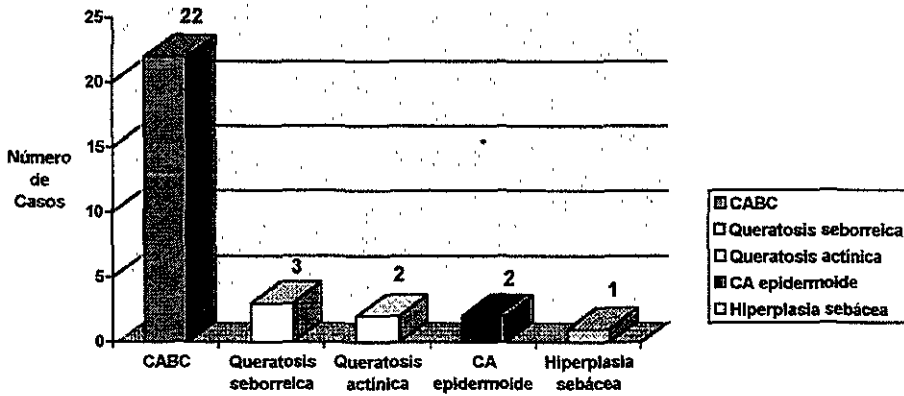


Fig. 6
Diagnóstico Histopatológico.



Cuadro 1.
Resultados de la prueba diagn3stica de Citolog3a.

SENSIBILIDAD	95.45 %
ESPECIFICIDAD	25.00 %
VALOR PREDICTIVO POSITIVO	77.77 %
VALOR PREDICTIVO NEGATIVO	66.66 %
VERDADEROS POSITIVOS	21 Casos.
VERDADEROS NEGATIVOS	2 Casos.
FALSOS POSITIVOS	6 Casos.
FALSOS NEGATIVOS	1 Caso.

DISCUSIÓN Y CONCLUSIONES.

El carcinoma basocelular es el tipo más frecuente de cáncer de piel. Como en los otros tipos de tumores de piel, la única forma de corroborar el diagnóstico es mediante la biopsia y el estudio histopatológico. Recientemente se ha introducido a la citología como método diagnóstico auxiliar de los tumores benignos y malignos de piel. La mayoría de los estudios realizan el frotis mediante citología por aspiración con aguja fina. Existen estudios en los cuales la citología ha sido de utilidad en el diagnóstico del carcinoma basocelular y espinocelular, con una eficacia del 98-100 % y con resultados falsos positivos y falsos negativos del 0.42%. En otras series en las que se ha utilizado para el diagnóstico de tumores primarios de piel, realizando citología por aspiración con aguja fina se ha encontrado una correlación exitosa con la histopatología en un 89% de los casos (12).

Existe controversia acerca de la utilización de este método ya que la mayor parte de las lesiones dermatológicas, se encuentran accesibles quirúrgicamente, motivo por el cual muchos dermatólogos prefieren realizar una excisión quirúrgica en lugar de utilizar otros métodos diagnósticos. Como la citología no supera al estándar de oro, que es la biopsia, no se trata de eliminar a ésta última sino de añadirla a los recursos diagnósticos con los que cuenta el médico aparte de la observación clínica.

Su utilidad en dermatología sería principalmente en los casos en que el diagnóstico clínico no es de certeza y en el que se necesita diferenciar de otras entidades que requieren de un tratamiento distinto.

La técnica, ya sea por raspado o por aspiración, es muy sencilla, no requiere de anestesia local y puede ser interpretada en forma inmediata con un mínimo de equipo técnico, costo bajo y con el único riesgo de ligero sangrado local, el cual es poco frecuente.

En este estudio se comprobó la efectividad de la citología como método auxiliar diagnóstico de carcinoma basocelular, ya que presentó un valor predictivo positivo de 78%, por lo que puede ser útil en casos en los que se requiera un diagnóstico rápido, y presenta la ventaja de que es un método fácil, y de costo económico moderado. Presentó una alta especificidad (95.45%), lo cual nos permite tener una certeza elevada de que los pacientes con resultado negativo tienen una alta probabilidad de no tener la enfermedad, sin embargo la baja especificidad (25%) nos indica la alta probabilidad de obtener falsos positivos, lo cual comparado con el valor predictivo de la prueba no le resta utilidad a la misma. Es probable que con la incorporación de este método diagnóstico como

técnica de rutina, se incrementa la experiencia del médico Citopatólogo y esto incrementa a su vez la sensibilidad de la prueba.

Otra ventaja que se encontró durante el estudio fue que en dos de los casos negativos el diagnóstico de carcinoma epidermoide y de queratosis actínica se corroboró histopatológicamente, lo cual es de utilidad en los casos en los que exista clínicamente duda diagnóstica, ya que con este método sencillo y rápido se puede llegar a un diagnóstico cercano lo cual cambia, como en los casos mencionados, la terapéutica a seguir.

El estudio comprendió pocos casos por lo que se sugiere una muestra más grande para que sea más significativo estadísticamente.

BIBLIOGRAFÍA:

- 1.- Preston, Diana. Stern, R. NONMELANOMA CANCERS OF THE SKIN. *New Eng J of Med* Dec. 3 1992, 327(23): 1649-1659.
- 2.- Johnson, T y cols. SQUAMOUS CELL CARCINOMA OF THE SKIN (excluding lip and oral mucosa) *J.A.A.D.* March 1992, 26(3): 467-484.
- 3.- Epidemiología SSA. " Compendio de Información del Registro Histopatológico de Neoplasias Malignas de 1993.
- 4.- Urbach, F. INCIDENCE OF NONMELANOMA SKIN CANCERS. *Dermatol Clin* Oct. 1991, 9 (4): 751-755.
- 5.- Lang, P. NOT ALL LESIONS ARE WHAT THEY APPEAR TO BE. *Skin Cancer Found J* 1994, 12: 20,21,86.
- 6.- Barr, R. CUTANEOUS CYTOLOGY. *Int. J. of Dermatol.* Sep. 1978; 17(7): 552-557.
- 7.- Barr, R. CUTANEOUS CYTOLOGY. *J.A.A.D.* Feb. 1984; 10(2): 163-180.
- 8.- Derrick, S. y cols. THE USE OF CYTOLOGY IN THE DIAGNOSIS OF BASAL CELL CARCINOMA. *Br. J. of Dermatol.* 1994; 130: 561-563.
- 9.- Heckmann, M. y cols. CYTOLOGICAL DIAGNOSIS OF ZOSTERIFORM SKIN METASTASES IN UNDIAGNOSED BREAST CARCINOMA. *Br. J. of Dermatol.* 1996; 135: 502-503.
- 10.- Oram, Yasemin y cols. DIAGNOSTIC VALUE OF CYTOLOGY IN BASAL CELL AND SQUAMOUS CELL CARCINOMAS. *Int. J of Dermatol.* 1997; 36: 156-157.
- 11.- Daskalopoulou, D. y cols. RAPID CYTOLOGICAL DIAGNOSIS OF PRIMARY SKIN TUMORS AND TUMOR LIKE CONDITIONS. *Acta. Derm. Venereol.* 1997; 77: 292-295.
- 12.- Dey, P. y cols. CYTOLOGY OF PRIMARY SKIN TUMORS. *Acta Cytol.* 1996; 40(4): 708- 713.