

11215
5
2ij



**FACULTAD DE MEDICINA
DIVISION DE ESTUDIOS DE POSGRADO**

**HOSPITAL JUAREZ DE MEXICO
SECRETARIA DE SALUD**

**PREVALENCIA DE LA ENFERMEDAD HIDATÍDICA HEPÁTICA EN
EL HOSPITAL JUAREZ DE MEXICO. EXPERIENCIA EN 4 AÑOS Y
REVISIÓN DE LA LITERATURA MUNDIAL.**

**TRABAJO DE INVESTIGACION
PARA OBTENER EL TITULO DE LA ESPECIALIDAD EN
GASTROENTEROLOGIA**

PRESENTA :

DR. JOSE ALEJANDRO OCHOA JIMENEZ

MEXICO, D.F.

ABRIL 1999

**TESIS CON
FALLA DE ORIGEN**



Universidad Nacional
Autónoma de México




UNAM – Dirección General de Bibliotecas
Tesis Digitales
Restricciones de uso

DERECHOS RESERVADOS ©
PROHIBIDA SU REPRODUCCIÓN TOTAL O PARCIAL

Todo el material contenido en esta tesis esta protegido por la Ley Federal del Derecho de Autor (LFDA) de los Estados Unidos Mexicanos (México).

El uso de imágenes, fragmentos de videos, y demás material que sea objeto de protección de los derechos de autor, será exclusivamente para fines educativos e informativos y deberá citar la fuente donde la obtuvo mencionando el autor o autores. Cualquier uso distinto como el lucro, reproducción, edición o modificación, será perseguido y sancionado por el respectivo titular de los Derechos de Autor.



DR JORGE ALBERTO DEL CASTILLO MEDINA
JEFE DE LA DIVISION DE ENSEÑANZA
HOSPITAL JUAREZ DE MEXICO



DR ALFREDO RODRIGUEZ MAGALLAN
PROFESOR DEL CURSO UNIVERSITARIO DE GASTROENTEROLOGIA
HOSPITAL JUAREZ DE MEXICO



ASESOR :

Laura Zapata Irisson

DRA LAURA ZAPATA IRISSON
MEDICO ADSCRITO AL SERVICIO DE GASTROENTEROLOGIA

AGRADECIMIENTOS:

A DIOS:

Por darme la vida y los privilegios de los cuales tanto he gozado.

A MIS PADRES: (†)

Sr JOSE EDUARDO OCHOA GONZALEZ
Sra MARIA VICTORIA JIMENEZ DE OCHOA

Gracias por el apoyo que me brindaron y a guiarme a lo largo de mi vida, estando siempre delante de mí esforzándose ante mis caídas, nunca a declinar ante mis fracasos.

Me enseñaron a mirar de frente, al éxito, en fijarme una meta y siempre tratar de cumplirla.

Gracias a ambos por darme apoyo económico y sobre todo el psicológico para ir solventando los problemas a los que me enfrentaría.

Ahora que no están conmigo, veo con suma grandeza la falta de experiencia en la vida y lo difícil que es lo de ser padre.

Mil veces, gracias a los dos.

A MI HIJA:

ALEJANDRA OCHOA NAJERA:

Tú que has sido el motor de mi vida, que tus risas y juegos me han ayudado a continuar hacia delante, tolerando mi ausencia a través de una sonrisa, besos y abrazos calorosos.

A MI ESPOSA:

SOFIA IRASEMA NAJERA ORTIZ:

Que juntos estamos recorriendo el camino de ser profesionistas y matrimonio a la vez, que además has tolerado lo difícil que también es el de ser madre, brindándonos siempre tu cariño y el apoyo incondicional para con nosotros.

A MIS HERMANOS:

FRANCISCO EDUARDO OCHOA JIMENEZ
LUIS GERARDO OCHOA JIMENEZ

Por su apoyo incondicional y ánimo ante mis fracasos.

INTRODUCCIÓN.

La *equinococcosis* humana es una infección zoonótica causada por la forma larvaria de las tenias del género *echinococcus* que se encuentran en el intestino delgado de los carnívoros. La infestación humana se adquiere de la ingestión de los huevos parásitos de los animales infectados. Es endémica en áreas de Europa, Asia, en el Mediterráneo, América del Sur y Norte de Kenia (1); con la inmigración, la prevalencia de la enfermedad se ha incrementado hasta junio de 1973, se habían registrado alrededor de 400,000 inmigrantes en los Estados Unidos, lo que hace a este país una región con mayor frecuencia de *equinococcosis* (2)- La enfermedad hidatídica humana tiene dos formas morfológicas: 1) quiste hidatídico hepático, la forma más frecuente, causada por el *Echinococcus granulosus* (3) y menos común 2) la enfermedad hidatídica alveolar, causada por *Echinococcus multilocularis*(5).

El concepto tradicional de enfermedad benigna no es aceptado por algunos autores en la actualidad (6,7) ya que solo cumple como criterio de benignidad el de su desarrollo lento. La *equinococcosis* es una enfermedad grave que puede recidivar, extenderse a otros órganos de la economía, y empeora con el paso del tiempo. Puede comprometer la vida del paciente tanto por las complicaciones que se pueden desarrollar si se deja evolucionar o como consecuencia del tratamiento de las mismas. Por lo que se debe referir a la *equinococcosis* hepática como una patología que no puede ser clasificada no como benigna ni maligna, sino como una enfermedad grave(8).

El hígado es el órgano más frecuentemente afectado en un 70% y la enfermedad es usualmente asintomática. La complicación más frecuente del quiste hidatídico es la afectación sobre el árbol biliar en el 80 al 90 %, la cual puede conducir a dolor abdominal tipo cólico y a reacciones alérgicas que pueden propiciar la muerte de paciente en forma súbita. El 5 al 25 % de todos los casos presentan coledocolitiasis sintomática como consecuencia de ruptura del quiste hacia el conducto biliar(9).

ANTECEDENTES HISTÓRICOS

Aunque Hipócrates, Aretaeo y Galeno estaban familiarizados con los quistes hidatídicos, Redi (1684), P.J. Hartmann (1685) y Tyson (1691) fueron los primeros en sospechar su naturaleza de origen animal. Pallas (1766) fue el primero en mencionar la similitud de las hidátides humanas con las de otros animales mamíferos. Goeze (1782) fue el primero en estudiar los escólices de la larva y reconoció sus relaciones con los de la Taenia. P.J.Hartmann (1965) y más tarde Rudolphi (1808) estudiaron a los gusanos adultos en el intestino del perro. Von Siebold (1852), seguido por Haubner, Leuckart, Kuchenmeister y Nettleship alimentaron a perros con escólices de quistes provenientes de animales domésticos y observaron que se desarrollaban gusanos adultos en el intestino de este huésped. Después, Naunyn en Alemania (1863), Krabbe en Islandia (1863) y Thomas en Australia (1885) produjeron gusanos adultos en perros a partir de escólices de origen humano. De acuerdo con Costa (1960), la hidatidosis fue introducida a Sudamérica con perros de balleneros del norte que tomaron tierra en Uruguay en el siglo XVIII, y ovejas infectadas pudieran haber participado también (10).

Las regiones endémicas enzoóticas más extensas e intensas son aquellas en que se cría el ganado bovino y vacuno incluidos: el Sur de Australia, Tasmania, Nueva Zelanda las regiones del Sur y norte de África, Tanzania y la mitad del Sur de Sudamérica, particularmente en Argentina, Paraguay, Chile, Uruguay y el Sur de Brasil. Además, la infección humana se encuentra frecuentemente en el norte, sur y este de Europa, Siberia, Turquestán, Mongolia, norte de China, Sur del Japón, norte de Vietnam, Filipinas, Siria, Libano, Irak, Irán, Israel y Arabia Saudita (10).

INTRODUCCIÓN.

La *equinococcosis* humana es una infección zoonótica causada por la forma larvaria de las tenias del género *echinococcus* que se encuentran en el intestino delgado de los carnívoros. La infestación humana se adquiere de la ingestión de los huevos parásitos de los animales infectados. Es endémica en áreas de Europa, Asia, en el Mediterráneo, América del Sur y Norte de Kenia (1); con la inmigración, la prevalencia de la enfermedad se ha incrementado hasta junio de 1973, se habían registrado alrededor de 400,000 inmigrantes en los Estados Unidos, lo que hace a este país una región con mayor frecuencia de *equinococcosis* (2)- La enfermedad hidatídica humana tiene dos formas morfológicas: 1) quiste hidatídico hepático, la forma más frecuente, causada por el *Echinococcus granulosus* (3) y menos común 2) la enfermedad hidatídica alveolar, causada por *Echinococcus multilocularis*(5).

El concepto tradicional de enfermedad benigna no es aceptado por algunos autores en la actualidad (6,7) ya que solo cumple como criterio de benignidad el de su desarrollo lento. La *equinococcosis* es una enfermedad grave que puede recidivar, extenderse a otros órganos de la economía, y empeora con el paso del tiempo. Puede comprometer la vida del paciente tanto por las complicaciones que se pueden desarrollar si se deja evolucionar o como consecuencia del tratamiento de las mismas. Por lo que se debe referir a la *equinococosis* hepática como una patología que no puede ser clasificada no como benigna ni maligna, sino como una enfermedad grave(8).

El hígado es el órgano más frecuentemente afectado en un 70% y la enfermedad es usualmente asintomática. La complicación más frecuente del quiste hidatídico es la afectación sobre el árbol biliar en el 80 al 90 %, la cual puede conducir a dolor abdominal tipo cólico y a reacciones alérgicas que pueden propiciar la muerte de paciente en forma súbita. El 5 al 25 % de todos los casos presentan coledocolitiasis sintomática como consecuencia de ruptura del quiste hacia el conducto biliar(9).

ANTECEDENTES HISTÓRICOS

Aunque Hipócrates, Aretaeo y Galeno estaban familiarizados con los quistes hidatídicos, Redi (1684), P.J. Hartmann (1685) y Tyson (1691) fueron los primeros en sospechar su naturaleza de origen animal. Pallas (1766) fue el primero en mencionar la similitud de las hidátides humanas con las de otros animales mamíferos. Goeze (1782) fue el primero en estudiar los escólices de la larva y reconoció sus relaciones con los de la *Taenia*. P.J.Hartmann (1965) y más tarde Rudolphi (1808) estudiaron a los gusanos adultos en el intestino del perro. Von Siebold (1852), seguido por Haubner, Leuckart, Kuchenmeister y Nettleship alimentaron a perros con escólices de quistes provenientes de animales domésticos y observaron que se desarrollaban gusanos adultos en el intestino de este huésped. Después, Naunyn en Alemania (1863), Krabbe en Islandia (1863) y Thomas en Australia (1885) produjeron gusanos adultos en perros a partir de escólices de origen humano. De acuerdo con Costa (1960), la hidatidosis fue introducida a Sudamérica con perros de balleneros del norte que tomaron tierra en Uruguay en el siglo XVIII, y ovejas infectadas pudieran haber participado también (10).

Las regiones endémicas enzooticas más extensas e intensas son aquellas en que se cría el ganado bovino y vacuno incluidos: el Sur de Australia, Tasmania, Nueva Zelanda las regiones del Sur y norte de Africa, Tanzania y la mitad del Sur de Sudamérica, particularmente en Argentina, Paraguay, Chile, Uruguay y el Sur de Brasil. Además, la infección humana se encuentra frecuentemente en el norte, sur y este de Europa, Siberia, Turquestán, Mongolia, norte de China, Sur del Japón, norte de Vietnam, Filipinas, Siria, Líbano, Irak, Irán, Israel y Arabia Saudita (10).

EPIDEMIOLOGIA

El *Echinococcus granulosus* (Figura 1) es un parásito cosmopolita, y existen regiones endémicas en cada continente. Esto es en contraste para *Echinococcus multilocularis*, el cual ocurre solamente en el hemisferio norte (Figura 2). Existen abundantes publicaciones de problemas de salud causadas por *Echinococcus granulosus* que informan que tiene una amplia distribución endémica, incluyendo países de América del Sur (Chile, Argentina y Paraguay), y área meridional/sudeste de Europa, medio este y norte de Africa, Rusia y países adyacentes, y China. La infección por *E. granulosus* se extiende desde el Ártico a los Trópicos y presenta múltiples ciclos epidemiológicos (11). Básicamente existen dos formas de presentación: la "campestre" o "pastoril" cuyo ciclo típico es el del perro-oveja, y la "selvática" cuyo ciclo típico es el del lobo-caribú.

La forma pastoril tiene una alta incidencia en los países de las cuencas mediterránea y báltica, África del sur y este, China, Australia, Nueva Zelanda y Sudamérica, especialmente en aquellas zonas donde el ganado es pastoreado por perros. Lo anterior es confirmado por el hecho de que los dueños de los perros tienen una incidencia 20 veces mayor de *echinococcosis* que la población en general, y esta es aún mayor en aquellos profesionales que están en contacto con los perros (11). El huésped definitivo es el perro en nuestro medio aunque puede serlo el gato. El huésped intermediario habitual es la oveja, aunque también pueden serlo el ganado porcino, bovino, caprino y observándose también en camellos (11).

La vía más común de transmisión de la infección dentro de la población animal se basa en el hábito de alimentación de vísceras animales de ovejas, u otros ganados. La infección canina produce una contaminación del medio ambiente por la defecación con huevos de *echinococcus* con potencial para infectar humanos. El contacto directo con perros infectados, en particular el contacto íntimo con niños, es uno de los cursos más comunes de infección en humanos(12).

Se ha observado en indios y esquimales de Alaska una alta asociación con la infección por el virus B de la hepatitis, existiendo en un tercio de dicha población marcadores serológicos positivos para ambas enfermedades(13).

El hombre se convierte en el huésped intermediario accidental, generalmente durante la infancia, al ingerir los huevos presentes en los alimentos o bebidas o saliva del huésped definitivo (14).

CARACTERÍSTICAS ETIOLÓGICAS DE LA HIDATIDOSIS

Los céstodos del orden de *Cyclophyllidea* tienen un escólex con ventosas y normalmente un rostelo situado en el vértice y dotado a menudo de ganchos. Los miembros de este grupo que son parásitos del ser humano pertenecen a la familia *Taenioidea*, que tiene el cuerpo claramente aplanado, ventosas simples y huevos no opérculos. Hay dos formas de *echinococcosis* que afectan al hígado humano, *E. granulosus* y *E. multilocularis* (Figura 3).

La *E. Granulosus* vive adherido a las vellosidades del intestino delgado del perro y de otros huéspedes cánidos, es un gusano diminuto mide de 3 a 6 mm de largo, tiene un escólex piriforme (300 micras de diámetro), provisto de 4 ventosas y armado con 28 a 50 ganchos (usualmente de 30-36), el cuello es corto y en general solo hay una proglótide inmadura, una proglótide madura y una proglótide grávida. La proglótide terminal es la más ancha y larga de todas, la madura es la más angosta. En la unidad grávida, el útero con sus evaginaciones laterales se asemeja a un espiral flojamente retorcida.

El adulto de *E multilocularis*, que vive adherido a las vellosidades del intestino delgado del huésped definitivo cánido, es apreciablemente mayor que *E granulosus*, a saber, mide de

1.2 a 3.7 mm frente a 3 a 6 mm de longitud. En la proglótide sexualmente madura el poro genital es anterior al plano ecuatorial; el número de testículos es de 45 a 65 y está situados detrás de la bolsa del cirro; el útero carece de bolsas laterales, con frecuencia presente en *E. granulosus*. Los huevos son típicamente los de una taenia y son muy resistentes al frío. El periodo de prepatencia en perros es de 30-35 días y en zorros de 32 días(10).

LOCALIZACION ORGANICA Y CARACTERÍSTICAS DE QUISTES EN HUMANOS

En el ser humano, los metacéstodos quísticos pueden ocupar virtualmente todos los sitios anatómicos después de la ingestión oral de quistes de *E. granulosus* (*echinococcosis* primariamente). La *echinococcosis* secundaria resulta de la extensión de metacéstodos de sitios primarios (comparables con metástasis de neoplasias) vía sanguínea a órganos distantes o por ruptura de quistes en el interior del peritoneo, pleura, árbol bronquial o conductos biliares. La liberación del material del parásito viable durante el procedimiento invasivo puede causar una *echinococcosis* secundaria. El embolo parasitario pulmonar, puede resultar de la ruptura de un quiste hepático en el interior de la vena hepática o vena cava inferior (o ambos). En contraste con el *E. multilocularis* la larva invasiva del *E. granulosus* rara vez crece más allá del borde del órgano al interior de estructuras adyacentes tales como diafragma o retroperitoneo.

El lóbulo derecho del hígado es el más afectado por el quiste hidatídico, el tamaño del quiste es muy variable pero el rango es usualmente entre 1-15 cm. La tasa de crecimiento de los quistes la cual es variable, puede ser vigilada por ultrasonido: cerca del 30% de los quistes tienen un desaceleramiento en el crecimiento (1-5 mm por año), 45% muestran un crecimiento moderado (6-15 mm por año), 11% presentan un crecimiento rápido (promedio de 31 mm por año), y un 16% de los quistes no se extienden o se colapsan. Los quistes son circundados por tejido huésped peri - parasitario (periquiste) encerrando el endoquiste de metacéstodo original. El endoquiste consiste de una capa acelular laminada externa y una capa celular germinal interior el cual forma protocólices. El tiempo mínimo requerido para el desarrollo de los protoescólices en el quiste del tejido humano es de 10-12 meses después de la infección. Se ha observado que en el mismo paciente pueden haber uno o varios órganos con quistes fértiles (con protoescólices) y estériles (sin protoescólices), estos pueden existir sin haber una relación entre el tamaño, edad y fertilidad del quiste.

El quiste unilocular está caracterizado por no tener septo, normalmente es contenido líquido, con una pared regular, la cual sin embargo, puede mostrar extensiones o salientes externos. El crecimiento de varios quistes pequeños muy próximos entre si pueden unirse y formar conglomeraciones con apariencia multivesicular (15).

CICLO VITAL DEL EQUINOCCOCO

Durante el ciclo de vida de *E. granulosus* y *E. multilocularis*, las tenias adultos habitan en el intestino delgado del huésped definitivo, primariamente los perros o otros caninos para *E. granulosus* (Figura 4) y las zorras o otros caninos, rara vez gatos, para *E. multilocularis* (Figura 5). Las tenias adultos de *E. granulosus* son de 2 a 7 mm de largo y típicamente están compuestas de un escólex con tres (3 a 6) segmentos, las tenias de *E. multilocularis* son de 4 mm de largo con 5 (4 a 6) segmentos. El huésped definitivo infectado puede albergar miles de tenias adultos. La tenia adulto produce huevos que son liberados a su alrededor. En el huésped definitivo, los huevos completan su desarrollo a partir del estado *larvario* y la *oncofóresis* e infectan a animales huésped intermediarios susceptibles, así como también a humanos y otros huéspedes accidentales (los cuales no juegan un papel biológico

en el ciclo) que pueden adquirir la infección con cualquiera de los 2: (*E. granulosus* y *E. multilocularis*).

Las infecciones mixtas con ambas especies son raras veces informadas. Después de la ingestión de los huevos, en estómago e intestino delgado, los huevos pierden su cubierta de quitina por la acción de la pepsina y del ácido clorhídrico liberándose los embriones hexacantos que atraviesan la mucosa duodenal y por venas mesentéricas van al sistema portal y alcanzan los canaliculos hepáticos. Una pequeña proporción, a través de la circulación linfática puede llegar a los pulmones sin pasar por el hígado y con menor frecuencia pueden pasar a la arteria hepática.

El hígado es el órgano más frecuentemente afectado, después los pulmones y finalmente el bazo (0.9 al 2%). La mayor parte de las oncoferas son destruidas por los fagocitos de las células del sistema reticuloendotelial, las que escapan al sistema inmune y quedan retenidas en los radicales portales o en los capilares de otros órganos, inician la fase larvaria, pierden sus ganchos y tardan unos 5-7 días en transformarse en vesículas huecas, que son las que conforman la hidátide. Si un huésped intermediario que contiene metacéstodos fértiles con protoscólices es ingerido por un huésped definitivo, se cierra el ciclo de vida.

Todos los miembros de la familia *Taeniidae* (genero *Taenia* y *Echinococcus*) requieren de 2 huéspedes mamíferos para completar el ciclo de vida. Por lo tanto, bajo condiciones naturales, es imposible, una transmisión directa de *equinococcosis* de humano a humano. Además la ingestión de vísceras crudas que contienen metacéstodos de *E. granulosus* no infectan a los humanos.(15)

ANATOMIA PATOLOGICA

Inicialmente el crecimiento es muy rápido, al quinto mes mide 1 cm de tamaño y se identifican las tres capas típicas del quiste. Dichas capas son las siguientes:

1) Adventicia o ectoquiste. Es la membrana externa formada por la reacción tisular del huésped frente al parásito, manifestada inicialmente por una capa interna de células redondas, gigantes y eosinófilas, formada pocas horas después de la llegada del embrión hexacanto (16). Posteriormente se añade una capa de células endoteliales y por último otra más externa de fibroblastos que originara la capa fibrosa, cuyo espesor depende de la consistencia del órgano afectado, la respuesta inmunológica de huésped y la edad del quiste. Esta capa es avascular pero contiene canaliculos biliares, así como bronquiolos si se localiza en el pulmón, que pueden estar colapsados o hacerse permeables en determinadas condiciones (17, 18).

2) Cuticular. Tiene 1-2 mm de espesor y es acelular, formada por acúmulos de mucopolisacáridos dispersos en forma laminada. Es permeable exclusivamente para sustancias externas. Forma un líquido en agua de roca que se halla a presión en el interior del quiste que es un trasudado plasmático con proteínas que le confieren carácter antigénico, con indicios de albúmina y carácter neutro o ligeramente alcalino.

3) Germinativa: compuesta por un epitelio nucleado que prolifera y origina acúmulos pedunculados de células que se vacuolizan y forman las vesículas proliferas. En estas vesículas se forman abundantes escólex por gemación interna, que representan las cabezas de las futuras tenias. El tallo de estas vesículas puede hacerse cada vez más fino debido a la presión interna que ejerce el líquido en el quiste, que puede ser de hasta 80 cm de agua (19) pudiendo llegar a romperse, pasando a flotar en el quiste, llamándose entonces vesículas hijas. Estas vesículas hijas, pueden tener nuevas gemaciones dando lugar a vesículas nietas. Cuando el quiste contiene vesículas hijas o nietas, toma el aspecto multiloculado, mayoritario en los pacientes adultos con enfermedad de larga evolución. Algunas de estas

vesículas pueden romperse liberándose los escólex que formarán la arena hidatídica, flotando las membranas en el líquido del quiste.

A partir del quinto mes, los quistes crecen aproximadamente a razón de 1 cm por año, produciendo compresión, atrofia y necrosis en los tejidos vecinos, pudiendo fisurarse, romperse o infectarse el quiste.

En relación con la inmunidad natural o adquirida del huésped, hay quistes que no desarrollan escólices permaneciendo estériles. Esto parece que dependería de la inmunidad celular con una respuesta de hipersensibilidad retardada. También se han descrito alteraciones inmunitarias del huésped producidas por el parásito. Las tenias pueden inactivar los mediadores de la inflamación, destruyéndose factores del complemento (20). También se ha observado aumento de la producción de autoanticuerpos (anti-DNA, histona y actina) por activación de células B policlonales (21).

No se conoce la vida media de los quistes, aunque hay autores que estiman que un 80% de los quistes de pacientes mayores de 60 años no son viables (22).

Lewall y McCorkell estudiaron 59 pacientes con quistes hidatídicos hepáticos mediante ultrasonografía relacionando sus datos con posteriores hallazgos anatomopatológicos y con la historia natural de la enfermedad (23).

Clasificaron a los quistes en varios estadios:

Estadio IR: El quiste contiene membranas sobrenadantes desprendidas del endoquiste.
Estadio I: Quiste simple con contenido líquido.
Estadio II: Los quistes contienen vesículas hijas y/o con un material ecoico al que denominan matriz.
Estadio III: Son quistes densamente calcificados.

Estos autores comprobaron que cuanto mayor era la edad del paciente y el tiempo de evolución de los quistes, encontraban a los quistes en estadios más avanzados y en el examen patológico con un mayor número de protoescólices teñibles, que denotaban un mayor grado de daño de la capa germinal y sufrimiento del parásito. El estadio III representa la muerte del parásito (23,24), aunque están descritas complicaciones por quistes viables a pesar de estar intensamente calcificados.

Cuando el perro ingiere las vísceras del huésped intermediario conteniendo los quistes, se liberan los escólex que se adhieren a las criptas de Lieberkuhn del yeyuno y pasadas unas 7 semanas se transforman en adultos, viviendo de 5 a 7 meses, en número de varios miles, liberando los huevos, cerrándose el ciclo biológico del parásito.

Según Smyth (25), la causa por la que el protoescólice se desarrolla en quiste o en estróbil o gusano, dependerá de la existencia de dos grupos de genes reguladores que dirigirán respectivamente la diferenciación hacia la larva o tenia adulta. En el huésped intermediario se encontraría algún inductor que bloquearía a los genes inductores de la transformación en tenia, mientras que se favorecería la expresión de los otros genes, dando lugar al quiste, favoreciéndose este proceso por productos de síntesis larvaria. En cambio, si el protoescólice se encuentra en un "ambiente de gusano adulto", como es el intestino del perro, sucedería el fenómeno inverso (25).

MANIFESTACIONES CLINICAS DE LA HIDATIDOSIS HEPATICA

Clásicamente se aceptaba que los quistes hidatídicos no causaban síntomas y que éstos solos sólo aparecían en los casos raros en que dichos quistes se complicaban (26). Por lo que se asociaba síntomas con complicaciones, creyéndose que la mayoría de los pacientes eran asintomáticos y que generalmente eran diagnosticados al detectarse una masa abdominal por el propio paciente o el médico, o bien, durante la realización de un estudio radiológico o necrópsico. Sin embargo estos conceptos han ido cambiando conforme han aparecido series más amplias de pacientes en los que se ha realizado una buena anamnesis (27) y a la aparición de métodos mejores complementarios que han permitido el diagnóstico correcto de este tipo de pacientes, relacionando los síntomas con la presencia de los quistes, así como han permitido un mejor conocimiento de la historia natural de esta enfermedad. Por ello actualmente podemos confirmar que la mayoría de pacientes con *equinococosis* hepática presentan algún tipo de sintomatología y que en una proporción que oscila entre el 20 y el 40%, presentarán algún tipo de complicación si no se modifica la historia natural del quiste con el tratamiento (28-31).

Los síntomas y signos de la hidatidosis dependen del tamaño y localización del quiste, así como de las complicaciones evolutivas que pueden surgir con el paso del tiempo.

Las manifestaciones clínicas tienen lugar mayoritariamente en la edad adulta, teniendo una mayor incidencia en una edad promedio de 44.5 años (32). Esto se explicaría por el lento crecimiento del quiste, pues aunque la infección se adquiere en la infancia, el quiste crece aproximadamente 1 cm por año y por la implicación de otros factores como son las alteraciones en la estructura del quiste producidas por el envejecimiento del mismo o por mecanismos defensivos del huésped. Los síntomas en la enfermedad no complicada no suelen aparecer hasta que el quiste no alcanza un tamaño de al menos de 10 cm (33). El síntoma más frecuente es el dolor sordo en el epigastrio y en el hipocondrio derecho en un 59 % de los casos. Otros síntomas que aparecen en menor proporción, aunque con relativa frecuencia son pérdida de peso y dispepsia (34).

El hallazgo exploratorio más frecuente es hepatomegalia difusa, dolorosa o no, mientras que la palpación del quiste solo es posible cuando es mayor de 20 cm. Dicha palpación debe ser muy cuidadosa para no romperlos o fisurarlos, no fluctúan dada su gran presión interna y en ocasiones, si se percuten producen una vibración muy característica denominada frémito hidatídico (35). Otros signos son abombamiento del margen costal derecho, esplenomegalia, ascitis y circulación colateral(34).

El 80 % de quistes hidatídicos se hallan en el hígado, en el 68 % son únicos, mientras que en un 31 % son múltiples. El lóbulo derecho se afecta aisladamente en un 54 % y el izquierdo en un 29 %, mientras que en un 11% los quistes están en ambos lóbulos.

Por otra parte en un porcentaje variable del 4.8 % al 8% hay una localización extrahepática asociada, pero siempre con afectación hepática(32,33,36).

La localización topográfica del quiste en el hígado es importante ya que puede ocasionar determinados síntomas y signos y esto condiciona la elección de la técnica quirúrgica más adecuada. Los quistes que crecen en el interior del parénquima hepático producirán hepatomegalia difusa, mientras los situados cerca de la cápsula de Glisson, pueden adquirir un aspecto pseudotumoral pediculado o bilobulado, dificultándose a veces su diferenciación preoperatoria con los quistes peritoneales (37, 38); si los quistes crecen cerca de la superficie externa de la cara antero-superior del lóbulo derecho pueden empujar hacia afuera el margen costal derecho, mientras crecen en la cara postero-superior pueden producir una lobulación del diafragma visible en una radiografía lateral del tórax.

El quiste puede producir ictericia obstructiva al crecer cerca del hilio hepático, y si se deja evolucionar puede originar una cirrosis biliar secundaria (39, 40). Si comprime estructuras vasculares puede causar un síndrome de la vena cava inferior, hipertensión portal y un síndrome de Budd-Chiari (30,34,41,42, 43).

COMPLICACIONES DEL QUISTE HIDATIDICO **PERFORACION DEL QUISTE**

Es la eventualidad más grave, dados los riesgos que entrañan de producir complicaciones: a) alérgicas que pueden llegar al shock anafiláctico, b) infecciosas por siembra de parásitos a otras estructuras, y c) obstructivas por afectación de la vía biliar (Tabla 1).

La causa de la perforación puede deberse a traumatismos incluso banales, maniobras de Valsalva, actos quirúrgicos, inadecuada palpación abdominal o perforación espontánea, sin que pueda encontrarse ningún factor desencadenante (44).

La ruptura contenida se produce cuando el endoquiste formado por la capa germinal y cuticular se rasga sin permitir el paso del contenido del quiste a la adventicia. La causa radica en que el endoquiste, que es una estructura muy frágil, está expuesto a diversos agentes nocivos como son la gran presión a la que está sometido por el líquido hidatídico que puede llegar a ser hasta de 80 cm de agua, su propio envejecimiento y la acción de agentes químicos o inmunitarios del huésped (19).

La ruptura contenida es muy poco probable que produzca síntomas alérgicos o infecciosos, siendo su riesgo principal el que pueda evolucionar a formas comunicantes o directas (44).

La perforación comunicante a las vías biliares es la complicación evolutiva más frecuente, constituyendo un 15-60% de los casos. Los quistes profundos del lóbulo derecho son los que presentan más frecuentemente esta complicación (27,45).

La ruptura se produce en un 60 % a los conductos biliares del lóbulo hepático derecho, en un 30 % en el lóbulo hepático izquierdo y en un 9 % en el hepático común. Si existe un buen drenaje hacia la vía biliar puede eliminarse todo el contenido del quiste y producirse con un poco de buena suerte de curación espontánea (46). El extremo opuesto sería la obstrucción biliar. Esta es favorecida por la modificación de las características de la bilis y por el desarrollo de una papilitis reaccional, inducidas por los productos parasitarios. La hidatidosis es una causa frecuente de ictericia obstructiva de etiología benigna y si no se realiza un drenaje rápido de la vía biliar puede provocar secundariamente una colangitis, con dolor abdominal y fiebre como síntomas más frecuentes. Cuando la parasitosis afecta la vía biliar existe un incremento en la incidencia de la litiasis biliar. Su patogenia puede deberse a trastornos mecánicos que inducen estasis en la vía biliar y a alteraciones morfológicas y funcionales de las vías biliares producidas por los productos parasitarios (47,48).

Excepcionalmente se describen otros cuadros clínicos secundarios a la afección de la vía biliar en la hidatidosis: colangitis esclerosante, causada por daño del epitelio secundario al aumento de las presiones de la vía biliar (49), pancreatitis aguda (50), peritonitis biliar (51) y hemobilia (52).

La ruptura directa puede producirse a cavidad torácica o abdominal y producir complicaciones alérgicas o infecciosas. La intensidad de las manifestaciones alérgicas dependen del grado de sensibilización individual y de la cantidad del líquido invertido. Estas complicaciones biliares pueden ir desde un shock anafiláctico cuya frecuencia de aparición se estima entre 1 y 10 % (30,32,53,54) y que puede ser mortal o a no dar sintomatología alguna (54).

Por otra parte, la ruptura hacia la cavidad abdominal, que sucede con una frecuencia del 17 % deparará complicaciones infecciosas, debido a la diseminación de los escólices, desarrollando en los años siguientes nuevos quistes (8).

La perforación del quiste hacia la cavidad abdominal puede cursar de forma aguda, subaguda o crónica. Los síntomas pueden aparecer pocos días después de la ruptura, con distensión abdominal rápida y progresiva y especialmente con un deterioro grave del estado general, pudiendo acompañarse todo ello de una intensa eosinofilia y reacción de Casoni con positividad intensa y previa a la reacción de Casoni (27). Los síntomas crónicos son distensión abdominal progresiva e indolora, que se pueden asociar a molestias secundarias por compresión de vísceras abdominales (55) e incluso a un cuadro de obstrucción intestinal y ascitis (56, 57).

La perforación del quiste hacia el tórax conlleva a un pronóstico grave y puede producirse hacia diversas estructuras y en diferentes combinaciones (tabla I).

Clinicamente la perforación puede ser asintomática o bien deparar una amplia gama de síntomas, como ataque al estado general, fiebre, dolor torácico de tipo pleurítico, tos, disnea, vómica, ictericia y bilióptisis.

Exceptuando la perforación a las vías biliares, la frecuencia de aparición de rotura del quiste con relación a las restantes complicaciones evolutivas varían entre 4% y un 26% para la perforación en cavidad abdominal y de un 5,8 %, 7% y hasta un 30,9 % para las formas hepatotorácicas (27, 28,29).

INFECCION

Con el crecimiento del quiste puede producirse compresión, atrofia y fenómenos de desvascularización del parénquima hepático vecino, así como compresión de los canaliculos biliares con formación de bilirragia, creándose un terreno adecuado para el crecimiento de las bacterias que alcanzan dicha zona, habitualmente por vía portal.

La infección puede manifestarse en distintos grados de intensidad, desde una "adventicistis" asintomática a la abscedificación del quiste con la consiguiente muerte del parásito.

Los microorganismos cultivados corresponden generalmente a la flora mixta intestinal, aunque esporádicamente puedan aislarse gérmenes como *H. influenzae*, *S typhi* y *Streptococcus Milleri* (58,59,60).

El cuadro clínico típico es el de un absceso hepático piógeno, con fiebre alta, escalofríos, quebrantamiento del estado general y dolor abdominal.

Se observó que el dolor abdominal y la ictericia eran los síntomas más frecuentes, mientras que la fiebre aparecía en un 28 % de los casos, siendo la mayoría de los quistes multivesiculados, lo que denota sufrimiento del parásito (28).

CALCIFICACIÓN

Anteriormente se admitía que la calcificación de un quiste significaba la muerte del parásito y suponía una especie de curación espontánea del paciente, sin embargo, los quistes calcificados cursan con un cortejo sintomático similar al de los no calcificados. La calcificación intensa de los quistes no evita que aparezcan complicaciones, se han descrito perforaciones diafragmáticas (61), fistulas hepatobronquiales (13), supuración y afeción de la vía biliar (27).

Además la presencia de la calcificación supone una dificultad añadida al acto quirúrgico y puesto que impide el colapso de la cavidad residual, produce una fistula en caso de realizarse una marsupialización. Excepcionalmente se han descrito complicaciones postoperatorias a largo plazo como la destrucción del confluente hepático por calcificación intensa y progresiva iniciada a partir de un pequeño fragmento residual de adventicia, que produce en el paciente ictericia obstructiva y colangitis (28).

La calcificación se produce por la gran afinidad de la adventicia por las sales de calcio, lo que supone para el parásito una mayor avidez en el intercambio de nutrientes. Esto se ve favorecido si existe una infección subyacente, hipoxia o si el quiste se ha roto o fisurado.

Los quistes calcificados se diagnostican generalmente por métodos radiológicos, aunque un pequeño porcentaje no son detectados por estos métodos y se diagnostican durante el acto operatorio o mediante anatomía patológica (27,28)

DIAGNOSTICO

En la actualidad se dispone de una amplia variedad de medios complementarios (Tabla II) cada vez más perfeccionados, que utilizados individualmente o en forma combinada, nos permite el diagnóstico de la hidatidosis con una sensibilidad y especificidad cercanas al 100 %. Además permiten un mejor conocimiento de la historia natural de la enfermedad y de la respuesta obtenida de un determinado tratamiento.

a) PRUEBAS RUTINARIAS DE LABORATORIO

Son de escaso valor diagnóstico. Puede observarse un patrón de colestasis anictérica con aumento de la fosfatasa alcalina y GGT y en menor cuantía de las transaminasas que puede ser expresión de un efecto de compresión del parénquima hepático o de una obstrucción parcial del parénquima hepático. Si la vía biliar se obstruye totalmente también se elevará la bilirrubina.

Puede existir una discreta leucocitosis, hallándose eosinofilia superior al 7 % en un 30 % de los pacientes y se produce generalmente cuando hay una ruptura del quiste (36).

b) PRUEBAS INMUNOSEROLOGICAS

El quiste hidatídico contiene diversas sustancias y estructuras que poseen capacidad antigénica, que si contactan al sistema inmune del huésped determinaran la producción de anticuerpos que podrán detectarse por diversos métodos (tabla II).

Todas estas técnicas pueden dar falsos positivos y negativos, aunque cada vez con menor medida gracias a su progresivo perfeccionamiento.

Los falsos positivos pueden deberse a la presencia en el líquido hidatídico de antígenos compartidos con otros céstodos, incluyendo *E. multilocularis*, o bien a la presencia de proteínas no específicas del parásito que poseen capacidad antigénica.

Los falsos negativos pueden ser el resultado de diversos factores: a) a la total integridad del quiste, b) que éste no contenga escólex o c) que el parásito haya muerto. También puede deberse a la baja concentración de los anticuerpos séricos, a la existencia de cepas serológicamente distintas y a la localización del quiste, disminuyendo la sensibilidad diagnóstica en los quistes pulmonares respecto a los hepáticos (62)

c) INTRADERMORREACCION: PRUEBA DE CASONI

La prueba cutánea de Casoni indica equinococosis pasada o presente, la cual consiste en la inyección intradérmica de una solución de líquido hidatídico crudo, valorando la respuesta cutánea tardía que aparecía frente a antígenos de proteínas inespecíficas, lo cual deparaba un gran número de falsos positivos. Posteriormente, para aumentar su especificidad se ha empleado líquido hidatídico purificado hasta 3 mg/ml y valorándose la respuesta cutánea inmediata (media hora), frente a polisacáridos del parásito, siendo positiva la prueba si aparece una reacción papulo-eritematosa, posteriormente se valora en el mismo sitio a las 48 horas, observándose una respuesta indurada de aproximadamente 3 cm, considerándose en este como caso positivo para equinococcos. La especificidad de esta prueba está en

duda debido a las reacciones cruzadas con otros céstodos: *Taenia saginata*, *Hymenolepis nana*, *Taenia solium*.

Si se desea realizar estudios serológicos, siempre habrá que obtener las muestras antes de hacer la prueba de Casoni. Puede persistir positivo durante años a pesar de la curación del paciente y puede ocasionar reacciones alérgicas severas.

d) FIJACIÓN DEL COMPLEMENTO (REACCIÓN DE WEINBERG)

Es muy útil clínicamente porque se negativiza alrededor de los 6 meses después de curarse la enfermedad y permite un control posterior ya que se positiviza de nuevo en caso de recurrencia. Detecta anticuerpos del tipo de IgM, presenta falsos positivos y negativos y disminuye considerablemente su sensibilidad en la hidatidosis pulmonar.

e) HEMAGLUTINACIÓN INDIRECTA:

Es muy sensible en la hidatidosis hepática 88 %, aunque disminuye en la pulmonar 52 %, no es detectada en algunas cepas de *E. granulosus* ni permite diferenciar entre infección por *E. granulosus* y *multilocularis*

f) INMUNOELECTROFORESIS

Combina la separación electroforética de las proteínas del líquido hidatídico con su precipitación al enfrentarlas a los anticuerpos obtenidos de suero de los enfermos. En la hidatidosis estas reacciones suceden en la banda del " arco 5 " que es el específico para el *equinococcus*, aunque no diferencia entre *E. granulosus* y *multilocularis*. Últimamente se ha aislado el antígeno 4 que sí es específico de *E. granulosus*.

La inmunoelectroforesis es una técnica más sensible que la hemaglutinación indirecta, inmunofluorescencia y que la aglutinación de látex. También indica infección activa, negativizándose en pocos meses tras la cirugía efectiva y haciéndose positiva en caso de recurrencia. Su inconveniente consiste en que puede dar algunos falsos negativos causados por los bajos niveles de anticuerpos de algunos pacientes.

g) CONTRAINMUNOELECTROFORESIS:

Es una variante de la técnica anterior que posee las ventajas de ser más rápida y sensible.

h) PRUEBAS INMUNOENZIMÁTICAS: ELISA

Tiene la ventaja de requerir una cantidad mínima de antígeno, siendo recomendable que se utilice el antígeno 5 con lo que se logra una realización de gran sensibilidad y especificidad y permite la diferenciación con *E. multilocularis*. También permite estudios epidemiológicos y de escrutinio en grupos de población con la finalidad de detectar portadores asintomáticos. Es una técnica rápida, económica y con una sensibilidad y especificidad del 94 y 90 % respectivamente.

La técnica utilizada es el método indirecto según el micrométodo propuesto por Ruitenberg. Para la disolución del antígeno, se utiliza amortiguador fosfato con pH 7.2, con 0.02% de azida sódica. Mediante titulaciones previas, se determina la concentración antigénica óptima que es de 5 microgramos en peso seco/ml.

Se emplean policubetas de poliestireno de fondo plano. La sensibilización de las mismas se realiza con 0.1 ml de la solución del antígeno por cubeta, incubándolas durante 3 horas a 37 grados centígrados. Luego, antes de colocar los sueros, se lavan 3 veces con agua destilada con 0.05% de Tween 20. Los sueros se inactivan durante 30 minutos a 56 grados

centígrados, y después se diluyen con amortiguador fosfato de pH 7.2 con 0.05% de seroalbúmina bovina y se realizan sucesivas diluciones

Las policubetas preparadas se incuban a 1 hora a 37 grados centígrados, posteriormente se lavan 3 veces con agua destilada con Tween 20. Después se distribuye 0.1 ml del conjugado con peroxidasa en cada pocillo y se incuban durante 1 hora a 37 grados centígrados. Después de un nuevo lavado, en cada cubeta se distribuye 0.1 ml del sustrato que consistió en una solución de ácido 5-amino salicílico y H₂O₂.

Se vuelven a incubar las policubetas durante una hora a temperatura ambiente después se detiene la reacción, con el agregado de 0.025 ml de NaOH 1N en cada pocillo. Y finalmente se realiza la lectura en forma visual que puede medirse con facilidad por espectrofotometría (125).

Existen parásitos como céstodos como lo son *Taenia solium*, *Taenia saginata*, *Hymenolepis nana*, que van a producir reacciones cruzadas con este tipo de examen, por lo que se considera necesario realizar pruebas sucesivas hasta que estos parásitos den resultados negativos, y que los equinococos resulten como positivos, el promedio más 2 desviaciones estándar es tomado como valor de corte que a partir del cual va a representar como dato positivo para el estudio (126)

i) DETERMINACIÓN DE Ig E ESPECÍFICA:

Como esta inmunoglobulina tiene una vida media más corta que las restantes, se utiliza su medición para valorar la eficacia del tratamiento con fármacos. Estas técnicas tienen un 15-20% de falsos positivos y negativos por lo que el método de diagnóstico fundamental debe ser radiológico y estar complementado por las pruebas inmunoserológicas (63).

j) ESTUDIOS RADIOLOGICOS

Existen en la actualidad varios procedimientos de diagnóstico que nos pueden orientar, conducir y a la vez realizar procedimientos terapéuticos siendo los siguientes:

1) ESTUDIOS RADIOLOGICOS CONVENCIONALES

Las radiografías simples del abdomen demuestran quistes calcificados en un 30 % de los casos (63), aunque pueden no detectarlos y solo demostrarse en cirugía o anatomía patológica (27,63). También puede observarse hepatomegalia, aerobilia o niveles hidroaéreos si hay infección o comunicación con la vía biliar con incompetencia del esfínter de oddi (63).

2) ULTRASONIDO (USG)

Por su inocuidad, sencillez, economía y elevada sensibilidad y especificidad, deben considerarse como la primera técnica diagnóstica a emplear en la hidatidosis, en caso de duda con tomografía axial computarizada (TAC), y complementando el estudio con serología.

Otra indicación de los ultrasonidos consiste en el seguimiento de los pacientes que han recibido cualquier tipo de tratamiento, ya sea quirúrgico o médico, para objetivar la respuesta al tratamiento y la posible aparición de enfermedad recurrente (64).

También permiten diagnosticar distintas complicaciones evolutivas como la ruptura a las vías biliares(65,66,67,68), afección a otros órganos, ruptura o diseminación a peritoneo (69), incluso, detecta imágenes que pueden sugerir la inminencia de complicación inmediata (44).

3) TOMOGRAFIA AXIAL COMPUTARIZADA (TAC)

Tiene una sensibilidad aún mayor que el ultrasonido, llegando a ser del 98 %, pudiendo detectar con más certeza quistes en localizaciones inusuales (70). Puede emplearse en el seguimiento evolutivo de los quistes tratados o no. También permite un abordaje más seguro al realizar punciones y drenajes percutáneos. Presenta como inconveniente el de su alto costo.

4) RESONANCIA MAGNETICA NUCLEAR

Obtiene imágenes de los distintos estadios evolutivos del quiste y de sus posibles complicaciones y también permite seguimiento de los pacientes tratados médicamente, pero no presenta ventajas sobre la TAC (71).

k) ENDOSCOPIA

Unos de los métodos de diagnóstico que se han utilizado para esta patología son los endoscópicos, entre los más utilizados son la Colangiopancreatografía retrograda endoscópica, y la laparoscopia:

1) COLANGIOPANCREATOGRAFIA RETROGRADA ENDOSCOPICA (CPRE):

Constituye el método de elección para el estudio de las vías biliares cuando se sospecha que puedan estar afectadas. Puede demostrar los conductos biliares desplazados alrededor del quiste, vesículas hijas dentro del mismo y la comunicación entre la vía biliar y el quiste, así como material amorfo o vesículas hijas en la vía biliar principal. También es útil en el diagnóstico de complicaciones quirúrgicas que afecten las vías biliares. Así mismo permite un abordaje terapéutico mediante la realización de una esfinterotomía endoscópica (66,67,68).

Las indicaciones de la esfinterotomía endoscópica pueden ser preoperatorias o postoperatorias (113):

1.- PREOPERATORIAS:
Material hidatídico en vía biliar
colangitis aguda
2.- POSTOPERATORIAS
Papilitis
Fístula biliar externa
Restos de material hidatídico

Los resultados de la esfinterotomía publicados en la literatura mundial, consideradas de la forma global todas sus indicaciones son de una mortalidad del 0.5 % - 1 % y una morbilidad del 5 % - 10 % (114, 115,116).

2) LAPAROSCOPIA

Actualmente este método ha quedado relegado en el diagnóstico de la hidatidosis por estudios menos invasivos por el USG y la TAC, aunque se han descrito casos aislados en donde la laparoscopia ha sido útil en el diagnóstico de quistes localizados en zonas inusuales como en el ligamento redondo, donde los ultrasonidos no fueron concluyentes (72).

1) GAMMAGRAFIA

La gammagrafía con ⁹⁹-tecnecio-HIDA ha sido totalmente relegada por los ultrasonidos y la TAC. Sin embargo para algunos autores es útil para valorar la función y morfología hepática tras resecciones quirúrgicas, constituyendo el método de elección en el diagnóstico de las fistulas biliobronquiales (73).

DIAGNOSTICO DIFERENCIAL

El diagnóstico de *equinococcosis* se alcanza en más del 95 % de los casos asociando los ultrasonidos y la serología. Pero el diagnóstico diferencial con lesiones ocupantes de espacio hepático puede hacerse más difícil si la serología es negativa o si se infecta el quiste, perdiendo su patrón ecográfico o tomográfico habitual. Deben diferenciarse de tumores sólidos (74), y abscesos amebianos (75).

Pueden confundirse también con poliquistosis hepatorenal, con la que pueden coexistir (76), la colecistitis aguda (77) y la enfermedad de Caroli (78).

Los quistes hepáticos calcificados deben distinguirse de otras causas más infrecuentes de calcificación intrahepática producidas por tumores primitivos hepáticos, hemangiomas, cálculos intrahepáticos y tuberculomas. (36).

TRATAMIENTO

Hasta hace unos pocos años, la cirugía era el único tratamiento efectivo para la hidatidosis. Pero al igual que ha ocurrido en otros campos de la Gastroenterología como el de la úlcera péptica y la litiasis biliar entre otros, estamos asistiendo al desarrollo y aplicación en la *equinococcosis* de nuevas técnicas terapéuticas menos invasivas.

Se dispone en la actualidad de tratamiento con fármacos, esfinterotomía endoscópica y drenaje percutáneo de los quistes. Siendo estas dos últimas técnicas aplicaciones de métodos inicialmente diagnósticos.

Éstos tratamiento nuevos pueden aplicarse de forma complementaria con la cirugía o como alternativa a la misma en grupos de pacientes muy seleccionados, como pueden ser enfermos con alto riesgo quirúrgico. Y una vez que se vayan informado mayor número de pacientes tratados con estos nuevos métodos y se vaya comprobando su eficacia y seguridad, probablemente asistamos a una ampliación en sus indicaciones (14).

TRATAMIENTO MEDICO

La mortalidad y la morbilidad que tiene la cirugía en los pacientes con alto riesgo quirúrgico o en los que la cirugía estaba contraindicada, impulsaron la búsqueda de fármacos que fuesen efectivos contra la *equinococcosis* (97).

El primer fármaco empleado en la clínica fue el mebendazol 50 mg/ kg, obteniendo buenos resultados, confirmados posteriormente (98, 99, 100). En 1993 nace el albendazol que va a sustituir al mebendazol, el cual se consiguen tasas sanguíneas e intraquisticas superiores al mebendazol (101, 102).

La comprobación radiológica de una buena respuesta a la quimioterapia se basa en la observación mediante los ultrasonidos de signos indicativos de involución del quiste, que pueden darse de manera espontánea en la evolución natural de la enfermedad, pero que suceden con más frecuencia y de forma más rápida en los pacientes tratados (98). A continuación mencionamos los 2 medicamentos utilizados.

Sin embargo algunos autores (99,105) hallan una correlación entre la respuesta clínica y los niveles sanguíneos, lo que podría explicarnos por que pacientes que no responden con el mebendazol si lo hagan con el albendazol (102).

También se ha descrito después del tratamiento con albendazol, de anticuerpos contra antígenos previamente indetectables (106).

Se han comunicado recurrencias transitorias meses (98) o entre uno y tres años después de terminar el tratamiento (98, 102). Habiéndose descrito, la reaparición del quiste en la misma localización donde experimentó la regresión (98).

No se ha encontrado el tiempo óptimo que debe durar el tratamiento, algunos autores proponen 8 ciclos de albendazol durante 30 días, separados por intervalos de 2 semanas de descanso (107).

En cuanto a los criterios clínicos de respuesta, como disminución del dolor o del tamaño o tensión de los quistes, tampoco son objetivos. Como tampoco indican muerte del parásito los datos radiológicos o serológicos, ya que se han descrito escólices viables en quistes con criterios de respuesta a los ultrasonidos y viceversa.

Dentro de los efectos secundarios del tratamiento medico son los efectos teratógenos y embriotóxicos en animales (102), se han descrito reacciones alérgicas severas precoces como fiebre o dolor torácico del tipo pleurítico (108) o con fiebre o prurito, que obligaron a suspender el tratamiento (109).

Con el uso prolongado se ha observado neutropenia reversible en un 5 % de los pacientes, informando una trombocitopenia aislada con hemorragia grave e insuficiencia renal (110).

Las pruebas de funcionamiento hepático pueden alterarse, actuando el fármaco como un agente hepatotóxico intrínseco, pudiendo actuar clínicamente como una hepatitis o como una colestasis (102).

Se ha atribuido a la desvitalización de la capa germinal del quiste producida por estos fármacos, algunos efectos secundarios como perforación del quiste (111), incluso con shock anafiláctico (102) e infección bacteriana (112).

TRATAMIENTO QUIRURGICO

Previamente se comentó que era el único tratamiento con que se contaba, y en la actualidad sigue siendo la terapia que debe plantearse como alternativa, salvo excepciones como la afección de la vía biliar, y constituye el método de referencia con el que deben compararse las nuevas modalidades terapéuticas (14).

VIA DE ABORDAJE

La vía de abordaje quirúrgica de elección es aquella que permita un mejor campo operatorio sobre el que actuar en caso de complicaciones intra-operatorias, que pueda tratarse correctamente la cavidad residual y que permita la exploración de la vía biliar principal también dependerá de la localización del quiste y de la mayor confianza y seguridad que tenga el cirujano en cada una de ellas (14).

NEUTRALIZACION DEL PARASITO

Durante el acto quirúrgico es primordial evitar la diseminación peritoneal del parásito. Para evitarlo se protegerá el campo con compresas empapadas en alguna sustancia escolicida (30, 80). Si el quiste va a ser abierto, previamente se descomprimirá mediante una incisión y aspiración. Una vez abierto se evacuará su contenido mediante aspiradores (81), posteriormente se instilan en la cavidad quística abierta cualquiera de los siguientes escolicidas:

1.- Formól 2%
2.- Suero salino hipertónico alcohol: absoluto 80%
3.- Nitrato de plata
4.- Cetrimina 0.5 % - 1 %
5.- Peróxido de hidrógeno
6.- Clorhexidina

Aunque ha sido cuestionado el uso de estos escolicidas por provocar colangitis esclerosante (82). Algunos autores proponen como escolicidas seguros la clorhexilina, el peróxido de hidrógeno, y el alcohol al 80 % y la cetrimida al 0.5 % (80).

Si se decide la utilización de un escolicida, no debe emplearse si se sospecha comunicación bilioquistica por datos clínicos, biológicos o radiológicos y si en la intervención existe comunicación, el líquido hidatídico estará teñido de bilis. Además la cantidad inyectada de escolicida en el quiste debe ser igual a la extraída, para no provocar una hiperpresión y paso a las vías biliares (14).

Está establecido que los productos del parásito pueden dañar per se el epitelio biliar (48) y producir papilitis que dificultaría a su vez el drenaje de la vía biliar, favoreciendo la subsecuente estasis biliar, la sobreinfección y la colangitis (47,48).

Otros efectos secundarios, aún más excepcionales, atribuidos a la escolicidas son pancreatitis aguda (83) y acidosis metabólica (84) por formol y choque anafiláctico y embolia gaseosa por peróxido de hidrógeno (7).

EVACUACION DEL PARASITO

Si el quiste no se extrae entero, el siguiente paso en la intervención quirúrgica consiste en la eliminación de la capa germinal, a ser posible completa, aunque lo más frecuente es que se extraiga fragmentada (79).

TRATAMIENTO DE LA CAVIDAD RESIDUAL

Una vez que se ha extraído el quiste, se plantea el principal problema en la cirugía de la hidatidosis hepática, que consiste en el tratamiento de la cavidad residual creada mediante diversas técnicas quirúrgicas, que pueden clasificarse en dos grandes grupos: técnicas conservadoras y radicales; los métodos conservadores comprenden todas aquellas técnicas que mantienen la periquística in situ, mientras que en los radicales, ésta es extirpada.

TABLA : TECNICAS QUIRURGICAS

1.- METODOS CONSERVADORES
1.1 Quistoperiquistectomía parcial
1.2 Marsupialización
1.3 Drenaje interno.
1.3.1 Quistoyeyunostomia
1.3.2. A cavidad peritoneal
1.3.3. A vía biliar y duodeno
2.- METODOS RADICALES:
2.1. Quistoperiquistectomia total
2.2. Hepatectomías:
2.2.1. regladas
2.2.2. Atípicas

MATERIAL Y METODOS:

Se realizó un estudio retrospectivo, transversal, observacional para determinar la prevalencia de la Enfermedad Hidatídica Hepática en el Hospital Juárez de México (HJM) de la Secretaría de Salubridad y Asistencia (SSA) así mismo se llevó a cabo revisión de la literatura mundial.

Se incluyeron en el estudio todos los casos de pacientes que acudieron a la Consulta Externa del servicio de Gastroenterología del HJM de la SSA durante el periodo comprendido del 1 de enero de 1995 - 31 de diciembre de 1998, se revisaron sus expedientes clínicos - radiológicos y se registraron en una hoja de captura de datos que comprendía: antecedentes generales, presentación clínica, estudios de laboratorio y de gabinete, terapéutica previa, respuesta del tratamiento, evolución clínica, complicaciones y mortalidad.

El análisis mediante estadística descriptiva.

PRESENTACION DE CASOS

CASO 1

Paciente del sexo femenino, 58 años de edad, originaria de Poza Rica, Veracruz con residencia en el D.F, perteneciente a un nivel socioeconómico bajo. Con alimentación deficiente en cantidad y calidad, ocupación: labores del hogar, tabaquismo: negativo. alcoholismo: positivo, desde hace 20 años, 5 cervezas cada fin de semana, aproximadamente 85 gramos de alcohol demás toxicomanías negativas. Sin datos de hacinamiento. Convivencia con animales (perro). PADECIMIENTO ACTUAL: Inicia hace 1 mes, con dolor abdominal de predominio en hipocondrio derecho de intensidad leve, sin irradiación, que aumenta con los movimientos del tronco, con la inspiración profunda y cede con el reposo, iniciándose estudios para descartar colecistitis crónica litiásica. E.F.: normal. Laboratorios: Biometría Hemática Completa (Tabla IV), Química Sanguínea (Tabla V), Electrolitos Séricos (Tabla VI), Tiempos de coagulación (Tabla VII), Pruebas Funcionales Hepáticas (Tabla VIII), dentro de parámetros normales.

USG hígado: (29-sept-94) Quiste en hígado en el lóbulo derecho: 7.7 x 9.5 cm (Figura 6) (Gráfica 6)(Tabla III).

TAC abdomen: (22-Nov-94) Quiste hepático lóbulo derecho de 8.6 x 6.9 cm.(Figura 8 y 9) (Gráfica 6)(Tabla III)

TAC abdomen: (21-nov-95) Quiste en lóbulo hepático derecho con diámetro de 7.41 cm.(Figura 10)(Gráfica 6)(Tabla III).

TAC abdomen: (25-mar-97) Quiste simple hepático en lóbulo derecho 7.4x6.8 cm. (Figura 11)(Gráfica 6)(Tabla III).

PRUEBA CUTANEA CASONI: (Oct-96) Reacción positiva

ELISA PARA *ECHINOCOCCUS*: (Oct-96) positiva

Se dan 2 ciclos de albendazol 600 mg diarios por dos meses.

USG hepático: (30-jun-97) Quiste hepático derecho de 5.5 x 6.9 x 6.3 cm.(Figura 7) (Gráfica 6)(Tabla III).

MATERIAL Y METODOS:

Se realizó un estudio retrospectivo, transversal, observacional para determinar la prevalencia de la Enfermedad Hidatídica Hepática en el Hospital Juárez de México (HJM) de la Secretaría de Salubridad y Asistencia (SSA) así mismo se llevó a cabo revisión de la literatura mundial.

Se incluyeron en el estudio todos los casos de pacientes que acudieron a la Consulta Externa del servicio de Gastroenterología del HJM de la SSA durante el periodo comprendido del 1 de enero de 1995 - 31 de diciembre de 1998, se revisaron sus expedientes clínicos - radiológicos y se registraron en una hoja de captura de datos que comprendía: antecedentes generales, presentación clínica, estudios de laboratorio y de gabinete, terapéutica previa, respuesta del tratamiento, evolución clínica, complicaciones y mortalidad.

El análisis mediante estadística descriptiva.

PRESENTACION DE CASOS

CASO 1

Paciente del sexo femenino, 58 años de edad, originaria de Poza Rica, Veracruz con residencia en el D.F, perteneciente a un nivel socioeconómico bajo. Con alimentación deficiente en cantidad y calidad, ocupación: labores del hogar, tabaquismo: negativo. alcoholismo: positivo, desde hace 20 años, 5 cervezas cada fin de semana, aproximadamente 85 gramos de alcohol demás toxicomanías negativas. Sin datos de hacinamiento. Convivencia con animales (perro). **PADECIMIENTO ACTUAL:** Inicia hace 1 mes, con dolor abdominal de predominio en hipocondrio derecho de intensidad leve, sin irradiación, que aumenta con los movimientos del tronco, con la inspiración profunda y cede con el reposo, iniciándose estudios para descartar colecistitis crónica litiásica. E.F.: normal. Laboratorios: Biometría Hemática Completa (Tabla IV), Química Sanguínea (Tabla V), Electrolitos Séricos (Tabla VI), Tiempos de coagulación (Tabla VII), Pruebas Funcionales Hepáticas (Tabla VIII), dentro de parámetros normales.

USG hígado: (29-sept-94) Quiste en hígado en el lóbulo derecho: 7.7 x 9.5 cm (Figura 6) (Gráfica 6)(Tabla III).

TAC abdomen: (22-Nov-94) Quiste hepático lóbulo derecho de 8.6 x 6.9 cm.(Figura 8 y 9) (Gráfica 6)(Tabla III)

TAC abdomen: (21-nov-95) Quiste en lóbulo hepático derecho con diámetro de 7.41 cm.(Figura 10)(Gráfica 6)(Tabla III).

TAC abdomen: (25-mar-97) Quiste simple hepático en lóbulo derecho 7.4x6.8 cm. (Figura 11)(Gráfica 6)(Tabla III).

PRUEBA CUTANEA CASONI: (Oct-96) Reacción positiva

ELISA PARA *ECHINOCOCCUS*: (Oct-96) positiva

Se dan 2 ciclos de albendazol 600 mg diarios por dos meses.

USG hepático: (30-jun-97) Quiste hepático derecho de 5.5 x 6.9 x 6.3 cm.(Figura 7) (Gráfica 6)(Tabla III).

CASO 2:

Paciente del sexo masculino, 58 años de edad, Originario y residente de Guanajuato. Comerciante, casado, católico, perteneciente a un nivel socioeconómico bajo, tabaquismo: positivo. Alcoholismo: positivo desde los 13 años de edad cada fin de semana 300 ml (brandy) aproximadamente 91 gramos de alcohol. Demás toxicomanías: negativas. Hacinamiento negativo. Convivencia con animales: gallinas. Hace 30 años fue intervenido quirúrgicamente de apendicectomía. Hace 14 años amigdalectomía. Gastroduodenitis diagnosticado hace 3 años, el cual ha estado bajo tratamiento médico con bloqueadores de los receptores tipo 2 de la histamina y antiácidos. PADECIMIENTO ACTUAL: Refiere iniciar hace 1 mes aproximadamente con dolor abdominal difuso en todo el abdomen, de moderada intensidad, multitratado sin presentar mejoría, acude con médico particular donde le solicita USG hepático para descartar una colecistitis crónica litiasica, en el cual le informó la presencia de una masa hepática y lo refirió a esta institución. Además de referir pirosis, RGE, odinofagia de 1 mes de evolución. EF: Hepatalgia sin visceromegalias. Resto normal. Laboratorios: Biometría Hemática Completa (Tabla IV), Química Sanguínea Tabla V), Electrolitos Séricos(Tabla VI), Tiempos de coagulación (Tabla VII), Pruebas Funcionales Hepáticas (Tabla VIII) dentro de los parámetros normales.

PANENDOSCOPIA: (21-Jun-93) laringitis crónica, gastritis de cuerpo y antro y duodenitis. USG hepático: (21-Oct-96) Masa hepática de 3.3 x 3.1 cm, a descartar *echinococcus* (Gráfica 6)(Tabla III).

PRUEBA CUTANEA CASONI: (Oct-96) Reacción positiva.

ELISA PARA ECHINOCOCCUS: No se le realizó por estar un solo día hospitalizado. Tratamiento con albendazol: 600 mg/día x 30 días.

CASO 3

Paciente de sexo masculino, 55 años de edad, originario y residente del estado de Michoacán, perteneciente a un nivel socioeconómicamente bajo, con alimentación deficiente en cantidad y calidad, convivencia con animales (gallinas y perros). Tabaquismo: positivo. Alcoholismo: positivo desde los 26 años de edad cada 15 días, a base de pulque 2 litros y 6 cervezas aproximadamente 198 gramos de alcohol. Toxicomanías: negativas, comerciante, casado, creyente, hacinamiento negativo. Antecedentes personales patológicos: negativos. PADECIMIENTO ACTUAL: Lo inicia hace 1 mes con náuseas y vómitos de contenido gástrico, 3-4 veces por día, 5 días después inicia con dolor abdominal tipo cólico, en todo el abdomen, de gran intensidad, que disminuye en forma gradual hasta desaparecer y localizarse únicamente en hipocondrio derecho y epigastrio, prescribiendo tratamiento médico múltiple que no recuerda el nombre de los medicamentos, sin tener mejoría, posteriormente el dolor se le irradia en hemicinturón del lado derecho hasta área lumbar derecha que aumenta con el ejercicio y disminuye con el reposo, sin tener relación con los alimentos, refiere escalofríos, astenia, adinamia e hiporexia, presentando pérdida de peso de 5 kg en 1 mes, distensión abdominal posprandial inmediato, acudiendo con médico particular el cual le solicita un USG hepático en donde se le informa la presencia de una quiste hepático y lo envía a esta institución. EF: sistema cardiopulmonar sin compromiso. Abdomen: dolor en la palpación media y profunda en epigastrio y en cuadrante superior derecho, hepatalgia, no hepatomegalia. Laboratorio: con Biometría Hemática Completa (Tabla IV), Tiempos de coagulación (Tabla VII) Pruebas funcionales hepáticas (Tabla VIII) alterados.

PRUEBA CUTANEA CASONI: (8-Oct-96) Reacción positiva

ELISA PARA *ECHINOCOCCUS*: (8-Oct-96) positiva

Tratamiento con albendazol: 800 mg/día por 40 días.

2^{do} esquema de tratamiento con albendazol 600 mg diarios por 30 días

USG hepático: (23-nov-98): Imagen hiperecoica en de 3.7 x 3.0 x 3.6 cm de pared delgada. (Figura 12)(Gráfica 6)(Tabla III).

TAC de abdomen: (23-nov-98): tres imágenes de quiste hepático en fase de degeneración con diámetro de 4 cm cada uno (Figura 13 incisos a, b, c) y (Figura 14 inciso d) (Gráfica 6) (Tabla III).

Tratamiento con albendazol: 600 mg diarios por 30 días

CASO 4

Paciente del sexo femenino, 64 años de edad. Originaria y residente del D.F. perteneciente a un nivel socioeconómicamente medio, casada, ocupación: labores del hogar, analfabeta, alimentación deficiente en cantidad y calidad, tabaquismo: negativo. Alcoholismo: positivo a partir de los 40 años de edad, ½ litro de pulque diario aproximadamente 24 gramos de alcohol. Demás toxicomanías negativas. Hacinamiento negativo. Convivencia con animales: un perro. Combe negativo. **PADECIMIENTO ACTUAL:** Lo inicio hace 7 meses con dolor abdominal generalizado, tipo cólico, moderado, sin irradiaciones, remite en forma parcial con analgésicos, se le solicitó un USG hepático para descartar una colecistitis crónica litiasica, siendo el informe con la presencia de un quiste hepático en lóbulo derecho, hace 3 días presentó cefalea de predominio izquierdo, fotofobia, distensión abdominal, meteorismo y constipación, así como también presentó evacuaciones melénicas, una vez por día, asociándose con alteraciones en el estado de consciencia, desorientación y lenguaje incoherente. E.F.: hepatalgia, no visceromegalias. Laboratorio: Biometría Hemática Completa (Tabla IV), Química Sanguínea (Tabla V), Electrolitos Séricos (Tabla VI), Tiempos de coagulación (Tabla VII), Pruebas Funcionales Hepáticas (Tabla VIII) dentro de los parámetros normales.

USG hepático: (4-mar-97) 1) Quiste hepático en lóbulo derecho. 6.1 x 4.9 cm (Gráfica 6) (Tabla III).

2) cambios de hepatopatía crónica

PANENDOSCOPIA: (19-Mar-97) Gastritis antral crónica

PRUEBA CUTANEA CASONI: (Mayo-97) Reacción negativa

ELISA PARA *ECHINOCOCCUS*: (16-jun-97) Positiva

Tratamiento albendazol: 600 mg diarios por 40 días.

USG hepático: (4-dic-97): Quiste en lóbulo hepático derecho 6.2 x 4.2 cm, y lóbulo izquierdo de 3.5 cm (Gráfica 6)(Tabla III).

TAC abdomen: (20-MAYO-98): Quiste hepático en lóbulo derecho con diámetro 6.1 cm. y lóbulo izquierdo de 3.5 cm (Gráfica 6) (Tabla III).

CASO 5

Paciente del sexo femenino, 56 años de edad, Originaria y residente del D.F., perteneciente a un nivel socioeconómicamente medio, alimentación regular en cantidad y calidad, divorciada, ocupación: comerciante, hacinamiento: negativo católica, convivencia con animales (pájaros, un gato y un perro), tabaquismo: positivo. Alcoholismo: negativo, demás toxicomanías negativas. Apendicectomía y resección de quistes ováricos a los 30 años de edad, amigdalectomía a los 36 años de edad. **PADECIMIENTO ACTUAL:** Inicia hace 5 meses con dolor abdominal, localizado a nivel de ambas fosas ilíacas, tipo cólico, sin irradiaciones, moderado, asociado con distensión abdominal, con evacuaciones blandas, 3-4

episodios al día, sin pujo, sin tenesmo, sin sangre, ni moco y sin restos de alimentos, recibió tratamiento médico ranitidina, cisaprida, etofamida, sin presentar mejoría, además refirió astenia, adinamia, hiporexia y pérdida de peso de 14 kg. en los 5 meses. Acude al centro de Salud, se le inicia estudios sospechándosele un síndrome de intestino irritable, además se le realizó un USG hepático en donde se le informó la presencia de un quiste hepático por lo que la envían a esta institución E.F.: Normal. Laboratorios Biometría Hemática Completa (Tabla IV), Química Sanguínea (Tabla V), Electrolitos Séricos (Tabla VI), Tiempos de coagulación (Tabla VII) y Pruebas Funcionales Hepáticas (Tabla VIII) dentro de los parámetros normales.

USG hepático(14-nov-97): Con presencia de una imagen hiperecoica oval en lóbulo derecho con diámetro de 28.4 mm con ecos dispersos en su interior, con pared calcificada. (Figura 16). (Gráfica 6)(Tabla III).

PANEL VIRAL: (11-Dic-97) B y C negativos.

HIV: (11-Dic-97) negativo

TAC de abdomen: (11-dic-97): Lesión hepática calcificada oval en lóbulo derecho, con diámetro de 2.5 cm (Figura 17) (Gráfica 6) (Tabla III).

PRUEBA CUTANEA CASONI: (19-Dic-97) Reacción positiva.

ELISA PARA *ECHINOCOCCUS*: (19-dic-97) negativo.

Tratamiento albendazol: 800 mg diarios por 45 días.

PSA (26-marzo-98): imagen redondeada de bordes regulares calcificada en su periferia en el hipocondrio derecho (Figura 15).

TABLA DEMOGRAFICA

CASO	1	2	3	4	5
Edad	58	58	55	64	56
Sexo	Fem	Masc	Masc	Fem	Fem
Ocupación	L.H.	Comerciante	Comerciante	L.H.	Comerciante
Origen	Veracruz	Guanajuato	Michoacán	D.F.	D.F.
Residencia	D.F.	Guanajuato	Michoacán	D.F.	D.F.
Nivel S-E *	Medio	Bajo	Bajo	Medio	Medio
Tabaquismo	No	Sí	Sí	No	Sí
Alcoholismo	Sí	Sí	Sí	Sí	No
Zoonosis	Sí	Dudoso	Sí	Sí	Sí
Hacinamiento	No	No	No	No	No
Alimentación	Mala	Mala	Mala	Mala	Regular

- Nivel Socio Económico

PRESENTACION CLINICA

CASO	1	2	3	4	5
Fecha inicio	1 mes	1 mes	1 mes	7 meses	1 mes
Dolor abdom	Sí	Sí	Sí	Sí	Sí
Nauseas	No	No	Sí	No	Sí
Vómitos	No	No	Sí	No	No
Disten abd	No	Sí	Sí	Sí	Sí
RGE *	No	Sí	No	No	Sí

- Reflujo Gastroesofágico

BIOMETRIA HEMATICA

TABLA IV.

	1	2	3	4	5
Leucocitos X10 000/ UI	4.53	6.36	7.73	5.06	8.74
Hb g/ Dl	13.0	16.7	12.3	16.4	15.1
Hto %	42.6	48.8	37.8	49.1	47.5
VGM fL	95.2	89.3	107.1	89.0	99.3
HGM pg	29.0	30.5	34.9	29.8	31.5
MCHC g/dL	30.4	34.2	29.3	33.5	31.7
Plaquetas X10 000 UI	196,000	129,000	191,000	218,000	392,000
Leucocitos	4.53	6.36	6.92	5.06	8.74
Neutrófilos %	51.7	64.2	66.9	53.4	67.5
Linfocitos %	37.1	22.3	21.1	33.9	20.2
Eosinofilo %	3.0	2.2	0.6	2.0	0.7

QUIMICA SANGUINEA

TABLA V.

CASO	1	2	3	4	5
Glucosa mg/dl	96	90	80	94	93
Urea mg/ dl	23	28	15	30	
Creatinina mg/dl	1.1	1.6	0.5	1.18	

ELECTROLITOS SERICOS

TABLA VI

CASO	1	2	3	4	5
Sodio MMOL/L		140	138		
Potasio MMOL/L		4.3	3.8		

TIEMPOS DE COAGULACION

TABLA VII

CASO	1	2	3	4	5
T.P. %	100 %		57 %	84.3%	
T.P.T. seg.	25"		30"	29.5"	

PRUEBAS FUNCIONALES HEPATICAS

TABLA VIII

CASO	1	2	3	4	5
Bil total mg/dl	0.7	1.1	3.7	0.78	0.36
Bil Directa mg/dl	0.6	0.3	1.7	0.05	0.08
Bil indirecta mg/dl	0.1	0.8	2.0	0.7	0.3
Prot totales g/dl	7.8		6.1	8.3	6.91
Albumina g/dl	4.8		2.6	5.14	3.79
Globulina g/dl	3.0		3.5	3.2	3.1
Fosfatasa alc UI/L	86		162	109	
TGO UI/L	26	22	60	21	15
TGP UI/L	27	6	77		
GGT UI/L	24		73		21
Col total mg/dl			207	194	247
LDH mg/dl					426
ALFA FETOPR ng/ml	13		8.3	9.5	10.0

RESULTADOS

Acudieron a la consulta externa 11237 pacientes en el periodo comprendido del 1 de enero de 1995 al 31 de diciembre de 1998. Se detectaron 5 casos con quistes hepáticos compatibles con enfermedad hidatídica con una prevalencia del 0.04% (Fig. 18), diagnóstico obtenido mediante estudios de laboratorio (Biometría Hemática Completa, Química Sanguínea, Electrolitos Séricos, Pruebas Funcionales Hepáticas, Tiempos de coagulación), de imagen (USG y TAC), pruebas de intradermorreacción (casoni) e inmunológicas enzyme-linked immunosorbent assay (ELISA).

Se detectó quiste hidatídico hepático en 5 pacientes; tres (60%) del sexo femenino y 2 del sexo masculino, (Fig. 19) con edad promedio de 59.5 ± 4.5 años (rango de 55 a 64 años) (Gráfica 1).

De acuerdo a su distribución geográfica: tres (60 %) fueron del Distrito Federal y el resto 2 (40%) de los estados de Michoacán y Guanajuato (Gráfica 2).

3 pacientes (60 %) fueron comerciantes, con malos hábitos alimenticios, y 4 (80%) tuvieron antecedente de ingesta de bebidas alcohólicas (Gráfica 3).

En 3 pacientes (60 %) la enfermedad se presentó en un nivel socioeconómico medio y en 2 (40%) con un nivel socioeconómico bajo.

En el total de los pacientes el diagnóstico de quiste hidatídico hepático fue un hallazgo incidental, el tiempo de evolución desde el inicio de los síntomas hasta el momento del diagnóstico fueron en 4 pacientes (80%) de 1 mes y 1 paciente (20%) de 7 meses, el dolor fue el signo más frecuente en los 5 pacientes (100 %) localizado en hipocondrio derecho, otros síntomas menos frecuentes e inespecíficos fueron distensión abdominal en 4 pacientes (80%); reflujo gastroduodenal y náuseas en 2 pacientes (40 %) (Gráfica 4).

En los estudios de laboratorio: un paciente (20%), caso 3, presentó alteraciones de la Biometría Hemática (Tabla IV) a expensas de leucopenia, anemia macrocítica hipocrómica, y además eosinofilia periférica, definiéndose como mayor de 500 eosinófilos por microlitro. Las pruebas funcionales hepáticas (Tabla VIII) en el momento del diagnóstico estuvieron alteradas a expensas de fosfatasa alcalina, gammaglutamiltranspeptidasa elevadas, hiperbilirrubinemia, hipoalbuminemia, hipertransaminasemia y tiempos de coagulación prolongados (Tabla VII).

Los estudios de gabinete: el USG del hígado y TAC de abdomen (Tabla III) reportaron: la mayoría tuvo presentación única del quiste hidatídico en el lóbulo hepático derecho en 3 pacientes (60 %), y 2 pacientes (40 %) con presencia de quistes múltiples de los cuales, un paciente presentó 3 quistes en lóbulo hepático derecho (20%) y el otro paciente presentó 2 quistes: uno en lóbulo hepático derecho y otro en lóbulo hepático izquierdo (20%) (Gráfica 5). El tamaño del quiste hepático hidatídico se observó con un promedio de 5.16 ± 2.81 cm (rango de 2.5 - 8.6 cm) (Gráfica 6) (Tabla III).

El hallazgo radiológico de calcificación se presentó en 3 pacientes (60%).

El diagnóstico fue confirmado por intradermorreacción, además de la prueba de ELISA con resultado positivas.

DISCUSIÓN

La hidatidosis hepática es una enfermedad cosmopolita, con alta prevalencia en algunos países: Europa, Asia, en el Mediterráneo, América del Sur y Norte de África (1), desconociendo la prevalencia en México, esto se debe a varias causas a) falta de información al respecto, b) la baja sospecha diagnóstica y c) escasa sintomatología de la enfermedad, lo que conduce a un diagnóstico tardío y erróneo.

En nuestro estudio, encaminado a determinar la prevalencia de la Enfermedad Hidatídica Hepática en el servicio de Gastroenterología del Hospital Juárez de México en el periodo comprendido del 1 de enero de 1995 al 31 de diciembre de 1998 que fue del 0.04%, se observó que esta enfermedad se puede presentar en personas de cualquier nivel socioeconómico, que conviven con animales, así como que estos sean parte de su alimentación.

La mayoría de los pacientes diagnosticados con la enfermedad fueron habitantes del D.F., esto es debido a 1) A la localización del centro de atención hospitalaria, ubicado en el D.F. y 2) por ser un hospital de referencia, además al hecho de que en la Ciudad de México el ambulatorio va proliferando, con disminución de las condiciones higiénicas e incremento de la insalubridad con inadecuada manipulación de los productos.

La distribución por sexo del quiste hidatídico predominó en las mujeres aunque sin alcanzar significancia estadística, en tanto en relación a la edad, el promedio de los 5 casos fue de 59.5 años \pm 4.5 (rango 55 - 64 años), datos similares a los encontrados en la literatura (32).

En 3 de los pacientes (60 %) fueron comerciantes, con malos hábitos alimenticios, y en 4 (80%) presentó el antecedente de ingesta de bebidas alcohólicas. No se ha reportado una asociación entre alcoholismo y enfermedad hidatídica hepática

En el 60 % la enfermedad se presentó en un nivel socioeconómico medio y en 40% nivel socioeconómico bajo.

Hidalgo y colaboradores encontraron que el síntoma más frecuente fue el dolor en el epigastrio y en el hipocondrio derecho en un 59 % de los casos, otros síntomas que aparecieron pero en menor proporción, fueron la pérdida de peso y dispepsia (34). En nuestros pacientes la presentación de la enfermedad fue principalmente el dolor abdominal localizado a nivel del cuadrante superior derecho, posiblemente por la distensión de la cápsula de Glisson por la misma presencia del quiste hidatídico.

Ninguno de los 5 casos tuvo hepatoesplenomegalia, ni ascitis a diferencia en lo reportado en otros estudios, donde el hallazgo exploratorio más frecuente fue la hepatomegalia difusa (35%), mientras que la palpación del quiste fue posible cuando era mayor de 20 cm. (35). Otros signos informados en la exploración física fueron el bombamiento del margen costal derecho, esplenomegalia, ascitis y circulación colateral (34) que no fueron encontrados en nuestros casos.

La localización del quiste hidatídico hepático más frecuentemente encontrado en nuestro estudio fue en el lóbulo hepático derecho en 3 pacientes (60%) como quiste único, y en 2 pacientes (40%) múltiples, lo que concuerda con lo reportado por Hidalgo y colaboradores que el 80 % de quistes hidatídicos hallados en el hígado, 68 % son únicos, mientras que en un 31 % son múltiples. El lóbulo hepático derecho se afecta aisladamente en un 54 % y el izquierdo en un 29 %, mientras que en un 11% los quistes están en ambos lóbulos (32, 33).

Por otra parte en un porcentaje variable del 4.8 % al 8 % hay una localización extrahepática asociada, pero siempre con afectación hepática (32,33,36) ninguno de nuestros casos tuvo localización extrahepática.

CONCLUSIONES

- 1.- La hidatidosis hepática es una enfermedad poco frecuente en la República Mexicana por lo que se desconoce su prevalencia, esto es debido a la escasa información, a la baja sospecha diagnóstica y a la escasa sintomatología de esta enfermedad.
- 2.- En el Hospital Juárez de México en un periodo comprendido del 1 de enero de 1995 al 31 de Diciembre de 1998, de 11237 pacientes que acudieron a la consulta externa de Gastroenterología se detectaron 5 casos con quistes hepáticos compatible con enfermedad hidatídica con una prevalencia de 0.04 % diagnosticados por estudios de gabinete: USG y TAC y pruebas cutáneas (Casoni) e inmunológicas (ELISA).
- 3.- El sitio de mayor afectación de la República Mexicana fue el Distrito Federal en relación a la provincia, debido al aumento del ambulante, el menor control de higiene, y el incremento de insalubridad por la inadecuada manipulación de los productos.
- 4.- El sexo, la edad y la localización del quiste hidatídico hepático, va de acuerdo a lo que se afirma en la literatura mundial.
- 5.- Se requieren de mayor estudios para realizar el diagnóstico de quiste hidatídico hepático y sobre todo de mayor información al respecto
- 6.- Se requieren de mayores estudios epidemiológicos para determinar la prevalencia de la Enfermedad Hidatídica Hepática en México.

BIBLIOGRAFIA

- 1.-Mohammad Sultan, Nazir A. Wani, Gul Javid, Percutaneous Drainage compared with Surgery for hepatic Hydatid Cyst. *N. Engl J. Med* 1997; 337: 881-7.
- 2.-Nicolas J. Lygidakis, M D. diagnosis and treatment of intrabiliary rupture of Hydatid Cyst of the liver. *Arch. Surg* 1983; 118: 1186-9.
- 3.-Matossian RM, Richard MD, Smyth J D Hydatidosis: a global problema of increasing importance. *Bull World Health Organ* 1977; 55: 499-507.
- 4.-Ramsey P G., Plorde J J. Echinococcosis. In: Braunwald E., Isselbacher K J. Pedersdor F R G. Wilson J.D. Martn J.B. Fauci A.S. Eds Harrison principles of internal medicine 11th de vol 1 New York McGraw-Hill 1987; 827-9.
- 5.-Ong G.B. Helminthic diseases of the liver and biliary tract. in: wright R, Millward- Sadler GH, Alberti KGMM, Karran S, eds *Liver and biliary diseases*. London: Saunders, 1985: 1523-56.
- 6.-Serrano Sánchez, P.A.; Fernández-Arciniaga, F.: Nuestra experiencia en el tratamiento quirúrgico de 257 pacientes portadores del quiste hidatídico. *Rev. Esp. Enf Ap. Digest* 1988; 73: 470-4.
- 7.-Masgirelli, P., Masseti, R. Coppola, R. Messia, A et al. Surgical treatment of hydatid disease of the liver. A 20 year experience. *Arch Surg*. 1991; 126: 518-23.
- 8.-Ivanisovich, O.; Rivas, C.I.: Equinococcosis hidatídica del Hígado. En: Nasio J. de *Tratado de Gastroenterología*. Tomo III. Barcelona: Salvat, 1963: 317-77.
- 9.-Cristos Spiliadis, MD, Sotirios Georgopoulos, MD, Apostolos, Dailianas, MD, Anastasias Konstantinidis, MD. Michael Rimikis MD, Nicholas Skandalis, MD. The use of ERCP in the study of patients with hepatic Echinococcosis before and after surgical intervention. *Gastrointestinal Endoscopy* 1996, vol 43, No. 6 : 575-9.
- 10.-Paul Chester Beaver; Rodney Clifton Jung; Eddie Wayne Cupe *Hidatidosis hepática*. *Parasitología clínica*. segunda edición , salvat 1986; 571-7.
- 11.- Piedrola-Angulo, G.: Céstodos. En: Pumarola A; Rodríguez-Torres, A.; García Rodríguez J. A.; Piedrola-Angulo, G de *Microbiología y parasitología Médica*. Barcelona: Salvat, 1984: 818-28.
- 12.-Gloor G: *Echinokokkose beim Menschen in der Schweiz 1970-1983*. Medical Dissertation University Zurich 1988, 1970-83.
- 13.-Pitt, A.; Korzelius, J.; Tompkins, R.K.: Management of hepatic echinococcosis in Southern California. *Am J. Surg*. 1986, 152: 110-5.
- 14.-Herrerias Gutierrez. J.J.M : Díaz Belmont A. , Jiménez Saenz M. *Hidatidosis Hepática*, tratado de hepatología. Universidad de Sevilla 1996; tomo II: 631-60.
- 15.-Rudolf W. Ammsnn, MD, and Johannes Eckert, DUM *Echinococcus*. *Parasitic Diseases of the liver and intestines*. Septiember 1996; vol 125. No. 3: 655-68.
- 16.-Goldman, Y. S., Bradford, L.L.: *Parasitic diseases of the liver*. En: Zakim & Bayer ed. *A text book of liver disease*. Philadelphia. WB Saunder Co. 1990: 1061-85.
- 17.-Cameron, T.W.: Some modern biological conceptions of hydatid. *Proc R Soc Med* 1927; 20: 272-83.
- 18.-Weirich, W. L.: Hydatid disease of the liver. *Am J Surg* 1979; 135: 805-8.
- 19.-Harris, J. D.: Rupture of hydatid cyst of the liver into biliary tracts. *Br J Surg* 1965; 52: 210-4.
- 20.- David J. R.: The immunology of parasites. En: Braunwald e.; Isselbacher, K. J.; Petersdorf, R.G.; Wilson, JD et al eds. *Harrison. Principles of Internal Medicine*. New York, McGraw-Hill Co, 1991: 771-3.

- 21.-Mori, H.; Wernli, B.; Weiss, N.; Franklin, R. M.: Autoantibodies in human with cystic or alveolar echinococcosis. *Trans R Soc Trop Med Hyg* 1986;80: 978-80.
- 22.-Becker, S.: Hígado y parasitosis. En: Chantar C.; Rodés, J eds. *Enfermedades del aparato digestivo*. Interamericana-McGraw-Hill. Madrid, 1988: 684-93.
- 23.-Lewall, D.B.; McCorkell, S.J.: Hepatic echinococcal cysts.: sonographic appearance and classification. *Radiology* 1985; 155: 773-5.
- 24.-Sapunar, J.: Hidatidosis. En: Atias A.; Neghme, A ed. *Parasitología clínica*. Buenos Aires. Interamericana, 1979: 35.
- 25.-Smyth, J. D.: Parasites as biological models. *Parasitology* 1969; 59: 73-91.
- 26.-Wilks, A.; Ortiz, F.E.; Candia, J C.: Hidatidosis hepática complicada. *Pren Med Argen* 1968; 55: 1349.
- 27.-Martín Herrera, L.; Ortiz, J.; Hita, J.; Vazquez, J. J.; Sánchez, A.: Las complicaciones de la hidatidosis hepática. Análisis de 100 casos de quiste hidatídico del hígado. *Med clin* 1972;59: 10-21.
- 28.-Aguilella, V.; Ingelmo, A.; Martínez, F.; Martínez, M y González, M. Complicaciones evolutivas de los quistes hidatídicos hepáticos. *Rev Esp Enf Digest* 1987; 72: 45-9.
- 29.-Ergüney, S.; Tortum, O.; Haydar, A.; Ertem, M. et al.: Les kystes hydatiques compliqués du foie. *Ann Chir* 1991; 45: 584-9.
- 30.-Cantillana, J.; Loscertales, J.; Jiménez, A. et al. Nuestro criterio diagnóstico y terapéutico de la hidatidosis hepática. *Rev Esp Enf Ap Digest* 1978; 54: 463-76.
- 31.-Xynos, E.; Pechlivanides, G.; Tzortzinis, A.; Papageorgiou, A et al.: Hydatid disease of the liver. Diagnosis and treatment. *HPB. Surg.* 1991; 4: 59-66.
- 32.-Hidalgo, M.; Barquet, N. Hidatidosis hepática. Estudio de una serie de 7435 casos. Parte Y. Aspectos generales, epidemiología y diagnóstico. *Rev Esp Enf Ap Digest* 1987; 71: 1-6.
- 33.-Marcial, M. A.; Parasitic diseases of the liver. En: Schiff L. Schiff ER. eds. *Diseases of the liver*. Baltimore: 1987: 1171-96.
- 34.-Madroña, W. R. y Madroña, M. D.: Parasitosis hepática. Afectación por helmintos, En: Herrerías JM ed. *Hepatología*. Madrid, 1987; 651-72..
- 35.-Jiménez. Díaz. Aspectos anatómicos del quiste hidatídico del hígado. La supuración del quiste y sus aspectos clínicos. Perforación peritoneal y en los órganos vecinos. Tratamiento. Lecciones de patología médica. Tomo III. Madrid-Barcelona. Ed: Científica-médica, 1952: 593-603.
- 36.-Sherlock, S.; The liver in infeccions. En Sherlock S. ed, *Diseases of the liver*. London. Blackwell Scientific Publications, 1989: 568-75.
- 37.-Perez Fontanda V.: Quistes hidatídicos pediculados y bilobulados de la cavidad abdominal. *Anal Fac Med, Montevideo* 1933, 18: 712-31.
- 38.-De Vega, D S. Díaz M J.; Civantios, G. Llanes F. et al.: ¿ Hidatidoperitoneo o quiste hepático bilobulado gigante ? *Rev Esp Enf Ap Digest* 1987, 71: 161-5.
- 39.-Placer, C.; Sánchez, C. Ramos C; Martín R : Hidatic disease and extrinsic compression of the common bile duct, Hepatic echinococcosis (letter). *Surgery* 1987; 101: 648.
- 40.-Deve, echinococcosis. Masson. Paris, 1949: 125-34.
- 41.- Emre, A; Ariogul, O; Alper, A; Okten, A; Uras, A, et al.: Hydatid cysts of liver and portal hipertensión. *HPB- Surg* 1990; 2: 129-33.
- 42.- Papadimitriou J.; Kannas, D; Papadimitriou, L. Portal hipertension due to hidatid disease of the liver. *J R Soc Med* 1990; 83: 120-1.
- 43.-Robotti, G.C.; Meister, F.; Schroder, R.: Budd Chiari Syndrom bei leber echinococcosse. *Rof* 1985; 142: 511-3.
- 44.-Lewall, D.B., Mc Corkell, S J.: Rupture of echinococcal cysts: diagnosis, classification and clinical implications. *AJR* 1986; 146: 391-4.

- 45.-Galan, C P.; Sánchez, E. Martín, R; Ramos C : Biliary tract problems are the most frequent complications of hepatic echinococcosis (letter). *Am J Surg* 1987; 153-581.
- 46.- Dadoukis, J.; Gamvros, O.; Aletras, H.; Itrabiliary rupture of the hydatid cyst of the liver. *World J Surg* 1984; 8: 786-90.
- 47.- Ingelmo, A.; Martínez, M.; Aquilella, V.; Gastaminza, R et al.: La ictericia como síndrome debutante de hidatidosis hepática. Análisis de 33 observaciones. *Bol Soc Valenciana Pat Dig* 1984, 1; 45-56.
- 48.-Placer, C. Martín, R.; Jiménez, M; Soletto, Mecanismo fisiopatológicos de la litogénesis en la hidatidosis hepática: Estudio retrospectivo de 63 casos. *Rev Esp Ap Dig* 1987; 71: 473-6.
- 49.- Bourgeon, R.; H. Isman, H. ; Bourgeon, A.: Cholangitis sclerosantes et sequelles biliaires du kyste hydatique du foie opere. *J Chir* 1987; 124: 3-9.
- 50.-Salagarello, G; Bruzzone, P.; Salgarello, T et al.: Invasione delle vie biliari: da rottura di cisti idatidea e pancreatiti acuta. *G Chir* 1989; 10: 259-61.
- 51.-Melita, P. ; Belnome, N A.; Calbo, L.; Palmeri, R.; Lazzasa , S. : Peritonite biliari da malattia idatidea, *Minerva-Chir* 1990; 45: 581-4.
- 52.- Richardson, A.; Simmons, K.; Gutmann, J.; Little, J M: Hepatic haemobilia: non-operative management in eight cases. *Aust NZ J Surg* 1985; 55: 447-51.
- 53.- Barros, J. L. : Hydatid disease of the liver. *Am J Surg* 1978; 135: 597-600.
- 54.-Abdel Hameed, A. A. ; Abu, Aisha H.: Uneventful intraperitoneal rupture of a hepatic cysts: a case report. *Trop Geogr Med* 1987; 39: 80-2.
- 55.-De Vega, D S ; Díaz, m j ; Civantos, G; Llanes, F et al.: ¿ Hidatidoperitoneo o quiste hepático bilobulado gigante ? *Rev Enf Ap Dig* 1987; 71: 161-5.
- 56.-Daghfous, M. H.; Achouri, N ; Cherif, A.; Boubaker, S.et al: Occlusion du grele par ouverture de kystes hydatiques du foie dans le peritoine a bas bruit . A propos de un cas exceptionnel. *J. Radiol* 1990; 71: 81-3.
- 57.-Stenzi, W.; Rigler, B.; Justich, E; Mischinger, H J.: Ascites durch chronische peritonealechinokokkose, *chirurg* 1987; 58: 362-4.
- 58.-Blenkharn, J. Y.; Benjamin, Y. S.; Blugart, L. H.: Bacterial infection of hepatic hydatid cysts with *Haemophilus influenzae*. *J Infect* 1987; 15: 169-71.
- 59.- Sitaram, V.; Lalitha, M, K.; Mathew, G. S.: typhi infection of hydatid cysts. *Indian J Pthol Microbiol* 1990; 33: 74-5.
- 60.- Masterton, R, G.; O'Doherty, M J.; Eykyn, S.J. : *Streptococcus milleri* infection of a hepatopulmonary hydatid cyst. *Eur J Clin Microbiol* 1987; 6: 414-5.
- 61.-Low, V.H.: Transdiaphragmatic rupture of calcified hepatic hydatid cyst. *Australas Radiol* 1991; 35: 199-202.
- 62.- Dar, F.K.; Buhidma, M.A.; Kidwai, S.A.: Hydatid false positive serological test results in malignancy. *Br Med J* 1984; 288 : 1197.
- 63.- Beggs, Y.: *The radiology of hydatid disease*. *AJR* 1985; 145: 639-48.
- 64.- Bourgeon, R.: Cholangite sclerosante due au formol dans le traitement du kiste hydatique du foie. *Gastroenterol Clin Biol* 1985; 9: 644-5.
- 65.- Mc Corkell, S. J.: Echinococcal cysts in the bile duct: an uncommon cause of obstruction. *Gastrointest Radiol* 1985; 10: 390-3.
- 66.-Van Steenberg, W.; Feverg, J.; Broeckart, L.; Ponette, E, et al.: Hepatic echinococcosis rupture into the biliary tract. Clinical, radiological and therapeutic features during five episodios of spontaneous biliary rupture in three patients with hepatic echinococcosis. *J. Hepatol* 1987,4: 133-9.

- 67.-Shemesh, E; Friedman, E.: Radiologic an endoscopic appearance of intrabiliary rupture. *Digestion* 1987; 36: 96-100.
- 68.- Zargar, S.A.; Khuroo, M. S.; Khan, B.A.; Dar, M. Y. et al.: Intrabiliary rupture of hepatic hydatid cyst: sonographic and cholangiographic appearance. *Gastrointest Radiol* 1992; 17; 41-5.
- 69.-Guckel,C.Beyer,D.; Lorenz, R. Stelzner, M : sonographische Befunde bei Verlaufskomplikationen der zysttischen Echinokokkose. *Radiologe* 1987; 27: 309-13.
- 70.- De Diego, J.; Lecumberri, F, J.; Franquet, T. ; Ostiz, S.: Computed tomography in hepatic echinococcosis. *AJR* 1982; 139: 699-702.
- 71.-Von Sinner, W.; Strake, L.; Clark, D.; Sharif, H.: MR. Imaging in hydatid disease . *AJR* 1991; 157: 741-5.
- 72.-Mala, G.; Buffone,; Giarlotta, R.; Vadal, V. et al.: Un caso di cisti da echinococco del legamento rotondo del fegato. Nota oreliminare. *Minerva Med* 1985; 76: 647-9.
- 73.-Destito, C.; Valenza, V. et al: Estudio morfológico e funcional del fegato mediante scintigrafía con 99m-Tc HIDA prima e dopo resezioni maggiori per echinococcosi. *Minerva Med* 1986; 1413-20.
- 74.-Kamei, T; Futatsuya, R.; Seto, H.; Soya, et al.: A case of liver echinococcosis mimicing a solid liver tumor. *Radiat Med* 1991; 9: 101-4
- 75.-Meyenberg, C.: Strategie bei sonographischem Verdacht auf eine parasitose der leber (Echinokokkose und Amobenabszesse) . *Schweiz Rundsch Med Prax* 1990; 79: 1399-1405.
- 76.-Coll, M.A.; Valent; Liliana, G.: Enfermedad poliquistica hepatorenal e hidatidosis hepatica (una rara asociación). *Rev Esp Enf Ap dig* 1990; 77; 151-4.
- 77.-Nagler,A.; Enat, R.; Brenner, B.; Israel, O. et al.: Hydatid cystis of the liver rupturing into the biliary tract mimicking acute cholecystitis on hepatobiliary scanning *Am J Gastroenterol* 1985; 80: 819-21.
- 78.-Akoglu, M.; Dvidson, B.R.: Caroli disease misdiagnosed as hydatid liver cysts. *Postgr Med J* 1991; 67: 60-2
- 79.-Miguet,P.; Bresson-Hadni, S.; Vuitton, D.: Echinococcosis of the liver. EN.; McIntyre N, Benhamou J. P.; Bircher,J.; Rizzetto, Rodes, J.; eds., Oxford textbook of clinical hepatology. New Yuork, Oxford, University Press: 1991: 721-30.
- 80.- Langer, J.C.; Rose, D.B.; Keystone, J. S.; Taylor, B. R. et al.: Diagnosis and management of hydatid disease of the liver. A 15- year North American Experience. *Ann Surg* 1984; 199: 412-7.
- 81.- Morris, D. ; Lmont, G.: Suction curette in the management uf hydatid cysts. *Br. J. Surg.* 1987; 74:323.
- 82.- Belghiti, J. ; Benhamou, J.P.; Houry, S.; Huguier, M, et al.: Caustic sclerosing cholangitis: a complication of the surgical treatment of hydatid disease of the liver. *Arch Surg* 1986; 121: 1162-5.
- 83.-Khodadadi, D.J.; Kurgan, A.; Schmidt, B.: Sclerosing cholangitis following treatment of echinococcosis of the liver. *Int Surg* 1981; 66: 361-2.
- 84.-Aggarwal, A.R.; Garg, R.L.: Formalin toxicity in hydatid liver disease. *Anaesthesia* 1983; 38: 662-5.
- 85.- Saidi, F.: a new approach to the surgical treatment of hydatid cysts. *Ann R Coll Surg Engl* 1977; 59: 115-28.
- 86.- Aguilar, J.; De Castro J. ; Quemada, J.M.: Tratamiento quirurgico del quiste hidatidico; análisis de 439 casos. *Rev Esp Enf Ap Dig* 1985; 68: 301-6.
- 87.- Rohner, A.: Traitment du kyste hydatique du foie. Editorial. *Ann Chir* 1988; 42: 635-8

- 88.- Hidalgo, M.; Barquet, N: Hidatidosis hepática. Estudio de una serie de 7435 casos. Parte II: Tratamiento quirúrgico, morbimortalidad, tratamiento médico, hospitalización e implicaciones socioeconómicas. *Rev Esp Enf Ap Dig* 1987;71:103-9.
- 89.-Chippioni, J.; Hugquier, M.: Les kystes hydatiques du foie operes en France. Epidemiologie, attitudes diagnostiques et therapeutiques. Etude de 306. *Gastroenterol Clin Biol* 1986; 10: 419-23.
- 90.-Belli, L.; Del Favero E.; Marni, A.; Romani, F.: Resection versus pericystectomy in the treatment of hydatidosis of the liver. *Am J Surg* 1983; 145: 239-42.
- 91.-Schoder, T.; Hasselgren, P.O.; Pracket, K.; Joffe, S.N.: Techniques of liver resection. *Arch Surg* 1987; 122:1166-71.
- 92.-Izbicki, J. R.; Wilker, D.K.; Knofel, W.T.; Eibil-Eisbesfeldt, B. et al: The suction knife in surgical treatment of hepatic hydatid disease. *Eur J Surg* 1991; 157: 415-8.
- 93.-Romani, F.; Puttini, M.: Easier and safer cystopericystectomy using the pringle maneuver. *Surg Gynecol Obstet* 1987; 164: 75-6
- 94.-Placer, C.; Martín, R.; Jiménez, R.; Sotelo et al. A simplified technique for surgical management of echinococcal cyst. *Surg Gynecol Obstet* 1987; 165: 269-70.
- 95.-Little, J.M.; Hollands, M.J.; Ekberg, H.: Recurrence of hydatid disease. *World J Surg* 1988; 12: 700-4.
- 96.-Miguelena, J. M.; Queralt, C.B.; Laquens, G.; Deus, J. et al.: La recidiva en la hidatidosis hepática. Presentación de nuestra casuística. *Rev Esp Enf Ap Dig* 1987;72:123-6
- 97.-Eckert, J.; Barandun, G.; Pohlenz, J.: Chimiotherapie larvalen Echinokokkose bei laboratorien. *Schwetz Med Worschenschr* 1978; 108: 1104.
- 98.-Bezzi, M.; Teggi, A.; De Rosa, F.; Capozzi, A et al.: Abdominal hydatid disease: Us findings during medical treatment. *Radiology* 1987; 162: 91-5.
- 99.-Woodtli, W.; Bischer, J.; witassek, F.; Eckert, J. et al : Effect of plasma mebendazole concentration in the treatment of human echinococcosis. *Am J Trop Med Hyg* 1985; 34: 754-60.
- 100.-De Rosa, F.; Teggi, A: Treatment of echinococcus granulosus hydatid disease with alberndazole. *Ann Trop Med Parasitol* 1990; 84: 467-72.
- 101.-Saimot, A.G.; Cremieux, A. C.; Hay, J. M.; Meulemans, A. et al.: Albendazole as a potencial treatmente for human hydatidosis. *Lancet* 1983; 17: 652-6.
- 102.-Morris, D.L.; Dykes, P. W.; Marriner, S.; Bogan, J. et al : Albendazole-objctive evidence of response in human hydatid disease. *JAMA* 1985; 253: 2053-7.
- 103.-Schantz, P. M.; Van, Den Bossche H.; Eokert, J.: Chemoterapy for larval eochinococcosis in animals and humans: report of a workshop. *Z Parasitenkd* 1982; 67: 5-26.
- 104.-Verheyen, A.: Echinococcus granulosus; the influence of mebendazole therapy on the ultrastructural morphology of the germinal layer of hydatid cysts in humans and mice. *Z Parasitenkd* 1982; 67: 55-65.
- 105.-Bekhti, A.; Pirotte, J.: Cimetidine increase serum mebendazole concentrations. Implications for treatment of hepatic hydatid cysts. *Br J Clin Pharmacol* 1987; 24: 390-2.
- 106.-Blanton, R.E.; Okelo, G. B.; Kijobe, J.; King, C.H.: Antibody responses to in vitro translation products following albendazole therapy for Echinococcus granulosus. *Antimicrob Agents Chemother* 1991; 35: 1674-6.
- 107.-Rossignol, J.F.; Maisonneuve, H.: Albendazole; a new concept in the control of intestinal helminthiasis. *Gastroenterol Clin Biol* 1984; 8: 569-76.
- 108.-Murray-Lyon, I.M.; Reynolds, K.W.; Complication of mebendazole treatment for hydatid disease. *Br Med J.* 1979; 2: 1111-2.

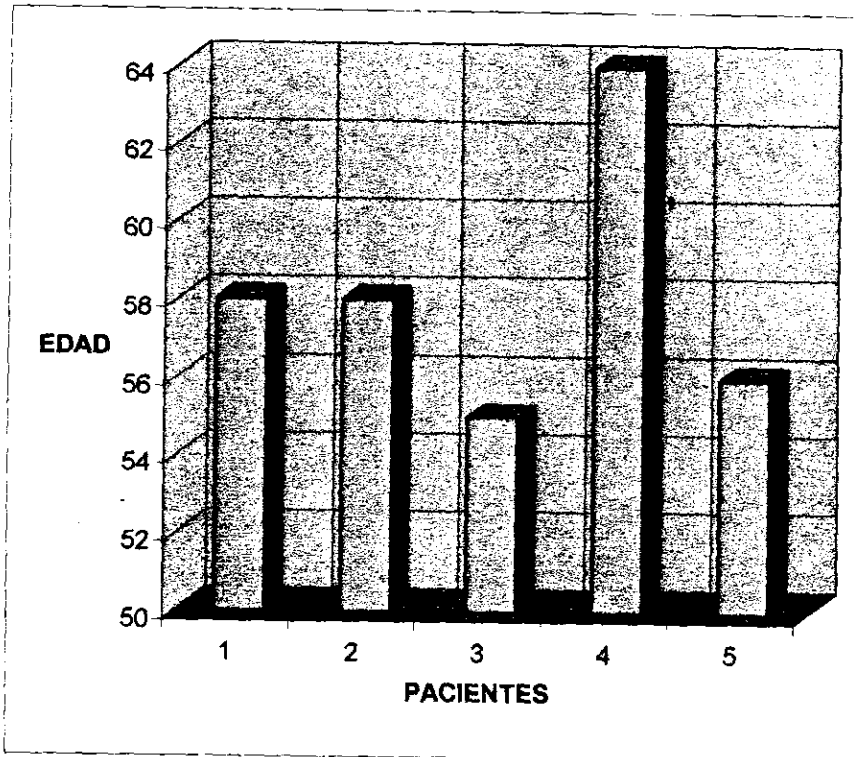
- 109.-Kern, P.: Human echinococcosis: Follow up of 23 patients treated with mebendazol. *Infection* 1983; 11: 17-24.
- 110.-Levin, M. H.; Weinstein, R.A.; Axelrod, J.L.; et al.: Severe, reversible neutropenia during high-dose mebendazole for echinococcosis. *JAMA* 1983; 249: 2929-31.
- 111.- Chapoy, P.; Giraud, J. P.; Quilici, M.; Albendazole does in increase the risk of rupture for hydatid cyst of the liver. *Gastroenterol Clin Biol* 1985; 9: 187-8.
- 112.-Wasunna, KM. A.; Were, JB. O.; Romig, T; Rees P.H. et al: Bacterial infection of hydatid cyst following albendazole treatment. *Ann Trop Med Parasitol* 1991; 85: 369-70.
- 113.-Vignote, M.L.; Miño, G.; De, la Mata M.; De Dios J.F.; Gómez, F: Endoscopic sphincterotomy in hepatic hydatid disease open to the biliary tree. *Br J. Surg* 1990;77: 30-1.
- 114.- Safrany, L.: Endoscopic treatment of biliary tract diseases *Lancet* 1978;2: 983-5.
- 115.-Cotton, P.B.; Vallon, A.G.: British experience with duodenoscopic sphincterotomy for treatment of bile duct stones. *Br J Surg* 1981; 68: 373-5.
- 116.-Seifert, E.; Gail, k.; Weismuller, J.: Langzeitsultate nach endoskopischer Sphinkterotomie. Follow-up studie aus 25 Zentren in der bundesrepublik. *Dtsch Med Wochenschr* 1982; 102; 610-4.
- 117.-Mueller, P.R.; Dawson, S.L.; Ferruci, J.T.; Nardo, G.; Hepatic echinococcal cyst successful percutaneous drainage. *Radiology* 1985; 155: 627-8.
- 118.-Morris D.L.; Letter to the editor. *Rdiology* 1986; 159: 567.
- 119.-Saremi, F: Percutaneuos drainage of hydatid cysts: Use of a new cutting device to avoid leakage. *AJR* 1992; 158: 83-5.
- 120.-Acunas,B.; Rozanes,I.; Celik, L.; Minarecci, O. et al: Purely cystic hydatid disease of the liver: treatment with percutaneuos aspiration and injection of hypertonic saline. *Radiology* 1992; 182: 541-3.
- 121.-Acunas, B.; Rozanez, Y; Aounas, G.; Celik, L.: Hydatid cyst of the liver: identification of detached cyst lining on CT scans obtained after cyst puncture. *AJR* 1991; 156: 751-2.
- 122.-Filice, C, Pirola, F; Brunetti, E.; Dughetti, S, et al.: A new therapeutic approach for hydatid liver cyst. Aspiration and alcohol injection under sonographic guidance. *Gastroenterology* 1990; 98: 1366-8.
- 123.-Gargouri, M; Ben , Amor N.; Ben, Cheida F.; Hammou, A et al: Percutaneuos treatment of hydatid cyst (echinococcus granulosus). *Cardiovasc Intervent Radiol* 1990; 13: 169-73.
- 124.-Perricone, R; Fontana,L; Deoarolis, C; Ottaviana, P; Activation of alternative complement pathway by fluid from hydatid cyst. *N Engl J Med* 1980; 302: 808-9.
- 125.- Jorge A. Guisantes, Manuel F. Rubio y Ramón Aplicacion de un metodo inmunoenzimatico (ELISA) al diagnóstico de la hidatidosis humana. 1981; 90: 160-7.
- 126.- Matthias Helbig, Petra Frosch, Peter Kern et al; Serological differentiantion between cystic and alveolar echinococcosis by use of recombinant larval antigens. *Journal of clinical microbiology*, Dec, 1993, 31: 3211 - 5.

HIDATIDOSIS HEPATICA EN EL HOSPITAL JUAREZ DE MEXICO SSA

GRAFICA 1

DISTRIBUCION POR EDAD

Paciente	edad
1	58
2	58
3	55
4	64
5	56

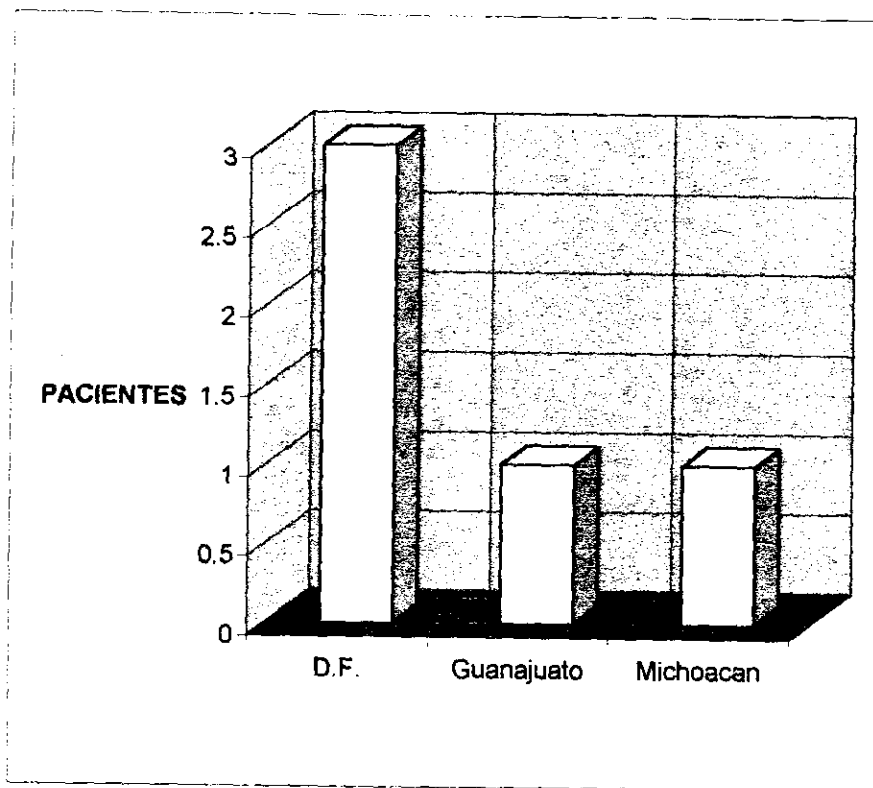


HIDATIDOSIS HEPATICA EN EL HOSPITAL JUAREZ DE MEXICO SSA

GRAFICA 2

DISTRIBUCION POR LUGAR DE RESIDENCIA

ESTADO	PACIENTES
D.F.	3
Guanajuato	1
Michoacan	1

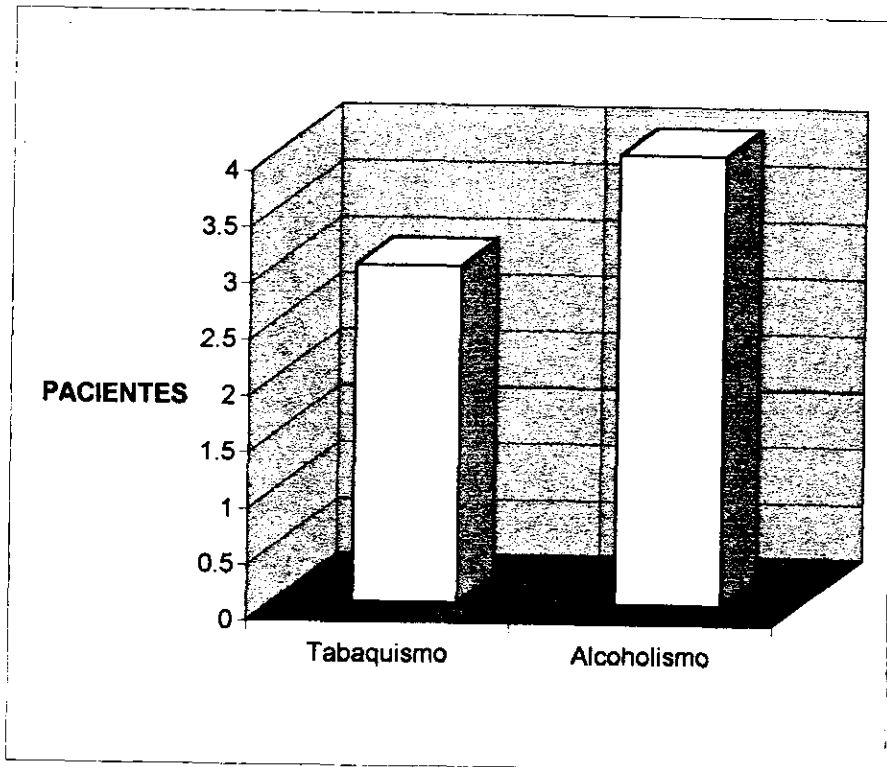


HIDATIDOSIS HEPATICA EN EL HOSPITAL JUAREZ DE MEXICO SSA

GRAFICA 3

DISTRIBUCION POR ADICCIONES

ADICCION	PACIENTES
Tabaquismo	3
Alcoholismo	4

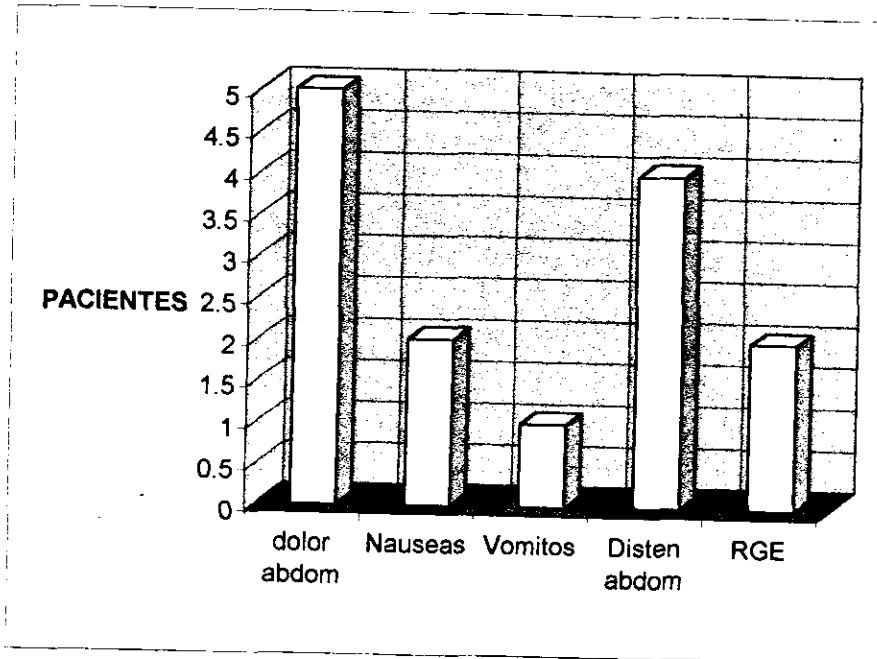


HIDATIDOSIS HEPATICA EN EL HOSPITAL JUAREZ DE MEXICO SSA

GRAFICA 4

PRESENTACION CLINICA

Sintomas	pacientes
dolor abdom	5
Nauseas	2
Vomitos	1
Disten abdom	4
RGE	2

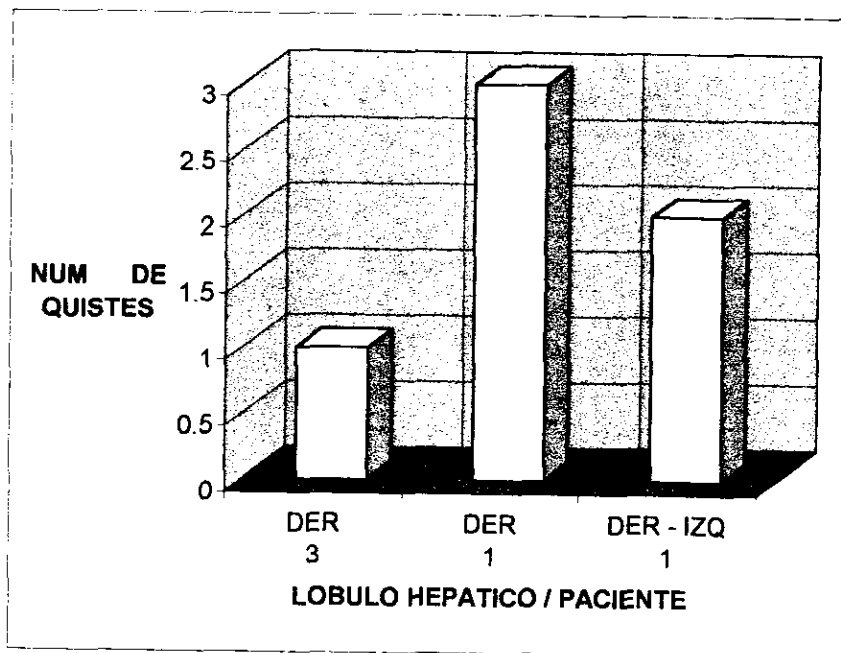


HIDATIDOSIS HEPATICA EN EL HOSPITAL JUAREZ DE MEXICO SSA

GRAFICA 5

PRESENTACION TOPOGRAFICA

CASOS	LOBULO	QUISTE
3	DER	1
1	DER	3
1	DER - IZQ	2

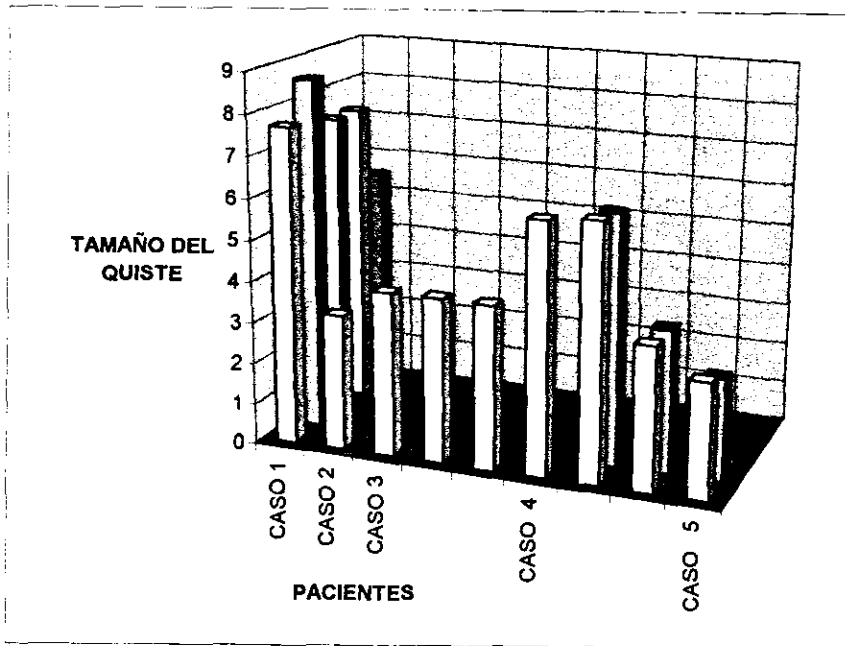


HIDATIDOSIS HEPATICA EN EL HOSPITAL JUAREZ DE MEXICO SSA

GRAFICA 6

TAMAÑO DEL QUISTE

CASO 1	7.7	8.6	7.4	7.4	5.5
CASO 2	3.3				
CASO 3	4				
	4				
	4				
CASO 4	6.1				
	6.2	6.1			
	3.5	3.5			
CASO 5	2.8	2.5			



HIDATIDOSIS HEPATICA EN EL HOSPITAL JUAREZ DE MEXICO · SSA

TABLA I

COMPLICACIONES EVOLUTIVAS

1.- ROTURA	
1.1.	Peritoneal
1.1.1.	Equinococcosis primitiva heterotopica de debe
1.1.2.	Hidatoperitoneo
1.1.2.1.	Hidatoperitoneo
1.1.2.2.	Hidatidoperitoneo
1.1.2.3.	Equinococcosis peritoneal secundaria
1.1.2.4.	Forma miliar
1.1.3.	Coleperitoneo
1.2.	Abdominal:
1.2.1.	Visceras
1.2.2.	Vasos sanguineos
1.2.3.	Pared abdominal
1.3.	Vias Biliares:
1.3.1.	Ictericia obstructiva
1.3.2.	Colangitis
1.3.3.	Fistulas biliares
1.3.4.	Litiasis biliar
1.3.5.	Colangitis esclerosante
1.3.6.	Pancreatitis
1.3.7.	Peritonitis biliar
1.3.8.	Hemobilia
1.4.	Tórax
1.4.1.	Forma biliobronquial
1.4.2.	Hepatopleural
1.4.3.	Hepato-pleuro-bronquial
1.4.4.	Hepato-pulmonar
1.4.5.	Hepatomediastínica
2. INFECCION.	
3. CALCIFICACION.	
4. OTRAS COMPLICACIONES.	
4.1.	Shock
4.2.	Urticaria generalizada
4.3.	Síndrome nefrótico secundario a glomerulonefritis membranosa
4.4.	Edema angioneurótico
4.5.	Asma
4.6.	Neuropatía periférica
4.7.	Poliartritis

HIDATIDOSIS HEPATICA EN EL HOSPITAL JUAREZ DE MEXICO SSA

TABLA III
ESTUDIOS DE GABINETE

CASOS	USG	TAC
1	(1) 7.7 X 9.5 cm	(1) 8.6 x 6.9 cm
	(1) 5.5 x 6.9 x 6.3 cm	(1) 7.4 x 7.4 cm
		(1) 7.4 x 6.8 cm
2	(1) 3.3 x 3.1 cm	
3	(1) 3.7 x 3.7 cm	(1) 4 x 4 cm
		(2) 4 x 4 cm
		(3) 4 x 4 cm
4	(1) 6.1 x 4.9 cm	(1) 6.1 x 6.1 cm
	(1) 6.2 x 4.2 cm	(2) 3.5 x 3.5 cm
	(2) 3.5 x 2.1 cm	
5	(1) 2.8 x 2.8 cm	(1) 2.5 x 2.5 cm

Figura 1. Mapa 1. Distribución del *Echinococcus granulosus*.

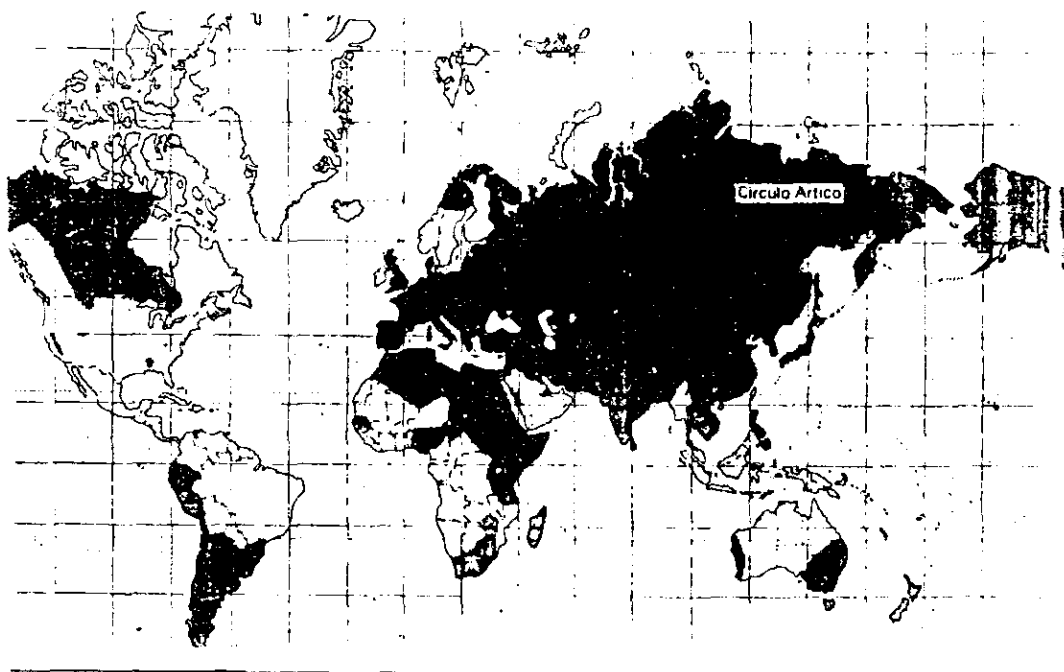


Figura 2.

Mapa 2. Distribución de *Echinococcus multilocularis*.

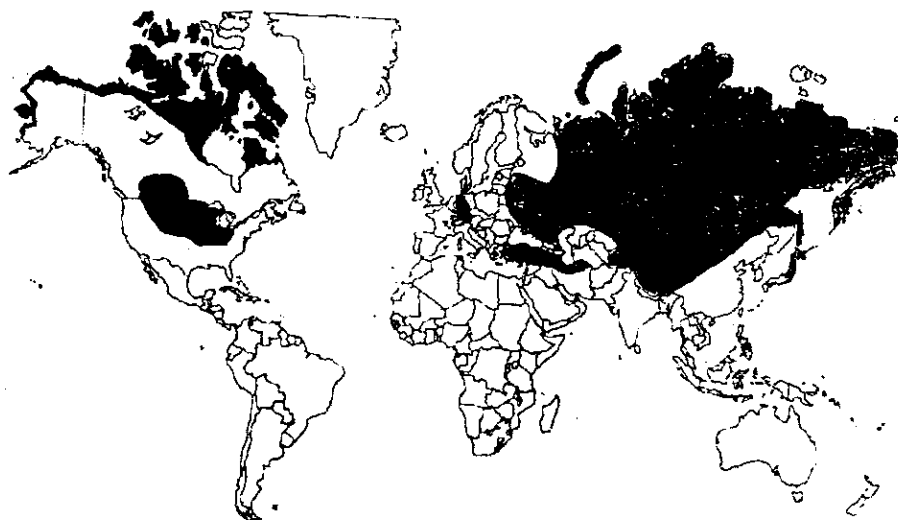


Figura 3. Echinococcus adulto cuya larva produce el quiste hidatidico en el hombre.
 A) Echinococcus granulosus del intestino delgado del perro. B) Echinococcus multilocularis, de la zorra.

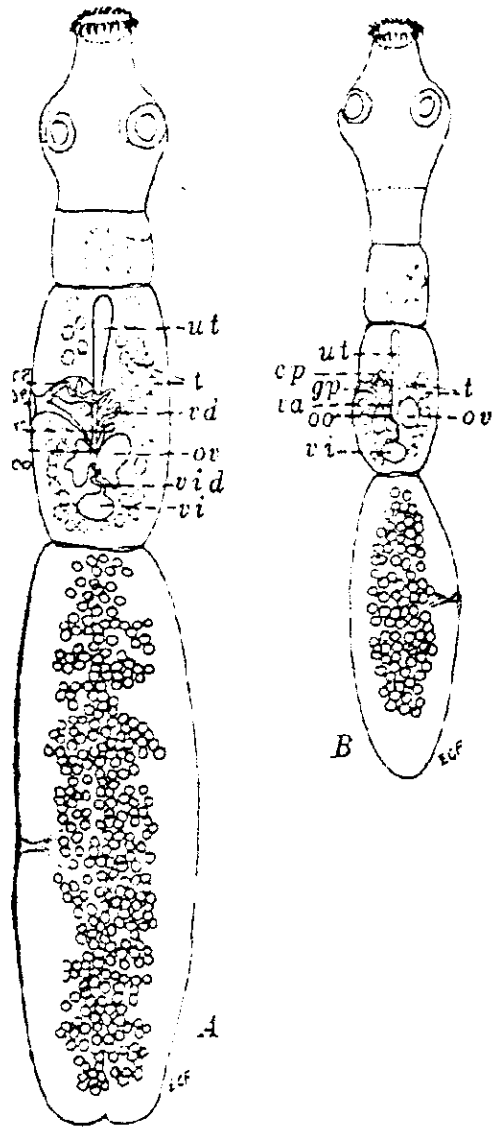


Figura 4.- Ciclo vital del Echinococcus granulosus

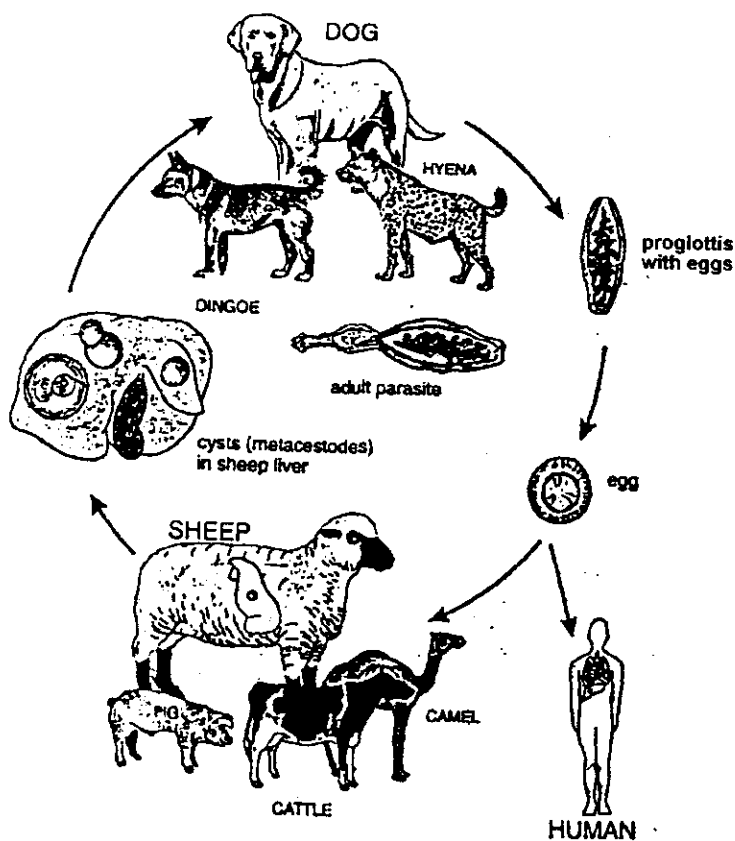


Figura 5. Ciclo vital del *Echinococcus multilocularis*.

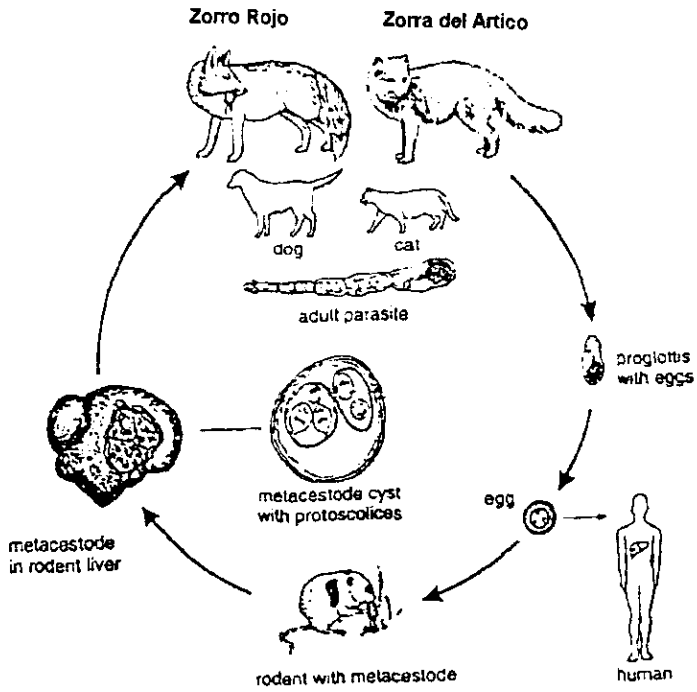


Figura 6. Caso 1. Ultrasonido hepático.
 Quiste de hígado de 7.7 X 9.5X8.5 cm. Sin trabeculaciones, ni imágenes densas en su interior.




Figura 7. Caso 1. Ultrasonido hepático

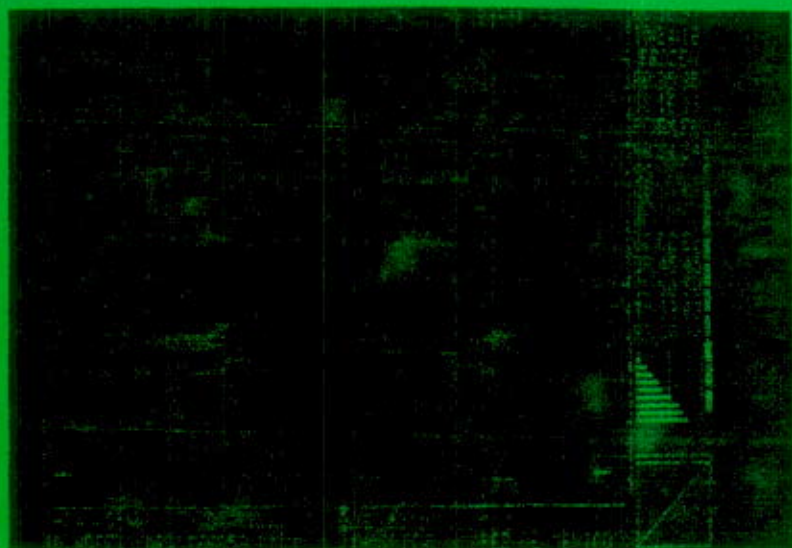
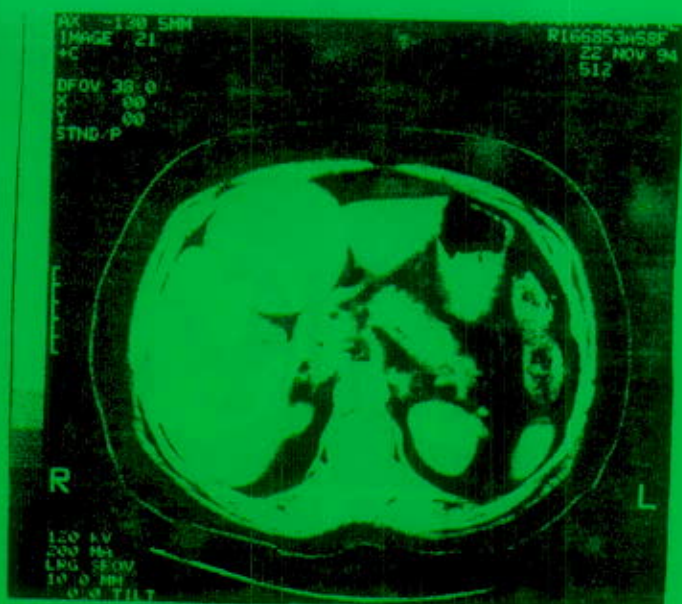


Imagen heterogénea de 55 X 69 X 63 mm redondeada de pared delgada y contenido heterogéneo con ecos difusos en su interior.

Figura 8. Tomografía computada de abdomen.
Imagen redondeada de baja atenuación en su interior compatible con quiste hepático de 8.6 X 6.9 cm , localizado entre el lóbulo derecho e izquierdo, de baja atenuación , 21 U.H a) y b).

a)



b)

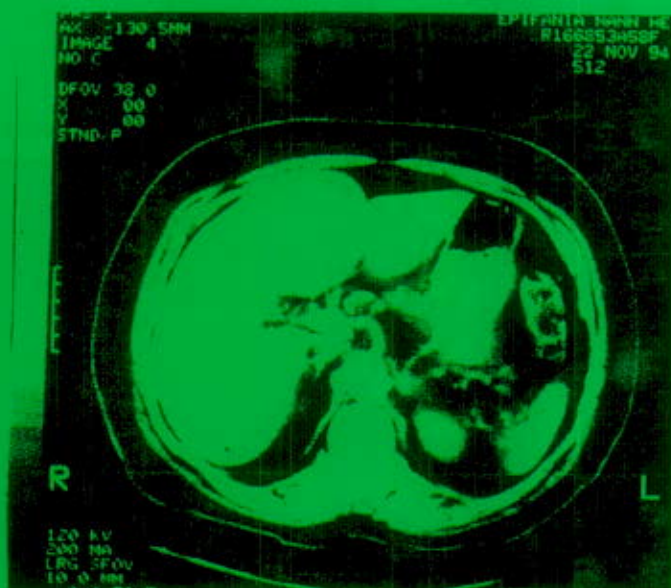


Figura 9. Caso 1. Tomografía computada de abdomen.
Quiste hidatídico hepático de 8.6 X 6.9 cm.

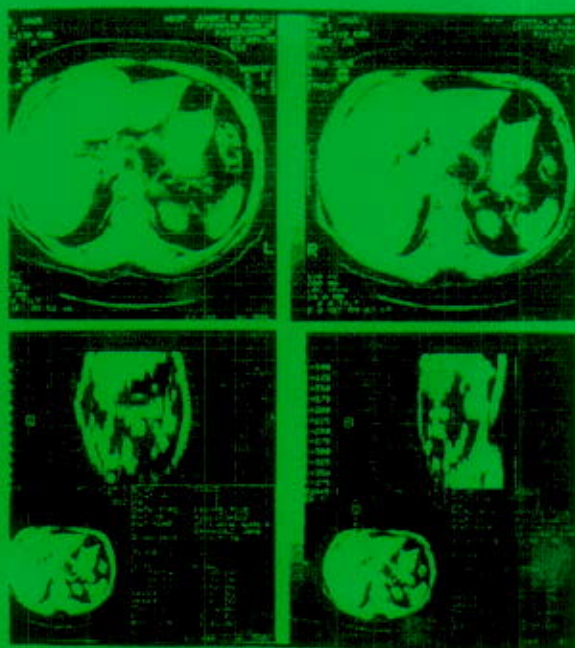
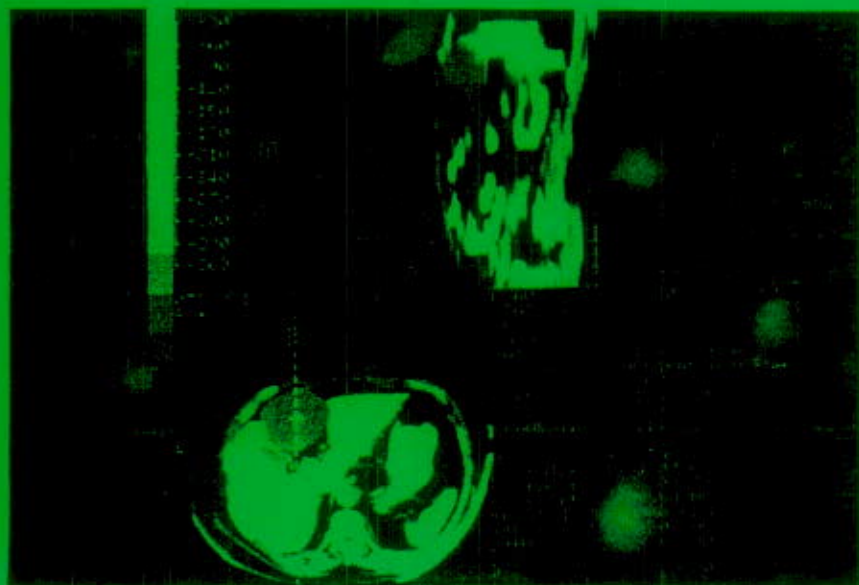



Figura 10. caso 1. Tomografía computada de abdomen.



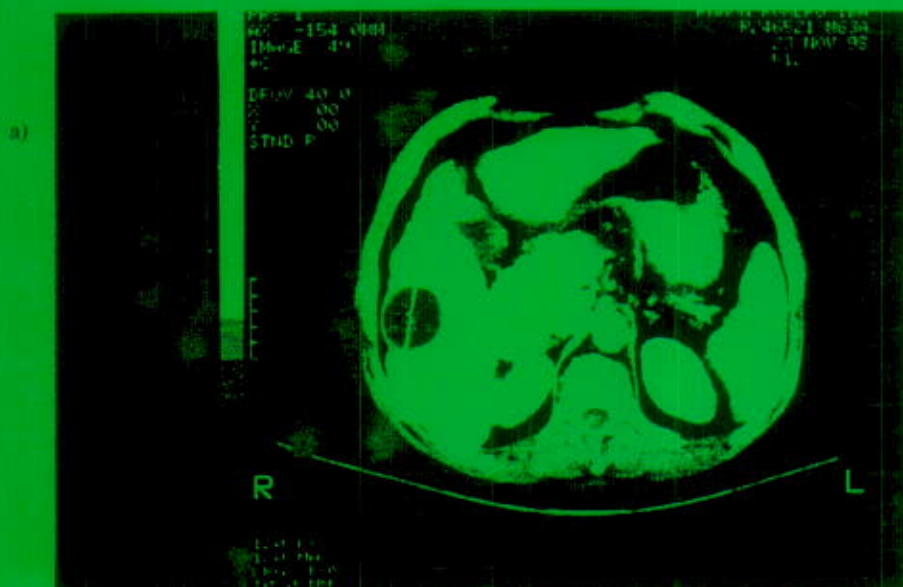
Quiste hidatídico hepático de 7.4 cm.

Figura 12. Caso 3.



Ultrasonido hepático. Imagen hiperecoica de 37X30 X36 mm, de pared delgada.

Figura 13. Caso 3



Tomografía computada de Abdomen. Se observan tres imágenes redondeadas hipodensas de aproximadamente 4 cm cada una, localizadas en segmento 7, 8 y 6, densidad de 19.5 U.H., una imagen con cápsula bien delimitada e hiperdensa, otra con contenido de 49 U.H. en relación a cambios de degeneración. Incisos a), b), c).

Figura 14. Caso 3. Tomografía computada de abdomen.

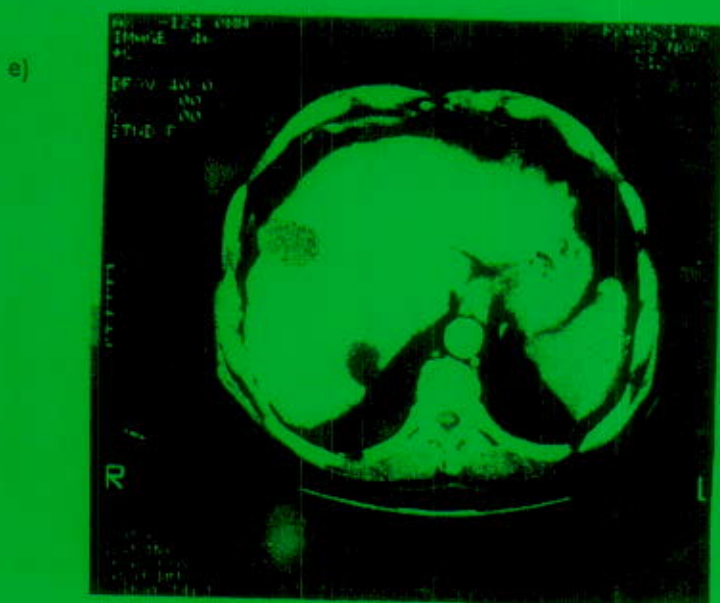


Figura 15. Caso 5. PSA. Imagen redondeada de bordes regulares calcificada, en hipocondrio derecho. Quiste hidatidico calcificado.



Figura 16. Caso 5. Ultrasonido hepático.
 Imagen hiperecónica, oval, en lóbulo derecho, tamaño 28.4 mm, bordes regulares bien delimitados, con ecos dispersos en su interior, con pared calcificada.

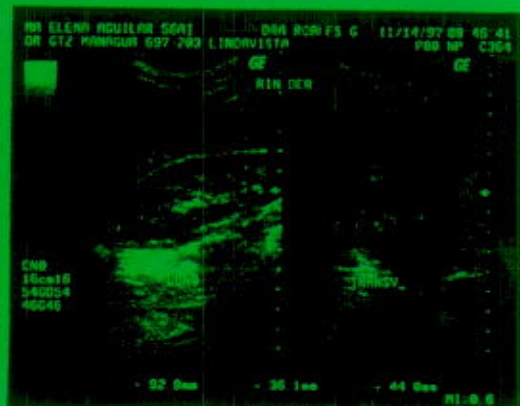


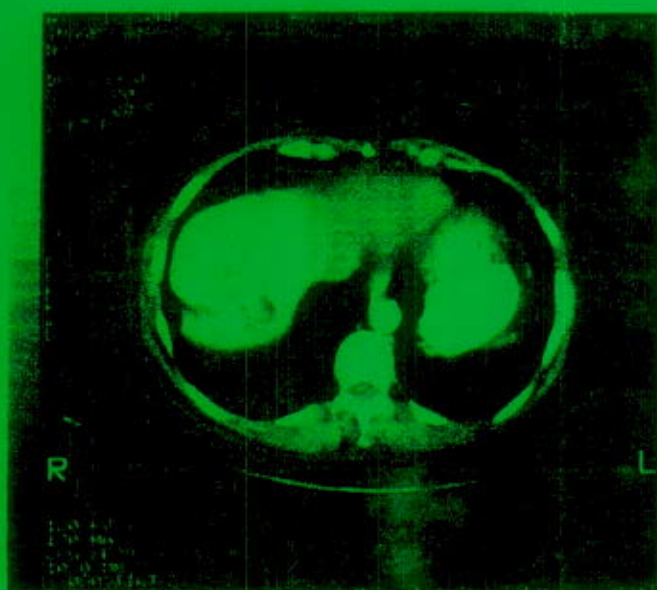
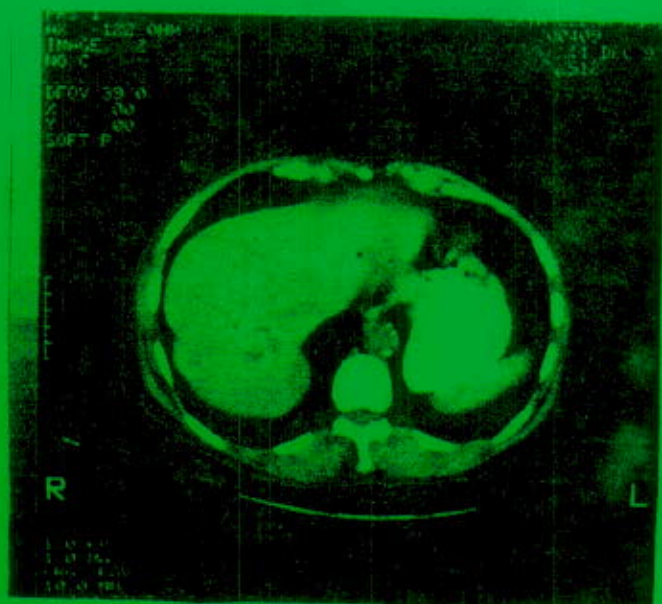


Figura 17. Caso 5. Tomografía computada de Abdomen. Imagen oval, de bordes calcificados, localizada en lóbulo derecho, de 2.5 cm de diámetro. Quiste hidatídico hepático calcificado.



HIDATIDOSIS HEPATICA EN EL HOSPITAL JUAREZ DE MEXICO SSA

FIGURA 18

INCIDENCIA DE QUISTE HIDATIDICO

CASOS	total	%
1	11237	99.06%
2	5	0.04%

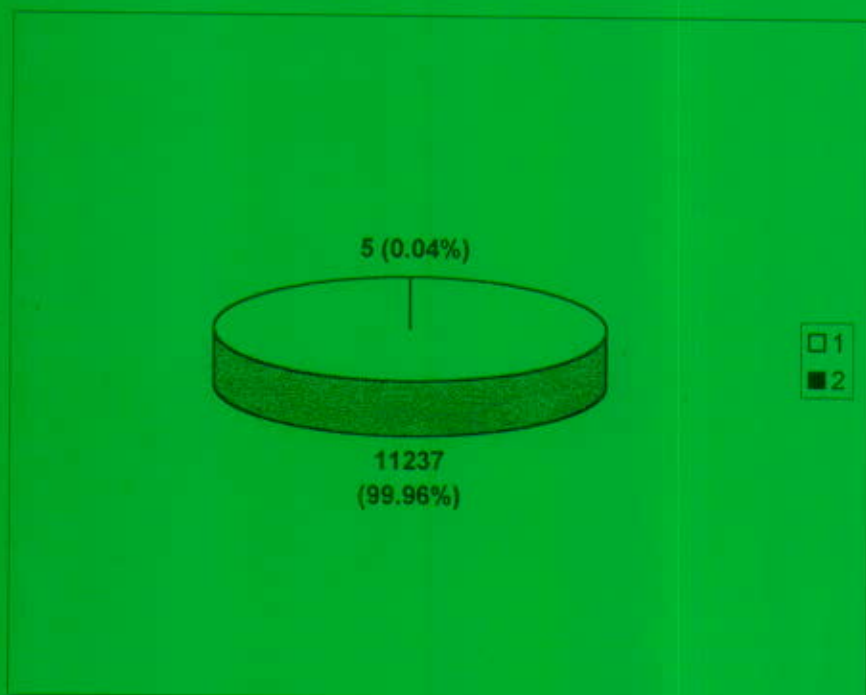
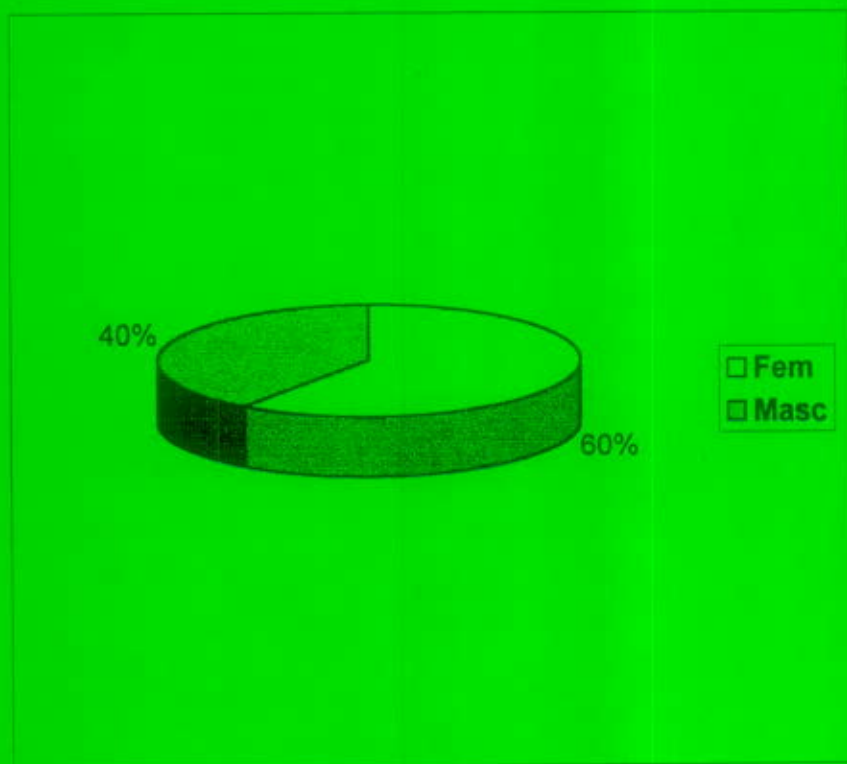


FIGURA 19

DISTRIBUCION POR SEXO

SEXO	PACIENTES
Fem	3
Masc	2



ESTA TESTS NO DEBE
SALIR DE LA BIBLIOTECA