

11211 2
Lej



UNIVERSIDAD NACIONAL AUTONOMA DE MEXICO

FACULTAD DE MEDICINA
DIVISION DE ESTUDIOS DE POSTGRADO
HOSPITAL GENERAL DE MEXICO O.D.
SERVICIO DE CIRUGIA PLASTICA

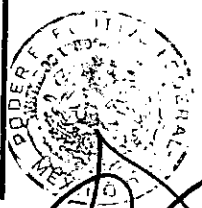PARAMETROS PARA LA UTILIZACION SEGURA
DEL ULTRASONIDO EXTERNO EN
LIPOESCULTURA

T E S I S

SECRETARIA DE SALUD QUE PARA OBTENER EL TITULO DE:
HOSPITAL GENERAL DE MEXICO
SERVICIO DE CIRUGIA PLASTICA

P R E S E N T A :

DR. RICARDO A. BACA MARTINEZ



DIRECCION DE...

PROFESOR TITULAR: DR. NICOLAS SASTRE ORTIZ
ASESOR. DR. ANTONIO UGALDE VITELLY

HGM

nismo Descentralizado

TESIS CON
LLA DE ORIGEN

276711

MEXICO, D. F. OCTUBRE DE 1999



Universidad Nacional
Autónoma de México

Dirección General de Bibliotecas de la UNAM

Biblioteca Central



UNAM – Dirección General de Bibliotecas
Tesis Digitales
Restricciones de uso


DERECHOS RESERVADOS ©
PROHIBIDA SU REPRODUCCIÓN TOTAL O PARCIAL

Todo el material contenido en esta tesis esta protegido por la Ley Federal del Derecho de Autor (LFDA) de los Estados Unidos Mexicanos (México).


El uso de imágenes, fragmentos de videos, y demás material que sea objeto de protección de los derechos de autor, será exclusivamente para fines educativos e informativos y deberá citar la fuente donde la obtuvo mencionando el autor o autores. Cualquier uso distinto como el lucro, reproducción, edición o modificación, será perseguido y sancionado por el respectivo titular de los Derechos de Autor.

APROBACION:


*Dr. Nicolás Sastré Ortiz
Profesor Titular del curso de especialización
en Cirugía Plástica y Reconstructiva.
Jefe del Servicio de Cirugía Plástica
y Reconstructiva.
Hospital General de México S.S.*

A handwritten signature in black ink, consisting of a large, stylized loop at the top and several vertical strokes below, crossing a horizontal line.

*Dr. Carlos del Vecchy Calcaneo
Jefe de Unidad
Profesor Adjunto del curso
Cirugía Plástica y Reconstructiva
Hospital General de México S.S.*

A handwritten signature in black ink, featuring a series of connected, somewhat horizontal loops, crossing a horizontal line.

*Dr. Antonio Ugalde Vitelly
Médico Adscrito al Servicio
Cirugía Plástica y Reconstructiva
Hospital General de México S.S.*

A handwritten signature in black ink, very dense and scribbled, crossing a horizontal line.

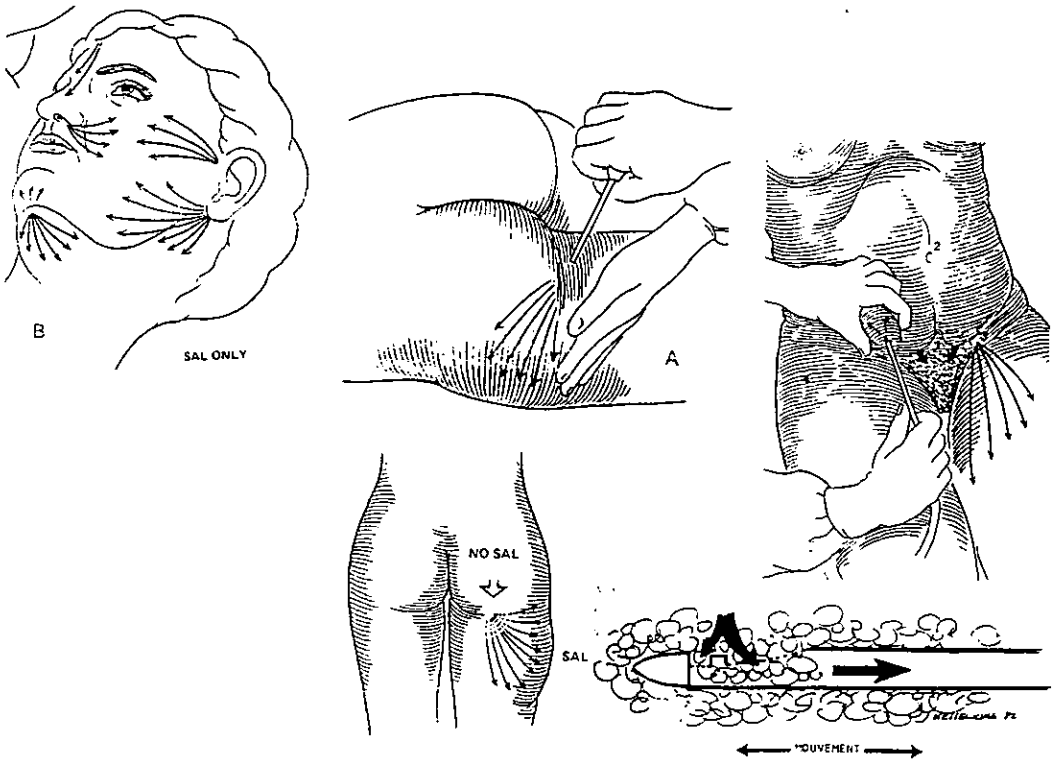
INDICE:

<i>SUBTITULO</i>	<i>PAGINA(S)</i>
<i>Introducción.....</i>	<i>1 - 7</i>
<i>Objetivos.....</i>	<i>8</i>
<i>Material y Método.....</i>	<i>9 - 18</i>
<i>Resultados.....</i>	<i>19 - 26</i>
<i>Discusión.....</i>	<i>27 - 28</i>
<i>Conclusiones.....</i>	<i>29</i>
<i>Bibliografía.....</i>	<i>30</i>

PARAMETROS PARA LA UTILIZACION SEGURA
DEL ULTRASONIDO EXTERNO
EN LIPOESCULTURA

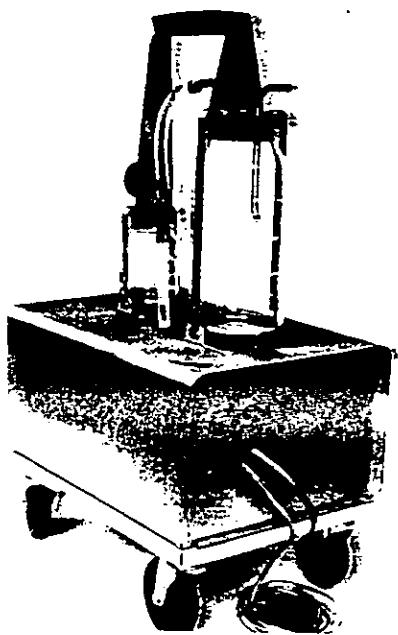
INTRODUCCION:

La liposucción es un método convencional, de aplicación universal, que representa la operación de cirugía estética más frecuentemente realizada en el mundo. Hace aproximadamente 22 años que esta técnica fue introducida a la práctica diaria de los cirujanos plásticos por Illouz (1). Después del escepticismo inicial, esta forma de extracción de tejido graso, permite corregir la apariencia antiestética de la lipodistrofia y la adiposidad localizada (2). Con la liposucción se logran resultados estéticos favorables y con pocas complicaciones, en áreas como el cuello, la espalda, las mamas, el abdomen y las regiones trocánterea y glútea (3).




Esta técnica se basa en el principio de Venturi, con el uso de aparatos de succión que crean un efecto de vacío. Kesslerling y Meyer(4), en 1978, desarrollaron una cánula de abertura amplia y utilizaron una presión de vacío de aproximadamente media atmósfera . Ilouz, en 1983(5), utilizó cánulas con orificios más pequeños y con la punta roma que requirieron presión negativa de una atmósfera (760 mm Hg). En presencia de agua a 20 grados centígrados no es posible obtener un vacío mayor de 743 mm de Hg, debido a que a esta presión el agua se vaporiza; esto es aplicable al líquido tisular.

Para realizar un procedimiento de liposucción se cuenta con una gran variedad de formas y tamaños de cánulas. Grazer recomienda la utilización de cánulas pequeñas con 3 aberturas, para disminuir el trauma tisular y optimizar los resultados. Las medidas más comunes de los diámetros de las cánulas son de 1.5 a 6 mm. Las de 8 a 10 mm se usan solo para extraer grandes volúmenes .



La tubería de liposucción debe ser fabricada de silicón o vinil, y no debe colapsarse con el vacío .

Debido a que con la grasa extraída también se obtiene sangre, por ruptura de pequeños vasos, se recomienda reponer la pérdida con paquetes globulares autólogos (3). La remoción de 1,500 ml de grasa requiere la transfusión de una unidad, si se extraen cantidades mayores de 2,500 ml se requerirán dos unidades (6). Klein (7) describe la técnica tumescente, método con el cual las pérdidas sanguíneas que reporta son de 12 ml por cada 1000 ml de grasa aspirada.



A través de los años, muchos autores han contribuido a estandarizar y refinar la técnica y otros cirujanos plásticos han tratado de modificar sus aplicaciones y el equipo utilizado con el fin de obtener mejores resultados .

En 1992, Zocchi (2) describe una técnica totalmente nueva y original para la remodelación corporal, basada en la aplicación quirúrgica de la energía ultrasónica y el uso de un instrumento diseñado para este propósito .

De acuerdo a Zocchi (2), desde 1927, Loomis fue el primero en reconocer los efectos fisicoquímicos de las ondas de ultrasonido que se desplazan en un líquido. Después de un abandono por la rama de la química que estudia estos fenómenos, llamada fonocquímica, en 1980 surge un interés renovado, como resultado de los avances en la electrónica. Con esto fue posible la fabricación de generadores de ultrasonido más seguros, baratos y potentes.

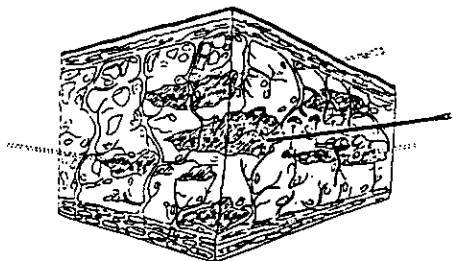


Fig. 1. Schematic of infiltration of special solution

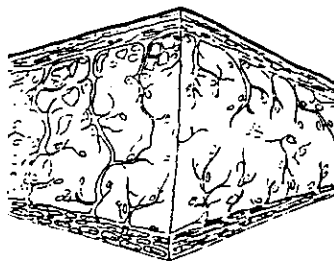


Fig. 3. Adipose tissues before ultrasonic treatment

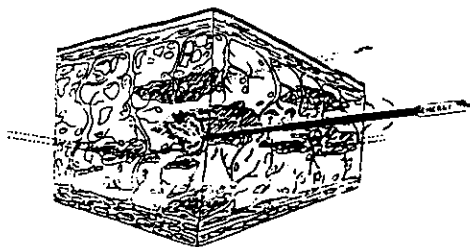


Fig. 2. Schematic of the ultrasonic treatment

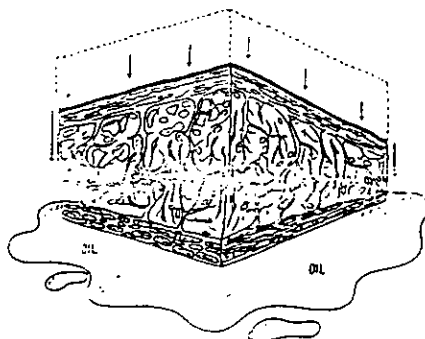
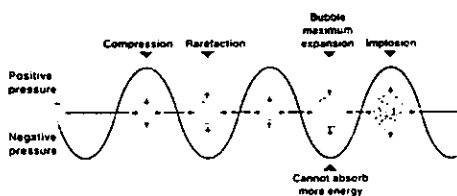
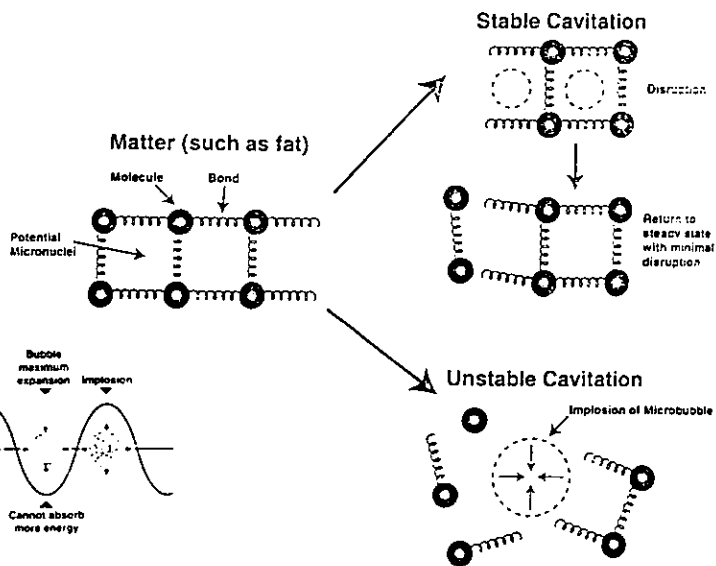



Fig. 4. Adipose tissues after ultrasonic treatment

Las ondas de ultrasonido se producen por la transformación de energía eléctrica en energía de alta frecuencia, por arriba de los 16 KHz (16,000 ciclos por segundo), imperceptible para el oído humano. . Esta energía es transmitida a uno o más cristales de cuarzo o cerámica y transformada en vibraciones mecánicas, que son amplificadas y transferidas. Los efectos del ultrasonido en los líquidos son secundarios a un complejo proceso físico que crea microcavidades que contienen gas y vapor. Las ondas de ultrasonido, igual que todas las ondas de sonido, tienen ciclos de expansión y compresión en las moléculas de líquido que producen una presión negativa y positiva respectivamente, y alteran su cohesión. Cuando se aplican a los tejidos, producen estos mismos efectos, en relación a las fuerzas de unión molecular que presenten, en tejidos de baja densidad y cohesión, como la grasa, las ondas de ultrasonido crean microburbujas y cavidades inestables que explotan y vacían el contenido de los adipositos (2), a esto se le llama cavitación.



Con la tecnología explicada anteriormente, se desarrollaron nuevas técnicas, como la asistencia de la liposcultura con ultrasonido interno, mediante cánulas de titanio, con lo cual se mejoraron sustancialmente los resultados, ya que se puede obtener la extracción de mayores cantidades de tejido graso, con menor cantidad de sangrado (8).

Los efectos óptimos en la implosión de las células de grasa se han obtenido a una frecuencia de 22,500 hertz, con variaciones de intensidad desde uno a cinco volts (9). Los reportes recientes acerca de los efectos de las ondas de ultrasonido en el tejido graso, demuestran que las células de grasa sufren licuefacción por microcavitación, lo que facilita su aspiración; mientras que las estructuras arteriales, venosas y nerviosas, permanecen practicamente indemnes debido a su mayor densidad (10). Sin embargo, se han reportado cambios conductivos por desmielinización en los nervios sometidos a la aplicación de ondas de ultrasonido de alta frecuencia (11).

Recientemente se ha desarrollado un nuevo método de liposucción asistida con ultrasonido externo, cuya técnica y resultados clínicos se han presentado en congresos y cursos internacionales, sin embargo, no existe en la literatura un reporte formal, solo una carta al editor (12), en donde tampoco se especifican con claridad los cambios provocados a las diferentes estructuras y tejidos con la aplicación en diferentes intensidades de ultrasonido externo, por períodos variables. Esto hace informal y hasta cierto grado empírico el uso de esta modalidad dentro de la cirugía plástica, porque solo por hallazgos transoperatorios de grasa que se encuentra licuada, se ha supuesto, que la aplicación del ultrasonido externo produce efectos en los tejidos, equiparables a los que se obtienen con el ultrasonido interno.

Tampoco los fabricantes de los modernos aparatos diseñados para el uso del ultrasonido externo en la lipoescultura, especifican a que intensidades y por que períodos debe utilizarse para obtener los efectos deseados y evitar las complicaciones (13).



Ante la inexistencia de una guía científica para el uso del ultrasonido externo en la lipoescultura, se desarrolló este estudio para conocer los efectos de este tipo de energía, así como los parámetros que son capaces de producir la destrucción selectiva de las células de grasa, que faciliten su extracción por aspiración y que sean tan seguros que no lesionen los tejidos adyacentes .

Puesto que es conocido el efecto térmico que las ondas de ultrasonido ejercen sobre los tejidos a los que se aplican (14) y se han mencionado quemaduras y lesiones isquémicas producidas a la piel, es necesario contar con un análisis científico, y no solo empírico, de las causas de estos accidentes y de como evitarlos cuando se utiliza el ultrasonido aplicado a través de la piel .

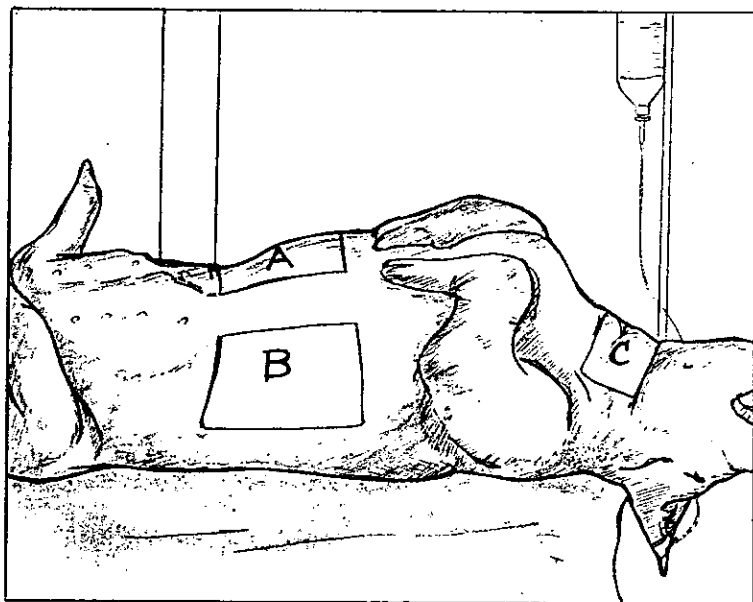
OBJETIVOS:

- 1. Hacer un análisis comparativo macroscópico e histológico del efecto del ultrasonido externo con diferentes variables de uso.*
- 2. Establecer los parámetros para la utilización óptima y segura del ultrasonido externo en la asistencia de la lipoescultura.*

MATERIAL Y METODO:

Se elaboró un protocolo de tipo prospectivo, experimental y comparativo, que se llevó a cabo en el Departamento de Cirugía Experimental del Hospital General de México.


Se utilizaron 10 cerdos machos de raza criolla, con pesos de 80 a 100 Kg y edades comprendidas entre 5 y 6 meses. Los cerdos se numeraron del 1 al 10, en cada uno de ellos se marcaron con tinta indeleble 3 áreas, una para el lado derecho del abdomen (A), otra para el lado izquierdo (B) y otra en la superficie ventral del cuello (C). En los cerdos numerados con nones se aplicó el ultrasonido a una intensidad de 2 watts por cm. cuadrado y en los pares a 3 watts por cm. cuadrado. Con esto se obtuvieron 30 áreas de trabajo que fueron divididas alternativamente para que la aplicación del ultrasonido fuera en períodos de 1 a 4 minutos en un área, de 5 a 12 en otra, y de 13 a 20 minutos en la restante.



Las áreas A, B, y C fueron variadas en los tiempos mencionados para obtener una cantidad significativa de muestras con las diferentes combinaciones de tiempo e intensidad.

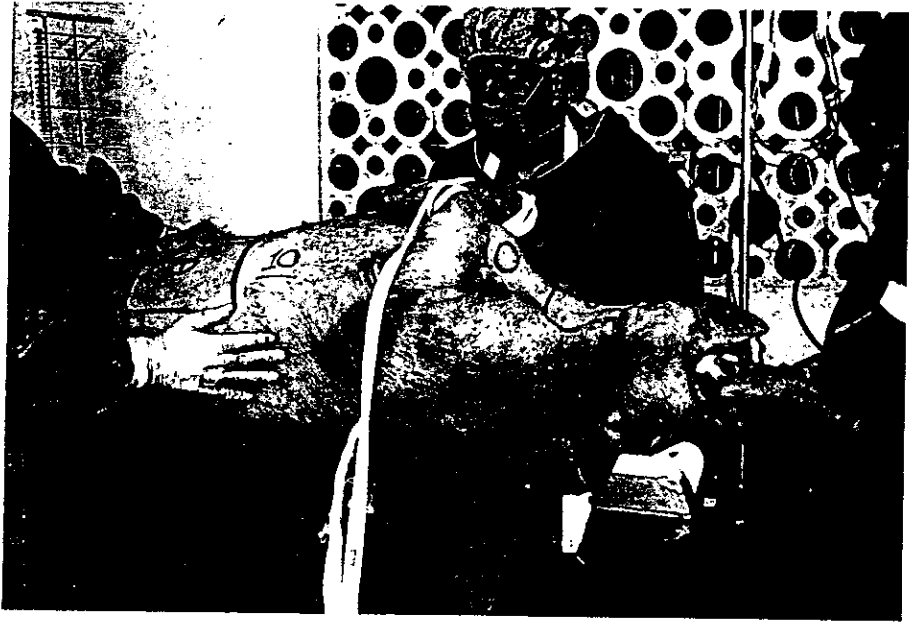TABLA No. 1	INTENSIDAD DE ULTRASONIDO (WATTS/CM ²)	
	2	3
TIEMPO (MIN)		
1	Cerdo No. 1	Cerdo No. 2
2		
3		
4		
5	Cerdo No. 1	Cerdo No. 2
6		
7		
8		
9		
10		
11		
12		
13	Cerdo No. 1	Cerdo No. 2
14		
15		
16		
17		
18		
19		
20		

Para la aplicación del ultrasonido externo se utilizó un aparato de la marca SMEI, modelo GB026-0597, especialmente diseñado para su uso en cirugía estética de lipoescultura, con un transductor de 3 Mht . Este aparato cuenta con un control para modular la intensidad en watts por cm. cuadrado hasta un máximo de 3 y una pantalla digital en donde se registra el tiempo de uso por sesión (13).

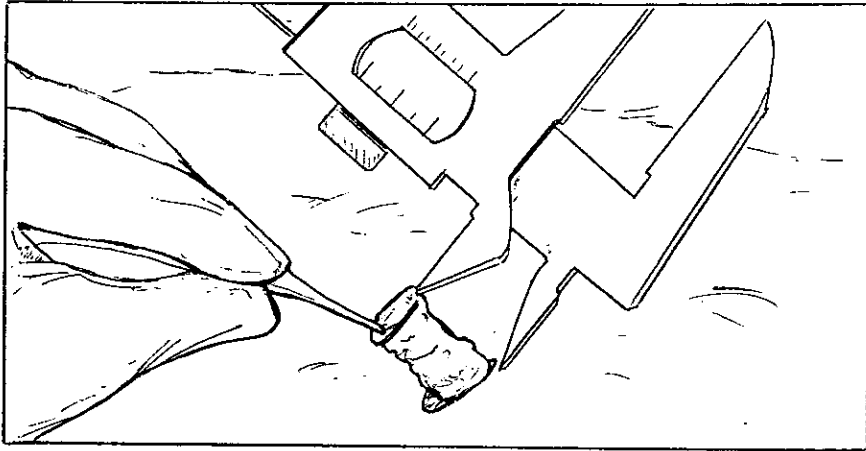
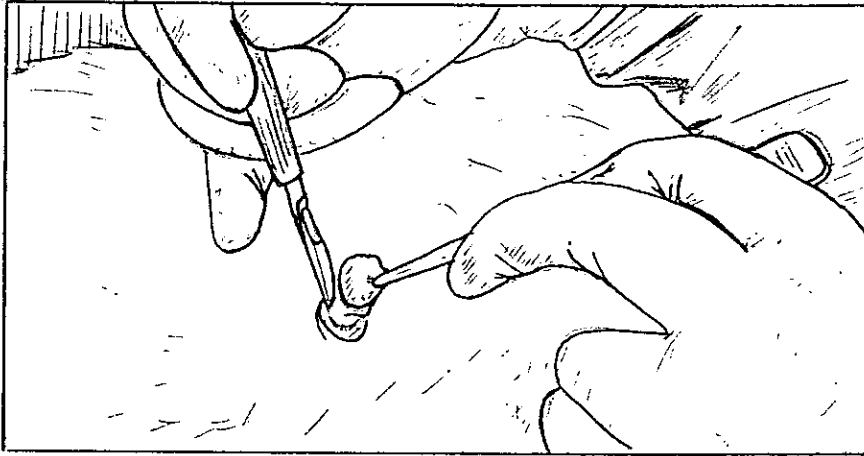


Para administrar los medicamentos se canalizó una vena superficial de la oreja. Los cerdos fueron anestesiados con azaperona (3 mg / kg de peso I.M.) y clorhidrato de metomidato (3 a 5 mg / kg de peso I. V.), no se requirió intubación, solo se mantuvo abierta la boca de los animales y se les administró oxígeno a 5 lts por minuto mediante una sonda externa.

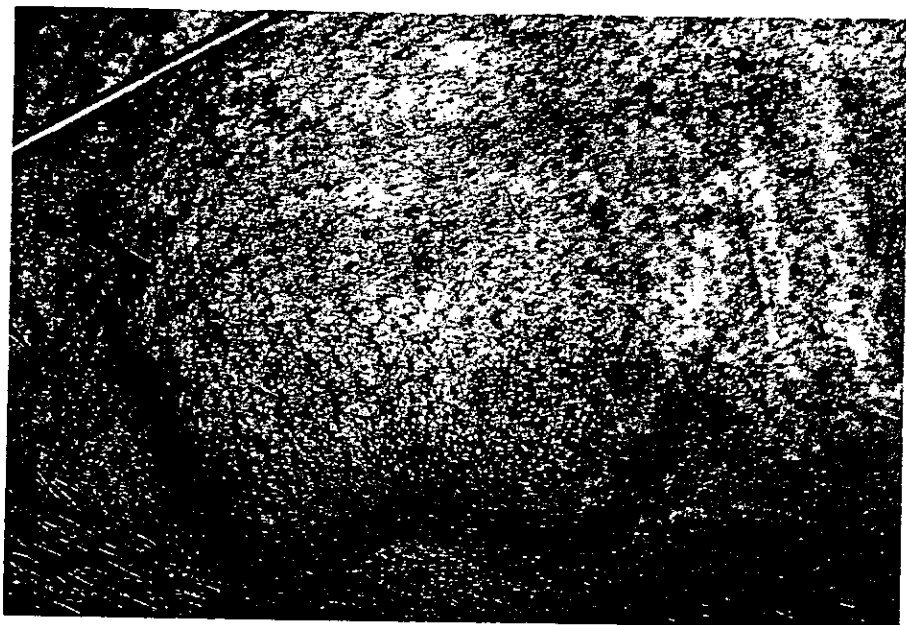Después de terminar el estudio se les revirtió el efecto anestésico para conservarlos vivos.



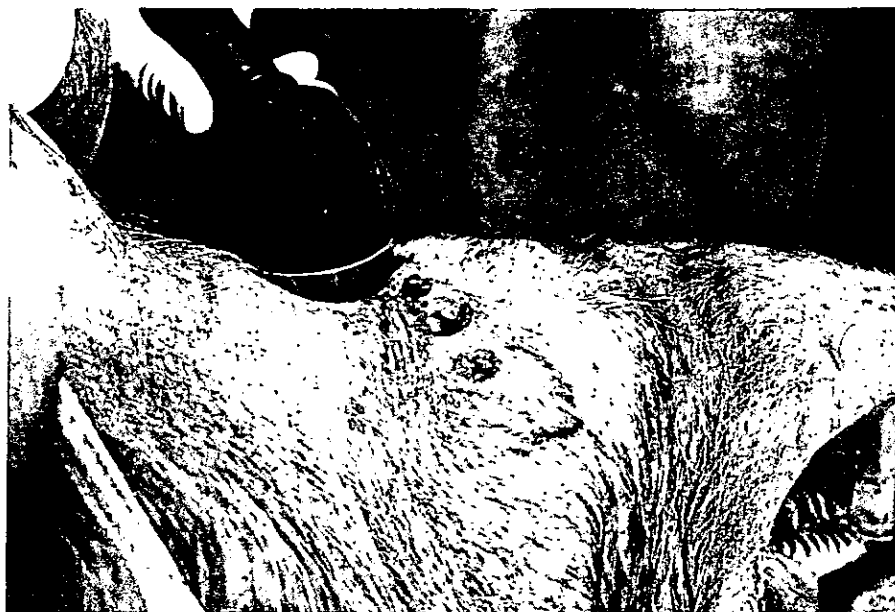Con las medidas habituales de asepsia y antisepsia se procedió a la toma de una biopsia inicial del tejido adiposo y piel de un centímetro de diámetro, esto se hizo en una ocasión por cada animal, en su primer área seleccionada, para lo cual se utilizaron bisturi y tijeras. Durante este procedimiento se midió con vernier el grosor del pániculo adiposo, la muestra se utilizó para el primer análisis histológico y se consideró como el control.




Se infiltró una solución preparada con 1 litro de solución Hartman, con 500 mg de lidocaina y 1 mg de epinefrina, hasta crear tumescencia de los tejidos; se infiltró únicamente el área específica a trabajar y hasta terminar el trabajo en esta, se infiltró la siguiente. Después de la infiltración se tomó otra biopsia por animal, de la misma área que la obtenida para el control, y que a su vez sirvió para el análisis macroscópico e histológico.



Previa lubricación con gel, se aplicó el ultrasonido de acuerdo a la planeación establecida, con movimientos circulares en toda la extensión de las áreas marcadas. Mientras se continuaba deslizando el transductor en el área de trabajo se evitó pasarlo sobre aquella que fue seleccionada para la toma de biopsia, en forma progresiva, para permitir que mientras se hacía la toma de biopsias, se continuara con la aplicación en el resto del área hasta agotar el tiempo establecido. En ningún animal se realizó alguna maniobra de liposucción.



Como prueba accesoria, se introdujo un endoscopio flexible (Pentax FNL 10 - P2) en el tejido adiposo, previamente insuflado con aire a través de una incisión alterna, con el fin de observar directamente en la grasa los cambios secundarios a la infiltración y a la aplicación del ultrasonido.




Como parte muy importante del estudio, se mantuvo el transductor fijo en el abdomen de dos cerdos, hasta producir quemadura, cuyos datos en tiempo y apreciación de cambios locales fueron registrados.

Se tomaron 10 biopsias de los tejidos quemados.



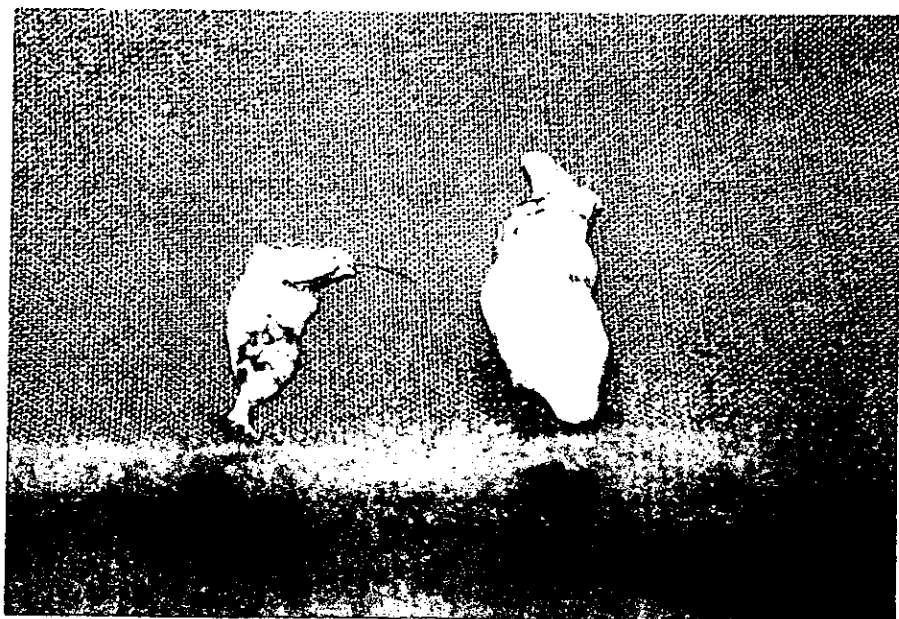
Cada una de las 230 biopsias obtenidas, (10 de control , 10 con infiltración, 200 con aplicación de ultrasonido y 10 con quemadura) se analizó macroscópicamente para determinar coloración y consistencia, se registró en nuestra tabla de datos, se etiquetó con numeración progresiva y se envió al Servicio de Patología para que se realizara su estudio histológico en forma ciega.



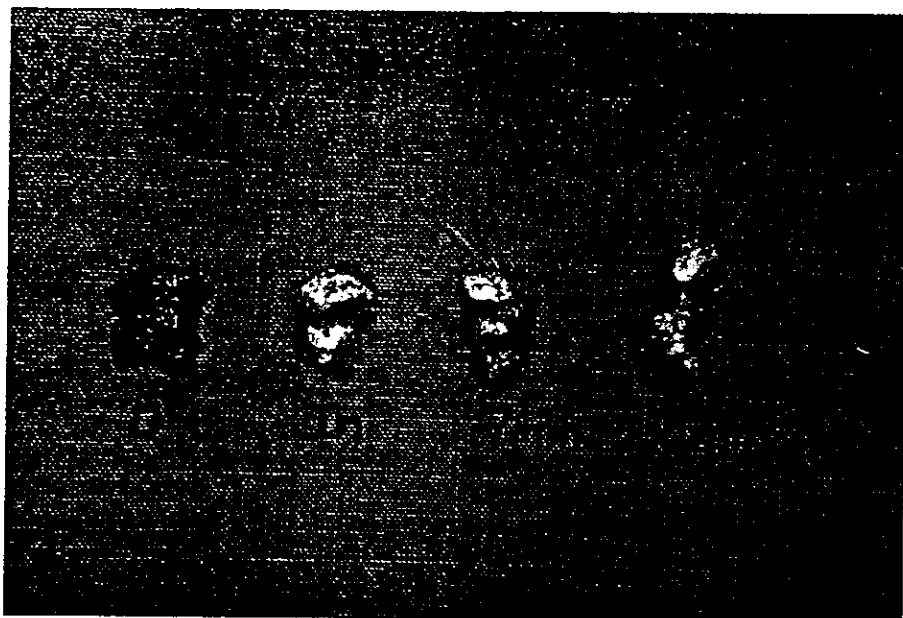
RESULTADOS:

Todos los cerdos se recuperaron satisfactoriamente del procedimiento anestésico y quirúrgico y sobrevivieron. Con la toma de biopsias iniciales de control, se encontró que los pániculos adiposos de las zonas estudiadas median entre 1.4 y 2.7 cms.; la grasa macroscópicamente se consideró normal.

Después de realizada la infiltración, macroscópicamente la grasa tomó un aspecto blanquecino. Después de haber usado el ultrasonido externo, sin importar su tiempo de aplicación, no se encontró evidencia de licuefacción grasa.




La piel de las áreas en las que se aplicó el ultrasonido con movimientos circulares presentó un ligero eritema. La grasa observada en las biopsias tomadas en los diferentes tiempos, cambió de consistencia en forma directamente proporcional al tiempo en que se utilizó el ultrasonido, fue más blanda y blanquecina mientras más tiempo transcurrió, sin importar la intensidad en watts ni las diferentes áreas de donde provenía, pero nunca se observó licuefacción.



Cuando se mantuvo el transductor sin movimiento sobre la piel, hasta producir quemadura, se observaron los cambios producidos por el efecto térmico hasta llegar a una coloración oscura, que representó la quemadura total.

Los cambios observados hasta lograr dicha quemadura fueron con la siguiente secuencia:


Primer minuto de aplicación de ultrasonido eritema



Segundo minuto coloración blanquecina en zona central



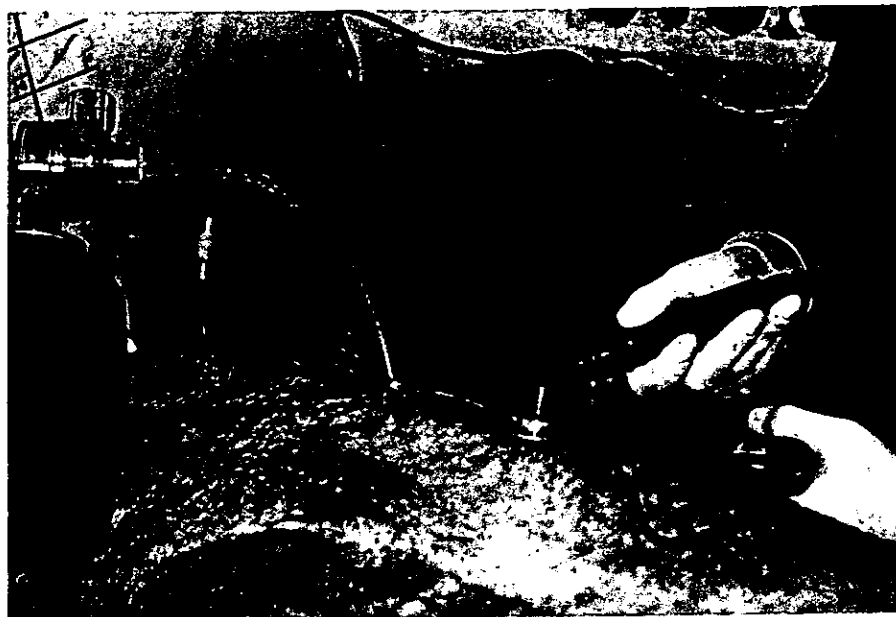Tercer minuto extensión y aumento de la zona blanquecina



Cuarto , quinto y sexto minutos Coloración café oscuro de necrosis con extensión progresiva del centro a la periferia.



El estudio endoscópico demostró que la grasa que se encontraba de características normales antes de cualquier procedimiento, cambiaba paulatinamente conforme se infiltraba; se observaron las cavidades que se producen por la introducción de la cánula de infiltración y la grasa se tornó de coloración más clara. Al aplicar el ultrasonido, únicamente se observó que la grasa se tornaba blanquecina, pero en ningún momento se encontró destrucción tisular ni licuefacción.



En cuanto al estudio histológico de las biopsias, se observaron los siguientes cambios; después de la infiltración hubo edema, que se evidencio por aumento del líquido intersticial. Con la aplicación del ultrasonido externo se encontró colapso del estroma graso, contractura de los lobulillos y mínimas áreas con lisis grasa localizada en 105 casos, mientras que 95 piezas se encontraron sin cambios, todo esto sin importar el tiempo de uso del ultrasonido ni la intensidad en watts, la similitud de estos datos se apreció en muestras con tiempos desde 3 hasta 20 minutos. En 2 de las 10 muestras, en donde solamente había existido infiltración, se reportaron inclusiones de líquido en las células de grasa. Otros cambios como foliculitis y hemorragias fueron reportados solo en un caso cada uno.

Como los cambios reportados no son representativos para relacionarlos con la aplicación del ultrasonido, no se consideró conveniente realizar estudios de microscopía electrónica.

Las 10 biopsias de tejido quemado se reportaron como necrosis de piel y de la grasa superficial.

DISCUSION:

La utilización de cerdos de raza criolla, que promediaron 90 Kg de peso, nos permitió trabajar con un panículo de grasa mayor, ya que en la actualidad, el uso de estos para el consumo humano ha obligado a los criadores a la producción de otro tipo de razas, que contengan grasa en cantidades mínimas. Existen otras cruas creadas especialmente con fines experimentales (15), pero su costo es elevado y su distribución restringida. Con nuestro modelo experimental se pudieron obtener muestras de tejido suficientemente grandes para la observación macroscópica y para el estudio histopatológico.

Aunque el cerdo es un animal resistente, suele ser lábil ante el estres y fallece facilmente si el tiempo de anestesia es prolongado. Debido a esto, se optimizó el tiempo quirúrgico al hacer en forma simultánea la aplicación del ultrasonido y la toma de las muestras de tejido, para crear un efecto sumatorio progresivo de las ondas de ultrasonido y no detener su efecto mientras se tomaban las biopsias.

Resultó fácilmente observable en el análisis macroscópico de la grasa de las biopsias y en el estudio endoscópico posterior a la infiltración, que la coloración blanquecina de la grasa, fue secundaria al efecto vasoconstrictor de la epinefrina, como ha sido señalado que sucede con la aplicación de la técnica tumescente.

Como no existe en la literatura un estudio experimental sobre el uso del ultrasonido externo en la lipoescultura, en la única referencia encontrada como una carta al editor, Silberg (12), hace referencia a su experiencia con la aplicación de ultrasonido externo en una pieza quirúrgica de piel y grasa obtenida por dermolipectomía abdominal.. Realizó un análisis histológico de una sola muestra y encontró también reblandecimiento y coloración blanquecina de la grasa y por ello asegura que existe una mayor facilidad para la extracción de la misma en los pacientes que han sido sometidos a la aplicación de ultrasonido externo, sin embargo, con estos datos no se puede fundamentar la existencia de una licuefacción grasa.

Aunque las ondas de ultrasonido producidas por los transductores externos son en esencia las mismas que se generan en las cánulas para ultrasonido interno, estas últimas producen las ondas de ultrasonido a una frecuencia de 22,500 Hertz, mientras que los transductores de aplicación externa lo hacen a 2,000 y 3,000 Hertz. Esta es una razón básica para inferir que no existe el fenómeno de cavitación y por ende no encontramos la presencia de algún material producto de la licuefacción y emulsificación grasa. Si tomamos en cuenta la diferencia en la frecuencia de las ondas del ultrasonido interno y externo, además de que en el último se aplican las ondas a través de la piel, y no directamente sobre la grasa, puede esperarse que sus efectos no sean los mismos. Sin embargo, la mayor facilidad con la que se obtiene la grasa excedente después de la aplicación del ultrasonido externo, posiblemente se explique por la disminución progresiva en su consistencia, aunado esto a los cambios estructurales mencionados.

Intencionalmente, no se realizó ninguna maniobra de lipoaspiración, para observar únicamente los cambios en el tejido adiposo sin otra variable que el uso del ultrasonido externo

Los cambios reportados como mínimas áreas de lisis grasa en el estudio histológico, fueron atribuidos a lesión durante la toma de biopsias, ya que también fueron observados en el mismo grado en piezas de tejido no sometidas a la aplicación del ultrasonido externo.

CONCLUSIONES:

El ultrasonido externo aplicado en la asistencia de la lipoplastía es un método menos invasivo que el ultrasonido interno y requiere de un menor entrenamiento, sin embargo, no ofrece las mismas ventajas.

La variación en la intensidad del ultrasonido externo no altera los efectos sobre el tejido adiposo ni aumenta el número de complicaciones.

No existe el fenómeno de cavitación ni de licuefacción grasa con el ultrasonido externo.

La facilidad para la extracción grasa y el modelado del contorno corporal pueden estar en relación a la disminución de la consistencia en la grasa tratada con ultrasonido externo.

Las quemaduras producidas a la piel se presentaron solo cuando el transductor se mantuvo en un área igual a su diámetro por un minuto o más; mientras se realice un movimiento contínuo del transductor que sobrepase el diámetro de este, la aplicación del ultrasonido externo es segura hasta por 20 minutos.

**ESTA TESTS NO DEBE
SALIR DE LA BIBLIOTECA**

BIBLIOGRAFIA:

1. Illouz YG: *Une nouvelle technique pour les lipodystrophies localisées.* Rev Chir Esthet Fr 1981; 6:19.
2. Zocchi M: *Ultrasonic liposculpturing.* Aesth Plastic Surg 1992; 16: 287.
3. Graser F: *Body Contouring.* In Plastic Surgery Ed. by Mc Carthy J. Philadelphia: W.B. Saunders Co. 1990; pp: 3964.
4. Kesslering UK, Meyer RA: *A suction curette for removal of excessive local deposits of subcutaneous fat.* Plast Reconstr Surg 1978; 62: 305.
5. Illouz YG: *Body contouring by lipolysis: A five year experience with over 3000 cases.* Plast Reconstr Surg 1983; 72: 591.
6. Mandel MA: *Blood and fluid replacement in major liposuction procedures.* Aesth Plastic Surg 1990; 14: 187.
7. Klein JA: *Tumescent technique.* Am J Cosmet Surg 1987; 4: 263.
8. Giuseppe A: *Ultrasonically assisted liposculpturing: Physical and technical principles and clinical applications.* Am Jour Cosmet Surg 1997; 14: 317.
9. Maxwell GP: *Ultrasound assisted lipoplasty: A clinical study of 250 consecutive patients.* Plastic Reconstr Surg 1998; 101: 189.
10. Zocchi M: *Ultrasonic assisted lipoplasty, technical refinements and clinical evaluations.* Clin Plastic Surg 1996; 23: 575.
11. Young W, Cohen A.R., Hunt C.D: *Acute physiologic effects of ultrasonic vibration on nervous tissue.* Neurosurgery 1981; 8: 689.
12. Silberg BN: *Editorials: The technique of external ultrasound-assisted lipoplasty.* Plastic Reconstr Surg 1998; 101: 552.
13. *Servizi Medico Estetici Italiani. Manual de instrucciones* 1997.
14. Ablaza VJ, Gingrass MK, Perry LC, Fisher J, Maxwell GP: *Tissue temperatures during ultrasound-assisted lipoplasty.* Plastic Reconstr Surg 1998; 102: 534.
15. De Luca L, Beckenstein M, Guyuron B: *Yucatan pig: Optimal hairless model for a true random cutaneous flap.* Aesth Plastic Surg 1997; 21: 205.