

11237
46,
2ij

**UNIVERSIDAD NACIONAL
AUTONOMA DE MEXICO**

**Facultad de Medicina
División de Estudios de Postgrado
Hospital Infantil de México
"Federico Gómez"**

**"Comorbilidad de la Neurofibromatosis tipo 1 de pacientes en edad pediátrica
del Hospital Infantil de México "Federico Gómez" del periodo 1994-1998 "**

**TESIS DE POSTGRADO
Para obtener el título de la especialidad en
PEDIATRIA MEDICA
Que presenta el doctor:**

RICARDO LOPEZ AMOZURRUTIA

**Director de la Tesis:
J. Guillermo Osorio Elías**



**SUBDIRECCION DE
EVALUACION**

2000

México D.F.

Octubre 1999

**TESIS CON
FALLA DE ORIGEN**

276620



Universidad Nacional
Autónoma de México

Dirección General de Bibliotecas de la UNAM

Biblioteca Central




UNAM – Dirección General de Bibliotecas
Tesis Digitales
Restricciones de uso

DERECHOS RESERVADOS ©
PROHIBIDA SU REPRODUCCIÓN TOTAL O PARCIAL

Todo el material contenido en esta tesis esta protegido por la Ley Federal del Derecho de Autor (LFDA) de los Estados Unidos Mexicanos (México).

El uso de imágenes, fragmentos de videos, y demás material que sea objeto de protección de los derechos de autor, será exclusivamente para fines educativos e informativos y deberá citar la fuente donde la obtuvo mencionando el autor o autores. Cualquier uso distinto como el lucro, reproducción, edición o modificación, será perseguido y sancionado por el respectivo titular de los Derechos de Autor.



Dr. Saúl Garza Morales.


Jefe del Departamento de Neurología

Hospital Infantil de México

"Federico Gómez"



SUBDIRECCION DE
FINANZA



Dr. J. Guillermo Osorio Elías.

Médico Adscrito al Servicio de Neurología

Tutor de tesis

2008

AGRADECIMIENTOS

A DIOS por ser el eterno guía hacia la búsqueda de la verdad.

A mi PADRE (QEPD) por ser el mejor ejemplo de honestidad, responsabilidad,
dedicación y entrega al trabajo.

A mi MADRE por su paciencia y comprensión;
Por su apoyo incondicional
Por su amor a la familia.

A mis HERMANOS Julián Arturo, Ana Margarita y Jorge Alberto:
Por su constante apoyo.

Al servicio de Neurología, en especial a los doctores Saúl Garza M. y Guillermo Osorio Elías
Por su apoyo en la tutoría de esta tesis.

A TODOS LOS NIÑOS del Hospital Infantil de México quienes son nuestra escuela viviente y por
quienes trabajamos y damos toda nuestra entrega.

A mis COMPAÑEROS Y AMIGOS de quienes nunca olvidaré su apoyo, cariño y compañerismo.

Gracias.



SUBDIRECCIÓN DE
ENSEÑANZA

2000

INDICE.

Contenido:	Página
Antecedentes	
Historia	2
Epidemiología	2
Patogénesis	3
Diagnóstico	3
Comorbilidad	3
Objetivo	6
Justificación	7
Material y Métodos	8
Resultados	9
Discusión	11
Bibliografía	15
Anexos	17

COMORBILIDAD DE PACIENTES EN EDAD PEDIATRICA CON NEUROFIBROMATOSIS TIPO 1 EN EL HOSPITAL INFANTIL DE MEXICO "FEDERICO GOMEZ"

Historia.

La Neurofibromatosis (NFT) o enfermedad de Von Recklinghausen es un desorden multisistémico de origen autosómico dominante que ocurre en uno de cada 3000 nacimientos vivos y que afecta el crecimiento celular de los tejidos neurales.^{1,2,3,4,5}

Friedrich Daniel Von Recklinghausen hizo del conocimiento médico la enfermedad hace mas de un siglo cuando reportó el caso de Marie Kientz y Michael Bur, sin embargo hay descripciones previas que datan del siglo XVI y probablemente del XIII.⁶

El caso más sobresaliente en la historia de la enfermedad es el de Joseph Merrick, quien en su tiempo fue conocido como el "hombre elefante", y aunque ahora sabemos que no padeció NFT sino una enfermedad recientemente descrita (síndrome de Proteus), causó un impacto en la sociedad londinense y norteamericana llevando a la formación de grupos de apoyo llamados actualmente National Neurofibromatosis Foundation.⁸

Epidemiología

Se reconoce actualmente la existencia de 2 entidades diferentes con similitudes clínicas pero con un origen genético diferente. La Neurofibromatosis tipo 1 (NF-1) y la tipo 2 (NF-2). La NF-1 se presenta aproximadamente en el 50 % de los casos por mutaciones espontaneas, no presenta un predominio racial o étnico. Existe una variedad muy amplia de manifestaciones en personas con NF-1, aún dentro de una misma familia.^{1,7}

Estas alteraciones genéticas pueden causar crecimientos tumorales, con mayor frecuencia en nervios periféricos a cualquier nivel y en cualquier momento. Algunas manifestaciones son progresivas y pueden ocasionar morbilidad y mortalidad.

Patogénesis

La NF-1 se desarrolla a partir de mutaciones en un gen del cromosoma 17, el 17q11.2 el cual se conoce como el gen de la neurofibromina en el que se puede dar un gran número de mutaciones que son responsables del fenotipo de la enfermedad. Por su parte, alteraciones en el cromosoma 22 son las que dan origen a la NF-2⁶. Ambas enfermedades están relacionadas a una disfunción de las células de la cresta neural. El defecto genético se relaciona a mutaciones de genes que tienen una actividad supresora de tumores, más que a factores de crecimiento sistémico, hormonas u otros factores parácrinos medibles^{2,6,7}

Diagnóstico

El diagnóstico es básicamente clínico y epidemiológico pues los antecedentes familiares son de gran relevancia al igual que las manifestaciones clínicas que son floridas en estos pacientes.

Los criterios diagnósticos actuales fueron establecidos en 1987 por The National Institutes of Health (NIH) Consensus Development Conference on Neurofibromatosis Guidelines for Diagnosis^{3,6,7}. CUADRO 1 y 2:

Comorbilidad

Es bien conocida la gran variedad de manifestaciones que pueden presentarse en los paciente con NFT, con una amplia variabilidad incluso dentro de las mismas familias portadoras de la enfermedad.

Dentro de las manifestaciones asociadas descritas ampliamente se encuentra las oncológicas, neurológicas, oftalmológicas, óseas, dermatológicas y vasculares. Por tal motivo revisaremos cada una de ellas.

Oncológicas. Son múltiples los reportes sobre la asociación de tumores benignos y cáncer y NFT siendo los más frecuentemente reportados los gliomas del nervio óptico⁹ y los neurofibromas los cuales se consideran criterios diagnósticos de la NFT-1¹¹. Ver Cuadro 1. Las tumoraciones del octavo par craneal son también criterio de NFT-2, al igual que los meningiomas, gliomas y schwannomas⁹.

Dentro de las series grandes de pacientes con NFT-1, Sorensen et al¹³, reportaron una serie de 212 pacientes en Suecia a quienes se dio seguimiento durante 40 años encontrando una ocurrencia de tumores de SNC y neoplasias malignas del 45% y un riesgo de los familiares 4 veces mayor a la población general. Dentro de estos tumores de SNC se reporta meningiomas, astrocitomas, ependimomas y neurofibrosarcoma.^{12,13}

Es igualmente conocida la asociación de la NFT con las leucemias mieloides durante la infancia la cual se refiere con una incidencia del 14%.^{14,15}

Otras neoplasias que se asocian con mayor frecuencia que la población general son el tumor de Wilms, el feocromocitoma, el rhabdomioma¹²

Neurológicas. Las neoplasias de parénquima cerebral¹⁶, medula espinal o estructuras adyacentes son las manifestaciones neurológicas más comunes y ya comentadas. Existe sin embargo, trastornos del aprendizaje¹⁷ y conductuales¹⁸ en estos pacientes que requiere de mayor atención principalmente para su educación. El retraso mental se ha observado de hasta en un 19% de pacientes⁴.

Las crisis convulsivas se reportan con una incidencia del 5 a 6 % de los pacientes (Riccardi¹ y Korf¹⁹) respectivamente. Sin embargo, Crossen et al, realizaron un estudio prospectivo de 10 años en pacientes menores de 18 años siendo un total de 150 y se reporta una incidencia de crisis convulsivas de 0.7 %. La incidencia real e historia natural de la epilepsia en estos pacientes se desconoce. Dentro de las crisis convulsivas más comúnmente encontradas se reporta las crisis parciales simples y las tónico clónicas generalizadas que pueden ser tanto criptogénicas^{19,20,21,22} (epilepsia primaria generalizada) o bien sintomáticas (estenosis de acueducto de Silvio, perinatales o lesiones primarias de SNC)

Oftalmológicas. El glioma de nervio óptico y los hamartomas del iris (nódulos de Lisch) se cuentan dentro de los criterios de NFT, en embargo hay otras manifestaciones menos comunes como lo son el glaucoma congénito, el buftalmos, la catarata y el estrabismo⁴.

Oseas. Las manifestaciones óseas de NFT se reportan con una baja frecuencia de hasta solo el 8 % de los casos. Otras afecciones óseas como la escoliosis severa y la luxación atlanto-axial se observan en menos del 1 % de los casos.²³

Vasculares. Un pequeño porcentaje de pacientes desarrolla una displasia arterial sintomática que frecuentemente involucra a las arterias renal y carótida. Secundariamente puede desarrollarse una hipertensión arterial secundaria, es más común en niños con NFT la presencia de estenosis de arteria renal que un feocromocitoma.⁴

El síndrome Moyamoya en el que las arterias carótidas estenóticas u ocluidas con una red distal de vasos colaterales telangiectásicos se encuentra en dos tercios de los pacientes ^{24,25}.

La vasculopatía cerebral puede manifestarse con cefalea, crisis convulsivas y déficit focales neurológicos y su manifestación más severa es la hemorragia subaracnoidea. La cardiomiopatía hipertrófica ha sido publicada en familiar con NFT-1²⁶.

Objetivo

Conocer la comorbilidad de la Neurofibromatosis infantil en una muestra del Hospital Infantil de México durante un periodo de 5 años, dado que es una enfermedad de origen genético frecuente de afección multisistémica.

Justificación

La neurofibromatosis es una de las más comunes enfermedades de origen genético que se presenta con manifestaciones variables incluso dentro de los miembros de una misma familia.

La base del manejo de estos pacientes es la detección oportuna de las complicaciones para su manejo adecuado y mantener así una adecuada calidad de vida en ellos además de proporcionar asesoramiento genético.

Por esto es fundamental conocer las alteraciones asociadas a la enfermedad además de aquellas que se incluyen en los criterios de la NIH. El manejo multidisciplinario de las subespecialidades involucradas en estos pacientes llevará a un abordaje óptimo y decisiones terapéuticas adecuadas para el manejo integral de los niños con neurofibromatosis infantil.

Material y Métodos

Tipo de estudio: Observacional, transversal y retrospectivo.

Se realizó una revisión de expedientes de pacientes registrados en el archivo clínico del Hospital Infantil de México con el diagnóstico de NFT entre el primero de Enero de 1994 y el 31 de Diciembre de 1998.

Se incluyeron para el estudio todos los pacientes que cumplieran con los criterios de diagnóstico de la NIH de neurofibromatosis infantil y que acudieron a consulta en el tiempo antes mencionado.

Se revisaron todos expedientes, independientemente del tiempo de seguimiento y los servicios participantes en el tratamiento de cada caso en particular.

La información fue vertida en hoja de captura de datos que realizó el revisor con base en la información publicada en la literatura sobre las manifestaciones mas comúnmente asociadas a NFT-1 y se incluyó en esta hoja los criterios de la NIH para el diagnóstico de NFT. Cuadro 3

Los hallazgos encontrados fueron presentados en tablas descriptivas (Ver Cuadro 4) y gráficos para facilitar su manejo Ver Anexos.

Resultados

Se revisaron 63 expedientes, de los cuales se eliminaron 24: 12 por no cumplir los criterios de diagnóstico, 4 por diagnósticos equivocados y 8 no se encontraron en archivo clínico. La muestra se constituyó por 39 casos que cumplieron con los criterios de inclusión, no se reporta ningún caso de NFT-2.

La frecuencia de cada uno de los criterios de la NIH para el diagnóstico de la NFT fueron: manchas café con leche todos los casos, neurofibromas en 20 casos e historia familiar en 18. Ver Cuadro 5 y 6.

La media aritmética de la edad fue de 8 ± 3.7 años (recorrido de 2 a 19 años), con predominio del sexo femenino de 1.6:1 (24 mujeres y 15 hombres).

La gran mayoría de pacientes (37 casos , proporción de 0.95) presentó manifestaciones clínicas asociadas a la NFT. Las más frecuentes fueron las neurológicas, las óseas, oculares y neoplásicas. Ver cuadro 7.

Las manifestaciones neurológicas se presentaron en 27 pacientes (proporción de 0.7), las más frecuentes fueron las crisis convulsivas que se reporta en 9 pacientes (proporción de 0.58); las crisis parciales simples se reportan en la tercera parte de los casos seguidas de las CP complejas, tónico-clónicas generalizadas etc. La clasificación sindromática incluye 3 casos sintomáticos (2 secundarias a disgenesia cerebral y una a quiste subdural); en 5 criptogénicas. Ver Cuadro 8.

La hipoacusia se encontró en 6 pacientes en proporción de 0.15 sin determinarse en ningún caso la causa de la misma. Los trastornos de aprendizaje en 0.13 (disfasia del desarrollo , trastorno del lenguaje); en proporción 0.1, retraso mental. Ver Cuadro 9.

Manifestaciones neoplásicas. En la presente serie se describen 4 pacientes con 7 procesos neoplásicos malignos (proporción de 0.1). Entre los que se describen: Schwannoma malignos (dos casos), un Linfoma No Hodgkin linfoblástico, un tercer paciente presentó 3 neoplasias siendo un tumor germinal mixto con componente

carcinoma y senos endodérmicos, un teratoma maduro metastásico y un hamartoma mesenquimal rabdomiosarcomatoso.

Dentro de las manifestaciones neoplásicas de carácter benigno, los neurofibromas fueron los más comunes en proporción de 0.51 siendo este un criterio diagnóstico de la enfermedad. Ver Cuadro 10.

Manifestaciones oculares. En 13 pacientes se describe la presencia de alteraciones en nivel ocular, (proporción de 0.33). De estos, la principal manifestación fue los nódulos de lisch en 6 pacientes (proporción 0.15), y solo 1 presento glioma óptico. Dos pacientes se reportan con estabismo. Ver cuadro 11

Manifestaciones óseas. 14 pacientes se reportan con manifestaciones óseas, en proporción 0.36. La escoliosis, una alteración comúnmente encontrada en estos pacientes refiere en 9 casos, (proporción 0.23). Ver cuadro 12.

Manifestaciones vasculares. Se describe un caso de hipertensión arterial secundaria y otro de síndrome de vena cava superior.

Manifestaciones dermatológicas. Todos los pacientes de esta serie presentan las características manchas café con leche mientras que las pecas axilares solo 3 en proporción 0.07. Otras manifestaciones dermatológicas descritas son: nevo piloso, dermatitis de contacto en 2 casos y otro de dermatitis atópica.

Otras manifestaciones. Un caso de talla baja, otro de ambigüedad de genitales y un tercero de criptorquidia se reporta como alteraciones endocrinológicas. Alteraciones cardíacas se reporto en 2 pacientes, uno con una comunicación interventricular pequeña y el otro con un foramen oval permeable. Alteraciones renales se describe en 2 casos, uno de hipoplasia renal bilateral con insuficiencia renal crónica terminal y otro con riñones pequeños sin compromiso de la función. En cuanto a las manifestaciones alérgicas se reporta un caso de rinitis alérgica. Otras mas como otitis media crónica (2) , amigdalitis recurrente, disfunción tubaria bilateral, hernia inguinal (2) también son descritas.

Discusión

Es evidente la diversidad clínica de la población con NF-1, con base en una revisión de 5 años en los pacientes de la consulta externa del Hospital Infantil de México "Federico Gómez".

Las manifestaciones neurocutáneas fueron las más comunes para hacer el diagnóstico de la enfermedad encontrando en todos los casos, similar a lo anteriormente descrito de hasta en un 95% de los casos ¹⁰. En contraste con lo anterior, los nódulos de Lisch no fueron tan comunes como lo reportado en la literatura en revisiones mucho mayores, donde se reporta que se encuentran hasta en un 90 % ⁷ de los casos a diferencia del 15 % encontrado en la presente revisión, aunque es bien reconocido que la incidencia de estos incrementa con la edad y que en menores de 6 años su incidencia pocas veces sobrepasa el 30% ². Las pecas axilares, referidas hasta en el 80% de los pacientes menores de 6 años no fue un hallazgo característico en el presente grupo pues solo 3 pacientes la presentaron, es decir un 7.7%.

La presencia de gliomas ópticos en la población general es de solo el 2 al 5%. En los paciente con NFT-1 su incidencia se incrementa con la edad y estas tumoraciones no parecen modificarse con la edad, es por eso que la frecuencia de su hallazgo depende de las indicaciones de los estudios de imagen y de la calidad de los mismos en SNC . En esta revisión se describe en el 2.5% (solo un caso) contra un 5.¹⁵ a 15² % de otras revisiones.

Los neurofibromas se reportan igualmente en el 15% de los niños menores de 6 años con una mayor incidencia en grupos mayores. El 51% de los pacientes del grupo revisado se reporta con neurofibromas de los cuales el 50% son plexiformes.

Como se comentó en la patogénesis de la enfermedad, se conoce que el 50% de los pacientes no tiene antecedente familiar alguno siendo en la mitad de los casos mutaciones de novo en el cromosoma afectado, en apoyo a lo anterior el 46% de los pacientes se reporta con antecedente familiar de NFT-1.

Las lesiones óseas son tal vez las menos comunes pero se consideran prácticamente patognomónicas, se refiere pseudoartrosis en el 3% de los pacientes. El 7.7 % de pacientes las presentó.

La comorbilidad de la enfermedad va en relación directa con la variabilidad de manifestaciones que presenta. De los 39 pacientes revisados solo 2 no presentan manifestaciones asociadas por lo que el 95% tuvo al menos una. Las manifestaciones más comunes son en orden de frecuencia: neurológicas (69%), óseas (28%), neoplásicas (18%), oculares (18%), vasculares (2,5%) y en un grupo de otras que incluye manifestaciones diferentes a estos grupos se reporta un 54%.

Las crisis convulsivas se reportan con mucho mayor frecuencia en este grupo de pacientes, pues a diferencia de lo que está referido en la literatura que es del 4 al 6%²², el 23 % de los pacientes cursan con algún tipo de estas y son de origen criptogénico en su mayoría. Se ha demostrado con anterioridad que a pesar de tener una incidencia mayor del doble que en la población general, la NFT-1 no presenta un factor determinante en la etiología de las crisis convulsivas. en el grupo que revisamos la alta incidencia puede ser explicada por ser el HIM un hospital de referencia nacional donde principalmente se atiende a pacientes que presentan complicaciones de la enfermedad y pocos son los que se únicamente están en vigilancia.

La hipoacusia no se considera un criterio diagnóstico y sin embargo, se reporta en un alto porcentaje de pacientes, Mulvihill et al.⁷ reportan una incidencia de 66% de pacientes con algún déficit auditivo y un 12% con una hipoacusia severa, esto es similar a lo encontrado en este grupo pues el 15% fue detectado con alteración de la audición. A diferencia de lo anterior, las alteraciones de aprendizaje se reportan en solo el 13% de los casos a diferencia de la literatura que se reporta de hasta un 80%, lo cual puede ser explicado por la falta de una clínica integral de los pacientes con NFT-1 que sean valorados multidisciplinariamente y que incluya esta valoración de rutina a los servicios de psicología y psiquiatría.

Son pocos los reportes sobre el número de paciente con retraso mental. Crossen et al⁵, lo reportan en un 17% de pacientes, de una manera similar se reporta en 10% de nuestros pacientes.

Como ya describimos anteriormente, la NFT-1 predispone a los pacientes al desarrollo de neoplasias tanto benignas como malignas. Las neoplasias benignas más comunes son los neurofibromas de los cuales los reportes son muy variados desde el 15 hasta el 66 % lo cual sabemos que está influido por la edad de los pacientes y es probable que existan factores ambientales pues varía la incidencia en las diferentes regiones geográficas. La incidencia reportada por nosotros es del 51% siendo el tipo plexiforme el predominante. Las neoplasias malignas también son frecuentes, sin embargo, solo el 10 % de nuestros pacientes las presento y esto se explica por el grupo de edad, Cnoseen reporta 4 % de pacientes con neoplasias malignas en niños mientras que en el grupo de Sorensen et al de 212 pacientes seguidos por más de 40 años el 45% presentó neoplasias malignas lo cual nos indica la importancia esencial en el seguimientos de estos pacientes. Prácticamente cualquier tipo de neoplasia maligna ha sido descrita en estos pacientes.

Las manifestaciones oculares que se reporta con mayor frecuencia son los nódulos de lisch como esperábamos pues se trata de un criterio diagnóstico, aunque en menor frecuencia que otras series en que se reporta en la mayoría de los pacientes. El glioma de nervio óptico solo se reporta en un caso lo cual pudiera explicarse por una menor incidencia de neoplasias en el grupo revisado.

Aunque las manifestaciones óseas se reportan en el 38% del grupo revisado, solo la escoliosis se presento con relativa frecuencia, siendo el 23% de los pacientes positivos a esta alteración. La variabilidad en la prevalencia de estas, del 10 al 60 %²³, nos permite considerar nuestra frecuencia como en rangos esperados.

Otras manifestaciones se reportan Ver cuadro 4. Sin embargo su presencia esporádica no es diferente a la población general por lo que no se hace mayor mención a las mismas.

Es indudable que el manejo multidisciplinario de los pacientes con NFT-1 es indispensable para la detección temprana de complicaciones y resolución oportuna

de las mismas. Hay que hacer especial hincapié en el seguimiento de complicaciones que pueden ser fatales o condicionar una morbilidad importante y limitar su calidad de vida comparada con el resto de la población general. Por lo anterior consideramos que es necesario la existencia o la creación de una clínica especializada en pacientes con enfermedades neurocutáneas en la cual debe intervenir: Neurólogos, dermatólogos, oncólogos, oftalmólogos, ortopedistas, psicólogos, psiquiatras, rehabilitadores, audiólogos y pediatras, donde se pueda brindar una atención interdisciplinaria y estudiar prospectivamente poblaciones que permita entender mejor la patogenia de la enfermedad.

BIBLIOGRAFIA

1. Riccardi VM Type 1 neurofibromatosis and pediatric patient. *Curr Probl Pediatr.* 1992 22: 66-106.
2. Listernick R Neurofibromatosis type 1 in childhood. *Journal of Pediatrics* 1990;116: 845-853.
3. Eichenfield LF et al. Guidelines of care for neurofibromatosis type 1. Academy guidelines. *Journal of American Academy of Dermatology.* 1997;37:625-630.
4. Roach ES Neurocutaneous syndromes. *Pediatr Clin Of North Am.* 1992:591-620
5. Crossen MH et al. A prospective 10 year follow up study of patients with neurofibromatosis type-1. *Arch Dis Child* 1998;78:408-412.
6. Gutmann DH et al. The diagnostic evaluation and multidisciplinary management of neurofibromatosis 1 and neurofibromatosis 2. *JAMA* 1997;278:51-57.
7. Mulvihill JJ et al. Neurofibromatosis 1 (Recklinghausen disease) and neurofibromatosis 2 (bilateral acoustic neurofibromatosis) an update. *Annals of Internal Medicine.*1990, 113:39-52.
8. Mautner VF, Neurofibromatosis 2 in the pediatric age group. *Neurosurgery* 1993;33:92-6.
9. Baptiste M et al Neurofibromatosis and other disorders among children with CNS tumors and their families. *Neurology* 1989;39:487-492.
10. North K, Neurofibromatosis type 1: Review of the first 200 patients in an Australian clinic. *Journal of Child Neurology* 1993:395-402.
11. Listernick R et al. Optic pathway tumors in children: the effect of neurofibromatosis type 1 on clinical manifestations and natural history. *Journal of Pediatrics* 1995;127:718-722.
12. Matsui I et al. Neurofibromatosis type 1 and childhood cancer. *Cancer* Nov 1993;72:2746-54.
13. Sorensen SA et al. Long term follow up of Von Recklinghausen neurofibromatosis. Survival and malignant neoplasms. *NEJM* Apr 1986, 314(16) 1010-1015.

14. Zvulunov A et al. Juvenile Xanthogranuloma, Neurofibromatosis, and Juvenile Chronic Myelogenous Leukemia. *Arch Dermatol*, 1995;131:904-908
15. Niemeyer CM et al. Chronic Myelomonocytic Leukemia in Childhood: A retrospective Analysis of 110 cases. *Blood* May 1997, 89 (10) 3534-3543.
16. Gray J et al. Brain tumors in children with neurofibromatosis: Computed Tomography and Magnetic Resonance Imaging. *Pediatric Neurology* 1987;3:335-341.
17. North K et al. Specific learning disability in children with neurofibromatosis type 1. *Neurology* 1994;44:878-883.
18. Johnson NS et al. Social and emotional problems in children with neurofibromatosis type 1: Evidence and proposed interventions. *Journal of Pediatrics* 1999;134:767-772.
19. Korf BR, et al. Patterns of Seizures Observed in Association with Neurofibromatosis 1. 1993;34: 616-620.
20. Motte J et al. Neurofibromatosis type one and west syndrome: a relative benign association. *Epilepsia* 1993;34: 723-726.
21. Kotagal P, et al. Epilepsy in the setting of neurocutaneous syndromes. *Epilepsia* 1993;34:Suppl 3:s71-s78.
22. Kulkantrakorn K et al. Seizures in neurofibromatosis 1. *Pediatric Neurology* 1998;19:347-350
23. Funaski H et al. Pathophysiology of spinal deformities in neurofibromatosis. *The journal of bone and joint surgery*. 1994;76 A:692-700.
24. Hattori S, et al. Moyamoya disease with concurrent von Recklinghausen's disease and cerebral arteriovenous malformation. *Pathol Res Pract* 1998;194:363-9.
25. Pineda Sanchez J et al. Moyamoya disease. A cause of vascular occlusion in childhood. *An Esp Pediatr* 1999;50:44-8.
26. Fitzpatrick AP et al. Familial neurofibromatosis and hypertrophic cardiomyopathy. *Br Heart J* 1988;60:247-251.

CUADRO 1. Criterios diagnósticos de NFT -1

Neurofibromatosis tipo 1. Al menos 2 de los siguientes :

1. Seis o más manchas café con leche mayores de 5 mm de diámetro en edad prepuberal y mayores de 15 mm en periodo postpuberal.
2. Dos o más neurofibromas ende cualquier tipo o un neurofibroma plexiforme
3. Pecas en región axilar o inguinal.
4. Glioma óptico.
5. Dos o más nódulos de Lisch (hamartomas de iris)
6. Una lesión ósea distintiva tal como displasia del ala del esfenoides o adelgazamiento de la corteza de huesos largos con o sin pseudoartrosis.
7. Un familiar en primer grado (padre, gemelo o hijo) con NFT-1 que cumple los criterios anteriores.

CUADRO 2. Criterios diagnósticos de NFT-2

Neurofibromatosis tipo 2 :

I. Individuos con los siguientes datos clínicos tienen NF-2 confirmada :

1. Schwannomas vestibulares bilaterales

o

2. Historia familiar de NF-2 (familiar en primer grado)

más

- Schwannoma vestibular unilateral en menor de 30 años o

- 2 de los siguientes : meningioma, glioma, schwannoma, opacidad subcapsular lenticular posterior juvenil/ catarata cortical juvenil.

II : Individuos con las siguientes manifestaciones clínicas deben ser evaluados como probables NFT-2.

1. Schwannoma vestibular unilateral en menor de 30 años de edad más al menos 1 de los siguientes : meningioma, glioma, schwannoma, opacidad subcapsular lenticular posterior juvenil/ catarata cortical juvenil.

2. Meningiomas múltiples (2 o más) mas Schwannoma vestibular unilateral en menor de 30 años yo uno de los siguientes : glioma, schwannoma, opacidad subcapsular lenticular posterior juvenil/ catarata cortical juvenil.

Cuadro 3. Hoja de Captura de Datos.

COMORBILIDAD DE LA NEUROFIBROMATOSIS INFANTIL

Nombre _____

Registro _____ Edad _____ Sexo _____ M _____ F _____

Procedencia _____ Edad de diagnóstico _____ Fecha de diagnóstico ____/____/____ dd/mm/aa

<p>A. Manifestaciones neurológicas</p> <p>01. Crisis convulsivas _____</p> <p>011. Crisis parciales simples _____</p> <p>012. Crisis parciales complejas _____</p> <p>013. Crisis TC generalizadas _____</p> <p>014. Crisis mioclonicas _____</p> <p>015. Crisis atónicas _____</p> <p>016. Espasmos infantiles _____</p> <p>02. Cefalea _____</p> <p>03. Hidrocefalia _____</p> <p>04. Retraso mental _____</p> <p>05. Trastornos conductuales _____</p> <p>06. Heterotopias _____</p> <p>B. Manifestaciones Oncológicas</p> <p>01. Glioma de nervio óptico _____</p> <p>02. Glioma de SNC _____</p> <p>03. Rabdomyosarcoma _____</p> <p>04. Leucemia mieloide _____</p> <p>05. Tumor de Wilms _____</p> <p>06. Schwannoma maligno _____</p> <p>07. NEM III _____</p> <p>08. Meningioma _____</p> <p>09. Astrocitoma _____</p> <p>10. Ependimoma _____</p> <p>11. Neurofibrosarcoma _____</p> <p>12. Feocromocitoma _____</p> <p>C. Manifestaciones Oftalmológicas</p> <p>01. Glaucoma congénito _____</p> <p>02. Bofalmos _____</p> <p>03. Estrabismo _____</p> <p>04. Catarata _____</p> <p>D. Manifestaciones óseas</p> <p>01. Macrocefalia _____</p> <p>02. Xifoescoliosis _____</p> <p>03. Pectum Excavatum _____</p> <p>OTRAS MANIFESTACIONES</p> <p>_____</p> <p>_____</p> <p>_____</p>	<p>E. Manifestaciones Vasculares</p> <p>01. Displasia arterial sintomática</p> <p>011. Renal _____</p> <p>012. Carótida _____</p> <p>02. Estenosis de arteria renal _____</p> <p>03. Hipertensión sistémica secundaria _____</p> <p>04. Sx Moyamoya _____</p> <p>05. Hemorragia subaracnoidea _____</p> <p>06. Cardiomiopatía hipertrófica _____</p> <p>F. CRITERIOS DE NEUROFIBROMATOSIS T1</p> <p>01 Manchas café con leche (6)</p> <p>011. 1.5 cm postpuberal _____</p> <p>012. 0.5 cm prepuberal _____</p> <p>02. Neurofibroma</p> <p>021. 2 o mas de cualquier tipo _____</p> <p>022. 1 plexiforme _____</p> <p>03. Glioma Óptico _____</p> <p>04. 2 o mas nódulos de Lisch _____</p> <p>05. Lesión ósea</p> <p>051. Displasia del ala del esfenoides _____</p> <p>052. Displasia o adelgazamiento de hueso largo _____</p> <p>06. Parente en primer grado _____</p> <p>07. Pecas axilares _____</p> <p>CRITERIOS DE NEUROFIBROMATOSIS T2</p> <p>01. Schwannoma vestibular bilateral _____</p> <p>02. Historia familiar de NFT2 (1er grado) _____ mas _____</p> <p>021. Schwannoma vestibular unilateral < 30a o _____</p> <p>022. Cualquier 2 de los siguientes :</p> <p>0221. Meningioma _____</p> <p>0222. Glioma _____</p> <p>0223. Schwannoma _____</p> <p>0224. Opacidad lenticular subcapsular posterior juvenil _____</p> <p>0225. Catarata cortical juvenil _____</p> <p>03. Meningiomas múltiples (2 o mas) mas schwannoma vestibular unilateral < 30a _____</p> <p>o 1 de los siguientes:</p> <p>031. Glioma _____</p> <p>032. Schwannoma _____</p> <p>033. Opacidad lenticular subcapsular posterior juvenil _____</p>
--	--

CUADRO 4. MANIFESTACIONES CLINICAS DE LOS PACIENTES CON NFT-1

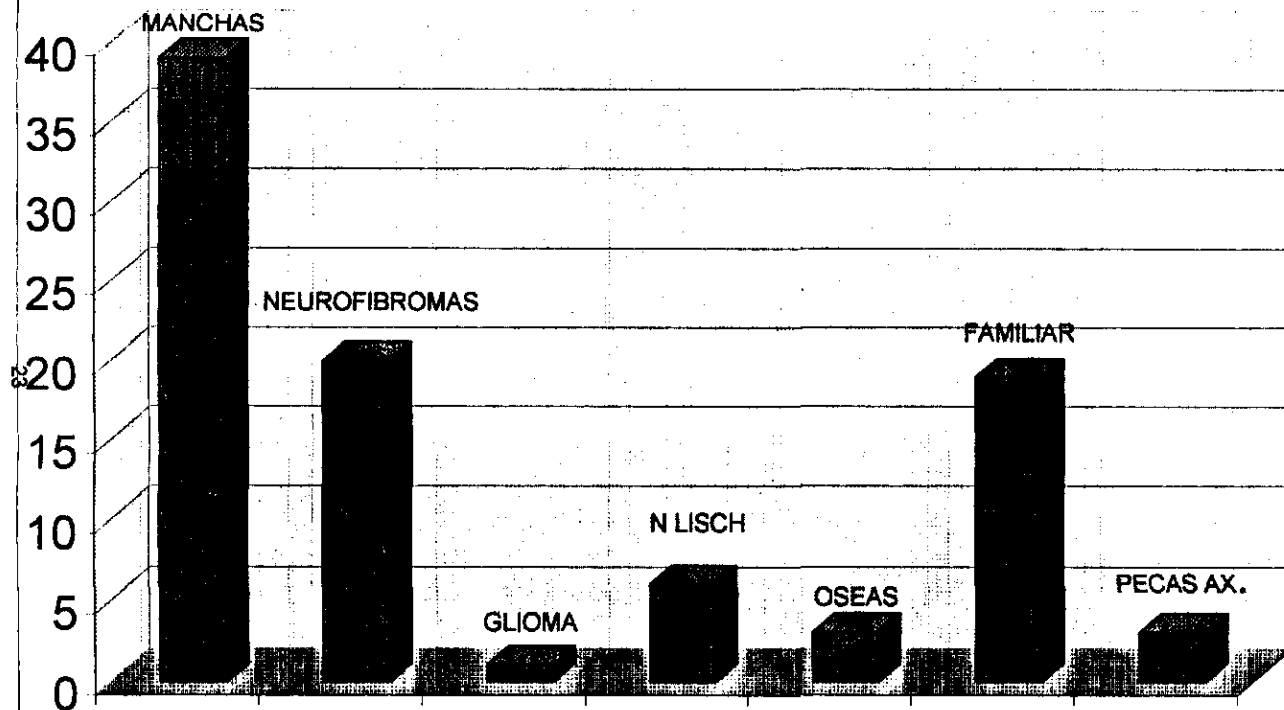
- | | |
|--|--|
| <p>1. Talla baja
Otitis media crónica
Trastorno conductual
Xifoescoliosis</p> <p>2. Estenosis de acueducto de Silvio
Disgenesia de cuerpo calloso
Hidrocefalia</p> <p>3. Hipoacusia superficial derecha
Xifoescoliosis</p> <p>4. Disfasia del lenguaje
Sx cerebeloso
Retraso mental</p> <p>5. Hipertelorismo
Crisis convulsivas parciales simples
Retraso mental
Polidactilia pie izquierdo
Microcefalia
Disgenesia cerebral
Foramen oval permeable</p> <p>6. Disfasia del desarrollo</p> <p>7. Genitales ambiguos
Crisis parciales simples
Luxación congénita de cadera</p> <p>8. Neuroma orbitario múltiple
Oftalmoplejia parcial</p> <p>9. Sx west
Disgenesia cerebral
Craneosinostosis
Quiste subaracnoideo
Retraso mental
Schwanoma maligno de órbita</p> <p>10. Anofthalmos
Nevo piloso
Scwanoma maligno</p> <p>11. Xifoescoliosis</p> <p>12.</p> <p>13. Trastorno de déficit de atención e hiperactividad
Trastorno del lenguaje</p> <p>14. Hipoacusia superficial conductiva izquierda
Xifoescoliosis</p> <p>15. Trastorno del lenguaje</p> <p>16. Mal plantar juvenil
Retraso psicomotor</p> <p>17. Microftalmos
Leucoencefalomalacia
Calcificaciones periventriculares
Ventriculomegalia
Crisis parciales simples sec. Gral.</p> | <p>Catarata
Quiste subdural
Ventriculomegalia</p> <p>18. Tumor germinal mixto (carcinoma y senos endodermicos)
Teratoma maduro metastásico
Hamartoma mesenquimal
rbdmiosarcomatoso
Metástasis pulmonares</p> <p>19.</p> <p>20. Verugas vulgares
Pie plano valgo izquierdo
Hernia inguinal derecha
Xifoescoliosis</p> <p>21. Xifoescoliosis</p> <p>22. Atrofia cerebral
Trastorno del lenguaje
Crisis convulsivas simples y compleja
Epilepsia parcial fonatoria sec gral.</p> <p>23. Retraso psicomotor
Xifoescoliosis
Amigdalitis crónica</p> <p>24. Encefalocele
Retraso psicomotor</p> <p>25. Riñones pequeños
Crisis C. Tónico clónico gral.</p> <p>26. Calcificaciones de parenquima cerebral
Trastorno de aprendizaje
Xifoescoliosis
Pectum excavatum</p> <p>27. Criptorquidia izquierda
Hipoacusia moderada derecha</p> <p>28. Rinitis alergica</p> <p>29. Ventriculomegalia
Insuficiencia renal crónico terminal
Hipoacusia superficial bilateral
Hipoplasia renal bilateral
Hernia inguinal
Crisis atónicas
Estrabismo
Anemia severa
Hipertensión arterial secundaria</p> <p>30. Ametropia ojo derecho
Cefalea
Disfunción tubaria bilateral</p> <p>31. Comunicación interventricular pequeña
Hipoacusia superficial izquierda
Dislalia</p> <p>32. Osteomielitis crónica fibrosa extensa</p> <p>33. Linfoma no Hodgkin linfoblastico
Sx vena cava superior
Brononeumonía
Dermatitis del pañal</p> <p>21 34. Linfangioma de mejilla izquierda</p> |
|--|--|

Cuadro 4 Continua

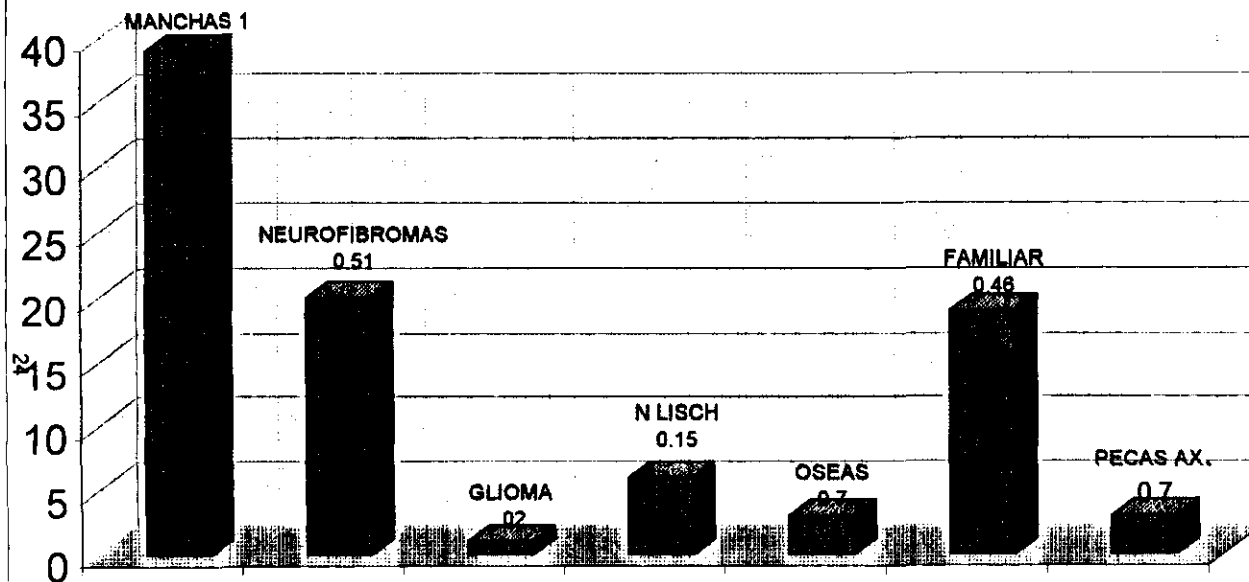
- Hipoacusia severa izquierda
- 35. Dermatitis de contacto
 - Dermatitis atópica
- 36. Dermatitis del pañal
 - Hiperbilirubinemia multifactorial
 - Prematurez
 - Enterocolitis necrozante 1b
 - Desnutricion de 2º grado
 - Retraso psicomotor

- 37. Otitis media crónica
 - Displasia orbitaria
- 38. Sx Horner
 - Retraso psicomotor
 - Crisis parciales complejas
- 39. Microcefalia
 - Desnutrición segundo grado
 - Espasmos infantiles
 - Retraso mental
 - Xifoescoliosis

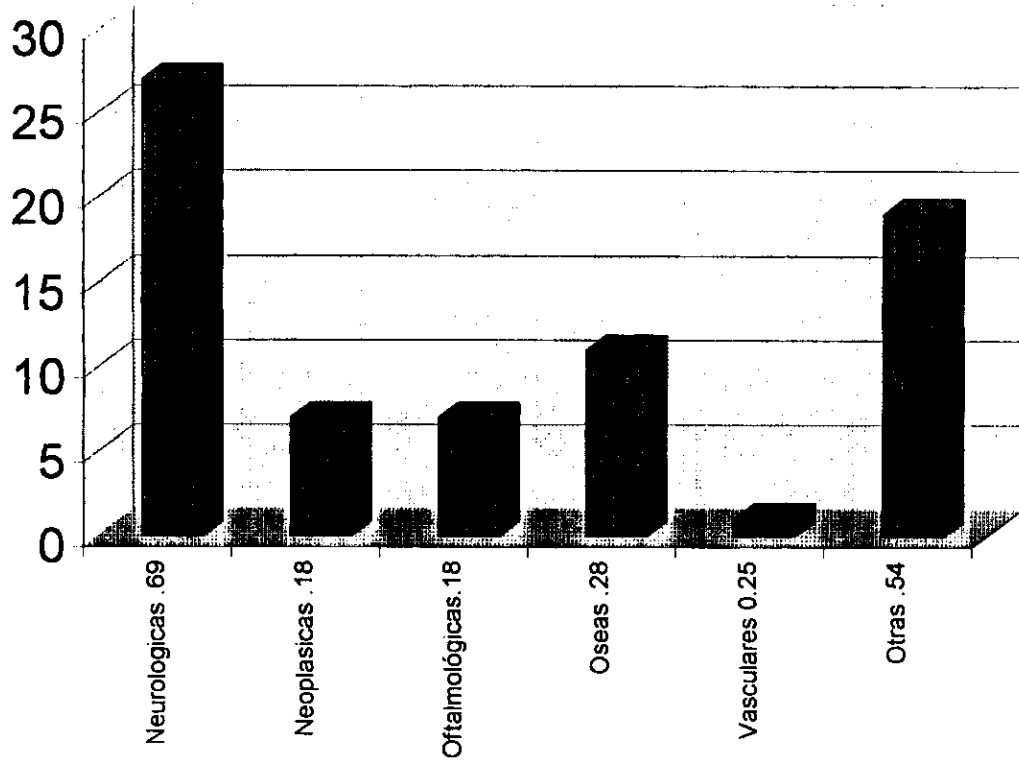
CUADRO 5. CRITERIOS DIAGNOSTICOS DE NEUROFIBROMATOSIS



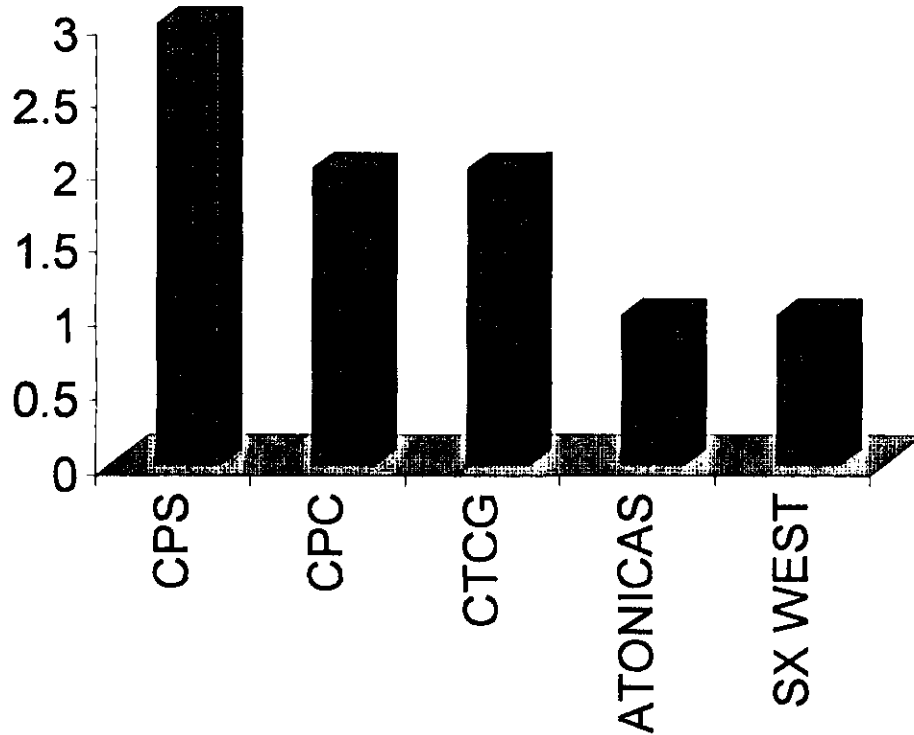
CUADRO 6. CRITERIOS DIAGNOSTICOS DE NEUROFIBROMATOSIS



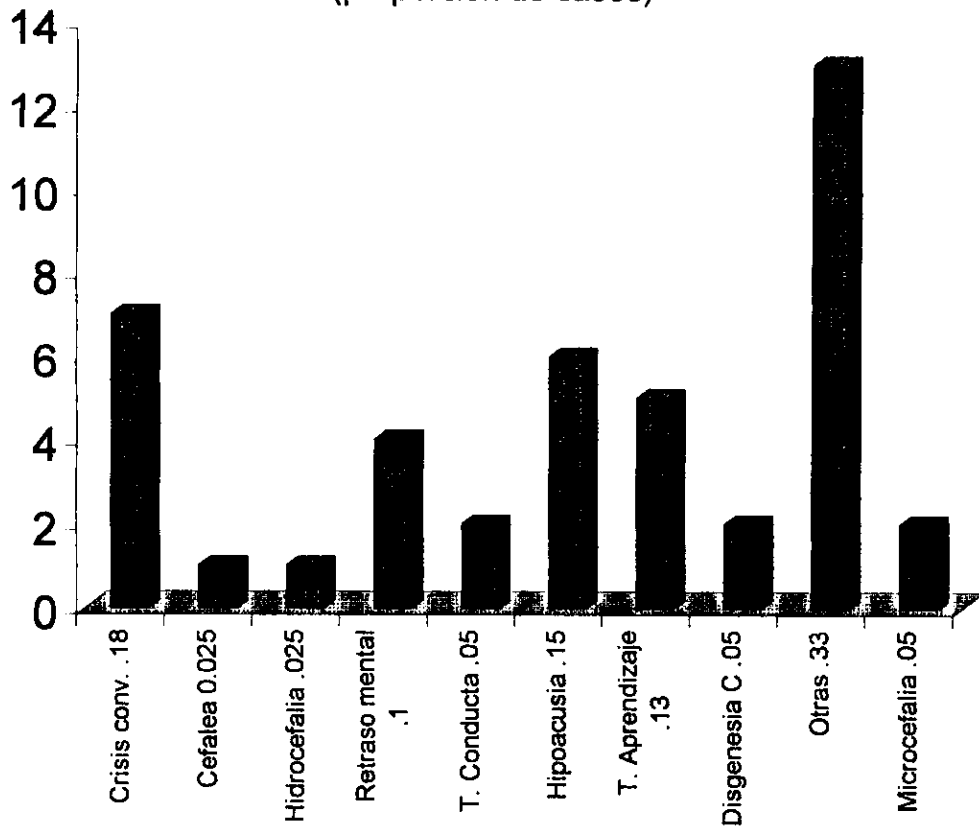
**CUADRO 7. COMORBILIDAD DE NEUROFIBROMATOSIS 1
(Manifestaciones en Proporción)**



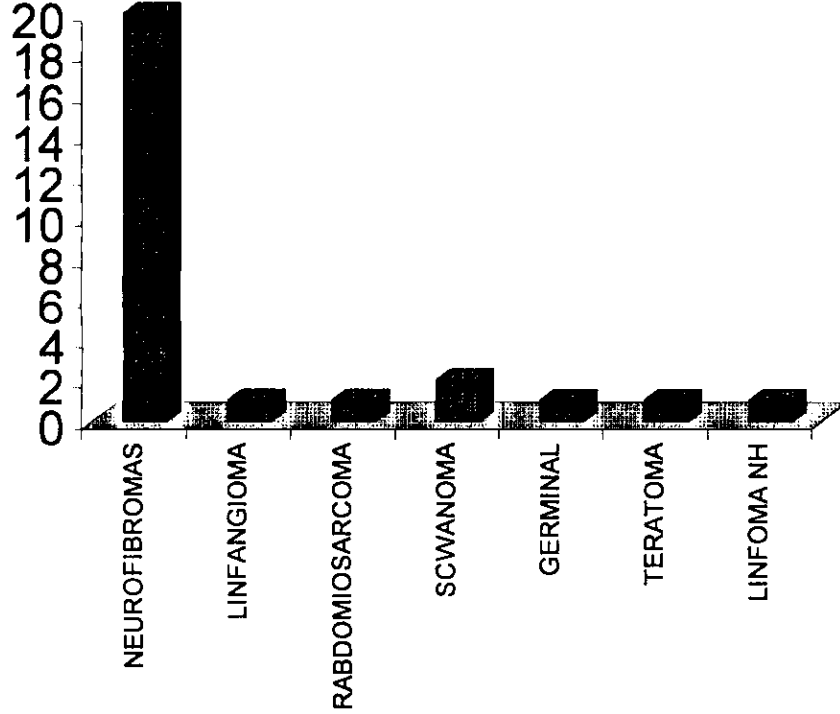
CUADRO 8. CRISIS CONVULSIVAS
(total de casos)



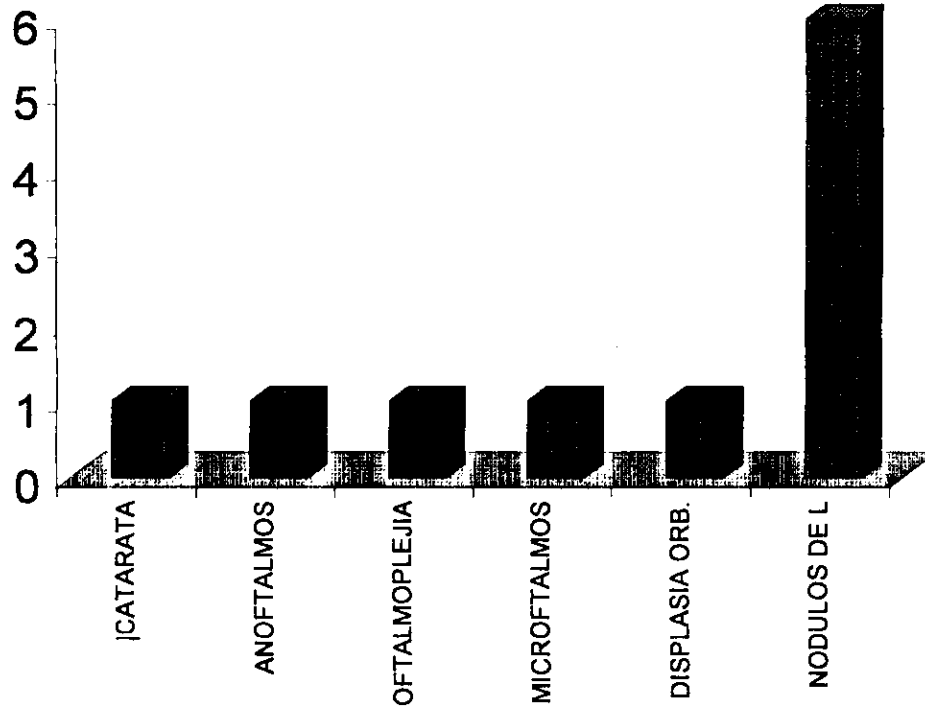
CUADRO 9.MANIFESTACIONES NEUROLOGICAS
(proporción de casos)



CUADRO 10.MANIFESTACIONES NEOPLASICAS



CUADRO 11.MANIFESTACIONES OCULARES



ESTA TESIS NO DEBE
SALIR DE LA BIBLIOTECA

CUADRO 12. MANIFESTACIONES OSEAS

