

318322

13  
24



**UNIVERSIDAD LATINOAMERICANA**

**ESCUELA DE ODONTOLOGIA**

**INCORPORADOS A LA  
UNIVERSIDAD NACIONAL AUTONOMA DE MEXICO**

**MANIFESTACIONES BUCALES DE ALGUNAS  
ENFERMEDADES SISTEMICAS**

**TESIS PROFESIONAL  
QUE PRESENTA:  
LAURA GARCIA LLANAS  
PARA OBTENER EL TITULO DE:  
CIRUJANO DENTISTA**

**ASESOR DE TESIS: C.D.M.O. ANTONIO COPIN TOVAR**

**TESIS CON  
FALLA DE ORIGEN**

**MEXICO, D. F.**

232785

1999



Universidad Nacional  
Autónoma de México

Dirección General de Bibliotecas de la UNAM

**Biblioteca Central**



**UNAM – Dirección General de Bibliotecas**  
**Tesis Digitales**  
**Restricciones de uso**

**DERECHOS RESERVADOS ©**  
**PROHIBIDA SU REPRODUCCIÓN TOTAL O PARCIAL**

Todo el material contenido en esta tesis esta protegido por la Ley Federal del Derecho de Autor (LFDA) de los Estados Unidos Mexicanos (México).

El uso de imágenes, fragmentos de videos, y demás material que sea objeto de protección de los derechos de autor, será exclusivamente para fines educativos e informativos y deberá citar la fuente donde la obtuvo mencionando el autor o autores. Cualquier uso distinto como el lucro, reproducción, edición o modificación, será perseguido y sancionado por el respectivo titular de los Derechos de Autor.

# INDICE

	pág.
<i>I. INTRODUCCION</i>	6
<i>II. ENFERMEDADES DE LA INFANCIA</i>	
1.1 Sarampión	8
1.2 Varicela	9
1.3 Rubéola	11
1.4 Escarlatina	13
1.5 Difteria	14
1.6 Parotiditis	15
1.7 Poliomiелitis	16
1.8 Impétigo	17
1.9 Fiebre por Arañazo de Gato	17
1.10 Glospeда	18
1.11 Tuberculosis	19
1.12 Enfermedad de pie y Boca	22
1.12 Epilepsia	23
1.13 Sífilis Neonatal	23
<i>II. DEFICIENCIAS ALIMENTICIAS Y ANEMIAS</i>	
2.1 Eritroblastosis Fetal	24
2.2 Vitaminas Liposolubles	25
2.2.1 Vitamina A	26
2.2.2 Vitamina D	28
2.2.3 Vitamina E	30
2.2.4 Vitamina K	31

## 2.3 Vitaminas Hidrosolubles

### 2.3.1 Vitamina C

### 2.3.1 Complejo B

- A) Tiamina o vitamina B1
- B) Riboflavina
- C) Niacina
- D) Piridoxina o vitamina B6
- E) Acido Fólico
- F) Cobalamina

## 2.4 Anemia Perniciosa

## 2.5 Deficiencias de Microelementos

- 2.5.1 Cobre
- 2.5.2 Hierro
- 2.5.3 Cinc
- 2.5.4 Potasio
- 2.5.5 Calcio
- 2.5.6 Magnesio
- 2.5.7 Bario y Estroncio

## 2.6 Deficiencia de Proteínas

### **III. PATOLOGÍA DEL AMBIENTE Y CAMBIOS CON LA EDAD**

#### **3.1 Adicciones**

3.1.1 Tabaquismo

3.1.2 Alcohol

#### **3.2 Reacción Tópica no alérgica a la Aspirina**

#### **3.3 Fármacos y Sustancias Químicas Diversas**

3.3.1 Arsénico

3.3.2 Bismuto

#### **3.4 Cambios Hormonales**

3.4.1 Pubertad y Menarca

3.4.2 Ovulación

3.4.3 Menstruación

3.4.4 Anticonceptivos Orales

3.4.5 Embarazo

3.4.6 Menopausia y Andropausia

#### **3.5 Hábitos Nocivos**

3.5.1 Hábitos de Causa Desconocida

3.5.2 Hábitos de Trabajo

### **IV. ENFERMEDADES INFECCIOSAS**

#### **4.1 Enfermedades Luéticas**

4.1.1 S.I.D.A

4.1.2 Condiloma Acumilatum

4.1.3 Herpes

52

52

52

53

	pág.
4.2 Mononucleosis Infecciosa	53
4.3 Tularemia	54
4.4 Tetanos	
4.5 Lepra	
4.6 Histoplasmosis	
4.7 Endocarditis Bacteriana Subaguda	
4.8 Enfermedades Gastrointestinales	57

## *V. ENFERMEDADES CRONICO-DEGENERATIVAS*

- 5.1 Diabetes Mellitus
- 5.2 Lupus Eritematoso
- 5.3 Enfermedades de la Colagena
  - 5.3.1 Artritis Reumatoide
  - 5.3.2 Síndrome de Sjôgren
- 5.4 Pénfigo

## *BIBLIOGRAFIA*

***Esta tesis se la dedico con un amor infinito a la mejor persona que Dios puso en mi camino y a la vez de quien he recibido más cariño.***

***A ti, mi madre, amiga, compañera, consejera y porque no decirlo mi Ángel de la Guarda de carne y hueso.***

***Con todo respeto y gran, gran admiración para.***

**Y. T.**

***En la vida las cosas que más trabajo cuestan son las que valen la pena.***

**TE QUIERO**

***Quiero dar gracias a mi  
padre, a mi madre y a mis  
hermanos, por compartir  
conmigo todo este torbellino.***

***Que Dios los bendiga***

***Nunca olviden que son lo que más quiero.***



## ***Introducción***

La Odontología a lo largo de muchos años ha sido usada por los profesionales de este ramo para curar los padecimientos bucales exclusivamente, sin tomar en cuenta a la persona como un todo.

Afortunadamente desde hace algunas décadas se ha hecho un esfuerzo significativo para que cambie la forma de llevar clínicamente la Odontología aunque la lucha es grande puesto que hay que cambiar la forma de pensar de la población que es ya de cultura, sin embargo esto es difícil pero no imposible por lo que las nuevas generaciones debemos de seguir cambiando y apoyando estas ideas para poder cambiar los índices tan altos de caries y periodontopatías que existe en el grueso de la población mexicana.

Al ver a una persona de manera integral, se pueden percatar cambios a nivel de la boca y de esta manera prevenir enfermedades posteriores o incluso exacerbaciones de la misma.

Como ejemplo tenemos que como consecuencia de alguna enfermedad sistémica puede bajar la cantidad de saliva en boca y esto hace a la persona más propensa a desarrollar caries dental.

Incluso una manifestación de este cambio dentro de la odontología se puede palpar con el surgimiento de la especialidad de odontología preventiva que cambia radicalmente el concepto de curar, sino que el enfoque principal es prevenir enfermedades y que nos da la posibilidad como procuradores de salud de cambiar el concepto de mecánicos por el de médicos de la cavidad bucal.

## **CAPITULO 1**

### **ENFERMEDADES INFANTILES**

#### **1.1 SARAMPIÓN**

La Morbilia es causada por el virus paramixovirus RNA que tiene una incubación aproximada de diez días. Empieza con coriza y conjuntivitis, seguida por lesiones maculosas en el interior de la cavidad oral, rash o exantema eritematoso en todo el cuerpo en forma de manchas.

El exantema se manifiesta en pocos días y dura una o dos semanas. Generalmente les da a los niños entre los 3 a 7 años de edad, y casi todos tienen tos seca en el transcurso de la enfermedad.

Las manchas son de color marrón rojizo y un poco elevadas y empiezan desde las orejas bajando después por el cuello, tronco, hasta las extremidades. Cuando se presionan estas manchas se ponen de color blanco, a excepción de los casos graves donde se denomina sarampión negro por ser hemorrágico.

En el momento de descamarse el exantema los síntomas de fiebre desaparecen y el paciente se cura quedando inmune a la enfermedad. Esta enfermedad no causa anomalías congénitas en el feto durante la gestación.

#### *Manifestaciones Orales*

Las lesiones bucales son prodromales que se presentan con frecuencia de dos a tres días antes de aparecer las lesiones cutáneas. Generalmente la cavidad oral se pone de color rojo intenso debido a la fiebre con las lesiones intrabucales o manchas de Koplik en la zona de la mucosa que se encuentran en el 97% de los pacientes, y que casi siempre son

diagnosticadas por el Odontopediatra puesto que el niño sigue asintomático hasta esta etapa.

Antes de que el paciente empiece con malestar y fiebre se observan en la zona vestibular unos puntos blanco azulados papilares de menos de un centímetro de diámetro que se van uniendo y forma las manchas.

Estas lesiones van de una hasta 50 en cada lado de la boca con forma de placa o de cúpula y fluctúan entre ovaladas y redondeadas en su contorno con un halo de color rojo intenso.

Aparecen en la mucosa bucal a nivel del segundo molar y cuando salen en la piel las lesiones maculares generalmente estas manchas de Koplik empiezan a desaparecer

También se observan petequias a niveles faríngeo, así como en el paladar y una inflamación generalizada, ulceración focal con edema y congestión de la encía, paladar y garganta.

## **1.2 VARICELA**

El responsable de esta enfermedad es el virus del herpes zoster (HZV), que se manifiesta generalmente en niños con un período de incubación de 2 a 3 semanas. Es altamente contagiosa pero leve en su curso.

La erupción cutánea es generalizada, incluyendo todas las mucosas del organismo de formación vesiculosa, muy parecida a la viruela solo que bastante menos grave.

Cuando los niños tienen el sistema inmunológico deprimido, la enfermedad los puede llevar a una neumonitis, a una encefalitis, o a alguna otra complicación de cualquier otro órgano, o incluso cambiar de color hasta llegar al tono púrpura que se manifiestan en piel.

En la etapa de gestación no causa malformaciones en el feto. Progresa rápidamente de máculas a vesículas sin llegar a formar pústulas.

“Cada lesión individual se asemeja a una gota de rocío en un pétalo de rosa”. “Lo que mejor diferencia esta erupción de la causada por la viruela es la falta de sincronía.”

Las vesículas se rompen, se forma costra y en aproximadamente una semana se descaman.

Los ganglios linfáticos se inflaman y éstos tardan un poco más en desinflamarse.

### *Manifestaciones Bucales*

Las manifestaciones en la boca son de aparición temprana es por esto que se les llaman patognomónicas a la enfermedad, incluso aparecen dos o tres días antes de aparecer la erupción cutánea.

La boca toma un color rojo intenso incluyendo la lengua e incluso se producen ampollas en algunas zona de la mucosa oral.

Antes de que aparezcan estas zonas ulceradas en la piel, se forman unas vesículas ligeramente elevadas con un eritema que las rodea, que por estar en la boca se rompen rápidamente.

En ocasiones deja pequeñas úlceras erosionadas con un margen rojizo que se les forma encima una pseudomembrana superficial y se asemejan mucho a algunas lesiones aftosas, pero estas no son dolorosas.

La extensión de estas vesículas es limitada y la ubicación predominante es en la mucosa del paladar que desaparecen dentro de los 5 a 8 primeros días aunque también pueden aparecer en mucosa vestibular, lengua e incluso llegar hasta la encía.

### **1.3 RUBEOLA**

El sarampión alemán o sarampión de tres días tiene mas prevalencia en las estaciones de primavera e invierno.

Es ocasionada por un togavirus que no tiene nada que ver con el virus del sarampión siendo este un virus filtrable.

El período de incubación es más prolongado que otras enfermedades de la infancia, con la ventaja de tener un curso más breve y benigno.

Esta infección febril generalizada se manifiesta por un exantema morbiforme muy parecido al del sarampión con tumefacción de ganglios linfáticos cervicales posteriores.

Causa dolor y tumefacción en las articulaciones parecidos a los de la fiebre reumática y produce malformaciones congénitas graves, sobre todo en corazón cuando la enfermedad es transmitida de la madre al feto.

### *Manifestaciones Bucales*

No tiene manifestaciones dentro de la boca tan evidentes como el sarampión pero si se puede observar un color rojo intenso tanto en carrillos como en lengua cuando la enfermedad ya tiene manifestaciones clínicas, sin causar dolor ni molestia de manera excepcional.

No se presentan manchas de Koplik y la mucosa bucal generalmente no se inflama, sólo las amígdalas aparecen un poco hinchadas y congestionadas.

En el paladar se presentan máculas rojizas y es muy raro observar complicaciones después de esta enfermedad excepto cuando se presenta la enfermedad durante el primer trimestre de embarazo donde sí habrá defectos congénitos.

Ha habido pocos estudios de los niños infectados en el vientre materno sin embargo se ha podido constatar que puede haber:

- 1.- Hipoplasia del esmalte.
- 2.- Erupción retardada de los dientes deciduos.
- 3.- Alta incidencia de caries.

## **1.4 ESCARLATINA**

Es causada por un estreptococo homolítico que se acompaña de exantema por la producción de una toxina eritrogénica.

Se presenta como una amigdalitis o incluso a veces llega a ser como una faringitis.

Vistos los tejidos al microscopio, se observa una reacción inflamatoria aguda, con edema y neutrofílica en orofaringe, piel y en ocasiones llega hasta los ganglios linfáticos.

En la epidermis se forma una hiperqueratosis que es la causante de que ésta se descame.

Generalmente es una enfermedad que da a los niños en edad escolar y hay que tener mucho cuidado con ella por las secuelas que puede originar, como glomerulonefritis aguda, otitis, abscesos faríngeos, afecciones cardíacas, o endocarditis.

Su período de incubación es muy rápido, va de 2 a 5 días. Algo de náuseas, vómito, escalofríos y fiebre alta; después se manifiestan las anginas eritematosas e incluso a veces purulentas, adenopatías cervicales y el eritema de color rojo intenso, que se manifiesta primero en cuello y tórax y después se extiende a todo el cuerpo.

En algunas ocasiones el eritema que presentan los pacientes es muy escaso y puede ser nulo.

### *Manifestaciones Bucales:*

Las principales manifestaciones en boca se denominan "Estomatitis y Escarlatina", los cambios más importantes se presentan en la lengua.

Al principio de la enfermedad la lengua se ve cubierta por un halo blanco y las papilas fungiformes están edematosas e hiperémicas e incluso se ven como pequeñas prominencias de color rojo, describiéndose como Lengua de Fresa.

La cubierta se pierde rápidamente empezando por la punta de la lengua y los bordes laterales hasta abarcarla toda, quedando de color rojo oscuro,

brillante y liso a excepción de la papilas hinchadas e hiperémicas llamándose Lengua de Frambuesa.

La mucosa faríngea se observa de color muy intenso, y a veces en las criptas de las amígdalas que están agrandadas se observan pequeños abscesos con un exudado puntiforme.

La mucosa bucal está enantematosa y con dolor.

La mucosa del paladar, aparece congestionada y la garganta de color rojo brillante. Las amígdalas y los pilares de las fauces generalmente están inflamadas y cubiertas por un exudado grisáceo.

En los casos mas graves se a podido encontrar ulceración de la mucosa bucal y del paladar, debido a una infección secundaria.

### **1.5 DIFTERIA**

Dentro de la boca, en el transcurso de la enfermedad, se forma una "Membrana Diftérica" que toma la forma de un parche que generalmente se empieza en amígdalas y se va agrandando hasta volverse confluyente con la superficie.

Es una membrana falsa compuesta de exudado de apariencia gelatinosa de color gris, fibrinosa y muy gruesa, la cual tiene células muertas, bacterias y leucocitos que cubren el área de ulceración y con zonas necróticas de la mucosa que en ocasiones llegan hasta la laringe.

Si se retira este epitelio membranoso se queda una zona sangrante que arde mucho al contacto con el aire o con cualquier superficie.

En algunas ocasiones la membrana se llega a formar en la úvula, paladar blando o incluso hasta en la encías y a habido ocasiones que se manifiesta en zonas en donde va a erupcionar un diente.

Las manifestaciones de esta membrana en la mucosa vestibular es muy rara, en la mayoría de los casos no se alcanza a observar.

Otras complicaciones que podrían manifestarse en la boca son la paralización temporal del paladar blando, generalmente en la tercera o cuarta semana del curso de la enfermedad con un sonido nasal muy peculiar y puede haber regurgitación nasal a la hora de beber líquidos.

Si la enfermedad se disemina puede formarse un eritema y una pseudomembrana en el área de la laringe, y así presentarse complicaciones graves porque se puede producir una obstrucción mecánica respiratoria y la característica tos o difteria laríngea; es por esto que se tienen que limpiar las vías respiratorias para no llegar hasta la sofocación.

### **1.5 PAROTIDITIS**

La Parotiditis es causada por un paramixovirus que se adquiere habitualmente por inhalación de microgotas que llevan el virus teniendo una incubación aproximada de 2 a 4 semanas.

El mayor contagio es entre los 5 y los 15 años de edad y a veces la infección es asintomática. La duración casi siempre es de 1 a 2 semanas, y cuando mucho hay algo de dolor al masticar. mejorándose gradualmente.

Es una enfermedad que obedece distintos patrones, en el 70% de los casos, de una forma aproximada, llegan a ser bilaterales, en el 20% unilaterales, y un 10% de los casos presenta afectación de glándulas sublinguales, sin afectarse la parótida.

La tumefacción de las glándulas salivales sobre todo de las parótidas que se encuentran abajo del arco cigomático, detrás del borde posterior de la mandíbula y delante del conducto auditivo externo y apófisis mostoidea, son de forma lobulada y dentro de los tres pares de glándulas salivales es la más grande, siendo de menor tamaño las glándulas submaxilares y sublinguales.

Otra manifestación en boca es la de las papilas del conducto parotídeo abierto que están en la mucosa bucal y que en el transcurso de la enfermedad casi siempre se hinchan y se tornan rojizas.

Actualmente casi todas las personas están inmunizadas contra esta enfermedad y ha sido de gran ayuda sobre todo para el sexo masculino que



puede llegar a producirse en ello una tumefacción testicular que en ocasiones es de gran magnitud, y en casos contados incluso llegan a la hemorragia parenquimatosa

Como consecuencia grave y muy rara puede ser la esterilidad consecutiva a la atrofia testicular.

### **1.7 POLIOMIELITIS**

Se le conoce también con el nombre de Parálisis Infantil y es una enfermedad viral. En la actualidad ya no es muy tomada en consideración porque por la inmunización con las vacunas de Salk y de Sabin, en la población ya casi no hay manifestaciones de ella.

Hace algunos años tenía importancia dentro de la estomatología por los informes aislados que se tenían de que la exposición pulpar podría ser la puerta de entrada del virus al organismo, aunque esto en la actualidad no tiene relevancia clínica.

### **1.8 IMPETIGO**

Es una enfermedad causada por estreptococos betahemolíticos del grupo A ó por estafilococos positivos.

Es una infección superficial de la piel que se caracteriza por unas lesiones erosivas cubiertas por costras color miel".

Es una enfermedad que ataca a niños con mala salud y también puede dar a los adultos con el sistema inmunológico deprimido, pero sobre todo dentro de los bebés es altamente contagiosa.

Generalmente ataca la parte del cuerpo que está al descubierto, como manos y cara. Cuando las pústulas se rompen, deja una erosión que se recubre de una costra formada por suero, restos nucleares, queratósicos y

neutrófilos. Es una enfermedad particular de regiones tropicales y sólo el 4% de pacientes con impétigo han tenido glomerulonefritis concomitante.

El paciente empieza a observar máculas rojas muy pequeñas ordenadas en grupo que cambian a pústulas.

Éstas se rompen haciéndose erosiones que casi siempre son menores a 2 centímetros de diámetro. Sobre estas erosiones se forma un suero que se seca y es lo que le da a la costra el color " miel ".

A veces las lesiones tienden a recorrerse en forma lateral como lesiones satélites.

Cuando se descuidan se pueden formar una extensión profunda, destruyéndose todo el grosor de la piel, formando el actima, que es un impétigo ulcerado.

Si la enfermedad se agrava, puede llegar a haber fiebre y adenopatías.

#### *Manifestaciones Bucales*

A veces se forman pústulas en la zona perioral y también abarca la pseudomucosa de los labios. La mucosa intraoral no se ve afectada. Las pústulas son muy dolorosas y pruriginosas.

Las lesiones se ven escoriadas y erosionadas porque los pacientes se rascan y esto también produce una configuración lineal o serpenteantes de vesículas.

#### *Diagnóstico Diferencial.*

Estas vesículas que se forman alrededor de la boca deben de diferenciarse de las del herpes labial recurrente y de la dermatitis por contacto, aunque generalmente el impétigo tiene una forma característica de trayectos lineales de vesículas.

## **1.9 FIEBRE POR ARAÑAZO DE GATO**

Es causada por un virus de tipo clamidias, que es semejante a la rickettsia. Se manifiesta por linfadenopatía localizada y es 80% mas frecuente en niños.

La fase más característica de esta enfermedad son “los abscesos estrellados”, es decir, muchos leucocitos irregulares vivos y en desintegración.

Se presenta un agrandamiento de los ganglios linfáticos, sobre todo en las zonas de cuello y axilas una, o varias semanas después de un arañazo de un gato, o en sí, de algún felino.

Muy rara vez ocurre esto después de clavarse alguna espina o astilla, aunque si ha llegado a ocurrir.

A veces aparece un nódulo inflamatorio en el lugar de la lesión en forma de vesícula o de escara.

### *Manifestaciones Bucales*

Cerca de la boca se inflama el ganglio submaxilar y se corre hasta el cervical u occipital; están doloridos, duros y movibles y son reemplazados por granulomas focales.

El paciente presenta una inflamación significativa que hasta incluso se observa como después de una extracción de tercer molar.

En ocasiones se requiere de incisión y drenaje del ganglio más comprometido para que empiece a bajar la inflamación y con esto las molestias que sufre el paciente, sobre todo en la fase aguda de la enfermedad.

## **1.10 GLOSPEDA**

Es causada por el virus coxsackie A que microscópicamente se parece al virus del herpes tipo 1, pero con manifestaciones clínicas diferentes.

Los caracteres clínicos son muy similares a la herpangina, con una evolución de 7 a 10 días y generalmente se manifiesta en pacientes con inmunodepresión porque lo regular es que se desarrolle inmunidad a la enfermedad. Los pacientes se incapacitan por las lesiones papulosas y vesiculares en las manos y en las plantas de los pies.

### *Manifestaciones Orales*

Se presenta una inflamación aguda de la boca y la faringe, con lesiones vesiculosas, sobre todo en el paladar y en tejidos de la parte posterior de la boca. La zona predilecta del paladar es en los pilares del velo y en el paladar blando.

En general, es muy raro que se extiendan hacia la parte anterior de la boca.

Se observa un eritema en garganta y las lesiones son muy dolorosas, las vesículas casi siempre tienden a agruparse y se hacen úlceras después del tercer o cuarto día de su aparición.

Se siente mucho dolor en la garganta, que se agudiza al deglutir.

Es una enfermedad contagiosa, sobre todo en forma de herpangina y su propagación es común entre niños de edad escolar.

## **1.11 TUBERCULOSIS**

Es causada por el mycobacterium tuberculosis o bacilo de Koch, que casi siempre afecta a los pulmones, pero puede causar lesiones en cualquier parte del organismo.

Casi siempre se transmiten por inhalación de gotas en la tos o estornudo con lesiones abiertas.

La OMS en 1974 estimó una prevalencia de esta enfermedad activa de siete millones de casos a nivel mundial.

En términos de enfermedad activa, la tuberculosis está atrás de la avalancha de más de 1 millón de enfermedades venéreas registradas en Estados Unidos.

Algunas enfermedades inmunosupresoras, como el alcoholismo, la diabetes mellitus, la malnutrición y otras predisponen a las personas infectadas a sufrir la enfermedad en forma activa.

Más o menos de 2 a 4 semanas después del contagio aparece en la prueba de laboratorio de reacción a la tuberculina una sensibilización mensurable.

La reacción fundamental es la granulomatosa, casi siempre con necrosis caseosa central.

#### a) *Tuberculosis primaria.*

Empieza cuando una persona se infecta por primera vez con el bacilo tuberculoso, pero carece de respuesta inmune contra él. En estos pacientes se ve una sola lesión, que es el Chancro de Ghon.

Esta tuberculosis generalmente no progresa, sin erradicarse por completo los microorganismos y es la que se manifiesta en niños,

Estas lesiones tan activas pueden infectar el torrente sanguíneo, dando lugar a una diseminación llamada meningitis tuberculosa, poniéndose la vida en peligro.

#### b) *Tuberculosis secundaria*

Es la fase donde se produce la tuberculosis en un paciente previamente sensibilizado, generalmente esta fase representa la reactivación de la enfermedad primaria asintomática, a veces esto se produce muchas décadas más tarde.

Es la fase que se conoce como tuberculosis "del adulto" o de "reinfección" En ocasiones puede haber tuberculosis secundaria en niños y primaria en adultos.

La tos productiva se ocasiona cuando hay destrucción de tejido pulmonar y se invaden los bronquios, también puede ser esputo manchado de sangre o hemoptisis. En lesiones muy avanzadas puede haber ortopnea y disnea.

### *Manifestaciones Bucales*

Las lesiones causadas por la tuberculosis en la boca son raras, se presentan como úlceras, o sea, lesiones nodulares elevadas. Estas úlceras también pueden formarse en amplias zonas labiales y peribucales llamándose tuberculosis cutánea orificial.

Por las infecciones pulmonares primarias que comprometen en forma secundaria a la mucosa oral por diseminación extrapulmonar se originan lesiones de respuestas granulomatosas específicas, en la boca se les llaman a estas lesiones "úlceras granulomatosas específicas"

A veces en la zona de la lengua como forma más común, se forman "nódulos amiloides", que son causados por una alteración metabólica. Consiste en un depósito de proteínas que se parecen al almidón en los tejidos.

Las lesiones nodulares focales o múltiples son de color normal, sin ninguna ulceración e indoloras.

El "granuloma específico" es una infección granulomatosa específica que empieza en los pulmones y aparece así como consecuencia dentro de la boca, o sea, que es una diseminación miliar.

Generalmente se forman después de algún tiempo de tener tuberculosis. Esta infección también es de cualquier parte de la boca, pero primeramente sale en la lengua.

Se manifiestan como infecciones "tumefacciones nodulares elevadas, con márgenes arrollados y una región central ulcerada que no siempre duele, en muchos casos es indolora".

### *Diagnóstico Diferencial.*

Las úlceras granulomatosas específicas pueden confundirse en ocasiones con úlceras por carcinoma o por algún traumatismo.

Cuando estas úlceras son granulomatosas, especialmente de aspecto papilar, casi no se puede diferenciar de la hiperplasia papilar, que es llamada también papilomatosis, y que casi siempre es causada por constante fricción, generalmente por prótesis removibles ya sean o superiores o en la zona de alguna prótesis parcial.

Se ven de color normal o en ocasiones un poco eritematoso, pero como de aspecto empedrado, y la ventaja es que ésta lesión no es ni siquiera premaligna, pero tampoco causada por ninguna enfermedad sistémica.

Este agrandamiento papilar también puede confundirse con un carcinoma verrucoso

Los nódulos amieloides que están en forma solitaria pueden parecer hiperplasias inflamatorias causadas por un número alto de probabilidades, como tomar algo caliente, etc. o neoplasias mesenquimáticas.

Cuando los nódulos se ven en forma múltiple se puede confundir con el Síndrome de Sipple o neuropoliendócrino o con una neurofibromatosis.

El granuloma específico de tuberculosis, cuando está ulcerado, se puede parecer a una infección local por hongos pero profunda, o si no, un carcinoma o un sarcoma.

Por esto, se requiere de una biopsia para tener un diagnóstico definitivo, porque incluso puede llegar en determinado momento a confundirse con una sífilis o una infección por espiroquetas.

El granuloma específico empieza en pulmón, siendo ésta la lesión primaria y las lesiones orales siempre son secundarias.

### **1.12 ENFERMEDAD DE PIE Y BOCA**

Se le llama también enfermedad de casco y boca, estomatitis epizootica o fiebre aftosa.

Es viral y se transmite por ingerir leche de animales infectados o al consumir su carne y se manifiesta con nauseas, vómito y vesículas que aparecen en la piel de manos y pies.

### ***Manifestaciones Bucales:***

Las lesiones aparecen principalmente en la zona de labios, lengua, paladar y orofarínge, esta empieza como pequeñas vesículas que se rompen muy rápido, pero que sanan solas en una o dos semanas.

## **1.12 EPILEPSIA**

### ***Manifestaciones Bucales***

La hiperplasia gingival era la manifestación bucal anteriormente mas común dentro de los pacientes tratados con Dilantina (difenilhidantoína sódica )

Solamente se presenta entre el 13 % al 15 % de los pacientes que la toman.

Las anomalías mas comunes dentro de las encías están:

- 1.- Inflamaciones
- 2.- Necrosantes
- 3.- Distróficos.

Para la hiperplasia gingival corresponde un cambio distrófico dentro de la encía que necesita quitarse de manera quirúrgica, pero que en la mayoría de los caso se vuelve a formar.

## **1.13 SIFILIS NEONATAL**

La sífilis congénita solo puede ser transmitida por la madre infectada puesto que no es una enfermedad hereditaria.



En la actualidad la incidencia de la sífilis prenatal ha disminuido ya que para obtener la licencia de matrimonio se requiere de un examen sanguíneo y en la mujer embarazada se practica de forma rutinaria un examen serológico.

Las personas con sífilis congénita presentan una gran variedad de lesiones como

Relieve frontal	87 %
Nariz en forma de silla de montar	73 %
Ragadías	7 %
Espinilla en forma de sable	4 %

Las manifestaciones bucales son:

Maxilar corto	84 %
Arco Palatino Alto	76 %
Molares de mora	70 %
Protuberancia relativa de mandíbula	26 %

Los signos patognomónicos de esta enfermedad son la triada de Hutchinson que se compone de hipoplasia de los incisivos y molares, sordera y queratitis intersticial.

Aproximadamente el 75 % de los pacientes con sífilis prenatal tuvieron uno o más de los componentes de la triada de Hutchinson pero casi ninguno de los casos aparecieron los tres signos en una misma persona.

## **CAPITULO 2**

### **DEFICIENCIAS ALIMENTICIAS Y ANEMIAS**

#### **2.1 ERITROBLASTOSIS FETAL**

La anemia hemolítica es debida a una incompatibilidad de Rh, la cual resulta de la destrucción de la sangre fetal producida por una reacción entre los factores de la sangre materna y fetal.

El factor Rh, que es una característica hereditaria dominante, está presente en los glóbulos rojos del aproximadamente 85 % de la población caucásica de Estados Unidos.

#### *Manifestaciones Bucales*

Se puede manifestar en los dientes mediante al depósito de pigmento sanguíneo en el esmalte y dentina de los dientes en desarrollo, lo que les da un matiz verde, café o azul. Las secciones fijadas de estos dientes dan una prueba positiva para la bilirrubina.

Las secciones fijadas de estos dientes dan una prueba positiva para la bilirrubina. La tinción es intrínseca y no afecta a los dientes o a porciones de dientes en desarrollo después de que cesa la hemólisis al poco tiempo del nacimiento.

En algunos casos hay hipoplasia del esmalte que casi siempre afecta a los bordes de los dientes anteriores y la porción media de la corona de los caninos y primeros molares deciduos. Aquí se presenta un defecto característico en forma de anillo que Watson denominó "joroba Rh".

## **2.2 VITAMINAS LIPOSOLUBLES**

La deficiencia de vitaminas liposolubles causa disfunción del páncreas y biliar. Cuando hay mal absorción lipídica en general se produce como consecuencia de una mala absorción de las vitaminas liposolubles.

En enfermedad hepática difusa avanzada se puede producir una deficiencia de estas vitaminas debido a que las vitaminas liposolubles se almacenan en gran cantidad en el hígado.

Esto se origina solamente en estados muy prolongados de enfermedad hepática porque la reserva de vitaminas es muy abundante.

Vitaminas liposolubles

}	<i>Vitamina A</i>
	<i>Vitamina D</i>
	<i>Vitamina E</i>
	<i>Vitamina K</i>

### **2.2.1 Vitamina A**

Con la deficiencia de esta vitamina se pueden manifestar las siguientes enfermedades:

- 1.- Ceguera Nocturna
- 2.- Xeroftalmia.- que es una queratinización conjuntival
- 3.- Queratomalacia.- que produce una opacidad conjuntival corneal con alteración en la córnea.
- 4.- Hiperqueratosis Folicular.- o sea, papular de la piel
- 5.- Metaplasia Escamosa.- en toda la parte de revestimiento de la mucosa de distintos aparatos como el genitourinario, respiratorio, digestivo y hasta algunos conductos de algunas glándulas.

Aún no se sabe por qué la vitamina A es muy necesaria para la diferenciación y también para la maduración de las superficies epiteliales del cuerpo, como las mucosas de la boca, aparato genitourinario, gastrointestinal y respiratorio, y también el epitelio de revestimiento de los conductos de las glándulas y de los conductos de los apéndices cutáneos.

#### **a) Xeroftalmia**

En el ojo esta queratinización afecta las conjuntivas escleróticas y córneas, desapareciendo las células mucosas y las glándulas lagrimales en sus conductos se sustituye por epitelio escamoso estratificado queratinizado.

Esta queratina obstruye los conductos, dejando las superficies mucosas secas, ásperas y con apariencia granular, pareciéndose a la piel.

#### **b) Queratomalacia.**

Los restos de queratina se van juntando, formando así unas placas blanquecinas que dan la apariencia de merengue y se llaman manchas de Bitot.

Esto lleva a las órbitas de los ojos a una gran irritación y afecta también la agudeza visual porque la queratina engrosa la mucosa corneal que produce la queratomalacia. También esta superficie se ulcera y causa ablandamiento y deja la córnea opaca.

El reblandecimiento se acelera por la infiltración de células inflamatorias y a veces puede llegar a una gran perforación corneal. Toda esta queratina producida por falta de vitamina A puede aparecer en otros órganos como en la vejiga, "actuando como un foco para la formación de cálculos urinarios" ; esto predispone a inflamaciones e infecciones.

#### **c) Dermatitis o hiperqueratosis folicular**

En la piel se hace una hiperplasia y una hiperqueratinización de la epidermis, obstruye los folículos y llega hasta los conductos de las glándulas sebáceas, produciéndose muchas pápulas pequeñísimas que "dan a la piel una textura muy áspera como de piel de lija".

#### **d) Vías Respiratorias**

En la nariz, nasofaringe y los senos se produce una sustitución del epitelio ciliado por "epitelio escamoso estratificado no ciliado", deteriorando considerablemente la defensa de esta mucosa contra agentes externos del medio ambiente.

Los restos de queratina que se descaman de la mucosa actúan como un cuerpo extraño en el organismo, predisponiendo a infecciones.

#### **E) Aparato Digestivo.**

De modo parecido a la obstrucción de conductos en la piel, se produce en las glándulas salivales y del páncreas, lo que conduce a alteraciones digestivas de gran importancia.

Con la carencia de esta vitamina, el signo más demostrativo es la ceguera ante la luz tenue, y si la carencia es mucha, puede observarse ceguera incluso con luz brillante. Si la carencia de vitamina A es moderada, sólo se causa lo que se llama ceguera nocturna, hasta llegar a la de la luz brillante. ayuda a mantener la integridad de las células secretoras de moco".

En animales con deficiencia de esta vitamina se ha podido observar que la encía se ve hiperqueratósica y se ve también una hiperplasia epitelial que se asemeja a una proliferación del epitelio de unión.

La deficiencia de ésta vitamina en estos animales no fue suficiente para que desarrollaran estos cambios sino que fue necesaria la irritación local que proporcione la placa dentobacteriana.

### **2.2.2 Vitamina D**

Cuando el cuerpo experimenta una deficiencia de vitamina D se pueden producir alteraciones en el esqueleto y en los dientes. Esto es principalmente si la deficiencia es prolongada y grave. Cuando el problema es en niños o lactantes que están en crecimiento y la epífisis no se han cerrado, se llama raquitismo, y cuando se produce, lo mismo en adultos se llama osteomalacia.

“Ambas situaciones se caracterizan básicamente por mineralización inadecuada o retrasada del osteoide recién formado y, por tanto, un exceso del mismo. En el caso del raquitismo, también existe una mineralización defectuosa del cartilago epifisario.

Como la vitamina D juega un papel crítico en el mantenimiento de la normocalcemia, la mineralización inadecuada asociada con deficiencia de vitamina D suele atribuirse únicamente a la hipocalcemia”, sólo que niveles bajos de calcio llevan a la persona a una hiperfunción paratiroidea, o sea, hiperparatiroidismo, que sería secundario a la deficiencia de vitamina D.

Con una osteítis fibrosa quística una resorción progresiva y destrucción ósea, pero sólo se da en estadios muy avanzados de hiperparatiroidismo.

Cuando alguien vive en una comunidad pobre o es vegetariano y no se expone a los rayos solares, tiende a caer en déficit de vitamina D. También es indispensable tener una dieta rica en productos lácteos.

#### **Manifestaciones Bucales**

El raquitismo puede ocasionar una hipoplasia del esmalte, que es generada por daño directo a los ameloblastos durante la osteogénesis, causándose una formación defectuosa en la zona del esmalte.

Esta hipoplasia no se ocasiona únicamente por factores nutricionales, sino puede ser también por infecciones, químicos o incluso traumatismos y los dientes se observan con puntos o con rugosidades causadas por matrices de esmalte que están muy mal calcificadas.

En ocasiones los dientes se ven de color amarillento o incluso de color marrón con el esmalte manchado de color “tiza”.

En las infecciones febriles propias de la niños se produce una hipoplasia del esmalte con una distribución muy similar a la que se origina en el raquitismo y el tratamiento dental de elección en estos pacientes es la de restauraciones permanentes pero esto sólo se podrá llevar a cabo después de que la cámara pulpar haya tomado un tamaño apropiado puesto que si se hacen antes, el tratamiento no tendrá éxito por la irritación que sufrirá el diente; mientras tanto solo se puede poner resina s para mejorar la estética.

También como consecuencia puede haber una erupción retardada generalizada y en caso de que se presente en forma aislada se debe pensar en cualquier otra enfermedad como neoplasia o algún quiste odontogénico intraóseo.

En animales de laboratorio se ha podido observar que la deficiencia de ésta vitamina lleva a una resorción osteoclástica del hueso alveolar que después va seguida por una formación de hueso nuevo pero con características de imperfección que se deposita alrededor de los restos del hueso no resorbido.

La osteomalasia no presenta deformación del esmalte ni ningún cambio en la dentina porque puesto que al manifestarse la enfermedad la odontogénesis ya fue llevada a cabo tiempo atrás.

### **2.2.3 Vitamina E**

Es considerada como un nutriente esencial y es un importante antioxidante. Hasta hace muy poco se identificaron bien sus estados deficitarios. Desarrolla muchas funciones:

Al pasar el tiempo o con lesiones o atrofas, los lípidos que se encuentran en la membrana celular producen sustancia como productos de peroxidación y la vitamina E puede ser capaz de controlar estas cantidades que no son buenas para la célula, o sea, que esta vitamina es una de tantas defensas para sacar los radicales libres que constantemente está produciendo el organismo.

La necesidad de vitamina E en la dieta depende de la cantidad de ácidos grasos poli-insaturados que se consuman diariamente, y junto con ésta también debe de agregarse selenio a la hora de comer como antioxidante.

El estado deficitario de esta vitamina es casi nulo, a menos que la persona tenga alguna lesión grave y sea incapaz de absorber las grasas por el tubo

intestinal. Algunos casos podrían ser por esprúe o por fibrosis quística del páncreas.

En caso deficitario se podría producir esterilidad masculina, reabsorción fetal, distrofia muscular, anemia hemolítica, pero todo esto se encontró únicamente en animales de laboratorio porque en personas es muy difícil un déficit de esta vitamina, y en caso dado, se produce un desorden que no llega ni siquiera a ser algún tipo de anemia.

La vitamina E se encuentra en muchos de los aceites, granos y algunos vegetales de hoja verde que comemos diariamente.

Ahora se está utilizando esta vitamina en cantidades en pacientes con alguna enfermedad asociada a lesiones oxidativas, como por ejemplo, en la exposición prolongada a altas tensiones de oxígeno de algunas enfermedades en recién nacidos.

#### **2.2.4 Vitamina K**

Es necesaria en la síntesis de los factores de coagulación VII, X, XI y II, que es la protrombina.

Se puede sustraer de las hojas verdes, se sintetiza organismo los microorganismos de la flora intestinal sin ser cantidades suficientes para el organismo, y la última es de manera sintética como la obtenemos.

Está presente en mucha de la comida y la hipovitaminosis es muy rara, a menos que haya mala absorción biliar o pancreática, lo que llevaría a la persona en muy pocas semanas a una avitaminosis, puesto que ésta se encuentra en muy poca cantidad como reserva en el hígado, llevando al paciente a una enfermedad llamada hipoprotrombinemia, que se manifiesta con equimosis, epistaxis, hematuria, melenas y muy rara vez con hemorragia intracraneal.

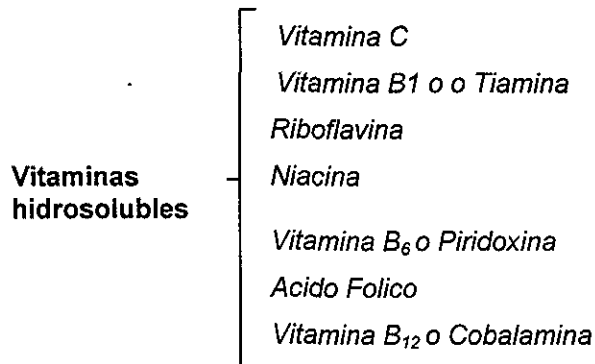
Generalmente el paciente no muere con estos síntomas, sólo en raras ocasiones, pero sí son molestos. Cuando se administra una inyección de vitamina K intravenosa generalmente después de 12 horas, la tendencia a la hemorragia disminuye considerablemente.



## 2.3 VITAMINAS HIDROSOLUBLES

Son de absorción muy rápida por el tubo digestivo. Casi nunca se ha visto alguna deficiencia por mala absorción intestinal.

La mayoría no se sintetizan endógenamente y se almacenan en baja cantidad, por lo que deben de consumirse diariamente para no caer en avitaminosis en un periodo más rápido que las vitaminas liposolubles.



### 2.3.1 Vitamina C

Su deficiencia grave provoca escorbuto que es una enfermedad que causa anomalías en la sustancia fundamental del tejido conectivo al igual que en los pequeños vasos del sistema cardiovascular.

#### *Manifestaciones Orales*

Esta enfermedad se manifiesta en humanos pero también en animales se llega a observar y se ve como gingivitis florida o incluso como periodontitis con manifestaciones especiales como es una encía hiperplástica, con mucha hemorragia, de color rojo muy intenso medio azulado.

Si la enfermedad avanza mucho puede llegar a causar una exfoliación prematura de los dientes primarios o incluso de los permanentes. La pérdida dental es generalizada de forma temprana es por la deficiencia de esta vitamina que empieza por una grave inflamación de encías con sangrado profuso.

### **2.3.2. El Complejo B**

Requiere de transformaciones metabólicas para convertirlos en coenzimas para factores del metabolismo y se puede dividir en dos grandes grupos:

1. Las que están implicadas en el metabolismo de la célula de los lípidos, carbohidratos y proteínas.
2. Las implicadas en la producción de eritrocitos o glóbulos rojos de la sangre.

La deficiencia de vitamina B, dependiendo cuál sea la faltante, ocasiona lesión en un órgano específico, y en el caso de las 2 hematopoyéticas, lleva al organismo a algún tipo de anemia.

Manifestaciones Bucales:

En general las deficiencias de vitamina B se manifiestan por medio de:

- Glositis
- Gingivitis
- Glosodinea
- Queilosis
- Estomatitis

## **A) Tiamina o vitamina B<sub>1</sub>**

Se encuentra en muchos alimentos y se absorbe rápido y por el intestino delgado y lo que a una avitaminosis es la anorexia, vómitos graves, hipermotilidad gastrointestinal, alcoholismo con nutrición pobre o alguna dieta, sobre todo muy refinada, donde se quita la cáscara de los cereales puede causar la deficiencia.

La deficiencia conduce al organismo a un trastorno llamado beriberi, que se divide en 2:

1. **Beriberi seco.**- lesiona al sistema nervioso. Con entorpecimiento, alteraciones sensoriales, sobre todo de las regiones afectadas, hormigueo de piernas, pérdida de reflejos, atrofia de los músculos de la pantorrilla; son manifestaciones como de una neuropatía periférica.

2. **Beriberi húmedo.**- Cuando lesiona al corazón, causando elevado gasto cardiaco, con una vasodilatación periférica y sólo a algunas personas les lleva a insuficiencia cardiaca con edema periférico. La consecuencia en los pacientes es piel seca, de color rojo y caliente, y la presión venosa a veces aumentada y el tiempo de circulación aumentada.

Se almacena en cantidades importantes en varios órganos, sobre todo en el músculo estriado.

Algunos alimentos crudos como pescado, mejillones, carne y almejas tienen una sustancia llamada tiaminasa, que puede contribuir a la deficiencia.

La consecuencia en los pacientes es piel seca, de color rojo y caliente, y la presión venosa a veces aumentada y el tiempo de circulación aumentada.

## **B) Riboflavina**

Es una vitamina que desempeña un papel muy importante para el funcionamiento de algunas enzimas del metabolismo humano y esta ampliamente distribuida tanto en vegetales como en animales y está en todas las células del organismo.

A diferencia de las otras vitaminas del complejo B, la riboflavina tiene depósitos suficientes para evitar la avitaminosis, aun en un desequilibrio

negativo de muchos meses. La avitaminosis es llamada *Arriboflavinosis* que aunque es muy raro, generalmente hay avitaminosis de riboflavina en países subdesarrollados, donde el estado deficitario es primario y en los países industrializados se podría encontrar entre alcohólicos o personas con enfermedades crónicas pero debilitantes, como es el caso del cáncer muy avanzado y es una enfermedad asociada a algunas alteraciones en boca, ojos y piel. .

### *Manifestaciones Bucales*

1. Quilosis.- Se llama también quilitis angular, que casi siempre es el primer signo de un estado deficitario de riboflavina y el mas característico, aunque se debe de tener cuidado, puesto que éstas lesiones idénticas aparecen muchas veces en pacientes ancianos con mala dentición sin tener ausencia de la vitamina.

Las lesiones empiezan a aparecer como zonas pálidas en las comisuras de la boca, "con hiperqueratosis de la epidermis y con un infiltrado inflamatorio dérmico". Después se ven grietas o fisuras que tienden a sufrir una infección y, como consecuencia, se ve marcada la zona.

Cuando el asunto está muy avanzado, suelen involucrarse la mucosa oral de las comisuras y el borde bermellón de los labios.

Esta queilitis se caracteriza por las "úlceras focales exudativas muestran cuarteamiento, queratosis y un leve entema".

Las úlceras casi siempre son infectadas por *candida albicans*, que es un hongo que está de forma presente dentro de la flora bucal.

*Diagnóstico Diferencial.*- Esta lesión puede ser provocada por exagerados pliegues bucales donde se acumula saliva, disminución del tamaño intermaxilar vertical por exagerado bruxismo o personas de edad avanzada o por anemia perniciosa.

2. Glositis.- La lengua cambia de color, tomando un tono magenta como si el paciente tuviera cianosis, como azul rojiza. La glositis eritematosa atófica cuando es difusa nos está indicando una deficiencia vitamínica del complejo B, pero no sólo de riboflavina, sino también puede ser de niacina o cianocobalamina, que es la B<sub>12</sub>, pero cuando la lengua se encuentra

francamente lisa, enrojecida y brillante, ya es un estado de anemia perniciosa donde ya no hay papilas linguales, con una capa epitelial aplanada y la submucosa con un ligero infiltrado inflamatorio crónico.

### *Diagnóstico Diferencial*

Glositis luética aunque es muy parecida, pero casi nunca está artematosa.

3. Esprúe.- Se cree que es una reacción inmune al gluten de trigo o por algunos microorganismos como Ecoli. Esta enfermedad se manifiesta por la disminución o desaparición de las vellosidades intestinales, sobre todo del intestino grueso, causando mal absorción y a veces lleva a anemias. El esprúe se ve en la boca como la deficiencia vitamínica del complejo B.

### **C) Niacina**

Es conocida también como ácido nicotínico más sus derivados. Al revés de todas las vitaminas del complejo B, esta sí puede sintetizarse endógenamente, tiene que ver con la reacción de óxido-reducción, pero sobre todo en la respiración celular. Se encuentra en la mayoría de los alimentos, pero sobre todo en cereales con cáscara, hígado, carne de vaca y cerdo, fruta y en casi todos los vegetales.

La gente que generalmente tiene una avitaminosis son los alcohólicos y algunas enfermedades debilitantes como cáncer, cirrosis hepática o tuberculosis.

Esta deficiencia puede darse también por estados diarreicos prolongados o por dietas que casi no contengan proteínas.

El estado deficitario de esta vitamina lleva a la *Pelagra*, o piel áspera.. Aunque los médicos la identifican como el síndrome de las 3D:

1. Dermatitis
2. Diarrea
3. Demencia.

La parte característica de la pelagra en comparación con dermatitis por otras causas, es que los márgenes de la lesión están muy bien definidos.

### *Manifestaciones Bucales*

En la mucosa de la boca puede haber como en la piel, o en la mucosa de la vagina, lesiones similares de engrosamiento por cicatrices y también por fibrosis debajo de la mucosa.

En la boca los primeros estadios se manifiestan por congestión vascular e inflamación por edema de la lengua y después se desarrolla atrofia y ulceración de la membrana mucosa, volviéndose rojiza, carnosa e inflamada, como una forma de glositis semejándose a la lengua negra de algunos animales.

No se han dado efectos nocivos después de dosis muy elevadas de niacina en forma oral; sin embargo, de forma parenteral produce ardor en la boca, vaso dilatación periférica pero de forma transitoria y náuseas con dolores de estómago de manera espasmódica.

### ***D) Vitamina B6, Piridoxina***

Se encuentra en buenas cantidades en la mayoría de los alimentos pero más en carnes, hígado, cereales y algunos vegetales.

La flora intestinal puede sintetizar esta vitamina y también es absorbida muy rápido durante la digestión.

Generalmente la avitaminosis se presenta cuando el procesamiento de alimentos la destruye, aunque normalmente hay una reserva de esta vitamina en el músculo.

La deficiencia primaria en adulto es muy rara aun en los países subdesarrollados, generalmente son en niños recién nacidos o en ancianos.

Hay un incremento de las necesidades de esta vitamina en personas con dieta rica en proteínas, en la gestación, lactancia y también en gente con hipertiroidismo, porque puede haber baja de esta vitamina sin llegar a la avitaminosis de manera secundaria.

Como hay un paso de la vitamina de la madre al feto, puede causar una baja de la piridoxina en la madre, que también puede afectar al bebé recién nacido que sea alimentado sólo por leche materna.

También los anticonceptivos orales tienen un mecanismo de bloqueo de la coenzima formada por la piridoxina y este proceso lo lleva a cabo en especial los estrógenos de estos anticonceptivos orales.

También se bloquea el metabolismo de esta vitamina en personas con tuberculosis que son tratadas con isoniácida.

### *Manifestaciones Clínicas y Bucales*

Estas manifestaciones se han delimitado muy bien en personas experimentales que fueron tratadas con un antagonista de esta vitamina, dando como resultado :

1. Dermatitis seborreica.
2. Neuropatía periférica.
3. Queilosis.
4. Glositis.
5. Estomatitis angular.
6. Convulsiones.

Todavía no se sabe hasta la fecha por qué una deficiencia de esta vitamina altera la piel o las mucosas como la boca.

### **E) Ácido Fólico**

Cuando hay deficiencia de este nutriente la persona contrae anemia megaloblástica idéntica a la provocada por falta de vitamina B<sub>12</sub>, sólo que ésta provoca además una lesión neurológica, por lo tanto, es de suma importancia clínica saber cuál de las dos es la que produce la anemia porque en caso de equivocarse se trata a un paciente con ácido fólico cuando la anemia es provocada por vitamina B<sub>12</sub> y habrá una mejora hematológica significativa pero el deterioro neurológico progresivo no se detendrá.

Se encuentra en casi todos los vegetales y frutas crudas y es desdoblado por los procesos de digestión hasta absorberse por el yeyuno; de ahí se va a la sangre y una parte es excretada por la bilis y absorbida otra vez por el intestino, "constituyendo así una circulación enterohepática".

En el hígado hay pocas reservas, ocasionando en pocos meses una anemia melogoblástica en caso de un déficit de ácido fólico.

Es una vitamina sensible al calor, por eso los alimentos fritos o cocinados por 5 ó 10 minutos pierden en un 95% el ácido fólico que contienen, y esto asociado a una dieta limitada como en algún caso de alcoholismo crónicos o algunos ancianos lleva a un déficit significativo.

También puede producirse una absorción inadecuada, por ejemplo, en las judías y otras legumbres hay un inhibidor, o por una disminución de pH intestinal normal causada por algún alimento ácido como el jugo de naranja.

En el esprúe hay una falta de absorción, así como en una resección intestinal o gastrectomía parcial.

En la gestación y la lactancia las necesidades se duplican, en un crecimiento activo durante la niñez o juventud o en trastornos asociados con un ritmo elevado de división celular, como ejemplo, en anemia hemolítica.

Muchos fármacos son antagonistas del ácido fólico sin llegar a una deficiencia significativa, a menos que se consuman por periodos prolongados como los anticonceptivos orales y algunos anticonvulsantes como el fenobarbital.

La deficiencia del ácido fólico impide la síntesis de purina, por consiguiente, de DNA, llevando como consecuencia una división celular con síntesis retardada llegando hasta células grandes pero incapaces de dividirse

Por consiguiente son células megaloblásticas, que se vuelven muy frágiles y de fácil destrucción, por lo que no sirven para la eritropoyesis.

Los megaloblastos forman también eritrocitos anormalmente grandes.

Esta asincronía celular puede llegar también a la mucosa del tubo digestivo, produciendo también células grandes y atípicas.

Todos estos trastornos son llamados anemia megaloblástica y suele presentarse asociada una malnutrición generalizada y como manifestación del déficit de otras vitaminas.



El paciente se observa también con queilitis, glositis y dermatitis.

### **F) Vitamina B<sub>12</sub>, Cobalamina**

Cuando hay deficiencia se lleva al individuo a una anemia megaloblástica que cuando es causada por “la ausencia del factor intrínseco gástrico ( F i )” necesario para la absorción del nutriente se llama anemia perniciosa.

Es sintetizada únicamente por ciertos microorganismos, de los cuales, algunos están en la flora intestinal del hombre y los animales la obtienen del intestino y panza de los rumiantes, por tanto, se encuentra más en las carnes animales y productos lácteos ; en los vegetales y las frutas no se encuentra.

De manera sintética se llama cianocobalamina y se recomienda de manera terapéutica; en caso de alguna deficiencia ya que el humano no la puede sintetizar.

Con hay carencia de esta vitamina puede haber “enfermedad de sistemas combinados”, que es anemia magaloblástica y enfermedad del sistema nervioso.

En la anemia megaloblástica se inhibe la síntesis de D.N.A. y la carencia de la vitamina también causa alteración en la formación de ácidos grasos “y la incorporación de estos a la mielina puede ser la causa de las anomalías neurológicas presentes en la carencia de vitamina B<sub>12</sub>”.

Es casi imposible una deficiencia de esta vitamina por déficit alimentario, se necesitaría una dieta absolutamente vegetariana, pero generalmente es por mala absorción en el intestino delgado, por super crecimiento bacteriano, enfermedad ílea, pancreatitis crónica o falta de factor intrínseco (FI)

También puede haber mala absorción por hiperacidez gástrica, que puede inhibir el primer desdoblamiento de las proteínas de los animales donde se libera la cobalamina.

Varios fármacos en magadosis también bajan el pH del íleo, que no es favorable para la captación de cobalamina.

Como ejemplo hay la neomicina, colchicina, ácido paraminosaliílico y la vitamina C.

Esta última está de moda tomarla en dosis muy elevadas para controlar infecciones respiratorias, pero puede tener efectos secundarios nada deseables.

## ***2.4 Anemia perniciosa***

Tiene una ligera inclinación por los hombres mas que por el sexo femenino y se desarrolla entre la 5ª y la 8ª década de vida.

Los cambios en la médula ósea es un gran reblandecimiento de color rojo como se fuera jalea. Se forma un estómago atrófico con color rojo intenso de la mucosa, muy parecido a la gastritis atrófica que propicia esta avitaminosis y estos pacientes tienen cierta disposición al cáncer gástrico.

En tres cuartas partes de los pacientes con anemia perniciosa se presentan lesiones del sistema nervioso central.

Se afecta la médula ósea con degeneración de mielina y dentro del cerebro es muy raro porque sólo los casos muy avanzados pueden llevar a la muerte neuronal.

Uno de los signos que habla de que ya llegó la anemia a cerebro es que los pacientes se ponen de color amarillo limón muy peculiar.

### *Manifestaciones Orales*

Como en las avitaminosis del complejo B, también en este tipo de anemia hay los mismos signos, que son queilitis angular formándose en la comisura de los labios, generalmente de forma bilateral, solamente que más acentuada que cuando empieza la anemia.

La zona es más extensa hasta la piel, de color rojo intenso y generalmente infectada con *Candida albicans*, hay un epitelio superficial con ulceración alternada con hiperqueratosis focal y el tejido conectivo histológicamente se ve fibroso con infiltrado celular que a veces es subagudo o crónico.

La glositis por deficiencia de vitaminas, es mucho más acentuada en la anemia ya no se observa ni una sola papila.

La lengua se observa seca, lisa, con algunas cuarteaduras, sin nada de saburra, engrosada y de color rojo y asociada a anemia perniciosa se llama Glositis de Hunter o Glositis de Moeller.

Aunque la lengua histológicamente se observa con un infiltrado inflamatorio crónico, siempre es un estado reversible con un tratamiento indicado

## **2.5 DEFICIENCIAS DE MICROELEMENTOS**

### **2.5.1 Cobre**

Es un elemento necesario para la eritropoyesis normal y para la absorción del hierro.

### **2.5.2 Hierro**

Se necesita en el organismo para evitar anemias

### **2.5.3 Zinc**

La concentración de zinc en el esmalte y la dentina es de aproximadamente 0.02 %, lo cual es más alto que en cualquier otro tejido del cuerpo. El hueso, las uñas y el pelo tienen concentraciones ligeramente más bajas. Los dientes de las personas con tuberculosis al parecer tienen más zinc que las personas sanas.

#### **Manifestaciones Bucales**

La deficiencia de zinc en los seres humanos da como resultado diversos trastornos que afectan al gusto, la queratogénesis, el crecimiento del hueso, la cicatrización de las heridas y la reproducción.

#### **2.5.4 Potasio**

No se han demostrado los efectos que pudiera tener la carencia o el efecto del potasio sobre las estructuras bucales.

#### **2.5.5 Cloro**

Es un elemento que se excreta principalmente por el riñón y ayuda a mantener las concentraciones normales de líquido en el organismo.

La principal acción dentro del sistema estomatognático es que el cloro en forma de cloruro activa la amilasa salival, pero la deficiencia de este no causa alteraciones en la boca.

#### **2.5.6 Calcio**

Es un elemento esencial para la formación de los huesos pero también de los dientes y también se requiere para mantener la estructura de estos. En la actualidad se sabe que la deficiencia de este elemento no conduce a osteoporosis, esta es una enfermedad que tiene que ver directamente con hormonas, que por tener un desequilibrio conlleva una pérdida del elemento.

#### **2.5.7 Magnesio**

La carencia de este elemento en animales de experimentación los conduce a cambios en los dientes. Los efectos de las dietas bajas en magnesio sobre los dientes y sus estructuras de sostén fueron descritas muy a fondo por Becks y Futura, que dicen que las dietas que solo contienen 13 ppm de magnesio causaron que los ameloblastomas del lado labial cerca del apex del diente incisivo en crecimiento en ratas se pigmentara.

#### **2.5.8 Bario y Estroncio**

Son dos elementos esenciales para el crecimiento, pero en especial son muy necesarios para la calcificación de los huesos y de los dientes de las ratas y de los cobayos por lo que puede pensarse que también para el hombre, sólo que todavía no hay estudios serios sobre esto.

## **2.6 DEFICIENCIA DE PROTEINAS**

Ésta es provocada casi en estados de inanición y llevan a efectos acentuados de la placa microbiana. Cuando se han observado estos estadios de deficiencia proteínica experimental en animales, se ha podido ver cambios en los tejidos bucales incluyendo:

- 1.- Degeneración de los tejidos conectivos
- 2.- Osteoporosis del hueso alveolar
- 3.- Disposición tardía de cemento radicular
- 4.- Retraso en la cicatrización de las heridas.

## **CAPÍTULO 3**

### **PATOLOGÍA DEL AMBIENTE Y CAMBIOS CON LA EDAD**

#### **3.1 ADICCIONES**

##### **3.1.1 Tabaquismo**

Como fumar es un hábito muy común entre la población se ha estudiado mucho a cerca de la su mortalidad y se ha visto que está relacionada primero con el número de cigarrillos que se consumen diariamente y los años que lleva la persona de fumar. Los cigarros que contienen menos de 1.2 mg de nicotina y de alquitrán menos de 17.6 mg reducen la tasa de mortalidad en un 15 a 20%.

El fumador pasivo también corre riesgos, sobre todo a desarrollar bronquitis crónica y menos capacidad de hacer ejercicio. Las enfermedades que puede desarrollar el tabaquismo exagerado y prolongado son carcinoma broncogénico, cardiopatía coronaria, arteriosclerosis, cáncer de laringe y de cavidad oral.

Se le atribuyen también otros tipos de cánceres como el de vejiga, esófago, páncreas y en varones de riñón ; también la bronquitis crónica y el enfisema pulmonar y la úlcera péptica. Si la fumadora continua haciéndolo durante el embarazo, corre el riesgo de disminuir el peso del recién nacido, e incluso de aborto.

Todas las enfermedades anteriores si en ocasiones no son provocadas directamente por el cigarro, sí puede ser un factor predisponente muy importante.

“El humo del cigarro contiene hidrocarburos aromáticos policíclicos, aminas aromáticas, fenoles, níquel y otros metales, monóxido de carbono, ácido cianhídrico y otras sustancias.

En Estados Unidos el consumo de cigarros es considerado como “el factor ambiental aislado más importante que contribuye a la mortalidad prematura”.

## *Manifestaciones Bucales*

Pindborg en un estudio realizado en la fuerza armada de Noruega, logro demostrar la relación entre el tabaquismo y la gingivitis necrosante interviniendo también un factor emocional para que esto se lleve a cabo.

Él menciona que los tejidos gingivales tienen una baja significativa en cuanto a su resistencia, por lo tanto la flora normal de la boca se hace extremadamente virulenta desarrollando de ésta manera la enfermedad.

Para llevar a cabo este estudio se tienen muchos datos estadísticos y una investigación, lo que no se ha podido aclarar es si el tabaco es un factor contribuyente o si directamente desarrolla la enfermedad.

Estomatitis nicotínica.- Generalmente se llega a presentar en personas fumadoras de muchos años. Se observan "pápulas queratósicas focales múltiples restringidas a la mucosa palatina", se forma por lo general en la parte de atrás del paladar duro, o en la parte de adelante del paladar blando. "El centro de cada pápula en la estomatitis nicotínica muestra una depresión eritematosa puntiforme de aspecto umbilicado".

En ocasiones el epitelio que está alrededor del conducto de la glándula.

### **3.1.2 Alcohol**

La importancia etiológica del alcoholismo puede ser la irritación para la mucosa, esto es para quien consume grandes cantidades de alcohol y que por lo general lo asocian con tabaquismo, porque es difícil asociar en boca problemas en boca con el alcohol por sí solo.

Borsanyi y Blanchard investigaron a una serie de pacientes que tenían cirrosis hepática con historia de alcoholismo crónico y encontraron una forma clínicamente idéntica a la de la hinchazón parótida. Este tipo de enfermedad de las glándulas salivales sin duda alguna es una manifestación de la parotiditis nutricional que fue descrita por Sandstead.

### **3.2 REACCION TOPICA NO ALERGICA A LA ASPIRINA**

Algunas gentes la utilizan en forma equivocada como obturación local para el dolor dental, aunque su eficacia es *cuando se toma sistemicamente*.

Resulta dañina para las mucosas, toma un aspecto pálido o de color blanco con separamiento y despellejamiento del epitelio y hasta sangrado sobre todo si el área está traumatizada.

La quemadura por aspirina al cicatrizar duele mucho y por lo regular toma una semana o más tiempo.

### **3.3 DROGAS Y SUSTANCIAS QUIMICAS DIVERSAS**

#### **3.3.1 Arsénico**

Las membranas de la mucosa bucal se inflaman mucho hasta provocar una gingivitis muy grave con tejidos muy adoloridos y una salivaci{on excesiva

#### **3.3.2 Bismuto**

Se uso mucho para el tratamiento de la sífilis y ahora se usa este metal para algunos trastornos en la piel. Deja una línea muy delgada de color negro azulado en el borde de la encía y en ocasiones sólo está sobre la papila. En la mucosa o en lengua puede haber este tipo de pigmentación.



### **3.4 CAMBIOS HORMONALES**

En la época en que el organismo está sometido a desequilibrios hormonales sexuales como la pubertad, el embarazo, la menopausia, etc. se observa una tendencia al desarrollo de enfermedad gingival inflamatoria y también en algunos hasta enfermedad periodontal causada en estos periodos.

Esto puede estar relacionado al efecto de las hormonas sobre los tejidos ya sea normales o que se encuentren previamente inflamados.

#### **3.4.1 Pubertad y Menarca**

En esta etapa se debe de tener cuidado puesto que si las mujeres empiezan con menstruaciones profusas se puede caer en una anemia por deficiencia de hierro, esto no es muy común pero puede presentarse en esta etapa de la vida o durante el embarazo, la lactancia. La lengua a parte de roja también puede verse ulcerada, muy similar a la que se encuentra por deficiencia de ácido nicotínico y de riboflavina. Estas anemias responden bien al tratamiento con hierro.

#### *Manifestaciones Bucales*

Esta anemia puede presentarse a cualquier edad y se caracteriza por las grietas o fisuras en la esquina de la boca, palidez de la piel con un tinte color limón, lengua lisa de color rojo intenso y dolorosa, con atrofia de las papilas filiformes.

#### **3.4.2 Ovulación**

En la época en que son jóvenes y ovulan se puede observar un mayor exudado gingival ya que en éste período los niveles de progesterona son altos.

### **3.4.3 Menstruación**

Al revés de la ovulación, durante la menstruación los niveles de progesterona bajan y se puede observar una ligera disminución en el exudado gingival.

### **3.4.4 Anticonceptivos Orales**

Cuando se lleva a cabo el control de la natalidad por este medio se observan sobre tiras de papel filtro que se colocan en el surco gingival que la magnitud del exudado tiene un incremento en las mujeres.

Esto es por los efectos específicos de progesterona en estas personas en comparación con las que no los utilizan.

Knight y Wade reportaron que no encontraron aumento en los niveles de inflamación gingival, aunque si pudieron observar mayor inflamación gingival, aunque si pudieron observar mayor destrucción periodontal en comparación con un grupo control que no tomaba ésta droga.

Dentro de sus estudios encontraron sólo un caso de tumor del embarazo en una mujer que tomaba anticonceptivos orales provocado por placa dentobacteriana.

En estudios de laboratorios realizados en animales no se vio gran cambio en heridas hechas en boca de los animales en experimentación con una elevada ministración de estrógenos y gonadotropina, en cambio si se pudo ver una inflamación aguda en heridas dentro de la boca al subministrar progesterona por vía intramuscular. (99 Parodncia libro negro)

En otro estudio se observó que los niveles elevados de progesterona dan un resultado de proliferación vascular y también inflamación de capilares y pequeñas venas de los tejidos levemente dañados. (101 Parodncia libro negro)

Niveles elevados de progesterona en conejos provocaron hipervascularización del tejido granulomatoso que va asociado a inflamación y trastorno circulatorio. (98 Parodncia libro negro)

Hubo aumento en el flujo de exudado del surco gingival tanto en perros libres casi totalmente de inflamación gingival, así como en perros con gingivitis crónica que fueron sujetos a la ministración continua de estrógenos y progesterona y esto no se pudo detener hasta que se suspendieron por completo estas drogas. ( 96 y 97Parodoncia libro negro).

Los cinco estudios anteriores que hablan de la utilización de anticonceptivos a base de progesterona o ciertos agentes que pueden llevar al organismo a una elevación de los niveles normales de esta hormona, nos dan como resultado.:

Mayor permeabilidad vascular y exudación predisponiendo al:

1. Desarrollo de lesiones inflamatorias
2. Agravación de la inflamación crónica existente en los tejidos periodontales.

### **3.4.5 Embarazo**

Durante esta época de la vida el cambio más común es el tumor del embarazo. También se observa inflamación gingival con algo de sangrado. La caries tiene un aumento significativo en su actividad durante las últimas etapas del embarazo o incluso después del parto.

Según los interrogatorios que se han formulado esto se debe más presencia de placa dentobacteriana porque la mujer revela un descuido de la boca ordinario por tener otras prioridades en esos momentos.

Esto se provoca de manera indirecta al embarazo porque en si las pruebas disponibles indican que el embarazo por si solo no causa un aumento de caries.

### **3.5 HABITOS NOCIVOS**

#### **3.5.1 Hábitos de causa desconocida**

Se desarrollan como una fuente de disipación para la tensión psíquica y emocional y pueden ser mordeduras de labio, lengua o carrillo hasta apretamiento de los maxilares en posiciones excéntricas, como de lado etc.

Depende de la frecuencia y duración de dichos hábitos para poder observar los efectos que tienen estos sobre la zona de la boca donde se tiene el hábito y las secuelas patológicas se pueden localizar mejor que las del bruxismo.

Se llegan a ver cicatrizaciones excesivas de las superficies de la mucosa cuando las mordeduras son en carrillo y labios y a veces puede llegar a la malposición local dando como resultado interferencias oclusales de tipo funcional o sino a asociarse a traumatismos oclusales.

Existen otros hábitos nocivos como la postura lingual anormal o simplemente los hábitos de lengua anormales a la hora de deglutir. Este tipo de hábito puede ser endógeno o adquirido y provocar maloclusiones tanto morfológicas como funcionales. En los casos en donde la proyección de la lengua es lateral, se llega a desarrollar una mordida abierta en la región posterior, en cambio cuando es causada por la proyección anterior y generalizada produciéndose tres problemas masticatorios:

1. Dificultad para cortar los alimentos con los incisivos.
2. No se puede masticar adecuadamente
3. Hay dificultades a la hora de deglutir.

**Bruxismo:**

Se le nombra también como Moledura Nocturna o Bruxomanía y se aplica al hábito de cerrar fuertemente los dientes ejerciendo presión sobre ellos y el periodonto o también por el frotamiento de los dientes unos con otros.

La frecuencia entre las personas es de entre 5 al 20%.

Se produce generalmente durante el sueño o a diferencia de los hábitos anteriores durante el día pero de manera inconsciente.

Las causas del bruxismo según Meklas son:

1. Local
2. Sistémica
3. Psicológica
4. Ocupacional

1.- Es una alteración oclusal moderada que produce una molestia de forma crónica pero leve y tensión que no siempre se distingue.

Al haber cambio de dentadura es frecuente que esto se produzca en los niños.

2.- Los trastornos gastrointestinales, las deficiencias en la nutrición de forma clínica, las alergias y las alteraciones endocrinas se han tomado como factores etiológicos importantes pero todavía

3.- Son la causa más común de bruxismo y se debe a que la tensión emocional se puede expresar por diversos hábitos nerviosos, es por esto que al tener miedo, ira u otras emociones que no se pueden expresar se quedan en subconsciente y se pueden expresar periódicamente de muchas formas.

4.- Los atletas son un ejemplo de bruxismo por estar comprometidos en actividades físicas, aunque es incierta la razón exacta de esto. Las ocupaciones en las cuales en el cual deben de ser muy precisas las actividades como por ejemplo los relojeros, se puede causar bruxismo.

Cuando esta acción es de forma voluntaria se reconoce a la persona porque mascan mucho chicle, tabaco u objetos como palillos y lápices.

Según Glaros y Rao los efectos sintomáticos de este hábito son los siguientes:

- 1.- Efectos sobre la dentición
- 2.- Efectos sobre el periodonto
- 3.- Efectos sobre la articulación
- 4.- Efectos psicológicos y conductuales
- 5.- Efectos sobre los músculos de la masticación
- 6.- Dolor de cabeza

Cuando el bruxismo es muy prolongado se pueden causar alteraciones sobre las estructuras periodontales, ocasionando retracción gingival con pérdida de hueso alveolar, aflojamiento de los dientes, hipertrofia muscular, en particular del masetero y trismo.

### **3.5.2 Hábitos de Trabajo**

Estos incluyen el uso de dientes y boca ya sea de forma activa o pasiva. Como ejemplo de estos hábitos están:

1. Presionar boquillas de instrumentos de viento con fuerza contra los labios;
2. Frotar hilo.
3. Detener clavos con los dientes.
4. Sostener pipa entre los dientes por periodos largos de tiempo.
5. Abrir horquillas con los dientes.
6. Morder lápices o
7. Destapar botellas.

## **CAPÍTULO 4**

### **ENFERMEDADES INFECCIOSAS**

#### **4.1 ENFERMEDADES LUETICAS**

##### **4.1.1 S.I.D.A**

Las infecciones bucales mas frecuentes dentro de esta enfermedad son:

1.- Candidosis.- La candidiasis de mayor prevalencia encontrada dentro de este padecimiento es la candidiasis pseudomembranosa

2.- Leucoplasia Velloso.- dentro del estudio que se realizo en el Instituto Mexicano del Seguro Social se encontró una prevalencia del 35% de esta lesión. Es una cifra mucho más alta de la que arrojan otros estudios, incluyendo estudios extranjeros donde manifiestan una prevalencia generalmente del 12% de manifestaciones bucales de esta lesión.

Se asemeja a otras enfermedades por lo tanto debe realizarse un estudio histopatológico y también demostrar la presencia del virus de Epstei Barr en la lesión para estar seguros de que la lesión es una leucoplasia vellosa.

3.- Sarcoma de Kaposi

Los sitios afectados con mayor frecuencia son:

1- Dorso de la lengua

2- Paladar Duro

3- Orofaringe.

4- Mucosa Bucal

##### **4.1.4 Condiloma Acuminatum**

Esta enfermedad venérea es llamada también verruga acuminada o verruga venérea, que es una infección causada por un virus del gruó de los papilomavirus humanos como los asociados con las verrugas comunes y plantares.

Howley señalo que existen 11 papilomavirus humanos y que el virus del condiloma acuminata anal, genital y posiblemente bucal se conocen como HPV-6.

Es una enfermedad transmisible que forma nódulos blandos de color rosa que se asocian como racimos.

Hace algún tiempo Knapp y Uohara, así como también Doyle y Swan describieron las lesiones bucales del condiloma acuminata como nódulos pequeños múltiples, de color rosado, que se agrandan, proliferan y se unen como masas bulbosas, papilomatosas diseminadas ya sea sobre, o en forma difusa, que llega a afectar hasta la lengua, sobre todo en la parte dorsal, después la mucosa bucal, encía o reborde alveolar.

#### ***4.1.5 Herpes***

### **4.2 MONONUCLEOSIS INFECCIOSA**

La fiebre glandular se sabe que es causada por el virus de Epstein Barr (EB) que se asemeja mucho al del herpes. Se presenta sobre todo en gente joven, sin conocerse el mecanismo de contagio de la enfermedad, pero se cree que un medio importante puede ser un beso intenso o intercambio bucal íntimo de saliva, es por que esto que se le llama a veces enfermedad del beso.

La mayoría de las veces en los niños es asintomática y se presenta mas entre los 15 - 20 años con linfadenopatía, fiebre, nausea tos, dolor de cabeza y esplenomegalia y hepatitis y en contadas ocasiones se ha manifestado erupción cutánea.

#### ***Manifestaciones Bucales***

No existen de manera especifica para la enfermedad pero si hay lesiones secundarias, como dijo Fraser-Moodie que en las complicaciones mas comunes son gingivitis aguda y estomatitis, con aparición de una membrana de color blanco o gris en muchas áreas de la boca, petequias palatinas y úlceras bucales ocasionales. Esto es en un 50 % de los casos.



Un detalle sobresaliente es que en los pacientes que tienen estomatitis las lesiones bucales fueron la primera manifestación de la enfermedad. En sólo algunos casos se presenta edema del paladar blando y de la úvula.

Shiver presentó unos informes donde especificaba el descubrimiento de hemorragias petequiales del paladar blando cerca de la unión con el paladar duro como manifestación temprana de la mononucleosis infecciosa. Estas se describieron como petequias del tamaño de la cabeza de un alfiler, cuyo número variaba desde doce hasta cientos, y que aparecieron después de que se presentaron otros síntomas en el 50 al 60 % de los pacientes en estas series. Las lesiones continuaron por tres a once días y después se fueron quitando poco a poco.

#### **4.2 TULAREMIA**

Es llamada por algunas personas fiebre del conejo por que es causada por el bacilo gramnegativo *Pasteurella Tulanensis* que se encuentra en conejos, ratas almiscleras, ardillas terrestres y otros roedores infectados que se cocinan parcialmente y la carne está contaminada produciéndose el contagio

Se presentan con más frecuencia en adultos y en algunos casos puede ser en niños confundiendo el diagnóstico con cualquier otra enfermedad. Aunque generalmente se da en adultos.

##### **Manifestaciones Orales**

En la boca se forman lesiones como úlceras necróticas en la zona de la mucosa bucal o de la zona de la laringe. En algunos casos se ha presentado estomatitis generalizada en vez de lesiones aisladas, o sino masas nodulares aisladas que llegan a convertirse hasta abscesos.

En la zona de ganglios submaxilares y cervicales en ocasiones se presenta una linfadenitis regional.

En estos casos debe de tenerse cuidado con la enfermedad porque si no se trata rápidamente con el antibiótico adecuado puede llegar a ser una enfermedad fulminante.

### **4.3 TÉTANOS**

El "Trismus" es causado por la exotoxina del bacilo anaeróbico grampositivo *Clostridium Tetani* que afecta al sistema nervioso por una intensa actividad de las neuronas motoras, originando espasmos musculares muy intensos.

En los países subdesarrollados es la causa de varias de miles de muertes anuales principalmente por heridas hechas por instrumentos punzo cortantes que se encuentran oxidados.

### **4.4 LEPROA**

#### *Manifestaciones Bucales*

Las manifestaciones en orales de la Enfermedad de Hansen se caracterizan por masas parecidas a tumores de tamaño pequeño generalmente en la zona de labio, lengua o paladar duro, que casi en todos los casos se rompen y se ulceran.

También hay hiperplasia gingival con aflojamiento de los dientes; Reichart fue de los primeros en encontrar cambios gingivales y periodontales en un grupo de 30 leprosos y llegó a la conclusión de que estos cambios no fueron específicos.

### **4.3 HISTOPLASMOSIS**

A esta enfermedad se le dice también enfermedad de Darling y es causada por el *Histoplasma Capsulatum* que se calcula que ha afectado a 40 millones de personas en Estados Unidos.

Se adquiere por inhalación de polvo o excremento de pajarito que contiene esporas de los hongos.

## **Manifestaciones Orales**

En un alto porcentaje de los casos están presentes las manifestaciones orales, se calcula que sea en un 33 % de los casos pero cuando la enfermedad se presenta en forma generalizada en casi todas las personas es mortal.

Levy y Stiff examinaron las lesiones bucales de esta enfermedad e informaron que se presentan lesiones nodulares, ulcerosas o de forma vegetativa en la mucosa bucal, lengua, encía, paladar e incluso en los labios.

Las áreas ulceradas casi en todos los casos están recubiertas por una membrana gris no especificada y se encuentran induradas. Algunos casos se han llegado a confundir con carcinomas o incluso con infección de Vincent, mientras que la linfadenopatía ha sugerido enfermedad de Hodgkin.

### **4.10 ENDOCARDITIS BACTERIANA SUBAGUDA**

La endocarditis infecciosa se debe al aumento de vegetaciones bacterianas en las válvulas del corazón, que predispone al desarrollo del trastorno, por lo regular por fiebre reumática o por lesión congénita del corazón.

Antes el principal causante de esta enfermedad era el estreptococo del tipo viridians pero en la actualidad, por la resistencia a los antibióticos han tomado mayor prevalencia algunos otros microorganismos.

Elliot informo que 13 de 56 pacientes o sea el 23 % tuvieron antecedentes de extracciones dentales recientes que precedieron a la endocarditis infecciosa. Por otro lado Geiger demostró que el comienzo de esta enfermedad en cincuenta pacientes, 12 de ellos estuvo relacionada con la extracción dental.

White también informó que de cada cuatro casos de endocarditis bacteriana aguda uno se debía por algún tipo de procedimiento dental en especial extracciones dentarias. Esto ocurre después de algunas semanas o incluso pocos meses después de haber realizado la extracción dental.

En la actualidad se recomienda la premedicación de las personas con diversos tipos de antibióticos para prevenir alguna bacteremia pasajera en alguna manipulación dental ya que esto se puede desencadenar también después de algún masaje fuerte de encías, alguna lesión periapical o sondeo periodontal. Cuando el paciente tiene alguna lesión valvular conocida o antecedentes de fiebre reumática, hay que tener especial cuidado en ver que tipo de medicamentos se administran.

Se ha demostrado que está relacionada con la infección dental porque:

1. Hay una similitud entre el agente etiológico de esta enfermedad y los microorganismos de la cavidad bucal, de la pulpa dental y en las lesiones periapicales.


2. Han habido síntomas de endocarditis bacteriana después de alguna extracción dentaria

Se presenta una bacteremia pasajera después de alguna extracción dentaria

#### **4.19 ENFERMEDADES GASTROINTESTINALES**

En forma periódica se han relacionado con los focos de infecciones bucales. De manera experimental se han demostrado la formación de úlceras gástricas y duodenales por la inyección de estreptococos.

Algunos experimentadores han propuesto que la deglución constante de los microorganismos puede llevar a varias enfermedades gastrointestinales, sin embargo, en la mayor parte de las ocasiones, el pH de las secreciones gástricas es una defensa adecuada contra esta infección.



## **CAPÍTULO 5**

### **ENFERMEDADES CRONICO-DEGENERATIVAS**

#### **5.1 DIABETES MELLUTUS**

Dentro de la diabetes juvenil no controlada se puede llegar a desarrollar una gingivitis que puede cubrir casi por completo el tercio cervical sobre todo de los dientes anteriores con pronunciado dolor y hemorragia.

#### **5.4 LUPUS ERITEMATOSO**

Es una enfermedad de etiología desconocida que posiblemente tenga una predisposición genética, anomalía inmunitaria y a lo mejor mediada por una infección viral, aunque se clasifica como autoinmunitaria y se divide en sistémico y discoide que es solo mucocutánea.

##### *Manifestaciones Bucales:*

Con las mucosas bucales afectadas en un alto porcentaje de los casos, el dentista debe estar consciente de este problema. Se a dicho que la afección de la boca puede ser antes o después del desarrollo de las lesiones cutáneas e incluso en ausencia de éstas.

##### **1.- Lupus Eritematoso Sistémico.**

La mucosa bucal está afectada en mas de la mitad de los pacientes, son muy similares a las lesiones del Lupus E. Discoide, a excepción de que la hiperemia, el edema y l extensión de las lesiones algunas veces son más pronunciados, y puede existir mayor tendencia al sangrado, petequias y ulceraciones superficiales, las cuales están rodeadas por un halo rojo como resultado de telangiectasias localizadas.

En algunos casos se ha reportado moniliasis bucal superpuesta y de xerostomía. Sugarman en sus investigaciones declaró que existe una gran variedad en las lesiones bucales y éstas con frecuencia simulan otras enfermedades, sobre todo leucoplaquia y liquen plano.

Es por esta razón, que no se debe alentar al diagnóstico con base en el aspecto clínico de las lesiones bucales.

## 2.- Lupus Eritematoso Discoide

La mucosa bucal está afectada de un 20 a un 50 % de los pacientes, empiezan como áreas eritematosas, algunas veces elevadas pero a menudo deprimidas, por lo regular sin induración y con algunas manchas blancas.. En algunos casos hay ulceración dolorosa con costras o incluso con sangrado, pero sin formación de escamas como se observa en la piel.

Los márgenes de las lesiones no están muy marcados pero con frecuencia tienen una angosta zona de queratinización. Es común observar estrías blancas radiadas fuera de los márgenes.

La curación central puede dar como resultado una cicatriz deprimida. Estas lesiones, que fueron sintomáticas en el 75 % de los casos con manifestación bucal, según Schiudt son más comunes en la mucosa bucal, paladar y lengua; en el caso de esta última también se ve atrofia de las papilas y fisuramiento acentuado.

El borde bermellón de los labios, en particular del inferior, es un lugar muy común en donde se presentan estas lesiones. Las placas eritematosas, atróficas, están rodeadas por un borde queratótico, y pueden afectar todo el labio y extenderse sobre las superficies cutáneas. Con alguna frecuencia se presenta transformación maligna de las lesiones del labio, y los casos manifestados fueron examinados por Andreasen..

## **5.7 ENFERMEDADES DE LA COLAGENA**

### **5.7.1 Artritis Reumatoide**

Es una enfermedad sistémica generalizada con mucha semejanza la fiebre reumática aunque y no se pueden cultivar los microorganismos de las articulaciones, se tiene una alta titulación a los anticuerpos del estreptococo hemolítico del grupo A.

Dentro de esta enfermedad la manifestación bucal más importante es la baja de producción de saliva, la cual debe de tratarse por el odontólogo para evitar la manifestación de caries bucal.

### **5.7.2 Síndrome de Sjögren**

Es predominante en mujeres, 10:1 sobre todo después de los 40 años de edad y es llamado también síndrome seco o síndrome de Gougerat-Sjögren que originalmente se decía que era una triada compuesta por queratoconjuntivitis seca, xerostomía y artritis reumatoide. En la actualidad se ha demostrado que hay pacientes que solo presentan ojos y boca secos, es por esto que está dividido en dos:

1. Sjögren Primario.- compuesta por xerostomía y ojos secos.
2. Sjögren Secundario.- aparte de las características del primario tiene agregado lupus eritematoso generalizado, poliarteritis nudosa, escleroderma o incluso artritis reumatoide.

La causa de la enfermedad es por combinación de factores tanto intrínsecos siendo el principal la respuesta inmunitaria alterada, como extrínsecos.

### **Manifestaciones Orales**

Debido a una hipofusión de la glándula salival se produce una disminución en la salivación causando una sensación quemante y dolorosa de la mucosa bucal. Además la boca la sequedad afecta más adentro llegando a diversas glándulas secretoras de la laringe, de la faringe y del árbol traqueobronqueal.



Moutsopoulos indicó que 80 % de los pacientes con Síndrome de Sjogren primario tienen agrandamiento de la parótida en contraste con solo 24 % con el Síndrome de Sjogren secundario y la linfadenopatía es dos veces más común en la forma primaria de esta enfermedad.

Bertman y Hjorting-Hansen informaron que el 85 % de un grupo de pacientes que tenían este síndrome mostraron alteraciones en las glándulas salivales accesorias del labio característicamente similares a las que se presentan en las glándulas mayores, por esto sugieren una biopsia de la mucosa labial para establecer un diagnóstico de la enfermedad. Después Tarpley, Anderson y White subrayaron datos similares en las glándulas accesorias.

Estos pacientes no tienen un tratamiento específico para la enfermedad sólo son tratados sintomáticamente con lubricantes oculares como lágrimas artificiales y sustitutos de saliva. Como la caries dental es extensa y es una complicación bastante común, la buena higiene de la boca y las frecuentes aplicaciones de flúor son indispensables en estos pacientes. Para el crecimiento de las glándulas salivales no hay tratamiento a menos que molesten mucho entonces se intervienen quirúrgicamente.

#### Datos de Laboratorio

Se encuentran presentes múltiples anticuerpos específicos de los órganos o de los tejidos, incluyendo a los anticuerpos salivales del conducto. La presencia del anticuerpo antisalival conductal que es tres veces más común en pacientes con Síndrome de Sjogren secundario comparados son los que presentan el complejo seco.

#### Datos Radiográficos

Los saligramas demuestran la formación de defectos cavitarios sembrados de puntos llamados "flor de cereza o árbol ramificado cargado de fruta". Como es de esperar hay mala eliminación del medio de contraste. Con retención del material por más de un mes.

### **5.13 PENFIGO VULGAR**

Es una enfermedad cutánea de forma crónica grave que se manifiesta con la aparición de vesículas y de ampollas pequeñas o grandes llenas de líquido. Existen cuatro tipos de pénfigo pero la lesión básica es la misma en cada caso.

#### ***Manifestaciones Bucales***

1. Pénfigo Vulgar.- en un estudio de 28 casos Zegarelli descubrió una duración de siete meses entre el principio de las lesiones bucales y el diagnóstico de la enfermedad.
2. Pénfigo Vegetante.- las lesiones bucales aquí se presentan en casi un 50 % de los casos sin haber vegetaciones proliferativas características de este tipo. De acuerdo Hurt, dice que se forma un patrón serpiginoso en la boca, y la superficie semeja pus. Esto se puede limpiar y deja una base húmeda de color rojo que casi no duele y no sangra.
3. Pénfigo Foliáceo.- en este pénfigo las lesiones bucales son extremadamente raras que se presentan.
4. Pénfigo Eritematoso.- son parecidas a las de la piel.

En la boca es el lugar donde generalmente aparecen las primeras manifestaciones de la enfermedad y son muy parecidas a las de la piel, aunque son raras las bulas intactas debido a que tienden a romperse.

Otra manifestación en boca es el fenómeno de Nikolsky de la mucosa bucal que puede estar denudada por el agrandamiento periférico de las erosiones. Ningún lugar intrabucal es inmune al desarrollo de las lesiones, las cuales sangran con facilidad y presentan una sensibilidad exagerada a la presión. El dolor es tan intenso que el paciente no puede tomar alimento

Las lesiones tienen un borde áspero y están cubiertas por un exudado blanco o sino teñido de sangre, habiendo extensión a los labios con producción de costras y con estas lesiones hay una profusa salivación y el mal olor es irresistible.

## **BIBLIOGRAFIA**

Saul Schluger, DDS, Enfermedad Periodontal, Fenómenos Básicos, Manejo Clínico e Interrelaciones Oclusales; Compañía Editorial Continental; México 1981; Traducción Dr. José Luis García Martínez.

Lewis Menaker; Bases Biológicas de la Caries Dental; Salvat Editores S. A.; Barcelona 1996.

Katz; Horowitz; Odontología Preventiva en Acción; Editorial Médica Panamericana, S.A.; 3a edición

Anders THYLOTRUP, Ole FEJERSKOV; Caries; Editorial Doyma Anders; Barcelona 1986.

Clínicas Odontológicas de Norteamérica, Temas Sobre Diagnóstico Bucal 1; volumen 4; año 1992, Editorial Interamericana.

Blanca Delgado Galíndez; Manifestaciones Bucales en Pacientes con S. I. D. A. Estudio de 72 casos; Revista Médica del Instituto Mexicano del Seguro Social; Núm 6 de 1997 Nov/Dic, volumen 35 pág 395 a 397.

Clínicas Médicas de Norteamérica; Anemias; volumen 3 año 1992; Editorial Interamericana

MADRAZO NAVARRO Mario Dr.; Guía para la Detección de Transtornos de Salud, Paquete Básico de Salud al Escolar; Instituto Mexicano del Seguro Social, Coordinación de Salud Comunitaria; División de Fomento de la Salud, México, D. F. Septiembre de 1998.

S. L. Robbins; R. S. Cotran; Patología Estructural y Funcional; Editorial Interamericana; 3a Edición; México D. F. 1988.

Lewis R. Eversole; Patología Bucal Diagnóstico y Tratamiento; Editorial Médica Panamericana; Argentina 1983.

Saul Schluger D. D. S., Enfermedad Periodontal, Fenómenos Básicos, Manejo Clínico e Interrelaciones Oclusales; Compañía Editorial Continental; México 1981; Traducción Doctor . José Luis García Martínez.

S. Ansar, Ahmed, The American Journal of Pathology; Sex Hormones, Immune Responses and Autoimmune Disease (Mechanisms of sex Hormone Action), Diciembre de 1985. Volumen 121.

Lanovenko - Il; Dudarev - V. P. ; Fiziol - Zh; The Regulation Mechanisms of the blood Respiratory Function In Iron - Deficiency Anemias; Int - Journal of Hematology; 1997 June; 65 (4) : 365 - 373.

Ogaard - B, Larson-E, Glans-R, The Effect of Knowledge Regarding The Importance of Oral Health in Pregnancy, Journal of Orofacial Orthopedic; 1997; 58 (4) : 206 - 213.

Lewis Menaker; Bases Biológicas de la Caries Dental; Salvat Editores S. A.; Barcelona 1996.

Katz; Horowitz; Odontología Preventiva en Acción; Editorial Médica Panamericana, S. A. ; Argentina 1987, 3a edición

Dr. William G. Shafer Tratado de Patología Bucal, Nueva Editorial Interamericana, 4a Edición, México D. F. 1987.

Anders Thyiotrup, Ole Fejerskov; Caries; Editorial Doyma Anders; Barcelona 1986.

Clínicas Odontológicas de Norteamérica, Título Temas Sobre Diagnóstico Bucal 1; volumen 4; México 1992, Editorial Interamericana.

Rebeca Rodríguez Nava y cols, Manifestaciones Otorrinolaringológicas de las Enfermedades de la Colaquéna, Revista Médica del IMSS (mex) 1997:35(3), pag 191-195

Blanca Delgado Galíndez; Manifestaciones Bucales en Pacientes con S. I. D. A. Estudio de 72 casos; Revista Médica del Instituto Mexicano del Seguro Social; Núm 6 de 1997 Nov /Dic, volumen 35, pag. 395 a 397.

Clínicas Médicas de Norteamérica; Anémias; volumen 3 México 1992; Editorial Interamericana

Madrazo Navarro Mario Dr; Guía para la Detección de Transtornos de Salud, Paquete Básico de Salud al Escolar; Instituto Mexicano del Seguro Social, Coordinación de Salud Comunitaria; División de Fomento de la Salud, México, D. F., Septiembre de 1998.

Lara Sepúlveda Rosa Dalía El Habito de Fumer en el Estudiante de Secundaria, Revista Médica del IMSS ( mex ), 1996; 34 ( 1 ) : 75 - 79.

Isaura Sejo Aranda, La Prescripción de Anticonceptivos Orales en la Actualidad y su componente Estrogénico; Revista Médica IMSS ( mex ), 1997; 35 (4): 273 - 276.