

318322

S  
2ej



universidad  
latinoamericana

**UNIVERSIDAD LATINOAMERICANA**

Facultad de Odontología

**FUNDAMENTOS PARA LA ELABORACION,  
DE UNA PROTESIS PARCIAL REMOVIBLE**

**T E S I S**

Que para obtener el título de

**CIRUJANO DENTISTA**

**p r e s e n t a**

**ISMAEL DAVID ALVAREZ Y ALVAREZ**

México, D.F.

1999

272467

**TESIS CON  
FALLA DE ORIGEN**



Universidad Nacional  
Autónoma de México



**UNAM – Dirección General de Bibliotecas**  
**Tesis Digitales**  
**Restricciones de uso**

**DERECHOS RESERVADOS ©**  
**PROHIBIDA SU REPRODUCCIÓN TOTAL O PARCIAL**

Todo el material contenido en esta tesis esta protegido por la Ley Federal del Derecho de Autor (LFDA) de los Estados Unidos Mexicanos (México).

El uso de imágenes, fragmentos de videos, y demás material que sea objeto de protección de los derechos de autor, será exclusivamente para fines educativos e informativos y deberá citar la fuente donde la obtuvo mencionando el autor o autores. Cualquier uso distinto como el lucro, reproducción, edición o modificación, será perseguido y sancionado por el respectivo titular de los Derechos de Autor.

A mis padres con todo mi amor  
y esfuerzo por estar conmigo en  
todos mis fracasos y triunfos.  
Cristina Alvarez de Alvarez.  
Jose David Alvarez Beristain.

A mi querida abuelita y mi tío  
por aconsejarme siempre y  
brindarme palabras de aliento.  
Gudelia Beristain A.  
J. Antonio Alvarez B.

A mi hermana.  
Nora C. Alvarez y Alvarez.  
Por su cariño y apoyo

A mi amor.  
Lourdes Rivera C.

**Al Dr.**

**Carlos Gonzalez Lucaszewicz.  
Por su gran amistad sincera y sus  
sabios consejos que con gran  
paciencia y cariño me ha brindado.**

**Al Dr.**

**Ricardo Muzquiz y Limon.  
Por la gran ayuda para la  
realizacion de este trabajo y su  
amistad fuera de las aulas.**

**A los Dres.**

**Armando Davila.  
Antonio Copin.  
Oscar Flores.  
Gracias por todo**

**A mis compañeros y amigos en especial:**

**Joel L. Marquez.  
Jonathan Chavelas.  
Tere Gonzalez.  
Luisa Loaiza.  
Ignacio Martinez.  
Domingo Lopez.  
Por su amistad y lealtad, gracias.**

**Al Honorable Jurado.**

## INDICE

|   | PAGINA  |
|---|---------|
| INTRODUCCION  | 1       |
| CAPITULO I  |         |
| HISTORIA  | 2 - 4   |
| CAPITULO II   |         |
| · DIAGNOSTICO DE PROTESIS REMOVIBLE   | 5 - 9   |
| A) HISTORIA CLINICA.  |         |
| B) INSPECCION ORAL.   |         |
| C) MODELOS DE ESTUDIO.  |         |
| D) SERIE RADIOGRAFICA.  |         |
| CAPITULO III  |         |
| PLAN DE TRATAMIENTO.  | 10 - 12 |
| CAPITULO IV   |         |
| INDICACIONES EN PROTESIS REMOVIBLE Y<br>CLASIFICACION DE BRECHAS DESDENTADAS. | 13 - 15 |
| CAPITULO V  |         |
| COMPONENTES DE UNA PROTESIS REMOVIBLE   | 16 - 20 |
| CAPITULO VI   |         |
| REALIZACION DE UNA PROTESIS REMOVIBLE.  | 21 - 24 |
| A) DISEÑO DE LA PROTESIS REMOVIBLE  |         |
| B) PRUEBA DE METAL.   |         |
| C) COLOCACION DE PIEZAS ACRILICAS.  |         |
| D) TERMINADO.   |         |
| CONCLUSIONES.   | 25      |
| BIBLIOGRAFIA.   | 26 - 27 |

## INTRODUCCION

El arte de poder reemplazar organos dentarios por medio de un aparato totalmente ajeno a la cavidad oral es uno de las mayores influencias que tuve para la realizacion de este trabajo, ya que es tan importante el poder contar con esto que se ve afectada la fonetica, la masticacion, la estetica y hasta el bienestar estomacal de una persona ya que al no masticar los alimentos como es debido se ve forzado el trabajo de la digestion a la falta de los organos dentarios.

Para poder reemplazar dientes perdidos son utilizadas las protesis removibles, estas protesis removibles van ancladas a los dientes que seran usados como pilares por medio de elementos de conexion como son los retenedores, que permiten quitar el aparato para ser limpiado y examinarlo en su totalidad.

Los organos dentarios se pueden perder por diferentes causas de las cuales las mas comunes son la caries dental, la enfermedad periodontal, las lesiones traumaticas, y otra veces por la misma negligencia del dentista ya que el paciente por lo regular acude por una molestia y sugiere que le sea extraida la pieza dental en lugar de buscar la manera de conservar el diente, y esto muchas veces motiva para realizar la extraccion y posteriormente hacer la rehabilitacion con una protesis para sustituir a o los organos perdidos.

Ahora bien la sustitucion demorada de un diente perdido se ve reflejada en una serie de trastornos que al paso de los años puede conducir a la posible perdida de los dientes restantes en la cavidad oral, una vez que es perdido un diente, se va destruyendo lentamente la funcion armonica de los demas dientes en los arcos dentarios y como ejemplo pondremos lo siguiente un caso donde se pierde un primer molar superior y no se sustituye:

El segundo molar superior se inclina hacia su parte mesial.

El molar inferior antagonista aumenta su erupcion hacia el espacio dejado por el molar superior.

El segundo premolar superior se va distalizando por el espacio dejado y como consecuencia de este movimiento poco a poco los dientes restantes se van adaptando a los movimientos y es cuando ya se ve alterada la relacion armonica con los otro dientes.

Los movimientos de masticacion son cambiados por completo ya que no existe la armonia y por consecuencia los dientes adoptan un nuevo patron de movimiento resultando nuevas alteraciones.

Por lo tanto es necesario e indispensable la sustitucion de los dientes perdidos en un lapso corto para poder asi evitar toda alteracion posible, y es nuestra responsabilidad como dentistas el crear en los pacientes la inquietud de mantener la cavidad oral en buen estado ya que no hay nada como lo natural y lo armonico.

## CAPITULO 1

### HISTORIA

La evidencia arqueologica sustenta ampliamente el hecho de que a traves de su historia, el hombre ha estado siempre interesado en lograr un adecuado remplazo de dientes auscentes o de parte de ellos, podemos suponer, por lo tanto, la existencia de un interes historico comparable con el alivio del dolor y mantenimiento del buen funcionamiento del aparato masticatorio, es digno de apreciar el hecho de que el hombre primitivo, en ciertas etapas de su desarrollo, no era tan primitivo como era de suponerse, de acuerdo con sus adelantos en aquel sentido, los trabajos de los etruscos con oro merecen respeto y admiracion hacia los artesanos responsables de su fabricacion.

No es pertinente ahora hacer una revision de la evolucion historica y del desarrollo de los servicios odontologicos modernos, es importante señalar que el interes del hombre por lograr un normal cumplimiento de las funciones de los elementos de la masticacion tiene raices profundamente arraigadas en su antiguedad, ademas es interesante señalar que durante siglos ese interes no trascendio el nivel de un cumplimiento mecanico.

En la antiguedad para reemplazar dientes perdidos ya eran utilizadas las protesis removibles, van ancladas a los dientes por medio de elementos de conexion como son los retenedores, que permiten quitar el aparato para su limpieza y examinacion.

La perdida de los dientes es por diferentes razones, de las cuales las mas recurrentes son la caries dental, la enfermedad periodontal y lesiones traumaticas. Al ser perdido alguno de los dientes debe ser reemplazado a la brevedad posible para asi poder mantener la salud bucal a lo largo de la vida de cada ser humano.

Al no ser sustituido un diente perdido se tendran una serie de elementos que al paso de los años puede traer la posible perdida de los dientes restantes, una vez perdido un diente se va destruyendo lentamente la funcion armonica de los demas dientes en las arcadas dentarias.

La sustitucion de dientes perdidos por aparatos protesicos se ha practicado desde los primeros tiempos de la historia, como muestra tenemos una protesis de los etruscos construida en el año 700 a.C., el metodo de este muestra un claro desarrollo de la tecnica en el manejo de los materiales empleados.

Los dientes perdidos fueron reemplazados con dientes de animales, la habilidad de los etruscos no la heredaron las civilizaciones siguientes en lo que concierne a los aparatos dentales, y durante un largo periodo de la historia no disponen de informacion sobre el remplazo de dientes perdidos.

Algunos de los primeros aparatos dentales encontrados en Europa son dentaduras realizadas de hueso y marfil que datan del siglo XVIII, y son aparatos removibles, los retenedores eran realizados con laminas de oro y eran unidas entre si con una soldadura y un remache, algunos de los adelantos que han intervenido a lo largo del tiempo en el desarrollo del concepto moderno de la protesis desde el siglo XVIII pueden ser consideradas en dos aspectos, la primera es el desarrollo tecnologico de los materiales empleados en su construccion y sus respectivos procedimientos para asi ser adaptados ya que es un factor importante que ha contribuido a mejorar la estetica y a facilitar la construccion de estos. El segundo son los aspectos biologicos del medio bucal en el que es colocada la protesis, ha permitido que se puedan diseñar protesis removibles que funcionen armonicamente en la cavidad oral y obtener una mayor duracion.

Los progresos tecnologicos han permitido el desarrollo en el ultimo centenario, como son los nuevos materiales, la actualizacion de metodos en el empleo de materiales antiguos y las nuevas tecnicas del tratamiento dental

En los años iniciales del siglo XIX hacia mediados del mismo ya estaba en uso el yeso paris para la toma de impresiones y realizar modelos dentarios, casi al mismo tiempo se introdujo el material de impresiones a base de modelina, y comenzo el largo desarrollo de las tecnicas indirectas en la construccion de aparatos dentales, la aplicacion del procedimiento de la cera derretida en los colados dentales, en el año de 1937 fue empleado el hidrocoloide agar, un material de impresion elastico, en la toma de impresiones para incrustaciones y protesis.

Las protesis primitivas eran simples estructuras mecanicas confeccionadas para reemplazar los dientes perdidos, los que los construian tenian muy escasos conocimientos de lo que es la anatomia, histologia y fisiologia de las estructuras que iban a sustituir, las primeras protesis fallaban por varios factores, los retenedores se aflojaban debido a las caries recurrentes, el trauma oclusal causaba lesiones irreparables a los tejidos de soporte, los tejidos pulpares se necrosaban y causaban absesos periapicales.

Algunas de las contribuciones que ejercieron una profunda influencia en la Odontologia restauradora en los años subsecuentes, fue la promulgacion de Black del concepto de las areas inmunes en relacion con la incidencia de caries dental, sus principios se han convertido en la base del diseño de los retenedores con respecto al control de la incidencia de caries dental.

Las actualizaciones en el estudio de la fisiologia de la oclusion facilitan que las protesis se puedan confeccionar en armonia con los tejidos orales, y suministran tambien la informacion necesaria para vigilar y ajustar las protesis durante años, de manera que se puedan mantener acordes con el medio en continuo cambio en que se encuentran colocados.



En un futuro no muy lejano se tienen puestas las esperanzas de poder controlar los estragos que ocasionan la caries dental y la enfermedad periodontal y así se podrán eliminar estas afecciones de la enorme lista de los sufrimientos del ser humano. Una vez alcanzadas estas metas, el reemplazo de dientes ausentes sería solo a los casos de problemas de desarrollo y a la pérdida de dientes por lesiones de tipo traumáticas, ahora en nuestro presente gracias a las técnicas del tratamiento periodontal se están salvando un gran número de dientes que algunos años atrás hubieran sido extraídos y como consecuencia reemplazados con prótesis.

Se debe de poner especial énfasis en el reemplazo inmediato de todo diente perdido para así evitar las secuelas ya descritas a lo largo de este capítulo.

## CAPITULO II DIAGNÓSTICO EN PRÓTESIS REMOVIBLE

Es necesario realizar un completo estudio de las condiciones dentales del paciente, teniendo en cuenta los tejidos duros como los blandos, se tiene que relacionar con su salud general y con su psicología, con la información obtenida, ya se puede formular un plan de tratamiento basado tanto en las necesidades dentales del paciente, como en sus circunstancias medicas, psicologicas y personales.

Los pasos necesarios para elaborar un buen diagnostico en protesis removible son los siguientes:

- A) Historia clínica.
- B) Inspeccion oral.
- C) Modelos de estudio.
- D) Serie radiografica.

### A) Historia clínica.

Antes de iniciar cualquier tratamiento es importante realizar una buena historia clínica, ya que nos permitira tomar las precauciones necesarias, algunos tipos de tratamientos que en primer lugar serian los ideales, a veces deben descartarse o posponerse a causa de las condiciones fisicas o emocionales del paciente, si el paciente refiere haber tenido reacciones inesperadas despues de haberle sido suministrado algun medicamento, debe investigarse si la reaccion ha sido de tipo alergico, debe hacerse una anotacion en color rojo en la parte exterior de su ficha, de modo que no exista posibilidad de que se le vuelva a administrar el medicamento al que reacciono, los mas frecuentes son los anestésicos y los antibioticos, todos los medicamentos deben ser identificados y sus contraindicaciones deben ser anotadas.

Los pacientes que presentan una historia de problemas cardiovasculares requieren un tratamiento especial, los que sufran de hipertencion incontrolada no deben tratarse antes de que haya mejorado su presion, los que presenten alguna lesion coronaria deberan recibir dosis muy pequeñas o nulas de adrenalina por que este farmaco tiende a aumentar la presion sanguinea como a producir taquicardia, si ha tenido fiebre reumatica, debe ser sistematicamente premedicada con penicilina, o en el caso de ser alergico a esta con algun sustituto como seria la eritromicina.

La epilepsia no es una contraindicacion para tratamientos dentales pero si para la realizacion de protesis removible, sin embargo el odontologo debe conocer su existencia para que en caso de algun ataque, pueda tomar las medidas adecuadas para proteger al paciente, la diabetes es digna de mencionarla ya que predispone a la enfermedad periodontal y a la formacion de abscesos, el hipertiroidismo debe ser mantenido bajo control antes de la iniciacion del tratamiento dental a causa de la tension emocional que este puede implicar, si el dentista queda con alguna duda acerca de los datos que aporta el paciente, antes de empezar el tratamiento, debe consultar al medico que conozca el caso.

Es necesario dar al paciente la oportunidad de describir con sus propias palabras la naturaleza de las molestias que le han llevado al consultorio dental, su actitud ante tratamientos previos y ante los dentistas que los han realizado nos ofrecen una vision del nivel de sus conocimientos dentales

y nos permiten tener una idea de la calidad de trabajo que espera recibir de nosotros, esto nos ayudara a determinar que tipo de educacion dental requiere y hasta que grado sera capaz de cooperar en su casa con un buen programa de higiene dental, un aspecto importante son los problemas en la articulacion temporomandibular, el paciente debe ser interrogado acerca de dolor tanto facial, dolor de cabeza y espasmos musculares en cabeza y cuello.

Dentro de la historia clinica debemos tener otra adicional llamada historia dental, la cual nos servira para descubrir las causas por virtud de las cuales el paciente casi no posee dientes, si la causa fue una enfermedad periodontal, el pronostico de dientes remanentes y hueso no puede ser tan favorable como si la perdida se produjo por caries dental, este ultimo dato se puede aplicar tanto para la seleccion del tipo de protesis mas adecuado como para formular el plan de tratamiento, la experiencia del paciente en cuanto a las protesis es importante, ya que la finalidad es determinar su actitud ante cualquier protesis bucal que ha usado o usa actualmente, o lo que es mas importante el tipo que no le ha sido posible utilizar.

#### B) Inspeccion oral.

Cuando es examinada la cavidad oral hay que prestar atencion a diversos aspectos como son la higiene en general, cuanta placa dentobacteriana se observa en los dientes y en que areas, cual es el estado periodontal, debe tomarse nota de la presencia o ausencia de inflamacion, asi como de la arquitectura y el puntilleo gingival, la existencia de bolsas, su localizacion y su profundidad deben quedar registrados en la ficha, igual el grado de movilidad de las distintas piezas, especialmente de las que puedan tener la funcion de pilares, apreciar la presencia de caries y su localizacion.

Las protesis y restauraciones antiguas se deben examinar cuidadosamente, hay que decidir si pueden continuar en servicio o si es tiempo de reemplazarlas, tambien ayudan a establecer el pronostico de los futuros trabajos, por ultimo se debe evaluar la oclusion, existen grandes facetas de desgaste, estan localizados o diseminados.

Es indispensable analizar la cavidad oral en su totalidad como los vestibulos, frenillos, en si los tejidos blandos. Vestibulos: Los vestibulos labial y bucal de las areas desdentadas a las que van a adaptarse los rebordes de la protesis, deben tener suficiente profundidad para permitir que el limite se extienda en grado razonable y contribuir de este modo a su soporte y estabilidad, las lineas cicatrizales y las inserciones musculares que interfieran en grado razonable pueden requerir modificacion mediante cirugia

Frenillos: El frenillo labial puede interferir con la extencion adecuada del reborde labial de la protesis superior cuando se substituyen los dientes anteriores, esta estructura puede modificarse mediante cirugia para mejorar el ajuste y, en algunos casos, la estetica de la protesis, el frenillo lingual debe examinarse cuidadosamente, ya que su posicion en relacion con el proceso alveolar puede afectar en forma directa la elaboracion de la protesis, si se emplea una barra lingual, esta debe ir colocada exactamente a la mitad del espacio limitado para la encia libre de los dientes anteriores en su parte superior y el piso de la boca, y el frenillo lingual en la inferior, si se une el frenillo lingual a una altura anormal en relacion con la cresta del proceso, puede emplearse una placa lingual en vez de la barra, a menos que se corrija quirurgicamente la anomalia.

**Examen de tejidos blandos:** Deben examinarse labios, mejillas, piso de la boca y paladar, cualquier inflamación, infección o tumefacción debe ser diagnosticada y tratada antes de comenzar cualquier tratamiento protético definitivo, se debe apreciar el color de los tejidos, y observar cualquier variación fuera de los límites normales, la mucosa sana normal suele ser de color coral pálido, aunque puede variar desde rosa pálido hasta rosa coral en algunos pacientes debido a influencias raciales, la palidez es indicación de anemia, lo que significa un tejido con tolerancia deficiente a la prótesis, la edad del grupo que constituye la mayoría de los candidatos a prótesis removible los hace propensos al cáncer, por lo que el dentista debe estar sobre aviso para descubrir la presencia de cualquier neoplasia, debe ponerse especial atención a la propensión al cáncer en herradura de la mandíbula, se indica que la superficie en forma de herradura que cubre el proceso alveolar y los límites laterales de la lengua que se extienden sobre las amígdalas y encima del saliente bucal es el sitio en que se presenta el 80 por 100 de cáncer bucal, aun cuando constituye solo el 25 por 100 de la superficie total de la boca.

### C) Modelos de estudio.

Son esenciales para ver lo que realmente necesita el paciente, es necesario la selección del material de impresión y la selección del portaimpresiones tomando en cuenta el tamaño de la boca de cada paciente tanto en superior como en inferior, deben obtenerse unas fieles reproducciones de las arcadas dentarias mediante impresiones de alginato exentas de distorsión alguna, los modelos no deben tener burbujas causadas por un defectuoso vaciado, ni perlas positivas en las caras oclusales originadas por el atrapado de burbujas de aire durante la toma de la impresión, para sacar el máximo partido de los modelos, estos deberán estar montados en un articulador semiajustable, si han sido montados con ayuda del arco facial y con registros oclusales laterales, se puede conseguir una imitación razonablemente exacta de los movimientos mandibulares, para facilitar un mejor análisis crítico de la oclusión, el modelo de la arcada inferior debe montarse en la posición de máxima retrusión.

De los modelos de estudio articulados se pueden sacar una gran cantidad de información, que va a ser de gran ayuda para diagnosticar los problemas existentes y para establecer un plan de tratamiento, permiten una visión sin estorbos de las zonas edentulas y una valoración precisa de la longitud de dicha zona, así como de la altura ocluso-gingival de las piezas dentales, se puede valorar la curvatura del arco en la región edentula, también se puede medir con precisión la longitud de los dientes pilares, será posible determinar el diseño de la prótesis para una adecuada retención y resistencia, se puede observar claramente la inclinación de los dientes pilares, de modo que será posible prever los problemas que pueden surgir al paralelizar los pilares en busca de un adecuado eje de inserción, así mismo se pueden ver las migraciones hacia mesial o distal, las rotaciones y los desplazamientos en sentido lingual o bucal de los dientes que pueden servir eventualmente de pilares.

De igual modo se puede analizar la oclusión, se observan las facetas de desgaste y se puede evaluar su número, su tamaño y su localización, se pueden apreciar las discrepancias oclusales y notar la presencia de contactos prematuros en oclusión centrada o interferencias en las excursiones laterales. Las discrepancias del plano oclusal se hacen claramente evidentes, las piezas que se han

extruido hacia los espacios edentulos antagonistas se reconocen facilmente y se puede determinar el grado de correccion que precisan.

#### D) Serie radiografica.

Esta ultima fase del diagnostico, nos proporciona la informacion que ayuda a correlacionar todas las observaciones obtenidas en el interrogatorio del paciente, en el examen oral y en la evaluacion de los modelos de estudio, las radiografias se deben examinar cuidadosamente para determinar si en las superficies proximales existen cavidades sin restauraciones, como las recurrentes en los margenes de las restauraciones antiguas, deben explorarse la presencia de lesiones periapicales, se debe examinar el nivel general del hueso, especialmente en la zona de los eventuales pilares y calcular la proporcion corona raiz de estos, la longitud, configuracion y direccion de sus raices, examinar tambien cualquier ensanchamiento de la membrana periodontal debe relacionarse con contactos oclusales prematuros o traumas oclusales, observar el grosor de la cortical alrededor de las piezas y el trabeculado del hueso. Para la toma de radiografias pueden ser usadas las tecnicas de planos paralelos y la de bisectriz de acuerdo al caso a trabajar, deben tomarse por lo menos 16 radiografias, incluyendo dos de aleta mordible, pueden necesitarse adicionales como las oclusales, los datos que pueden obtenerse de una interpretacion adecuada de las radiografias dentales es uno de los elementos mas importantes del examen dental para determinar la morfologia de la raiz ya que es un dato importante para predecir la posible solidez y durabilidad de un diente pilar en potencia, el pronostico puede ser favorable o desfavorable, segun la longitud de la raiz, el numero de raices y su forma, y en caso de dientes multirradiculares, si las raices estan fusionadas o son divergentes.

La proporcion entre corona y raiz, cuanto mayor sea la porcion del diente cubierta por hueso y menor la que no esta rodeada por el, mas favorable sera la ventaja; a la inversa, mientras menor sea la porcion del diente rodeada de hueso y mayor la que esta libre sera menos favorable. La calidad del hueso ya que esta formado por trabeculas pequenas y estrechamente agrupadas con espacios intertrabeculares minimos se considera bien mineralizado y, en consecuencia, fuerte y sano, en la radiografia se observa relativamente opaco, aunque es normal y no debe extrañar alguna variacion en el tamaño de las trabeculas.

Anotese la presencia de apices radicales en las zonas edentulas o cualquier otro tipo de patologia, en muchas radiografias es factible trazar el contorno de las partes blandas de las zonas edentulas, de modo que se puede determinar el grosor de dichos tejidos sobre la cresta.

En resumen es necesario tomar en cuenta lo siguiente:

- 1 Salud general del paciente.
- 2 Cantidad y calidad del tejido de soporte de los dientes.
- 3 Numero y posicion de los dientes remanentes.
- 4 Tamaño de los dientes remanentes y la relacion que guarda con su antagonista.
- 5 Requerimientos esteticos.

6 Condicion del proceso residual y de los tejidos blandos.

7 Factores psicologicos y neuromusculares.

8 Posicion y tamaño de la lengua.

El objeto de la protesis parcial removible sera dirigido hacia la preservacion o conservacion de los dientes remanentes y al mismo tiempo el remplazo de las brechas desdentada para devolverle al paciente el funcionamiento y fisiologia de antes cumpliendo con los factores esteticos y foneticos, la retencion de esta aparatologia sera del tipo mucodentosoportada.

### CAPITULO III PLAN DE TRATAMIENTO

Para lograr un adecuado plan de tratamiento en la elaboracion de una protesis parcial removible, sera fundamntal el analisis y diseño de los modelos de diagnostico, para el analisis de dichos modelos se empleara un aparato denominado Paralelometro, algunos de los mas empleados son el Ney y el Jelenko, los dos son casi iguales, la diferencia principal es que el brazo del Ney esta fijo y el del Jelenko da giros sobre su eje, los componentes basicos son los siguientes:

- a) Plataforma sobre la que se mueve la base.
- b) Brazo vertical que sostiene la estructura.
- c) Brazo horizontal del que depende el instrumento analizador.
- d) Soporte en el que se fija el modelo.
- e) Base sobre la que gira el soporte.
- f) Paralelizador o marcador delineador.
- g) Mandríl para sostener instrumentos especiales.

Los factores que determinan la guía de insercion y remocion de la protesis son los siguientes:

- 1) Planos guía.
- 2) Zonas retentivas.
- 3) Interferencias.
- 4) Estetica.

1) Planos guía=Las caras proximales de los dientes pilares que guardan una posicion paralela entre si, deben ser creadas para que actuen como planos de guía durante la colocacion y remocion de la protesis, los planos de guía son necesarios para asegurar una retencion previsible de los retenedores.

2) Zonas retentivas=Para dar una via de insercion deben existir zonas retentivas que seran las que entren en contacto con los brazos retentivos que deben flexionarse sobre la superficie convexa durante su colocacion y retiro.

3) Interferencias=No deberan existir interferencias dentarias al colocar y retirar la protesis posterior a su diseño.La interferencia puede ser eliminada durante la preparacion bucal mediante la cirugía, extracciones o desgastes por medio de discos de las superficies dentarias que presenten interferencia, recontorneando los dientes mediante restauraciones colocadas, algunas veces, determinadas zonas pueden transformarse en zonas de no interferencia, solo con seleccionar una via de insercion diferente a expensas de las zonas retentivas y de los planos guía existentes.

4) Estetica=Mediante la guía de insercion y remocion de la protesis, es posible ubicar tanto los dientes artificiales, los retenedores y el material de base en la posicion mas estetica. Cuando se van a realizar restauraciones por un motivo ajeno a la protesis estas deben de ser construidas en su contorno de manera que no este visible el retenedor metalico.

Cuando deben reponerse dientes anteriores perdidos, se buscara una guia de insercion mas vertical, de manera que los dientes adyacentes a la zona edentula no tengan que ser retocados excesivamente.

En algunas ocasiones, para una mayor retencion de la protesis se elaboran, preparaciones especiales en la superficie del diente pilar o en una restauracion para la colocacion del descanso oclusal ya sea incisal, lingual o en el cingulo, a este tipo de preparacion se le denomina nicho.

#### *Ventajas y desventajas de la elaboracion de dos protesis parciales (Superior e Inferior)*

Cuando el paciente necesita una protesis parcial removible en la arcada superior e inferior, puede surgir la duda acerca de las ventajas de llevar a cabo una despues de la otra, o elaborarlal al mismo tiempo, cada una de las operaciones tiene sus ventajas.

Los factores mas importantes que deben tomarse en cuenta son el tipo de diseo de la protesis, el tiempo disponible y las caracteristicas emocionales del paciente.

#### Ventajas de la elaboracion de una protesis a la vez:

1. Es mas facil para el paciente adaptarse a una protesis que a dos.
2. Puede ajustarse la primera mientras se elabora la segunda.
3. Puede suceder que el paciente no pueda adaptarse a la protesis bucal, en este caso, el tratamiento se interrumpe o modifica, con el consiguiente ahorro de tiempo y molestias, evitando que el paciente cambie su actitud favorable.
4. Puede emplearse el patron para la oclusion, obtenido en el caso de que no pueda establecerse esta por otros medios.
5. Puede ser conveniente modificar el diseo de la segunda protesis parcial, debido a algun factor observado al emplear la segunda.
6. Pueden determinarse los esfuerzos del paciente para establecer habitos de higiene adecuados, el estimulo, los consejos y la ayuda moral que el dentista brinde al paciente durante un periodo de observacion prolongado, pueden ser mas eficaces para que el individuo mantenga el regimen de higiene bucal.

#### Ventajas de la elaboracion simultanea de dos protesis:

1. En terminos generales, los pasos clinicos seran menos numerosos y el esfuerzo sera minimo.
2. El tiempo necesario para elaborar dos protesis es menor que el que requiere hacerlas por separado.
3. Una vez que el paciente se ha adaptado a las dos protesis parciales, no necesita ser revisado de nuevo despues de un periodo de interrupcion.



4. Se le debe comunicar al paciente que le serán elaboradas las dos prótesis al mismo tiempo, explicarle las ventajas y desventajas, y tomando en cuenta su opinión debemos tomar una decisión para el tratamiento más correcto a seguir.

## CAPÍTULO IV INDICACIONES DE PROTESIS REMOVIBLE Y CLASIFICACION DE BRECHAS DESDENTADAS.

La protesis parcial removible debe ser tomada en cuenta con todas sus indicaciones y contraindicaciones para la elaboracion de un trabajo con un final favorable:

### INDICACIONES

1. Cuando por falta de salud del tejido de soporte del diente, el reborde residual debiera ayudar al soporte de las fuerzas de masticacion para contrarrestar las fuerzas que se van a desarrollar sobre el diente pilar, esto sugiere no aplicar las fuerzas de masticacion directamente al pilar sino distribuirlas por el reborde residual para asi contrarrestar las cargas oclusales.

2. Cuando el espacio edentulo sea amplio, y no pueda colocarse una protesis fija, aun cuando existan dientes remanentes posteriores, ya que si colocaramos una protesis fija seria riesgoso y podriamos estar expuestos a una fractura de los dientes pilares o de la protesis fija por el espacio amplio de la zona edentula.

3. Cuando el tejido de soporte de los dientes remanentes se encuentre disminuido y se considere necesario ferulizar a traves del arco de la protesis puede actuar como una ferula parodontal a traves de la accion de estabilizacion bilateral sobre los dientes debilitados por enfermedades parodontales, esto es para dar mayor seguridad a nuestros dientes existentes y tener la certeza de que va a durar el trabajo realizado.

4. Cuando el tejido de soporte de los dientes remanentes no permita los extensos procedimientos de la protesis fija asi como tambien deberemos considerar la condicion fisica del paciente, esto se realiza cuando el paciente cuenta con una incapacidad a los tratamientos a largo plazo y le urge quedar rehabilitado.

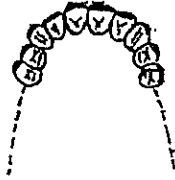
5. Cuando la excesiva perdida de hueso en la zona edentula haga necesario una base de acrilico en la protesis para obtener una correcta posicion y dar suficiente soporte a los labios y mejillas, sera necesario cuando nos encontremos ante un caso en el cual exista poco reborde residual.

6. Cuando exista una brecha larga se necesita una protesis que obtenga su retencion, soporte y estabilizacion de los dientes pilares del lado opuesto, deberemos tener cuidado cuando se realice una protesis bilateral ya que en algunos casos no queda totalmente estable de alguno de los lados.

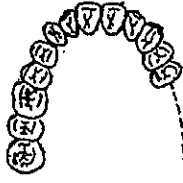7. Puede servir de cobertura y soporte para la hendidura palatina en la protesis maxilo facial.

**CLASIFICACIÓN DE LAS BRECHAS DESDENTADAS.**  
 Clasificación de Kennedy.

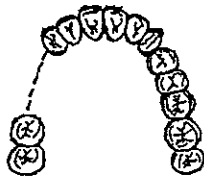
Clase I. Zona desdentada bilateral ubicada posterior a los dientes remanentes.



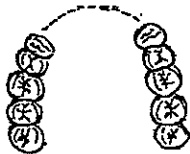
Clase II. Zona desdentada unilateral ubicada posteriormente a los dientes remanentes.



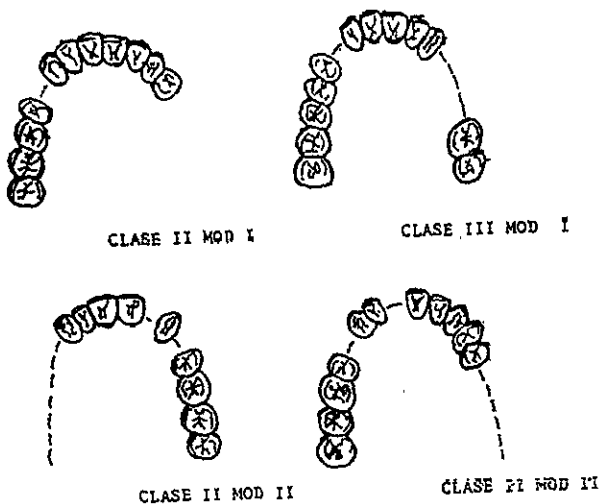
Clase III. Zona desdentada unilateral con dientes remanentes anterior y posterior a ella.



Clase IV. Zona anterior bilateral que cruza la línea media localizada anterior a los dientes remanentes.



Las modificaciones aplicadas a las clases uno dos y tres, se harán tomando en cuenta el número de zonas desdentadas extras a la clasificación original.



La clasificación de Kennedy sería difícil de aplicar a cada caso, sin la existencia de ciertas reglas de aplicación, el Dr. Oliver Aplegate ha brindado las siguientes ocho reglas para la aplicación del método Kennedy:

Primera regla: Mas que preceder, la clasificación debe seguir a toda extracción dentaria que pueda alterar la clasificación original.

Segunda regla: Si falta el tercer molar y no va a ser repuesto, no se le considera en la clasificación.

Tercera regla: Si un tercer molar esta presente y va a ser utilizado como pilar, se le considera en la clasificación.

Cuarta regla: Si falta un segundo molar y no va a ser repuesto, no se le considera dentro de la clasificación.

Quinta regla: La zona o zonas desdentadas mas posteriores siempre determinan la clasificación.

Sexta regla: Las zonas desdentadas que no sean aquellas que determinen la clasificación, se señalan como modificaciones y son designadas por su numero.

Septima regla: La extensión de la modificación no es considerada solo se toma en cuenta el numero de zonas desdentadas adicionales.

Octava regla: No pueden existir zonas modificadoras en la clase IV (Toda otra zona desdentada posterior a la unica zona bilateral que cruza la línea media, determina a la vez a la clasificación.)

## CAPITULO V COMPONENTES DE UNA PROTESIS REMOVIBLE.

### A) CONECTOR MAYOR.

Un conector mayor es la unidad de la protesis parcial que conecta las partes del ente protetico ubicado en un lado del arco dentario con aquellas que se encuentran en el lado opuesto, tambien es el elemento de la protesis parcial, al cual se unen directamente o indirectamente todas las otras partes.

Los conectores superiores, empleados comunmente en el diseño de la protesis parcial removible, son: la barra palatina, la barra palatina doble, la herradura, y el conector palatino completo. La seleccion del mas conveniente en un caso determinado, se basara en la necesidad de soporte, numero y localizacion de los dientes que van a reemplazarse, y numero de ganchos, asi como ciertos imperativos anatomicos peculiares de los maxilares.

Los conectores inferiores, comunmente usados son: la barra lingual, la barra lingual doble, y la placa lingual. La barra labial, aunque no se indica a menudo, merece mencionarse debido a que constituye el unico conector que puede ser empleado en algunos casos, la seleccion para el conector inferior adecuado, dependera de la necesidad de retencion indirecta o de estabilizacion horizontal, asi como de ciertos imperativos anatomicos peculiares de la mandibula.

1) Criterios para la seleccion del conector superior.

Presencia del torus palatino: La presencia del torus palatino puede alterar los requisitos del conector mayor, dependiendo del tamaño, posicion y configuracion de la anomalia, el torus pequeño puede, por lo general, ser cubierto con el conector, siempre que no sea lobulado o retentivo, sin embargo, en este caso, sera necesario rodearlo diseñando el conector de tal manera, que este ocupe la zona anterior al torus (una herradura), o la zona anterior y posterior a él.

Necesidad de sustitucion de dientes anteriores: La protesis que sustituye la perdida de dientes anteriores requerira un conector superior de diferente forma que la protesis que solo reemplaza dientes posteriores.

Necesidad de retencion indirecta: La necesidad de retencion indirecta no suele tener importancia en relacion con la arcada superior, ademas no siempre es posible emplear la forma convencional de retencion indirecta, debido a que los sitios usados por lo general como areas de soporte, se encuentran en lugares donde el espacio interoclusal es sumamente limitado, ademas la protesis que posee un eje de rotacion a traves de los dientes pilares, puede ser estabilizada con exito por medio del sellado posterior, que contribuye notablemente a la retencion y estabilidad de la protesis.

Necesidad de estabilizar dientes debiles: En algunos casos, la necesidad de estabilizar dientes periodontalmente debiles, tendra importancia en la eleccion del conector mayor, los dientes con

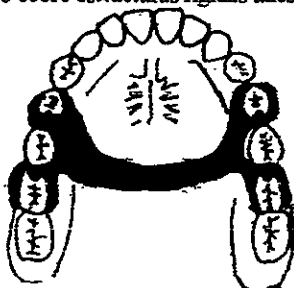
proporcion deficiente de corona a raiz, pueden ser reforzados contra las fuerzas laterales si hacen contacto con el conector mayor, lo que favorece su pronostico.

**Consideraciones foneticas:** Existen individuos extremadamente sensibles a cualquier alteracion, aun cuando esta sea minima, es el tercio anterior del paladar, lo que se conoce como zona del habla, a menos que sea necesario sustituir dientes anteriores, que puede evitarse que esta zona sea cubierta si se elige el conector adecuado, siempre y cuando el paciente haya manifestado previamente algun signo de esta anomalia, antes de diseñar la protesis.

**Actitud mental del paciente:** En ocasiones, suele suceder que un individuo acepta el tratamiento pero rehusa que se le cubra porcion alguna del paladar, por lo general, esto ocurre en el paciente que anteriormente ha usado una protesis pequena.

1) **Barra palatina:** Es el conector maxilar que acepta mas variantes, y por esta razon, es el mas comunmente empleado, puede elaborarse de modo que sea estrecho, en la protesis pequena soportada por dientes, o bien puede hacerse mas extensa cuando los espacios desdentados son largos y los requisitos para el soporte mayores, suele ser aceptado por el paciente y su interferencia fonetica minima, la barra palatina suele indicarse en los siguientes casos: \*cuando se substituyen solo uno o dos dientes en cada lado de la arcada. \*cuando los espacios desdentados se encuentran limitados por dientes. \*cuando la necesidad de soporte palatino es minima.

\*\*Detalles estructurales: La barra palatina debe ser amplia y delgada en lugar de estrecha y gruesa, con el fin de obtener la rigidez suficiente y al mismo tiempo, ser inofensiva para la lengua, los bordes anterior y posterior de la barra deben ser ligeramente redondeados para lograr un contacto intimo con la mucosa, exepcto sobre estructuras rigidas tales como el rafe medio prominente, o el torus palatino.



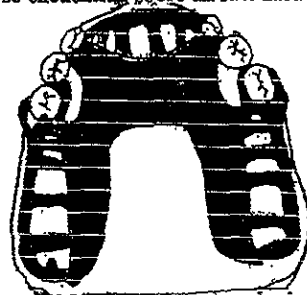
2) **Barra palatina doble:** Suele usarse cuando los pilares anterior y posterior se encuentran muy separados y el conector palatino completo esta contraindicado por una u otra razon, las dos barras pueden ser mas extensas o mas delgadas, segun las necesidades del espacio disponible en cada caso.

\*\*Detalles estructurales: La barra anterior suele ser amplia y plana, con sus bordes colocados en las depresiones y declives de las rugas, en lugar de colocarlos sobre las crestas, deben ser redondeados y biselados con el fin de que la lengua no los advierta, la barra posterior debe colocarse en la porcion posterior del paladar, exactamente antes de la linea de vibracion.



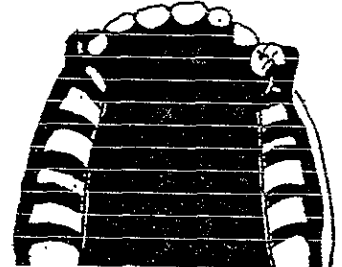
3) *Conector en forma de herradura*: Tiene dos aplicaciones principales: una cuando se sustituyen varios dientes anteriores, y dos cuando existe torus palatino que no pueda ser cubierto, y que se extiende demasiado hacia la porción posterior, de modo que no puede colocarse correctamente una barra posterior, sin invadir la zona ocupada por el torus, otra indicación es cuando los dientes anteriores se encuentran debiles parodontalmente y requieren mayor soporte estabilizador.

\*\*Detalles estructurales: El conector de herradura debe ser tan delgado como sea posible, al mismo tiempo sera resistente y rígido, y es necesario reproducir las rugas naturales del metal, con el fin de disminuir la posibilidad de dificultades fonéticas, los bordes posteriores del conector deben ser ligeramente redondeados, excepto los que se encuentran sobre un rafe medio demasiado prominente.



4) *Conector palatino completo*: Cubre una zona mas extensa del paladar que cualquier otro conector superior y contribuye al maximo soporte de la prótesis, esto hace posible una amplia distribución de la carga funcional, de manera que la cantidad de fuerza soportada por cada unidad de superficie, es minima, otro resultado importante, es que al aumentar la zona cubierta, existira menor movimiento de la base al funcionar, esto ofrece una ventaja importante, ya que el movimiento de la prótesis en funcion es lo que origina las fuerzas torsionales y horizontales perjudiciales para los dientes pilares.

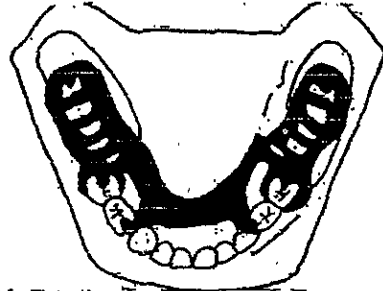
\*\*Detalles estructurales: El conector palatino completo debe ser delgado, reproduciendo en el metal la anatomia natural del paladar, el material que cubre los procesos residuales debe ser facil de reajustar, debido a que esta zona de la boca es la mas susceptible a los cambios atroficos, el borde posterior puede ser elaborado con metal o con resina acrílica.



2) **Criterios para la seleccion del conector inferior:** El conector inferior tiene muy poca capacidad de contribuir al soporte de la protesis, debido a las diferencias en la anatomia de ambas arcadas, debido a que la anatomia de los procesos residuales de la mandibula proporcionan mucho menos soporte, es necesaria la retencion indirecta para ayudar a estabilizar la protesis parcial inferior, y por fortuna existen dos tipos de conectores inferiores convenientes para esta finalidad uno es la barra lingual y el otro es la barra lingual doble o barra hendida.

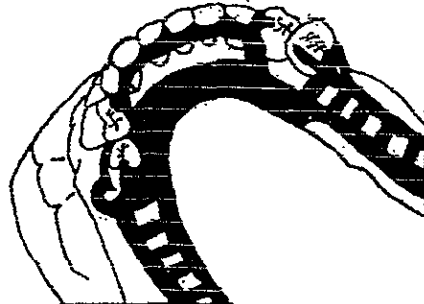
1) **Barra lingual:** Constituye el conector inferior mas sencillo y debe ser empleado cuando no existe otro requisito que la unificacion de los diversos elementos de la protesis.

\*\***Detalles estructurales:** La configuracion mas cercana a lo ideal en la barra lingual es la forma de mitad de pera en la porcion de cruce, con la parte mas delgada hacia el borde inferior, el borde superior de la barra debe librar los margenes gingivales de los dientes anteriores inferiores en una porcion minima de 2 o 3 mm.



2) **Barra lingual doble (barra de Kennedy) o barra hendida:** Este tipo de conector suele llamarse tambien gancho lingual continuo y ya que su apariencia semeja una serie de brazos de gancho unidos en las superficies linguales en los dientes anteriores inferiores, ademas de constituir un retenedor indirecto excelente, contribuye notablemente a la estabilidad horizontal de la protesis, aunque brinda una cantidad menor de soporte, distribuye las fuerzas en todos los dientes con los que hace contacto, reduciendo, en esta forma, las fuerzas soportadas por cada unidad.

\*\***Detalles estructurales:** En la barra lingual doble, el borde inferior de la barra superior debe descansar en el borde superior del cingulo, lugar en el que desempeñara su mayor eficacia, y presentara obstaculo minimo.



### B) CONECTOR MENOR

Esta parte de la protesis parcial removible se encarga unicamente de unir al retenedor directo con el cuerpo y brazos al esqueleto o conector mayor, se le conoce tambien como brazo de refuerzo, poste, cabo, montante.



### C)RETENEDOR DIRECTO.

Para lograr el correcto funcionamiento del retenedor directo debe cumplir con los siguientes elementos:

1.Soportar:Es la propiedad que tiene el retenedor para resistir el desplazamiento del mismo en direccion vertical

2.Retencion:Es la funcion principal del retenedor, es dar retencion a la protesis contra las fuerzas dislocantes, por lo que el brazo retentivo se divide en tres partes que son: a)Tercio terminal que debe ser flexible y estar en el socavado retentivo. b)Tercio medio que tiene una flexibilidad limitada y debe colocarse de manera que este en poco contacto con el socavado. c)Tercio proximal u hombro que debe ser rigido, y se debe colocar por arriba del ecuador del diente.

3.Estabilidad:Es la resistencia del retenedor al desplazamiento de la protesis por fuerzas en sentido horizontal.

4.Reciprocidad:Cada terminal retentiva del retenedor debe estar opuesta por un brazo reciproco o cualquier otro elemento de la protesis que sea capaz de resistir cualquier presion que sea provocada por el brazo retentivo sobre el diente pilar.

5)Circunscripcion:El retenedor debe circunscribir al diente pilar mas de 180° para prevenir que se salga el diente pilar al aplicar fuerzas.

6)Pasividad:Cuando el retenedor esta sobre el diente pilar, solo debe estar descansando, la funcion retentiva solo existe cuando se aplican fuerzas dislocantes, el retenedor jamas debe apretar al diente pilar, solo debera tener un contacto pasivo con el.

#### *Tipos de retenedores directos.*

Hay dos tipos basicos que son los siguientes:

1)Intracoronarios:Van dentro de la corona para crear resistencia friccional a la remocion, una gran ventaja de este es que no es visible.

2)Extracoronarios:Toman la cara externa del diente pilar para su retencion, se usan con mas frecuencia que los aditamentos internos, la retencion por medio de estos retenedores se basa en la resistencia del metal o la deformacion, esta resistencia es proporcional a la flexibilidad del brazo retenedor, un retenedor debe brindar una relacion pasiva con los dientes, excepto cuando se aplica una fuerza dislocante.

## CAPITULO VI REALIZACION DE UNA PROTESIS REMOVIBLE.

**A) Diseño de la protesis:** Primero tendremos que analizar los efectos de las fuerzas que producen palanca sobre la protesis, el arco dentario, con espacios desdentados bilaterales y pilares terminales en todos los extremos del espacio, en casos normales, puede ser restaurado indistintamente con protesis fija o removible, en este caso la protesis parcial removible tendra un pronostico excelente, ya que estara soportada totalmente por dientes, siendo posible neutralizar cualquier tipo de palanca, cabe hacer notar que de los dientes pilares habra mas fuerzas hacia la parte distal de las piezas. La distribucion de la carga funcional soportada por cada estructura, en la inmensa mayoria de los casos se debera colocar una o ambas bases de extension distal, lo que implica que la protesis sera soportada en parte por los procesos residuales, tambien se pueden colocar rompefuerzas que son articulaciones flexibles o moviles entre los dientes y el esqueleto metalico, de tal manera, que la base de la protesis pueda moverse independientemente del retenedor, por lo que se obtiene liberar a los dientes pilares casi por completo de las fuerzas creadas por el movimiento de la base.

**PARALELOMETRO.** Su finalidad es revelar al diseñador aquellas características físicas de la boca que favorecen el diseño de la protesis, así como aquellas que lo dificultan, se tendrá que hacer un diseño tal de la protesis que nos permita que sea insertada y retirada fácilmente por el paciente, que contribuya notablemente en la apariencia, que resista las fuerzas despijantes en un grado razonable y que al colocarse en la boca no origine lugares de empaquetamiento de alimentos, el éxito dependerá de 4 factores que son zonas retentivas, interferencias, consideraciones estéticas y superficie para dirección del plano, una vez establecidos estos factores es posible determinar la trayectoria de inserción así como el diseño de la protesis.

**BARRA PALATINA.** Es el conector maxilar que acepta más variantes, y por esta razón es el más empleado, puede elaborarse de modo que sea estrecho, en la protesis pequeña soportada por dientes, o puede hacerse más extensa cuando los espacios desdentados son largos y los requisitos para el soporte mayores, suele ser aceptada por el paciente, y su interferencia con la fonética es mínima, este tipo está indicada cuando se substituyen uno o dos dientes en cada lado de la arcada, cuando los espacios desdentados se encuentran limitados por dientes, y cuando la necesidad de soporte palatino es mínima.

**BARRA PALATINA DOBLE.** Suele usarse cuando los pilares anterior y posterior se encuentran muy separados y el conector palatino completo no está contraindicado por cualquier razón, las dos barras pueden ser más extensas o más delgadas, según las necesidades del espacio disponible en cada caso.

**CONECTOR PALATINO EN FORMA DE HERRADURA.** Tiene dos aplicaciones principales, cuando se substituyen varios dientes anteriores, y cuando existe torus palatino que no pueda ser cubierto, y que se extiende demasiado hacia la porción posterior, de modo que no puede colocarse una barra posterior, sin invadir la zona ocupada por el torus, otra indicación es cuando los dientes anteriores están debiles paradontalmente y requieren mayor soporte estabilizador.

**CONECTOR PALATINO COMPLETO.** Este tipo cubre una zona mas extensa del paladar que cualquier otro conector superior y por ello contribuye al maximo soporte de la protesis, esto hace una ampli distribución de la carga funcional, de manera que la cantidad de fuerza soportada por cada unidad de superficie, es mínima, al aumentar la zona cubierta existira menor movimiento de la base al funcionar, esto ofrece una ventaja importante, ya que el movimiento de la protesis en funcion es lo que origina las fuerzas torsionales y horizontales perjudican a los dientes pilares.

**BARRA LINGUAL.** Constituye el conector inferior mas sencillo y debe ser empleado cuando no existe otro requisito que la unificación de los diversos elementos de la protesis, cuando no es necesario que el conector brinde retencion directa o estabilización de dientes debiles, y no existe obstaculo para colocar la barra en su posicion adecuada, este constituye el conector inferior ideal, debido a su sencillez, y a que cubre una zona limitada, la tolera la mayor parte de los pacientes.

**BARRA LINGUAL DOBLE (BARRA DE KENNEDY) BARRA HENDIDA.** Este tipo de conector suele llamarse tambien retenedor lingual continuo, ya que su apariencia semeja una serie de brazos unidos en las superficies linguales en los dientes anteriores inferiores, ademas de constituir un retenedor indirecto excelente, contribuye notablemente a la estabilidad horizontal de la protesis, aunque brinda una cantidad menor de soporte, una característica, aunque a veces se pasa por alto, es que distribuye las fuerzas en todos los dientes con los que hace contacto, reduciendo las fuerzas soportadas por cada unidad.

**BARRA LINGUAL DOBLE DISCONTINUA.** Cuando esta indicada la barra de Kennedy, pero su presencia se advierte debido a que existe diastema, es aceptable cierta modificación en el diseño convencional, de manera que pueda ocultarse a la vista, si se diseña de esta forma se logra una apariencia mas aceptable, y el conector conserva su eficacia funcional.

**PRUEBA DE METAL:** Tendremos que hacer un parentesis para dejar claro la composición del metal que es usado para la realización de un removible y dicha composición es la siguiente:

| TIPOS DE METAL= | METAL (COMPONENTE) | PORCENTAJE APROXIMADO | APORTACION DE LA ALEACION   |
|-----------------|--------------------|-----------------------|---|
|                 | CROMO              | 26-30                 | RESISTENCIA AL DESLUSTREY A LA CORRÓSION                                  |
|                 | COBALTO            | 27-30                 | DUREZA, RESISTENCIA   |
|                 | NIQUEL             | 35-40                 | DUCTILIDAD  |
|                 | MOLIBDENO          | 4-6                   | DUREZA, RESISTENCIA   |
|                 | BERILIO            | 1-3                   | RESISTENCIA, DISMINUYE EL PUNTO DE FUSION Y ESTRUCTURA DE GRANO MAS FINO. |

Por lo general el metal queda muy ajustado en el modelo de yeso y puede ser bastante difícil retirarlo de él, este hecho no puede considerarse como prueba concluyente de que en la boca

presentara el mismo grado de retencion, debido a que parte de su resistencia a ser retirado, se debe a la friccion entre la superficie rugosa del yeso y el retenedor.

El ajuste del metal en los dientes se principia colocandolo sobre los pilares, con las yemas de los dedos sobre los descansos y ejerciendo presion en direccion paralela en la trayectoria de insercion, si se requiere de mayor presion de la usual para asentar el esqueleto completamente, se puede sospechar que existe un obstaculo causado por el conector menor al forzar este contra las superficies proximales del diente pilar.

El ajuste del retenedor directo se puede realizar usando pinzas de contornear para corregir el problema, de manera que pueda asentarse el esqueleto, es necesario usar pinzas con pico suave para lograr la inclinacion necesaria y no raspar, formar muescas, o debilitar en otra forma el metal del brazo del retenedor, una vez que el esqueleto ha sido ajustado y se desliza suavemente hasta su lugar con presion moderada, sin que el paciente perciba molestia puede ser ajustado con la oclusion opuesta, si el esqueleto se opone a una protesis, pueden llevarse a cabo los ajustes necesarios en los dientes de esta, si existen interferencias con dientes naturales, los ajustes pueden hacerse tanto en el esqueleto como en dichos dientes, cabe mencionar que se debe observar el equilibrio de la protesis, esto quiere decir que debemos poner el dedo indice uno en cada lado de la protesis y ejercer cierta presion hacia la parte desdentada y observar que no exista movimiento alguno.

**COLOCACION DE DIENTES AL REMOVIBLE:** Las tecnicas para la seleccion de los dientes son las siguientes, primero tendremos que observar el tamaño y la forma de la cara del paciente para poder elegir la clase de dientes que seran colocados, ya que existen dientes especiales para cada tipo de paciente y el tamaño tambien es variado, ya decidido tendremos que escoger el color de los dientes ya con la ayuda del paciente y tomando en cuenta el color de los dientes remanentes y en un lugar donde no exista luz artificial para poder elegir el color adecuado, ya que la luz artificial contribuye al distorcionamiento del color.

Por lo general se debe llegar a un acuerdo entre el paciente y el dentista para poder decidir que clase de dientes quiere y cuales son los indicados para cada tipo de paciente, ya que pueden ser de acrílico, porcelana y metalicos, una vez decidido lo anterior se comienzan a hacer las pruebas correspondientes como son las siguientes: al esqueleto de metal se le colocaran unas bases de cera en las zonas desdentadas con el fin de que el antagonista marque la trayectoria en la que se deben colocar las piezas, se lleva el esqueleto a la boca del paciente se le dice que ocluya de manera fuerte para que queden marcados los antagonistas en la cera y poder colocar los dientes faltantes, ya marcado se retira de la boca del paciente se revisa que hayan quedado impresionados los antagonistas, se lleva al modelo de yeso el esqueleto metalico, se toma el color de acuerdo al de los dientes remanentes para poder así asegurar el color mas parecido al de sus dientes naturales, se manda al laboratorio para que sea terminado el trabajo.

**DETERMINADO:** Una vez que el laboratorio nos entrega terminado el trabajo se retira del modelo de yeso, se lleva a la boca del paciente se le dice que ocluya, si existiesen puntos prematuros de contacto se localizaran con un papel de articular, donde marque se rebajara con una pieza de baja velocidad y una piedra rosa así hasta que desaparezcan dichos puntos

prematureros de contacto, terminado esto se pulen las piezas rebajadas con una manta y blanco de España y se le coloca al paciente para su uso.

## CONCLUSIONES

La protesis removible ocupa un lugar importante ya que la perdida de un diente y la no sustitucion del mismo traera problemas serios a un futuro y como consecuencia hasta la perdida de los dientes restantes, es de vital importancia la elaboracion de un diagnostico acertado ya que sin el apoyo de este la rehabilitacion sera un fracaso.

El plan de tratamiento y el examen general del paciente incluyen la historia clinica medica y dental la exploracion de la cavidad oral respaldada por la serie radiografica y es en este momento cuando tendremos que seleccionar los dientes pilares y la clase de piezas intermedias asi como el tipo de retenedores a utilizar.

Nunca se debera de realizar una protesis cuando los dientes pilares no presenten la estabilidad adecuada o se encuentren cariados y el hueso se vea afectado ya que esto nos llevara a un rotundo fracaso, tambien es aplicable lo anterior a la enfermedad parodontal.

Tendremos que enseñarle al paciente la extraccion de dicha protesis asi como su colocacion y la clase de cuidados y limpieza que debe tener para que le sea duradera y util por un largo tiempo, y asi poder evitar procesos inflamatorios o infecciones donde se vean involucrados los tejidos blandos y duros.

Tambien el exito de la rehabilitacion depende mucho del paciente en cuanto a su adaptacion a la protesis ya que es un elemento ageno a el y por lo tanto debera de tener paciencia para su adaptacion y cuidados que sean necesarios para que dicho trabajo sea un exito y asi quede satisfecho al cien por ciento en cuanto al trabajo realizado.

Espero que con la realizacion de este trabajo sean aclaradas algunas dudas y de utilidad para mis compañeros ya que para mi fue de mucha utilidad la investigacion de factores que desconocia y ahora los tengo presentes en cada trabajo a realizar.

## BIBLIOGRAFIA

- 1.-PROTESIS PARCIAL REMOVIBLE.  
DR. ERNEST L. MILLER.  
EDITORIAL INTERAMERICANA.
  
- 2.-FUNDAMENTOS DE PROTESIS FIJA.  
SHILLINBURG-HOBO-WHITSETT.  
1990 EDITORIAL INTERAMERICANA.
  
- 3.-LA CIENCIA DE LOS MATERIALES DENTALES.  
SKINNER.  
1985 EDITORIAL INTERAMERICANA.
  
- 4.-TECNOLOGIA DENTAL.  
EL ARTE DEL COLOR EN LA PROTESIS DENTAL  
1° PARTE 1981.
  
- 5.-PROSTODONCIA PARCIAL REMOVIBLE.  
STEWART, RUDD, FUEBKER.  
EDITORIAL ACTUALIDADES MEDICO ODONTOLOGICAS LATINOAMERICANA.
  
- 6.-PROTESIS PARCIAL REMOVIBLE  
ROGELIO REY BOSH.

7.-REHABILITACION BUCAL  
LLOYD, BRAUM.  
1980 EDITORIAL INTERAMERICANA.

8.-ANATOMIA DENTAL OCLUSION.  
KRAUSS, JORDAN, ABRAHAMS.  
EDITORIAL INTERAMERICANA.