



11293 22  
2ej

**UNIVERSIDAD NACIONAL AUTONOMA  
DE MEXICO**

---

FACULTAD DE MEDICINA

DIVISION DE ESTUDIOS DE POSGRADO  
THE AMERICAN BRITISH COWDRAY HOSPITAL

LUXACION TRAUMATICA DE CADERA  
EXPERIENCIA EN EL HOSPITAL ABC  
Y PROPUESTA DE UNA NUEVA  
CLASIFICACION

**TESIS DE POSGRADO**  
QUE PARA OBTENER EL GRADO DE  
**ESPECIALISTA EN**  
**TRAUMATOLOGIA Y ORTOPEDIA**  
**DR. LUIS JUSTINO FERNANDEZ PALOMO**

**ASESOR: DR. JOSE ANTONIO VELUTINI KOCHEN,**  
**PROFESOR TITULAR DEL CURSO;**  
**DR. JUAN MANUEL FERNANDEZ VAZQUEZ.**



MEXICO, D. F.

1999.

2-7-1243

TESIS CON  
FALLA DE ORIGEN



Universidad Nacional  
Autónoma de México

Dirección General de Bibliotecas de la UNAM

**Biblioteca Central**

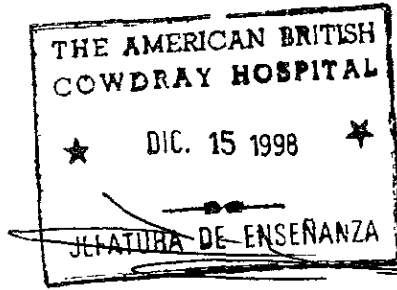


**UNAM – Dirección General de Bibliotecas**  
**Tesis Digitales**  
**Restricciones de uso**

**DERECHOS RESERVADOS ©**  
**PROHIBIDA SU REPRODUCCIÓN TOTAL O PARCIAL**

Todo el material contenido en esta tesis esta protegido por la Ley Federal del Derecho de Autor (LFDA) de los Estados Unidos Mexicanos (México).

El uso de imágenes, fragmentos de videos, y demás material que sea objeto de protección de los derechos de autor, será exclusivamente para fines educativos e informativos y deberá citar la fuente donde la obtuvo mencionando el autor o autores. Cualquier uso distinto como el lucro, reproducción, edición o modificación, será perseguido y sancionado por el respectivo titular de los Derechos de Autor.



Dr. José Javier Elizalde  
Jefe del Departamento de Enseñanza

A handwritten signature in black ink, consisting of several loops and strokes.

Dr. Juan Manuel Fernández Vázquez  
Jefe del Curso de Ortopedia

A handwritten signature in black ink, featuring a large, stylized initial 'A'.

Dr. José Antonio Velutini Kochen  
Asesor de Tesis

A handwritten signature in black ink, with a large circular flourish at the top.

Dr. L. Justino Fernández Palomo

## **AGRADECIMIENTOS**

A Mars, por su amor y compañía, por compartir conmigo cada momento y por el apoyo durante mi Residencia.

A nuestro bebé en camino, por darme un motivo más para superarme cada día.

A mis padres y hermanos por todo su apoyo y comprensión.

A mis maestros, Ortopedistas del Hospital A.B.C. por su enseñanza y amistad.

A mis amigos Residentes por el tiempo compartido.

A Dios, por quien existo y he logrado llegar a este punto del camino.

# INDICE

|   |    |
|---|----|
| Introducción .....                                    | 1  |
| Objetivos .....                                       | 2  |
| Diseño del Trabajo .....                              | 3  |
| Planteamiento del Problema y Justificación .....      | 4  |
| Marco Teórico .....                                   | 5  |
| Fundamentos Anatómicos .....                          | 5  |
| Mecanismo de Lesión y Biomecánica .....               | 6  |
| Lesiones Asociadas .....                              | 8  |
| Clasificación .....                                   | 8  |
| Diagnóstico .....                                     | 10 |
| Tratamiento .....                                     | 11 |
| Complicaciones .....                                  | 15 |
| Material y Métodos .....                              | 17 |
| Resultados .....                                      | 22 |
| Discusión .....                                       | 27 |
| Conclusiones.....                                     | 29 |
| <i>Clasificación Propuesta y Casos clínicos</i> ..... | 30 |
| Bibliografía .....                                    | 36 |

## **INTRODUCCION.**

La luxación de la cadera como lesión aislada o asociada a fractura del acetábulo y/o la cabeza femoral son resultado de mecanismos de alta energía, principalmente accidentes automovilísticos. Es común encontrar lesiones sistémicas asociadas por lo que los pacientes deben ser valorados en forma multidisciplinaria (1-4). La frecuencia de estas lesiones se ha incrementado considerablemente durante las últimas dos décadas como resultado del desarrollo tecnológico de automóviles y autopistas (5,6). El resultado final depende de diversas variables que incluyen el tiempo transcurrido de la lesión a la reducción, las lesiones asociadas, el manejo postreducción, la edad y el tipo de luxación (7). La luxación pura debe ser considerada como una entidad distinta a la fractura-luxación (8-10). Inicialmente se consideraba que las luxaciones puras cursaban con una mejor evolución pero en reportes recientes se ha encontrado resultados insatisfactorios hasta en un 50% de los casos (7,9) Se han descrito diversos sistemas de clasificación (6,18,21) los cuales incluyen el tipo y dirección de la luxación, edad y presencia de fracturas del acetábulo y/o cabeza femoral asociadas, así como factores pronósticos. El tratamiento se dirige principalmente a evitar las complicaciones para lo cual se requiere de una atención integral y un seguimiento cercano (11-24).

## **OBJETIVOS**

### **OBJETIVO PRINCIPAL**

Analizar la evolución de pacientes atendidos en el Hospital ABC con luxación traumática y fractura-luxación de la cadera en un período de 6 años y establecer un sistema de clasificación de estas lesiones que incluya los diversos tipos de luxación y de fractura-luxación con valor pronóstico.

### **OBJETIVOS ESPECIFICOS**

1. Establecer la relación entre la evolución y factores específicos como: el tipo de lesión, tiempo transcurrido al inicio del tratamiento, edad, mecanismo de lesión, tratamiento empleado y manejo posterior.
2. Proponer una clasificación que distinga como entidades distintas a la luxación pura y las fracturas-luxaciones.

## **DISEÑO DEL TRABAJO**

-Original

-Prospectivo

-Clínico

-Longitudinal

-Observacional



## **PLANTEAMIENTO DEL PROBLEMA Y JUSTIFICACION**

La luxación traumática y la fractura-luxación de cadera implican un reto para el Cirujano Ortopedista. Ambas son consideradas como urgencias ortopédicas y el resultado final dependerá de la eficiencia desde el reconocimiento del problema y el tratamiento seleccionado hasta el manejo posterior. Las lesiones más complejas requieren de mayores habilidades en el manejo para lograr una mejor evolución. Es necesario identificar cada lesión y determinar un plan terapéutico adecuado para lo cual se requiere de un sistema de clasificación que permita identificar el tipo de lesión y establecer un pronóstico. Los sistemas más comunmente empleados actualmente (Thompson y Epstein, Stewart y Milford) se orientan a luxaciones posteriores únicamente, descartan las luxaciones centrales y consideran a la luxación simple y a las luxaciones con fractura acetabular estable como un mismo tipo. Es necesario un sistema de clasificación más completo que nos permita incluir los diversos tipos de luxación y fractura-luxación como entidades diferentes.

## MARCO TEORICO

### FUNDAMENTOS ANATOMICOS.

La articulación de la cadera es una enartrosis en la cual la cabeza femoral se encuentra parcialmente cubierta por el acetábulo. La conformación del labrum, la cápsula y el grupo muscular proporcionan la estabilidad de la cabeza femoral evitando su luxación. Se requieren más de 400N de fuerza para separar la cabeza femoral del acetábulo (2). Los ligamentos capsulares se insertan en el borde acetabular, el cuello femoral y la región intertrocantérica, anteriormente el ligamento iliofemoral o ligamento "Y" de Bigelow y posteriormente el ligamento isquiofemoral. Los músculos rotadores externos insertados en la región posterior del trocánter mayor refuerzan la estabilidad de la cápsula.

La irrigación de la cabeza proviene principalmente de la arteria femoral por medio de la arteria circunfleja medial para la región posterior y de la circunfleja lateral para la región anterior, formando un arco que da origen a las arterias retinaculares. Las arterias retinaculares superior e inferior nacen de la circunfleja medial. La arteria retinacular superior da origen a la arteria metafisiaria superior y a la epifisiaria lateral. La arteria retinacular inferior se

convierte en la metafisiaria inferior. La arteria del ligamento redondo contribuye de manera menos importante a la irrigación de la cabeza, nace de la rama acetabular de la arteria obturatriz y se convierte en la arteria epifisiaria medial, la cual aporta el 15% de la irrigación de la cabeza femoral.

### **MECANISMO DE LESION Y BIOMECANICA.**

El mecanismo de lesión más común lo constituyen los accidentes automovilísticos seguido con mucho menor frecuencia por caídas (26). Los pasajeros sin cinturón de seguridad son susceptibles a este tipo de lesión. La dirección de la luxación depende de la posición de la extremidad al momento del impacto, de la dirección de la fuerza aplicada y de la anatomía del fémur (2,3). La luxación posterior es 10 veces más frecuente que la anterior. Estas se producen como resultado de una fuerza axial que actúa sobre el fémur con la cadera en aducción. La posición de la cabeza femoral al momento del impacto es determinante en la forma de luxación, con flexión y aducción se favorece una luxación pura, mientras que con abducción se favorece fractura de la pared posterior del acetábulo previa a la luxación (5,6,27,28).

La luxación anterior es resultado de posición en abducción y fuerza en rotación externa; si la fuerza se aplica con la cadera en flexión la luxación es

inferior obturatriz, por otra parte si la fuerza se aplica en extensión, la luxación resultante es púbrica.

El término de luxación central es controversial, algunos autores consideran que corresponde a una fractura acetabular transversal compleja más que una luxación (2), otros contemplan que la fractura de la lámina cuadrilátera y la protrusión intrapélvica de la cabeza femoral constituye una luxación verdadera, incluso más severa que las convencionales, a la que se suma el daño del cartílago articular y la posible lesión de órganos intrapélvicos (33,34). El mecanismo es similar al de la fractura luxación con un punto intermedio de abducción y aducción aproximado de  $45^{\circ}$  al momento del impacto con la cadera en flexión o por un traumatismo lateral directo sobre la zona del trocánter mayor.

Al producirse la luxación se rompen la cápsula, el ligamento redondo y el labrum. Los grupos musculares adyacentes pueden lesionarse de igual manera. El cartílago articular de la cabeza femoral y del acetábulo también sufren daño directo a consecuencia del traumatismo(5,32).

## **LESIONES ASOCIADAS.**

Como consecuencia del mecanismo de lesión 95% de los pacientes presentan alguna lesión asociada a la luxación, las cuales pueden estar directamente relacionadas con la luxación como fracturas ipsilaterales de la cabeza, cuello o diáfisis femoral, fracturas acetabulares o de pelvis, lesiones del nervio ciático, lesiones de rodilla; fracturas de rótula o lesiones ligamentarias de tobillo y pie, además de lesiones en otros sistemas como traumatismos craneoencefálicos, trauma torácico y/o abdominal o lesiones musculoesqueléticas en otra localización (29,30).

El manejo de pacientes con luxación de cadera debe seguir los lineamientos del ATLS atendiendo las prioridades que comprometen la vida e inmediatamente definir el manejo ortopédico conveniente.

## **CLASIFICACION.**

El primer punto que debe definirse es la dirección de la luxación, ya sea anterior, posterior o central. Diversos sistemas de clasificación han sido descritos. Actualmente los más comúnmente utilizados son los de Stewart-Milford y Thompson-Epstein, (8, 15-21) (cuadros 1,2). Estos sistemas describen con valor pronóstico los diversos tipos de lesión asociada en la

cadera, pero se encuentran algunas limitaciones. El sistema de Epstein fue descrito para luxaciones posteriores. Posteriormente estableció una clasificación independiente para luxaciones anteriores (18) (cuadro 3). El sistema de Stewart y Milford, incluye fractura del cuello femoral, y no contempla luxación central.

#### **CUADRO 1. CLASIFICACION DE STEWART Y MILFORD (21)**

|                 |  |
|-----------------|--|
| <b>TIPO I</b>   | Luxación simple  |
| <b>TIPO II</b>  | Luxación con uno o más fragmentos acetabulares pero con integridad acetabular suficiente para asegurar estabilidad después de la reducción |
| <b>TIPO III</b> | Luxación con fractura del borde acetabular, inestable.   |
| <b>TIPO IV</b>  | Luxación con fractura de la cabeza o cuello femoral.   |

#### **CUADRO 2. CLASIFICACIÓN DE THOMPSON Y EPSTEIN (23)**

|                 |   |
|-----------------|---|
| <b>TIPO I</b>   | Luxación sin fractura o con fragmento menor.                                    |
| <b>TIPO II</b>  | Luxación con fragmento posterior único del borde posterior del acetábulo.       |
| <b>TIPO III</b> | Luxación con fractura conminuta del borde acetabular con o sin fragmento menor. |
| <b>TIPO IV</b>  | Luxación con fractura del piso acetabular.                                      |
| <b>TIPO V</b>   | Luxación con fractura de la cabeza femoral.                                     |

**CUADRO 3. CLASIFICACION DE EPSTEIN PARA LUXACION ANTERIOR (18).**

|                |  |
|----------------|--|
| <b>TIPO I</b>  | <b>SUPERIOR</b>                                  |
| <b>TIPO II</b> | <b>INFERIOR</b>                                  |
|                | A Luxación simple                                |
|                | B Asociada a fractura de cuello o cabeza femoral |
|                | C Asociada a fractura acetabular                 |

**DIAGNOSTICO**

El diagnóstico inicial es clínico, en ausencia de fracturas del fémur ipsilateral la posición de la extremidad está determinada por el tipo de luxación. En las luxaciones posteriores se encuentra en flexión, aducción y rotación interna. En las luxaciones anteriores en rotación externa con flexión y abducción. Debe descartarse otra lesión. El diagnóstico fundamentalmente es clínico, tanto de la luxación como de posibles lesiones asociadas. El diagnóstico radiográfico se establece con una proyección simple en anteroposterior. No se requieren otros estudios de gabinete antes de la reducción. Posteriormente se podrán tomar proyecciones oblicuas de Judet para valorar los elementos

acetabulares (27), y se complementará con una tomografía axial computada (TAC) para valorar la concetricidad de la reducción.

## **TRATAMIENTO**

La reducción de urgencia es el procedimiento prioritario. En caso de luxación pura o fractura-luxación debe intentarse reducción cerrada como opción inicial si no hay fractura del cuello femoral asociada. Esta debe realizarse bajo efectos de anestesia general. Se han descrito varias maniobras de reducción, en términos generales éstas son muy similares. Se realiza tracción axial del muslo y contratracción pélvica produciendo los movimientos inversos al mecanismo de lesión. Para luxaciones posteriores se realiza tracción con la cadera en flexión seguida de rotación externa y aducción, después se extiende la extremidad para mantener la reducción. Esta maniobra se puede realizar con el paciente en posición supina (Allis o Bigelow) o en decúbito ventral (Stimson). Para reducir una luxación anterior se realiza tracción de la extremidad en extensión y rotación externa y posteriormente rotación interna y aducción. Después de la reducción deberá mantenerse al paciente con tracción por un período de 2 a 3 semanas (4,28). Si fallan más de tres intentos de reducción cerrada se considerará



como irreductible. Entre el 2 y 15% de las luxaciones son irreductibles y la principal causa es por interposición de la cápsula articular, labrum o tendones del psoas o recto anterior para luxaciones anteriores y del piramidal, glúteo mayor, ligamento redondo o fragmentos del borde acetabular en luxaciones posteriores. En estos casos se debe realizar reducción abierta. Si es posible deben tomarse proyecciones de Judet y TAC antes de la cirugía, pero no deben permitirse retrasos innecesarios.

En el caso de fractura-luxación con inestabilidad postreducción deberá realizarse fijación interna dependiendo del tipo de lesión. La estabilidad postreducción debe ser valorada. Se verifica la estabilidad con los arcos de movimiento y en situaciones especiales se pueden visualizar en el intensificador de imágenes. En fracturas de la pared posterior mayores al 20% debe realizarse prueba con estrés. Se coloca al paciente en posición de supino, se flexiona la cadera a 90° y mínima rotación interna y se ejerce fuerza en dirección posterior. Si se identifica inestabilidad deberá realizarse fijación de la pared posterior (35).

Las fracturas de la pared posterior que abarcan más del 40% son inestables y requieren osteosíntesis (2,3,4,37). El abordaje recomendado es el de Kocher-Langenbeck, protegiendo el nervio ciático y con visualización directa de los

elementos que impiden la reducción y de las fracturas posteriores, estas se pueden fijar con placas de reconstrucción o tornillos canulados. Para fracturas asociadas de la cabeza femoral puede emplearse un abordaje de Hardinge o un abordaje de Moore e intentar la reconstrucción de la misma con tornillos de Herbert o tornillos para pequeños fragmentos (4), los fragmentos menores al 25% pueden ser resecaados. En el caso de luxaciones anteriores irreductibles, o fracturas de la pared anterior se puede realizar un abordaje ilioinguinal o un abordaje anterolateral de Hardinge, con la ventaja en este último de poder lograr el acceso a los elementos posteriores si fuera necesario. Recientemente se ha descrito la resección de fragmentos óseos que no requieren fijación y del labrum por artroscopía (36).

Independientemente de la técnica seleccionada la reducción y su concentricidad deben ser verificadas en la sala de operaciones antes de cerrar la herida.

Como tratamiento postreducción se recomienda un período de tracción que varía entre 7 y 20 días seguido de un programa de movimientos pasivos controlados. Grados extremos de movimiento deben evitarse durante las primeras 6 semanas para permitir la cicatrización adecuada de la cápsula articular y los tejidos blandos. El apoyo se difiere por 8 a 12 semanas

iniciando apoyo parcial después de la 6ª semana (2,3,4). La capacidad del paciente para controlar la extremidad durante la marcha es un buen indicador para el inicio del apoyo completo.

El seguimiento para todos los tipos de lesión es similar. Se realiza una valoración clínica e imagenológica. La gammagrafía ósea y la Resonancia Magnética (RM) son superiores a la Rx simple en la detección de alteraciones vasculares. La utilidad de la RM para valorar prospectivamente el riesgo de necrosis avascular postraumática aún no ha sido reportada, en el caso de necrosis avascular no traumática la RM es el método no invasivo con mayor sensibilidad para valorar la vascularidad de la cabeza femoral (38-45). La gammagrafía es el estudio de elección en pacientes a quien se colocó algún implante metálico para osteosíntesis y se recomienda su realización en las primeras 6 semanas posteriores a la lesión (39,40)

Los programas de rehabilitación incluyen ejercicios de fortalecimiento para los grupos musculares de la cadera, entrenamiento de marcha y ejercicios de propiocepción.

Los resultados a largo plazo son mejores para luxaciones puras, con reportes que varían entre el 48 y el 90% con resultados excelentes (2,7), las luxaciones anteriores tienen mejor pronóstico que las posteriores (4,7). Las

fracturas-luxaciones tienen mayor frecuencia de necrosis avascular y artrosis. Los resultados finales dependen además de otros factores como las lesiones asociadas, el tipo de actividad del paciente, su constitución física y el adecuado seguimiento con el que se permita identificar en forma temprana los datos de las complicaciones comunes. El factor pronóstico más importante es el tiempo transcurrido desde la lesión hasta la reducción. El riesgo de necrosis avascular disminuye en 50% si la reducción se realiza antes de las primeras 12 hrs y en 80% si se reduce antes de las primeras 6 horas (1,2,19,21,22,23,26).

## **COMPLICACIONES**

La complicación aguda más común es la lesión del nervio ciático. Las lesiones vasculares son menos comunes y se presentan en luxaciones anteriores. La luxación recidivante se presenta en menos del 2% de los casos. La lesión del ciático es más común en fractura- luxación, por lo general se presenta como lesión parcial con afección principalmente al la división peronea. Puede producirse como parte de la lesión o como complicación iatrogénica del tratamiento. La exploración del nervio no está indicada a excepección de integridad previa documentada a la reducción.

Pueden presentarse complicaciones relacionadas con los procedimientos terapéuticos como infección, tromboembolismo venoso profundo y pulmonar, inestabilidad postquirúrgica de la fractura, entre otros.

Las complicaciones tardías más comunes son la artrosis y la necrosis avascular de la cabeza femoral. La artrosis la complicación tardía más común, se presenta en aproximadamente 20% de los casos (2). Se atribuye al daño celular del cartílago articular al momento del impacto (6). Otro factor que favorece el desarrollo de artrosis en caso de fractura es la incongruencia articular como consecuencia de una técnica quirúrgica inadecuada. Actualmente no se ha reportado un tratamiento eficaz que corrija el daño del cartílago y en casos de artrosis severa es necesario el remplazo articular (46).

La necrosis avascular de la cabeza femoral se presenta entre el 2 y 40% de las luxaciones (47-53). Se relaciona directamente con el tiempo transcurrido hasta la reducción y es resultado de la isquemia sufrida por la cabeza femoral durante la luxación. A diferencia de la necrosis avascular no traumática ésta es localizada. Puede evolucionar en varias etapas y terminar con artrosis severa. El proceso puede durar entre 2 y 5 años. Existen varias opciones de tratamiento poco empleadas, por lo general se considera indicación para

artroplastía de cadera (47). Las complicaciones tardías no pueden descartarse hasta después de los primeros 10 años posteriores a la lesión.

## **MATERIAL Y METODOS**

Se estudiaron 37 pacientes atendidos en el Hospital ABC con diagnóstico de luxación traumática y fractura-luxación de cadera entre enero de 1992 y agosto de 1998. 13 pacientes presentaron luxación pura, 11 posterior y 2 anterior; 24 pacientes presentaron fractura asociada, 19 del acetábulo y 5 de la cabeza femoral. Se estudiaron 27 hombres y 10 mujeres con un rango de edad entre 17 y 74 años con promedio de 39.7 años. El tiempo de evolución varió entre 4 y 79 meses con un promedio de 41 meses (3 años 5 meses). Fueron afectadas 20 caderas del lado izquierdo(54.05%), en 14 hombres y 6 mujeres y 17 caderas del lado derecho (45.9%), 13 hombres y 4 mujeres. Los grupos de edad más afectados fueron entre 30 y 49 años en 18 pacientes (48.64%) . (Gráfica 1). El mecanismo de lesión más común fue accidente automovilístico en 28 casos (75.67%), el resto se describe en la tabla 1.

artroplastía de cadera (47). Las complicaciones tardías no pueden descartarse hasta después de los primeros 10 años posteriores a la lesión.

## **MATERIAL Y METODOS**

Se estudiaron 37 pacientes atendidos en el Hospital ABC con diagnóstico de luxación traumática y fractura-luxación de cadera entre enero de 1992 y agosto de 1998. 13 pacientes presentaron luxación pura, 11 posterior y 2 anterior; 24 pacientes presentaron fractura asociada, 19 del acetábulo y 5 de la cabeza femoral. Se estudiaron 27 hombres y 10 mujeres con un rango de edad entre 17 y 74 años con promedio de 39.7 años. El tiempo de evolución varió entre 4 y 79 meses con un promedio de 41 meses (3 años 5 meses). Fueron afectadas 20 caderas del lado izquierdo (54.05%), en 14 hombres y 6 mujeres y 17 caderas del lado derecho (45.9%), 13 hombres y 4 mujeres. Los grupos de edad más afectados fueron entre 30 y 49 años en 18 pacientes (48.64%) . (Gráfica 1). El mecanismo de lesión más común fue accidente automovilístico en 28 casos (75.67%), el resto se describe en la tabla 1.

GRAFICA 1.

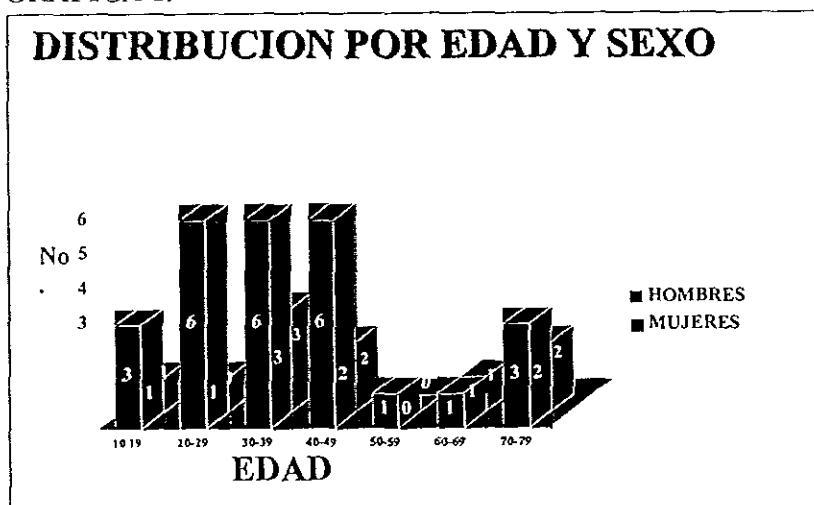


TABLA 1. MECANISMO DE LESION

| MECANISMO                 | No CASOS  |
|---------------------------|-----------|
| Accidente automovilístico | 28        |
| Accidente motocicleta     | 2         |
| Caída altura > 2m         | 2         |
| Caída < 2m                | 2         |
| Atropellamiento           | 1         |
| Accidente deportivo       | 1         |
| Trauma directo            | 1         |
| <b>TOTAL</b>              | <b>37</b> |



Las lesiones se clasificaron de acuerdo a la estabilidad de las mismas, diferenciando la luxación pura como lesión tipo I; las luxaciones con fractura del borde acetabular posterior como II y III; las luxaciones asociadas a fractura de la cabeza femoral como tipo IV; las asociadas a fractura del acetábulo como V y las luxaciones centrales como tipo VI. (tabla 2). La dirección de la luxación, anterior o posterior, se describe antes del tipo de fractura.

**TABLA 2. CLASIFICACION PROPUESTA PARA LUXACION Y FRACTURA-LUXACION DE CADERA.**

|                 |   |
|-----------------|---|
| <b>TIPO I</b>   | Luxación simple sin fractura.   |
| <b>TIPO II</b>  | Luxación con fractura del borde acetabular con uno o varios fragmentos, pero estable después de la reducción. |
| <b>TIPO III</b> | Luxación con fractura del borde acetabular, inestable.  |
| <b>TIPO IV</b>  | Luxación con fractura asociada de la cabeza femoral .   |
| <b>TIPO V</b>   | Luxación con fractura asociada de las columnas o domo acetabulares.   |
| <b>TIPO VI</b>  | Luxación central con fractura de la lámina cuadrilátera.  |

Se identificaron 43 lesiones asociadas en 26 pacientes, lesiones mayores en 6 pacientes y lesiones menores en 20 pacientes. Uno de ellos falleció por sepsis 20 días después de la lesión inicial. Las diferentes formas de tratamiento empleadas fueron: reducción cerrada en 16 pacientes, reducción cerrada y fijación interna secundaria en 5 pacientes, reducción abierta en 2 pacientes, reducción abierta y fijación interna en 12 pacientes y artroplastía primaria a una paciente con lesión tipo V. En todos los casos en que se realizó reducción cerrada esta se llevó a cabo bajo efectos de anestesia general y antes de las 12 hrs posteriores a la lesión con un promedio de 5 horas. En los casos de reducción cerrada primaria y fijación interna secundaria el tiempo preoperatorio varió entre 4 hrs y 12 días. Se empleó tracción postreducción en 32 pacientes, en 18, tracción esquelética y en 14, cutánea; con un promedio de 3 Kgs. El tiempo de tracción varió entre 14 y 28 días. Se realizó un seguimiento clínico y radiográfico con un promedio de 41 meses y los resultados se clasificaron de acuerdo a los criterios de Epstein de 1974 (17), modificados por Upadhyay en 1983 (5):

**EXCELENTE:** Arcos de movimiento completos. Sin dolor, debilidad ni fatiga. Rx. Sin evidencia de artrosis ni necrosis avascular.

**BUENO:** Dolor únicamente después de períodos prolongados de caminata o apoyo. Restricción del movimiento menor del 25%. Rx: Disminución del espacio articular mínima, sin evidencia de necrosis avascular.

**REGULAR:** Dolor moderado, Restricción del movimiento de 25 a 50%. Sin deformidad en aducción. Rx: Artrosis moderada con disminución del espacio articular.

**MALO:** Dolor, claudicación y limitación de movimiento mayor del 50%. Deambulación con ayuda, limitación de las actividades cotidianas y sin posibilidad para realizar actividades laborales. Rx: Artrosis avanzada o necrosis avascular.

## RESULTADOS

La evolución de los pacientes de acuerdo a los criterios de Epstein se describe en la siguiente tabla:

**TABLA 3 RESULTADOS**

| <b>RESULTADO</b> | <b>No CASOS</b> |
|------------------|-----------------|
| EXCELENTE        | 20 (54.05%)     |
| BUENO            | 7 (18.91%)      |
| REGULAR          | 2 (5.40%)       |
| MALO             | 8 (21.62%)      |
| <b>TOTAL</b>     | <b>37</b>       |

Los resultados fueron calificados como satisfactorios (excelente y bueno) y no satisfactorios (regular y malo). En relación a la clasificación presentada tuvimos para los tipo I resultados satisfactorios en 12 casos (92.27%) y no satisfactorios en 1 caso (7.7%); para los tipo II excelentes en el 100% ( 2 casos).

Para las tipo III, satisfactorios en 6 casos (50%) e insatisfactorios en 6 pacientes. En los casos de lesión tipo IV 5 pacientes, 100% resultados satisfactorios; para las lesiones tipo V, 2 pacientes (50%) satisfactorios, y para las luxaciones centrales (lesión tipo VI) 1 paciente (100%) insatisfactorio (Tabla 4).

**TABLA 4. TIPO DE LUXACION Y RESULTADOS**

| TIPO         | EXCELENTE  | BUENO      | REGULAR   | MALO     | TOTAL      |
|--------------|------------|------------|-----------|----------|------------|
| I            | 9 (69.2%)  | 3 (23.07%) | 1 (7.77%) | -----    | 13(35.13%) |
| II           | 2 (100%)   | -----      | -----     | -----    | 2( 5.40%)  |
| III          | 4 (33.33%) | 2 (16.6%)  | 1 (8.3%)  | 5(41.6%) | 12(32.43%) |
| IV           | 3 (60%)    | 2 (40%)    | -----     | -----    | 5(13.51%)  |
| V            | 2(50%)     | -----      | -----     | 2 (50%)  | 4(10.81%)  |
| VI           | -----      | -----      | -----     | 1 (100%) | 1 (2.7%)   |
| <b>TOTAL</b> | <b>20</b>  | <b>7</b>   | <b>2</b>  | <b>8</b> | <b>37</b>  |

Los resultados en relación con el tratamiento empleado, los grupos de edad y el manejo postoperatorio se describen en las tablas 5,6 y 7 respectivamente.

TABLA 5. TRATAMIENTO Y RESULTADOS

| TX           | EXCELENTE  | BUENO      | REGULAR   | MALO       | TOTAL       |
|--------------|------------|------------|-----------|------------|-------------|
| RC           | 12 (75%)   | 3 (18.75%) | 1 (6.25%) | -----      | 16 (43.24%) |
| RC Y FI      | 3 (60%)    | -----      | -----     | 2 (40%)    | 5 (13.51%)  |
| RA           | 2 (100%)   | -----      | -----     | -----      | 2 (5.4%)    |
| RA Y FI      | 3 (23.07%) | 3 (23.07%) | 1 (7.64%) | 6 (46.15%) | 13 (35.13%) |
| ATC          | -----      | 1 (100%)   | -----     | -----      | 1 (2.7%)    |
| <b>TOTAL</b> | <b>20</b>  | <b>7</b>   | <b>2</b>  | <b>8</b>   | <b>37</b>   |

RC: Reducción cerrada RC Y FI: Reducción cerrada y fijación interna

RA: Reducción abierta RA Y FI: Reducción abierta y fijación interna

ATC: Artroplastía total de cadera

TABLA 6 .GRUPOS DE EDAD Y RESULTADOS

| EDAD  | SEXO |    | EXCELENTE | BUENO | REGULAR | MALO | TOTAL |
|-------|------|----|-----------|-------|---------|------|-------|
|       | M    | F  |           |       |         |      |       |
| 10-19 | 3    | 1  | 2         | 2     | 0       | 4    | 4     |
| 20-29 | 6    | 1  | 5         | 1     | 1       | 0    | 7     |
| 30-39 | 6    | 3  | 6         | 0     | 0       | 3    | 9     |
| 40-49 | 7    | 2  | 4         | 1     | 0       | 4    | 9     |
| 50-59 | 1    | 0  | 0         | 0     | 1       | 0    | 1     |
| 60-69 | 1    | 1  | 0         | 2     | 0       | 0    | 2     |
| 70-79 | 3    | 2  | 3         | 1     | 0       | 1    | 5     |
| TOTAL | 27   | 10 | 20        | 7     | 2       | 8    | 37    |

TABLA 7. TRACCION POSTREDUCCION Y RESULTADOS

| TRACCION | EXCELENTE | BUENO    | REGULAR  | MALO     | TOTAL      |
|----------|-----------|----------|----------|----------|------------|
| CUTANEA  | 9(64.2%)  | 2(14.2%) | 1(7.14%) | 2(14.2%) | 14 (37.8%) |
| ESQUEL.  | 8(44.4%)  | 3(16.6%) | 1(5.55%) | 6(33.3%) | 18(48.6%)  |
| NO TRAC. | 3(60%)    | 2(40%)   | —        | —        | 5(13.51%)  |
| TOTAL    | 20        | 7        | 2        | 8        | 37         |

La complicación más común en el grupo de estudio fue la lesión del nervio ciático en 6 pacientes, en 4 de ellos como consecuencia directa del traumatismo y en 2 fue iatrogénica. 4 pacientes se recuperaron en su totalidad y 2 permanecen con secuelas. Una paciente presentó relajación en el *postoperatorio inmediato*, posteriormente infección de difícil control y dos años después remplazo total de cadera.

La distribución de complicaciones se describe en la tabla 8.

**TABLA 8. COMPLICACIONES**

| <b>COMPLICACION</b> | <b>No CASOS</b> |
|---------------------|-----------------|
| LESION N. CIATICO   | 6 ( 16.21%)     |
| NECROSIS AVASCULAR  | 5 (13.45%)      |
| ARTROSIS            | 5 (13.45%)      |
| INFECCION           | 1 ( 2.7%)       |
| RELUXACION          | 1 (2.7%)        |
| <b>TOTAL</b>        | <b>18</b>       |



## DISCUSION

La mayoría de los pacientes (77.7%) se lesionaron en accidentes automovilísticos, el 69.4% presentó lesiones asociadas, falleciendo uno de ellos. La lesión más común fue luxación pura en 13 casos (35.13%) seguida por fractura-luxación inestable en 12 pacientes (32.43%). La lesión menos común fue la luxación central 1 caso. En los pacientes con luxación simple obtuvimos resultados satisfactorios en el 92% de los casos, en los pacientes con lesión tipo III en el 50% de los casos. La lesión tipo I fue más común en pacientes jóvenes. Atribuimos los resultados para el tipo I al tiempo transcurrido a la reducción, que en ningún caso excedió las 12 hrs, el paciente de este grupo que cursó con evolución regular fue sometido a tres intentos previos de reducción antes de lograrla y puede atribuirse su artrosis inicial al daño producido al cartilago con el trauma inicial y los subsecuentes durante los intentos de reducción. Para los pacientes con fracturas-luxaciones que fueron tratados quirúrgicamente los malos resultados pueden atribuirse a una técnica quirúrgica inadecuada con una consecuente incongruencia articular.

La clasificación propuesta puede emplearse para describir luxaciones anteriores y posteriores. Distinguimos a la luxación simple como entidad distinta pero con tratamiento y cuidados similares a la fractura-luxación estable. Se contempla por separado a las lesiones que condicionan inestabilidad sin importar el tipo de fractura o el tamaño y número de fragmentos de la pared acetabular. Para determinar con exactitud si se trata de una lesión simple o de una fractura asociada, es necesario realizar una TAC postreducción con la cual además se podrá valorar la congruencia articular, la concentricidad de la reducción y la interposición de fragmentos que pueden no ser identificados en placas simples. Un fragmento grande de la pared posterior no siempre significa inestabilidad (2,37,54,55). La luxación central constituye una lesión severa con riesgo mayor de daño al cartílago articular y mayor potencialidad de artrosis. Puede presentarse luxación central sin fractura de las columnas acetabulares (33) , por lo cual hemos considerado este tipo de lesión como parte de la clasificación.

Nuestros resultados son similares a los publicados en series previas (2,3,7,9,10,11,14,23,31,34) y no podemos descartar aún el desarrollo posterior de complicaciones ya que el seguimiento actual del grupo no es mayor a 8 años.

## CONCLUSIONES

La luxación traumática simple y la fractura-luxación son lesiones severas, producidas por trauma de alta energía y que generalmente se asocian a lesiones sistémicas.


La complejidad de estas lesiones ha incrementado como consecuencia del desarrollo tecnológico automotor y de carreteras a nivel internacional y México no es excepción.

Se requiere de un tratamiento rápido y adecuado, con un equipo multidisciplinario y una infraestructura adecuada para obtener mejores resultados.

La fractura-luxación es una lesión compleja que requiere de habilidades quirúrgicas especiales para su manejo ya que una técnica quirúrgica adecuada es trascendental en la evolución del paciente.

La clasificación propuesta tiene un valor pronóstico y permite diferenciar los diferentes tipos de lesión.

Como parte final del trabajo se ilustra la clasificación propuesta y se presentan casos con distintos tipos de lesión.

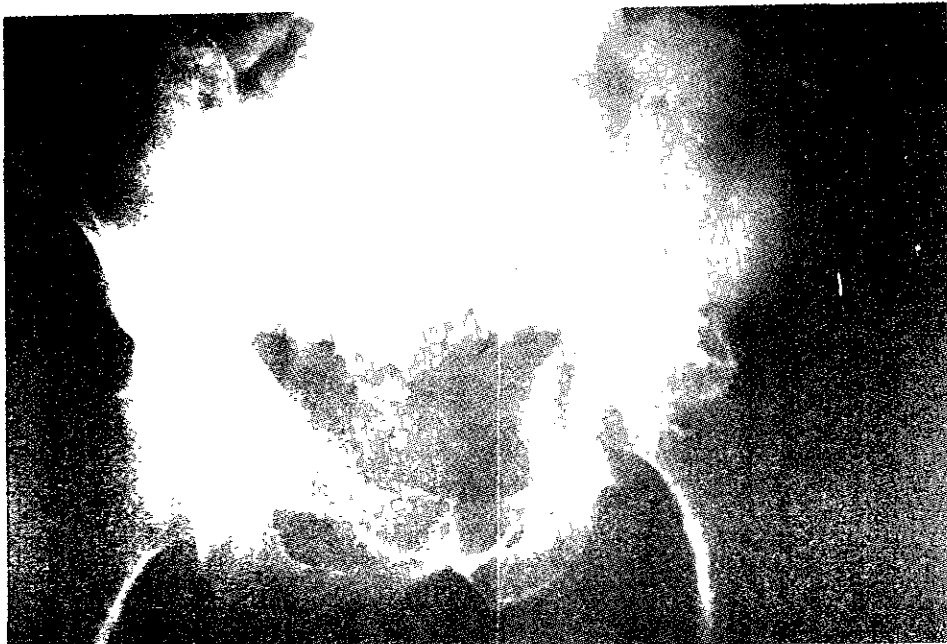


*Luxación tipo I.*



*Luxación tipo II.*

**CLASIFICACION PROPUESTA**

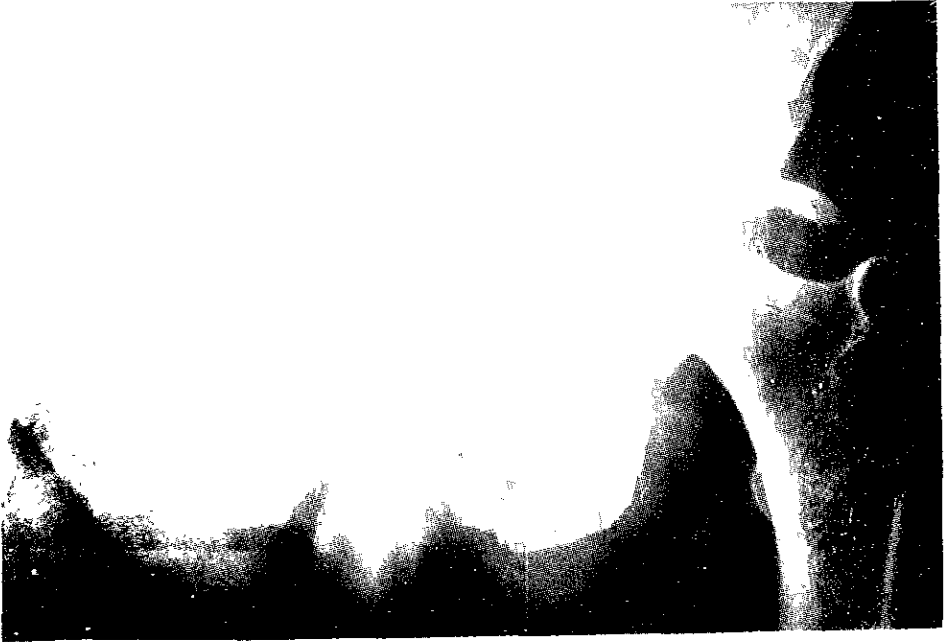

Luxación tipo III.



Luxación tipo IV

CLASIFICACION PROPUESTA (Cont.)

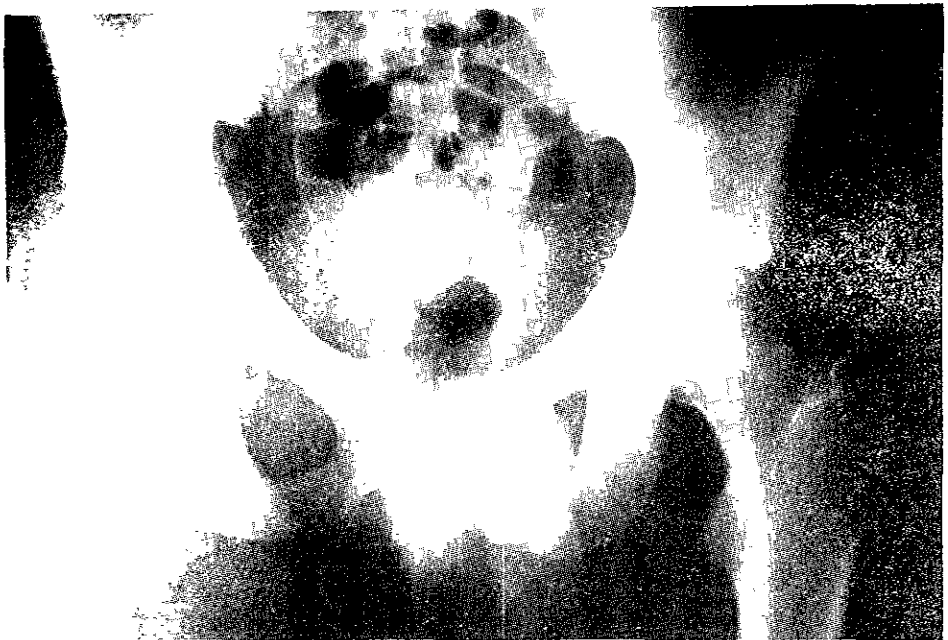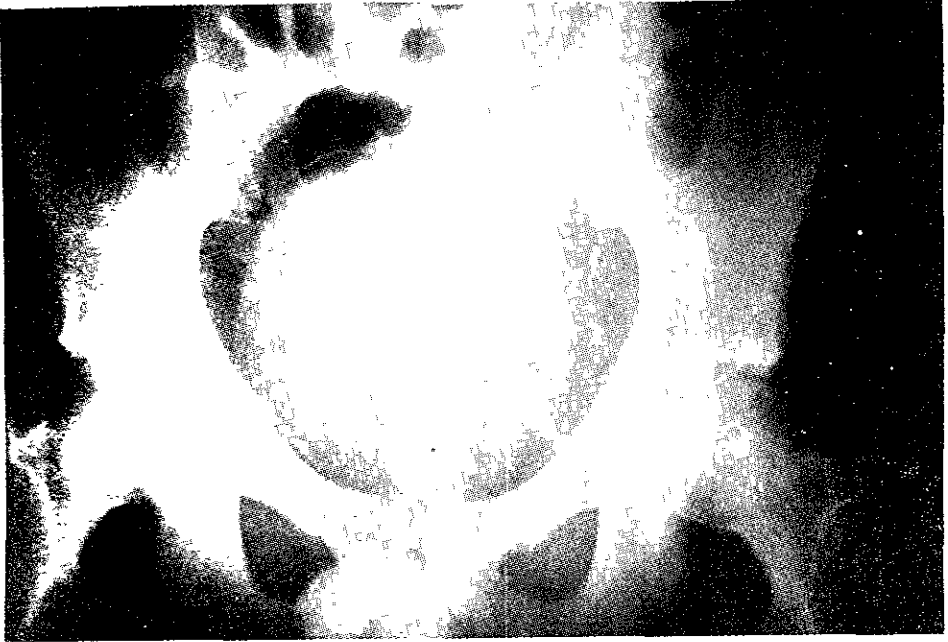


Luxación tipo V.

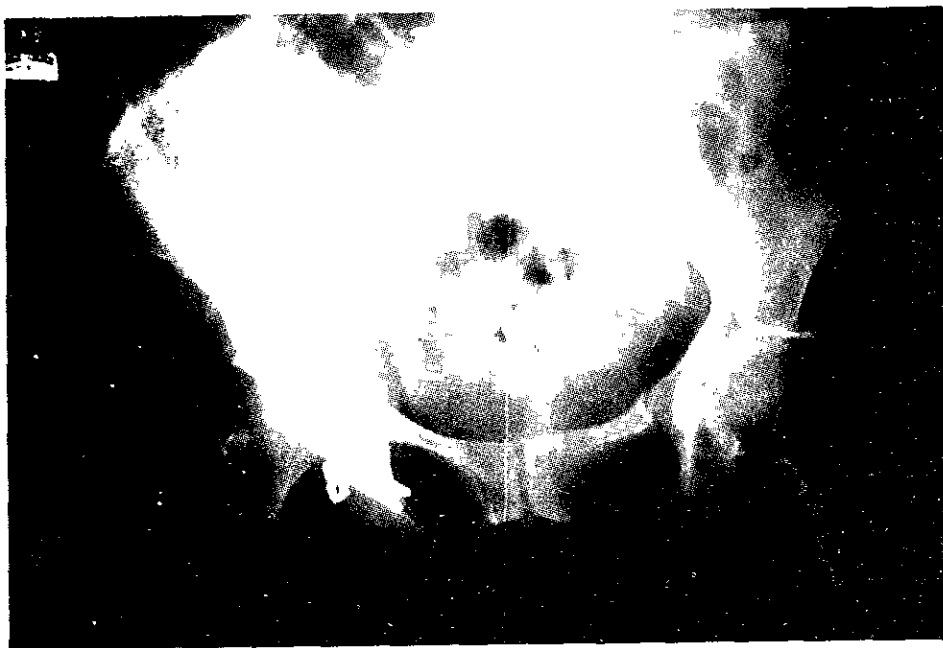


Luxación tipo VI

CLASIFICACION PROPUESTA (Cont.)

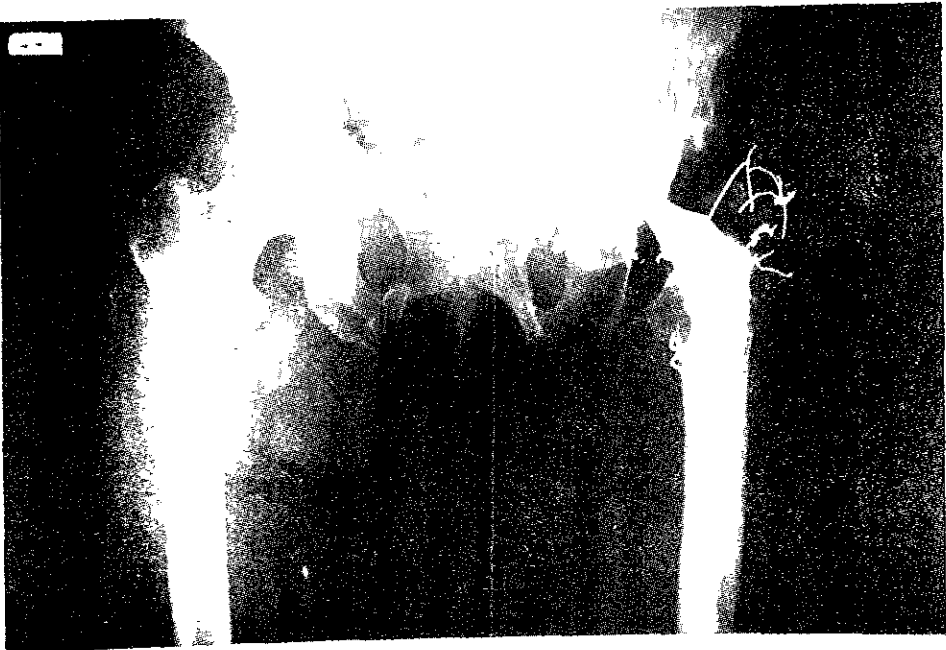
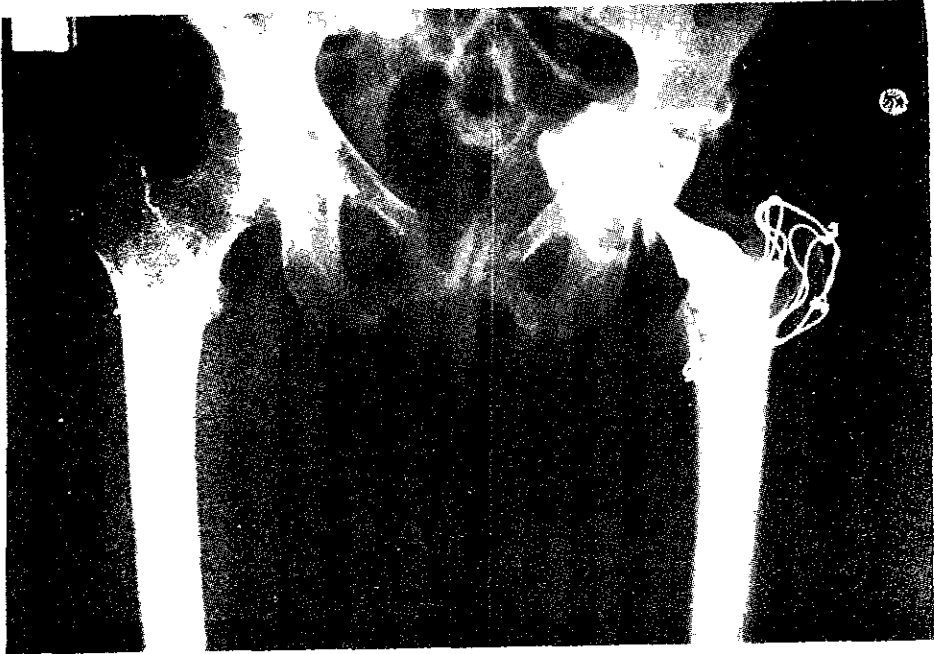


**CASO 1. Luxación tipo III. Osteosíntesis de la pared posterior con tornillos canulados.**



CASO 2. Luxación tipo V. Osteosíntesis con placa de reconstrucción.





**CASO 3. Artroplastia primaria como tratamiento de luxación tipo V.**  
a) Postoperatorio inmediato. b) Cinco años después.

**BIBLIOGRAFIA.**

1. Suraci A.J.: Distribution and severity of injuries associated with hip dislocations secondary to motor vehicle accidents. *J Trauma* 26: 458-460, 1986.
2. Tornetta P. Mostafavi H.R. Hip dislocations: Current treatment regimens. *J Am Acad Orthop Surg* 5:27- 36, 1997.
3. Upadhyay S.S., Moulton A., Borwell R.G. Biological factors predisposing to traumatic posterior dislocation of the hip: a selection process in the mechanism of injury. *J Bone Joint Surg* 67B: 232-6,1985.
4. DeLee J.C. Fractures and Dislocations of the hip. in Rockwood C.A., Green D.P.,Buchloz R.W Heckman J.D (eds):Rockwood and Green's Fractures in Adults 4th Edition, Lippincott-Raven, Philadelphia, 1996.
5. Upadhyay S.S., Moulton A.,Srikrishnamurthy K. An analysis of the late effects of traumatic posterior dislocation of the hip without fractures. *J Bone Joint Surg* 65B: 150-2, 1983.
6. Levin P.E. Hip dislocations.in Browner B.D., Jupiter J.B., Levine A.M., Tratton P.G. (eds):Skeletal Trauma, vol 2. Philadelphia W.B. Saunders, 1992.
7. Dreinhofer K.E.,Schwarzkopf S.R., Haas N.P.,Tscherene H. Isolated traumatic dislocation of the hip: long term results in 50 patients. *J Bone Joint Surg* 76B: 6-12,1994.
8. Stewart M.J., McCarrollH.R., Mulhollm J.S. Fracure dislocation of the hip. *Acta Orthop scand* 46: 507-25, 1975.
9. Yang,R.S.,Tsuang Y.H. et.al. Traumatic dislocation of the hip. *Clin Orthop* 265: 218-227, 1991.

10. Hunter G.A. Posterior dislocation and fracture dislocation of the hip: a review of fifty seven patients. *J Bone Joint Surg* 51B: 38- 44, 1969.
11. Jacob J.R., Rao J.P., Ciccarelli C. Traumatic dislocation and fracture dislocation of the hip: a long term follow up study. *Clin Orthop* 214:249-63, 1987.
12. Kristensen O. Stougaard J. Traumatic dislocation of the hip: results of conservative treatment. *Acta Orthop Scand* 41:188-98, 1970.
13. Nicoll E.A. Traumatic dislocation of the hip joint. *J Bone Joint Surg* 34B: 503- 5, 1952.
14. Reigstad A. Traumatic dislocation of the hip. *J Trauma* 20: 603-6,1980.
15. Urist M.R. Injuries to the hip joint: Traumatic dislocations, incurrent. chiefly in jeep injuries in World War II. *Am J Surg* 74: 586-597, 1947
16. Weigard H.,Sarfert D.,Schweikert C.H., Walde H.J. Die traumatische hüftluxation des erwachsenen: Analyse von 24 nachuntersuchten fällen. *Unfallheilkunde* 81: 20-7, 1978.
17. Epstein H.C. Posterior fracture dislocation of the hip *J Bone Joint Surg* 56A: 1103-11, 1974.
18. Epstein H.C. Traumatic dislocations of the hip. *Clin Orthop* 92: 116-142, 1973.
19. Epstein H.C. Traumatic dislocation of the hip. *Williams & Willkins*, 1980.
20. Pipkin G. Treatment of grade V fracture dislocations of the hip.A review. *J Bone Joint Surg* 39A:1027. 1957.
21. Stewart M.J.,Milford L.W. Fracture dislocation of the hip: an end result study. *J Bone Joint Surg* 36A: 315-42, 1954.

22. Stulberg B.N. Levine M. Bauer T.W. et al. Multimodality approach to osteonecrosis of the femoral head. Clin Orthop 240: 181-93, 1989.
23. Thompson U.P., Epstein H.C.. Traumatic dislocation of the hip. A survey of two hundred and four cases covering a period of twenty one years. J Bone Joint Surg 33A: 746-78, 1951.
24. Upadhyay S.S., Moulton A. The long term results of traumatic posterior dislocation of the hip. J Bone Joint Surg 63B: 548-51, 1981.
25. Plancher K.D., Razi A. Management of osteonecrosis of the femoral head. Orthop Clin North Am 28(3): 461-477, 1997.
26. Fernández PLJ, El-Mann AE. Luxación traumática de la cadera. Experiencia en el Hospital ABC. Ann Med Hosp ABC 43 (2): 52-56, abril-junio 1998.
27. Tile M. Fractures of the Pelvis and Acetabulum (ed). Williams and Wilkins 2<sup>nd</sup> ed, 1995. P. 265
28. Guyton JL Fractures of hip, acetabulum and pelvis in Canale (ed) Campbell's Operative Orthopaedics, Mosby, SL Missouri, 1998. P 2224.
29. Marymont JV et al: Posterior Hip Dislocation associated with acute traumatic injury to the thoracic aorta: A previously unrecognized injury complex. J Orthop Trauma, 4:383-87, 1990.
30. Koval K., Egol K, Zuckerman JD. Hip Fractures and Dislocations, in Dee R (ed) Principles of Orthopaedic Practice 2<sup>nd</sup> ed. McGraw-Hill, 1997. P 465.
31. Hougaard K, Thomsen P.B. Coxartrosis following traumatic posterior dislocation of the hip. J Bone Joint Surg 69A: 679-83, 1987.
32. Banks S.W. Aseptic necrosis of the femoral head following traumatic dislocation of the hip. J Bone Joint Surg 23: 753-781, 1941.

33. Meinhard BP, Misoule JJ, Guillian R. Central acetabular fracture with ipsilateral femoral neck fracture and intrapelvic dislocation of the femoral head without mayor pelvic column disruption. *J Bone Joint S Am* 69:612-615, 1987.
34. Carnesale PG Stewart MJ, Barnes SN. Acetabular disruption and central fracture- dislocation of the hip: a long-term study. *J Bone Joint Surg Am* 57:1054-59, 1975.
35. Letournel E: Operative treatment of specific types of fractures: posterior wall fractures, in Letournel E Judet R: *Fractures of the Acetabulum 2<sup>nd</sup> ed* Berlin: Springer-Verlag, 1993.p.417-421. (ed)
36. Kenne GS, Villar RN: Arthroscopic loose body retrieval following traumatic hip dislocation. *Injury* 25:507—510, 1994.
37. Olson S, Brian B, Chapman M, Sharkey N. Biomechanical consequences of fracture and repair of posterior wall of the acetabulum. *J Bone Joint Surg Am* 77:1184-1192, 1995.
38. Meyers M.H. Telefer N. Moore T.M. Determination of the vascularity of the femoral head with technetium 99 sulfur-colloid: diagnostic and prognostic significance. *J Bone Joint Surg* 59A: 658-664, 1977.
39. Mitchel D.G. Rao V.M. Dalinka M.K. et al. Femoral head avascular necrosis: correlation of magnetic resonance imaging, radiografic staging, radionuclide imaging and clinical findings. *Radiology* 162: 709-15, 1987.
40. Kirchner P.T. SDimon M.A. Current Concepts Review: Radioisotopic evaluation of skeletal disease. *J Bone Joint Surg* 63A: 673-681, 1988.
41. Mitchel D.G. Steinberg M.E., Dalinka M.K., Rao V.M., Fallon M, Kressel A.Y. Magnetic resonance imaging of the ischemic hip: alterations within the osteonecrotic viable and reactive zones. *Clin Orthop* 244: 60-77, 1989.

42. Jergesen H.E. Heller M. Genant H.K. Signal variability in magnetic resonance imaging of femoral head osteonecrosis. *Clin Orthop* 253: 137-49, 1990.
43. Jergesen H.E. Lang P. Mosley M. Genant H.K. Histologic correlation in magnetic resonance imaging of the femoral head osteonecrosis. *Clin Orthop* 253: 150-63, 1990.
44. Sakamoto M. Shimizu K. Iida S. Akita T. Moriya H. Hawaty Y. Osteonecrosis of the femoral head. A prospective study with MRI. *J Bone Joint Surg* 79B: 213-19, 1997.
45. Shimizu K., Morika H., Akita T., Sakamoto M., Sugoro T. Prediction of collapse with magnetic resonance imaging of avascular necrosis of the femoral head. *J Bone Joint Surg* 76A: 215-23, 1994.
46. Lazcano MA, Campos L, Parroquín J, Sauri JC. Codrolisis acetabular posthemiartroplastia de Cadera en Lazcano MA (ed) *Un Nuevo Modelo de Hemiartroplastia de Cadera*, Biblioteca Médica Mexicana, México 1995.
47. Brav E.A. Traumatic dislocation of the hip: army experience and results over a twelve-year period. *J Bone Joint Surg* 44A: 115-34, 1962.
48. Klimcher N.J. Kenzara J.E. Discussion of the etiology and genesis of pathologic sequelae. Comments and treatment. *Clin Orthop* 140: 273-312, 1979.
50. Klimcher N.J. Kenzara J.E. The pathology of osteonecrosis of the human femoral head and its clinical implications. *Clin Orthop* 138: 284-309, 1979.
51. Rosenthal R.E., Coker W.L. Posterior fracture-dislocation of the hip: an epidemiologic review. *J Trauma* 19: 572-81, 1979.
52. Hougaard K, Thomsen P.B. Traumatic posterior dislocation of the hip. Prognostic factors influencing the incidence of avascular necrosis of the femoral head. *Arch Othopp Trauma Surg* 106:32-35, 1986.

53. Jaskulka R.A., Fischer G., Fenzl G., Dislocation and fracture dislocation of the hip. *J Bone Joint Surg* 73B: 465-9, 1991.
54. Schlinckewei W. Elsässer B. Mullaji A.B. Kuner E.H. Hip dislocation without fracture. traction or mobilization after reduction. *Injury* 24: 27-31, 1993.
55. Calkins M.S., Zych G.,Latta L.,Borja F.J. Mnaymneh W. Computed tomography evaluation of stability in posterior fracture dislocation of the hip. *Clin Orthop* 227: 12-163, 1988.