


8,
20j



UNIVERSIDAD NACIONAL AUTONOMA DE MEXICO

FACULTAD DE ESTUDIOS SUPERIORES
CUAUTITLAN

“ESTUDIO RECAPITULATIVO ANALITICO DEL
PORCENTAJE DE INCIDENCIA DE COMUNICACION
ENTRE LA ARTICULACION TARSOMETATARSIANA
E INTERTARSIANA DISTAL DEL CABALLO (*Equus
caballus*)”.

T E S I S

QUE PARA OBTENER EL TITULO DE:

MEDICA VETERINARIA ZOOTECNISTA

P R E S E N T A :

MONICA DESIREE BORGES PEREZ

ASESOR: M.V.Z. FELIPE DE JESUS CORTES DELGADILLO.

CUAUTITLAN IZCALLI, EDO. DE MEXICO.

1999.

TESIS CON
FALLA DE ORIGEN

270113



Universidad Nacional
Autónoma de México

Dirección General de Bibliotecas de la UNAM

Biblioteca Central



UNAM – Dirección General de Bibliotecas
Tesis Digitales
Restricciones de uso

DERECHOS RESERVADOS ©
PROHIBIDA SU REPRODUCCIÓN TOTAL O PARCIAL

Todo el material contenido en esta tesis esta protegido por la Ley Federal del Derecho de Autor (LFDA) de los Estados Unidos Mexicanos (México).

El uso de imágenes, fragmentos de videos, y demás material que sea objeto de protección de los derechos de autor, será exclusivamente para fines educativos e informativos y deberá citar la fuente donde la obtuvo mencionando el autor o autores. Cualquier uso distinto como el lucro, reproducción, edición o modificación, será perseguido y sancionado por el respectivo titular de los Derechos de Autor.



UNIVERSIDAD NACIONAL
AUTÓNOMA DE
MÉXICO

FACULTAD DE ESTUDIOS SUPERIORES CUAUTITLÁN
UNIDAD DE LA ADMINISTRACIÓN ESCOLAR
DEPARTAMENTO DE EXÁMENES PROFESIONALES

U. N. A. M.
FACULTAD DE ESTUDIOS
SUPERIORES CUAUTITLÁN

ASUNTO: VOTOS APROBATORIOS



DEPARTAMENTO DE
EXÁMENES PROFESIONALES

DR. JUAN ANTONIO MONTARAZ CRESPO
DIRECTOR DE LA FES CUAUTITLÁN
PRESENTE

ATN: Q. Ma. del Carmen García Mijares
Jefe del Departamento de Exámenes
Profesionales de la FES Cuautitlán

Con base en el art. 28 del Reglamento General de Exámenes, nos permitimos comunicar a usted que revisamos la TESIS:

"Estudio Recapitulativo Análítico del Porcentaje de Incidencia de Comunicación entre la Articulación Tarsometatarsiana e Intertarsiana Distal del Caballo (Equus caballus)".

que presenta la pasante: Mónica Desireé Borges Pérez
con número de cuenta: 8908714-7 para obtener el TÍTULO de:
Médica Veterinaria Zootecnista

Considerando que dicha tesis reúne los requisitos necesarios para ser discutida en el EXÁMEN PROFESIONAL correspondiente, otorgamos nuestro VOTO APROBATORIO

ATENTAMENTE.
"POR MI RAZA HABLARÁ EL ESPÍRITU"

Cuautitlán Izcalli, Edo. de Méx., a 06 de Noviembre de 1998

PRESIDENTE MVZ. Misael Rubén Oliver González

VOCAL MVZ. Carlos González López

SECRETARIO MVZ. Felipe de Jesús Cortés Delgadillo

PRIMER SUPLENTE MVZ. Arturo Carmona Ocañas

SEGUNDO SUPLENTE MVZ. Eugenio Bravo Quintanar

DEDICATORIAS

A mis padres que gracias a su apoyo en todos los aspectos hacen que este logro sea tanto mío como suyo.

A mi asesor Dr. Felipe Cortés Delgadillo por toda su ayuda para la realización de esta tesis.

A Guillermo por su comprensión y apoyo en todo momento para que lograra este sueño.

Y a mis "hijas" con todo mi cariño.

Celeste, Peko y Güera.

INDICE

I.-	OBJETIVO.....	1
II.-	RESUMEN.....	1
III.-	INTRODUCCIÓN.....	2
IV.-	PROCEDIMIENTO.....	7
V.-	ANÁLISIS DE LA INFORMACIÓN.....	8
VI.-	CONCLUSIÓN.....	11
VII.-	BIBLIOGRAFÍA.....	12

OBJETIVO:

Determinar mediante un estudio recapitulativo la persistencia de comunicación entre la articulación tarsometatarsiana (TMT) e intertarsiana distal (ITD) del caballo.

RESUMEN

Este estudio estuvo dirigido a investigar la persistencia de comunicación entre las dos articulaciones que se encuentran muy próximas pero son totalmente independientes una de otra desde el punto de vista de los libros clásicos de anatomía (26,32,35,37,38,39,40,41), pero con porcentajes variables de comunicación desde el punto de vista clínico, como cuando se hacen tratamientos o bloqueos anestésicos con fines diagnósticos directamente en las articulaciones (2,3,5,9,10,17,20,37,38,44,47).

Se recopiló para este trabajo un total de 51 fichas bibliográficas de las cuales se hicieron resúmenes, de los que obtuvimos:

1.- Porcentajes muy variables de comunicación entre las articulaciones TMT e ITD (desde un 9% a un 67% a la necropsia) reportados en los diferentes estudios realizados a caballos *in vivo* o *in vitro*.

2.- Porcentajes de que libros mencionan que si existe comunicación (28%), los que no (9%) y los que no hacen ninguna referencia al tema (61%).

Llegando a concluir que es necesario siempre bloquear a las articulaciones por separado para llegar a un diagnóstico más acertado.

INTRODUCCIÓN.

Sin duda alguna, dentro de la práctica de la clínica equina, una gran parte de la atención va dirigida hacia el estudio de lesiones en el aparato locomotor, (1,14,44) las cuales se ven manifestadas como claudicaciones.

Uno de los más valiosos métodos de diagnóstico clínico es el bloqueo nervioso, sobre todo el local, ya que la eliminación del dolor nos indicará que es precisamente en este sitio donde se encuentra el proceso patológico. (15,23,24,31,32,45,48). El cual posteriormente será revalorado por otros métodos adicionales de examinación como pueden ser radiografías, termografía, cinematografía, artrografía etc., los cuales serán de ayuda fundamental para nuestros diagnósticos (1,44). Aunque otros autores consideran que no existen métodos anestésicos relevantes de diagnóstico en la región del tarso. (51).

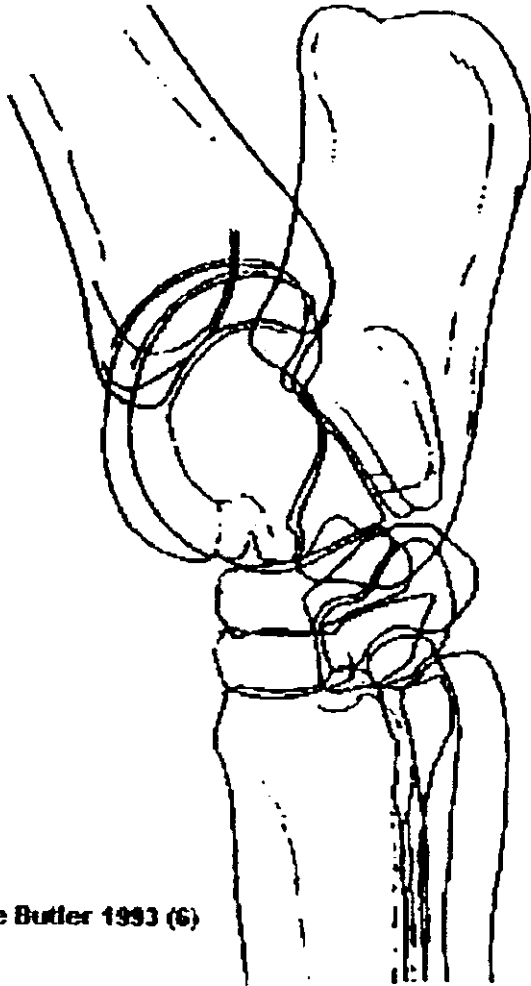
En la mayoría de las veces el éxito de nuestro bloqueo nervioso consistirá en la precisión con la cual empleamos nuestro anestésico local, ya que muchos sitios, origen de lesiones se encuentran demasiado cerca uno de otro. (3,12,23,24,37,38,44,45,47,48,50). Aunque algunos autores indican que los anestésicos locales difunden rápidamente y alcanzan otras articulaciones que se encuentran adyacentes. (12,13)

Por probabilidades se ha demostrado que el 95 % de las claudicaciones en el miembro torácico se encuentran del carpo hacia abajo. Así mismo el 80 % de las claudicaciones en el miembro pelviano tienen su origen en la rodilla y en la articulación del tarso. (1,44).

Otros autores consideran que el 80% de las claudicaciones tienen su origen en el la región del tarso (27).

Siendo la articulación del tarso muy compleja (1,5,32,35,37,38,39,40,41) y además el origen de procesos patológicos importantes que causan claudicaciones (1,14,21,22,30,46,48,49,51), dirigimos nuestro estudio a estas dos articulaciones: (TMT) e (ITD). Fig 1.

ARTICULACIÓN DEL TARSO



De Butler 1993 (6)

Fig. 1 Vista Lateromedial del miembro izquierdo

MIOLOGÍA Y MOVIMIENTOS DEL TARSO.

Los movimientos del tarso son los de flexión y extensión, que tienen lugar en la articulación tarsocrural. Los movimientos entre los huesos tarsianos, son tan limitados que pueden considerarse de tipo anfiartrótico en lo que concierne a la acción de la articulación en su conjunto. (39,40,41). La oblicuidad de las superficies articulares de la tibia y talus asegura que la parte distal del miembro se desplace hacia afuera y también hacia adelante cuando la articulación del tarso se flexiona. (9,10)

En la posición de pie, el ángulo articular (dorsal) es de unos 150°. La extensión completa es evitada por la tensión de los ligamentos colaterales.

La flexión está controlada solamente por el contacto del metatarso con la pierna, con tal que la articulación de la rodilla esté también flexionada. Debido al hecho que el eje de movimiento es ligeramente oblicuo, la parte distal del miembro se desvía hacia afuera durante la flexión. Los ligamentos colaterales largos se tensan durante la extensión y los cortos en la flexión. Los movimientos del tarso deben corresponder con los de la articulación de la rodilla debido a las bandas tendinosas dorsales y caudales, que se extienden desde la parte distal del fémur al tarso y metatarso. (9,10,39,40,41)

Las principales acciones que efectúan los músculos del tarso es la flexión y la extensión.

*Extensores del tarso, se insertan principalmente en la tuberosidad calcánea por medio del tendón calcáneo común.

El gastrocnemio se extiende desde el tercio distal del fémur a la punta del tarso. Surge mediante dos cabezas: Cabeza lateral, desde la tuberosidad supracondiloidea lateral. Cabeza medial, desde la tuberosidad supracondiloidea medial. Se inserta por la parte plantar de la tuberosidad calcánea. Acción: extiende al tarso y flexiona la articulación femorotibiorotuliana, sin embargo estas dos acciones no pueden hacerse simultáneamente.

Flexor digital superficial, se localiza entre las dos cabezas del gastrocnemio. Se origina en la fosa supracondiloidea del fémur. Su inserción es en la tuberosidad del calcáneo común. Acción: flexiona el dedo y extiende la articulación del tarso. La irrigación está dada por la arteria poplítea y femoral distal y genicular descendente, y la inervación por el nervio tibial.

El flexor digital profundo se asienta sobre la superficie caudal de la tibia y se divide en tres cabezas que se unen finalmente en un tendón común de inserción. Tiene acción flexora del dedo y extiende la articulación del tarso.

1) La cabeza medial se denomina flexor digital largo, termina cerca del tercio distal de la tibia, en un tendón redondeado que desciende por el canal existente en el ligamento interno del tarso. En su curso por la cara medial del corvejón el tendón está provisto de una vaina sinovial que se extiende desde el cuarto distal de la tibia hasta la unión con el tendón principal.

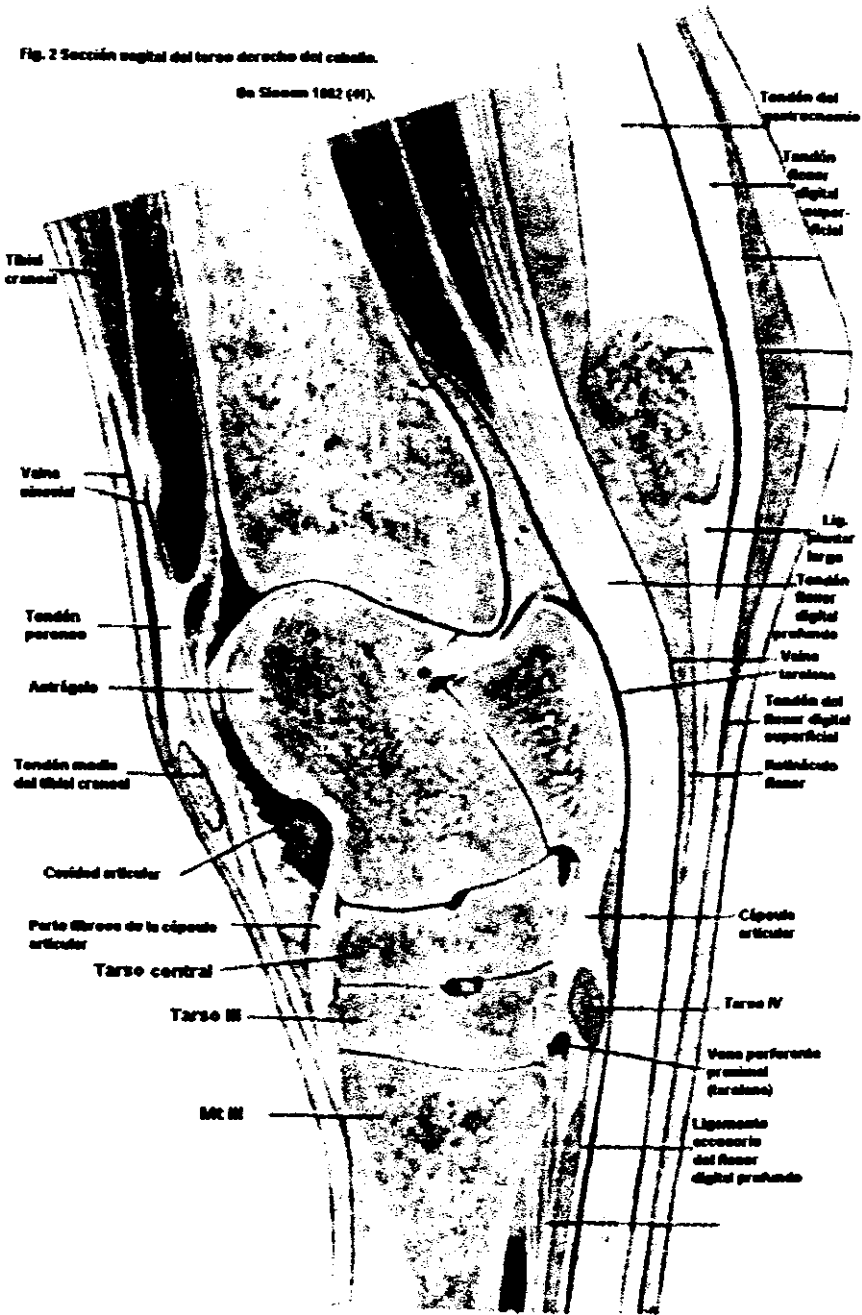
2) La cabeza superficial constituye el músculo tibial caudal, que sólo es parcialmente separable de la cabeza profunda. Tiene un vientre aplanado que termina cerca del tercio distal de la tibia, sobre un tendón plano que pronto se fusiona con el tendón principal.

3) La cabeza profunda, el músculo flexor largo del dedo, constituye con mucho la parte más larga. Asienta sobre la superficie caudal de la tibia, a partir de la línea poplítea lateral y distalmente. La irrigación: la emite la arteria tibial caudal; inervación, nervio tibial.

Los músculos flexores del tarso, comprenden el tibial craneal y los peroneos, cuyos tendones pasan sobre la superficie craneal del tarso hasta insertarse en el tarso y el metatarso. El tercer fibular es el único con este nombre en el caballo. Los músculos extensor digital largo y extensor digital lateral también flexionan el tarso porque sus tendones pasan sobre la superficie flexora de éste. (39,40,41) Fig 2.

Fig. 2 Sección sagital del tarso derecho del caballo.

De Sisson 1982 (4).



OSTEOLOGÍA DEL TARSO.

El tarso consta de los siguientes elementos; talus y calcáneo en la fila proximal, un hueso tarsiano central, tarsos I y II fusionados, con tarsos III y IV separados en la fila distal. Fig.3,4.

La superficie proximodorsal del talus presenta una tróclea oblicua (*trochlea tali*) que concuerda con la cóclea de la tibia. La superficie distal es más o menos plana y descansa sobre el hueso central. El calcáneo está en su mayor parte aplicado en la cara plantar del talus. El hueso compuesto por la fusión de los huesos tarsianos I y II es relativamente pequeño y está en su mayor parte detrás del III tarsiano, que es mucho más grande. El IV hueso (en el lado lateral) es cuboide, a diferencia de los otros huesos de la fila distal, que son aplanados. Los huesos de la fila distal se articulan con los huesos metatarsianos, el III (caña) en el centro y el II y IV (rudimentarios), mucho más pequeños, a los lados sobre la superficie plantar del gran metatarsiano. (9,10)

ARTROLOGÍA DEL TARSO.

Dicha articulación está constituida por varias articulaciones individuales:

A) Articulación tarsocrural (*tibiotarsiana* o *talocrural*) se localiza entre la tibia y la tróclea del talus.

B) Articulaciones intertarsianas, se forman por las superficies articulares de los huesos tarsianos presentes tanto lateralmente como proximal y distalmente. Cuatro de estas tienen designaciones específicas. Articulación talocalcánea; articulación talocalcáneocentral (articulación talocentral o parte medial de la articulación intertarsiana proximal); articulación calcáneocuartal (parte lateral de la articulación intertarsiana proximal.); articulación centro distal (articulación intertarsiana distal).

C) Articulación tarsometatarsiana son uniones entre los huesos de la fila distal del tarso y el extremo proximal de los matatarsos. (Son numeradas de acuerdo con sus componentes). (26,37,38,39,40,41). Fig.5.

La capa fibrosa de la cápsula articular corre desde la

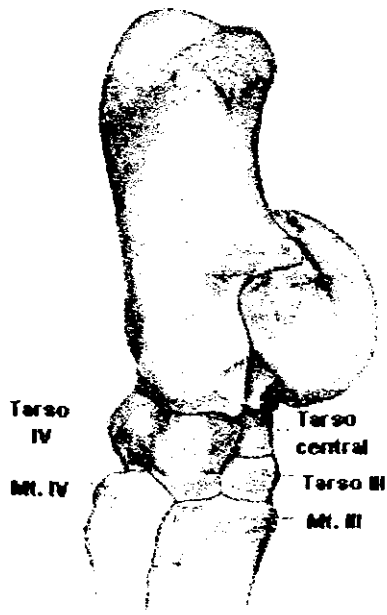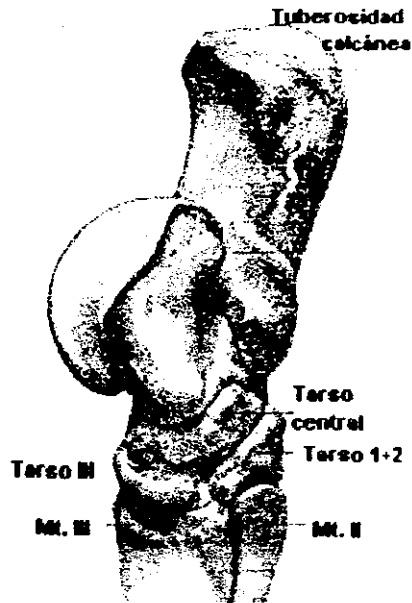


Fig.3 Huesos del tarso.

De Sisson 1982 (41).

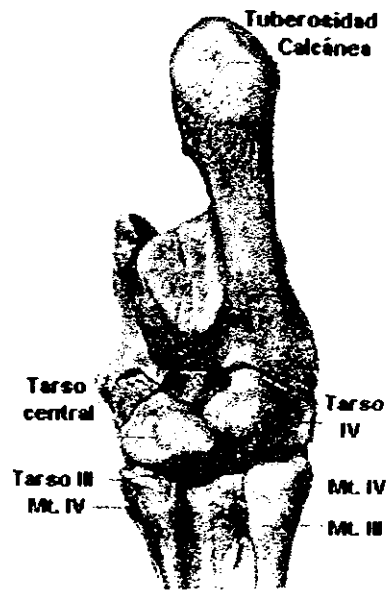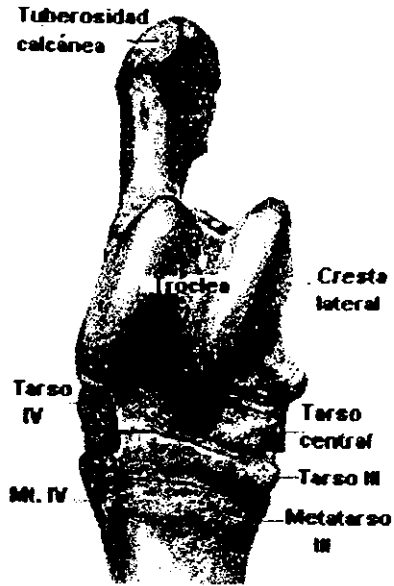


Fig. 4 Huesos del tarso.
De Sisson 1982 (41).

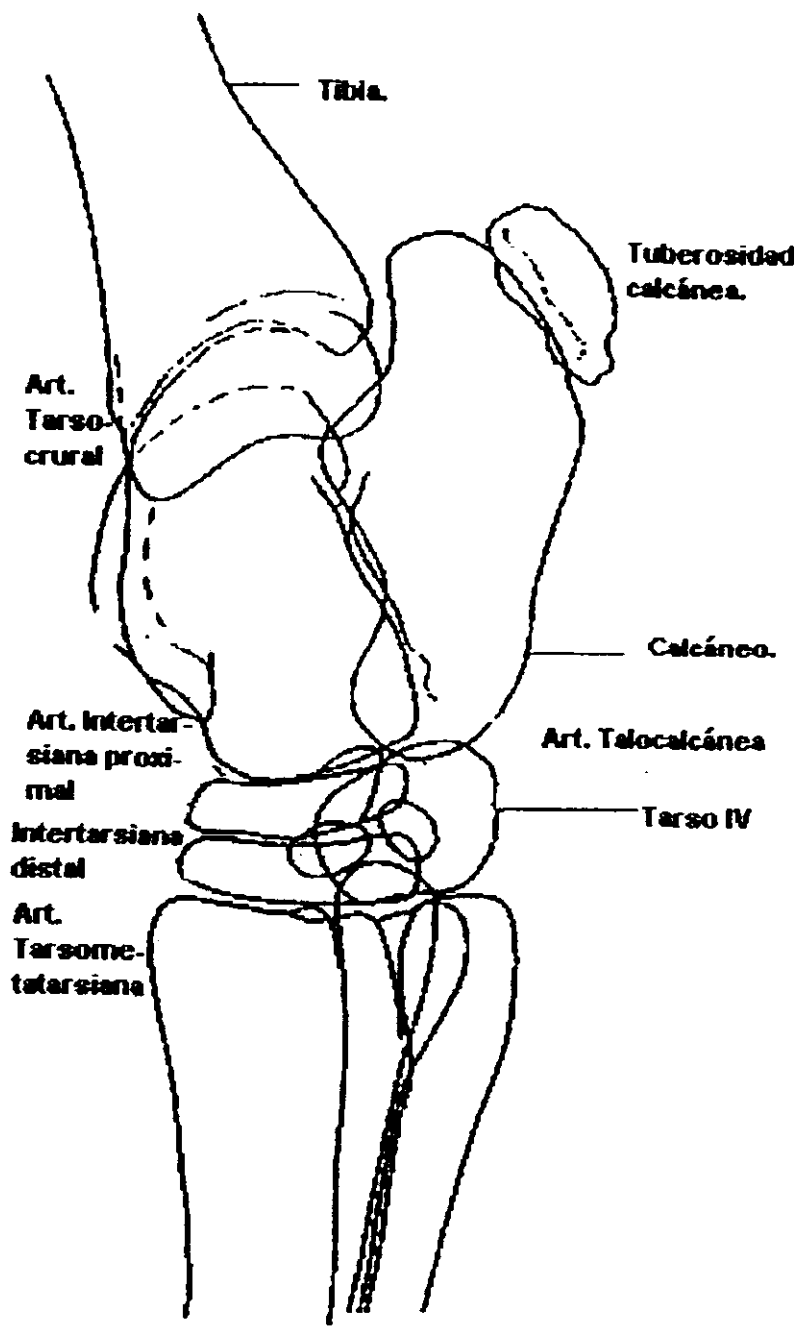


Fig. 5 Vista Lateromedial. De Butler 1993 (6).

tibia hasta el metatarso. Se inserta con firmeza en diversas partes del esqueleto pero en otras es libre y, además, tiene un espesor muy variable; las partes que no están limitadas por huesos o por tendones, se les llaman bolsas sinoviales que sobresalen cuando la cápsula sinovial se distiende. Numerosos ligamentos se asocian con el tarso, pero la mayoría son cortos y se les puede considerar simples engrosamientos locales de la cápsula. Los tres más grandes y mejor individualizados son más importantes. Los ligamentos colaterales (colateral lateral largo y corto, colateral medial largo y corto) corren desde los maleolos hasta los respectivos metacarpianos rudimentarios y se puede palpar en toda su longitud. Presentan inserciones intermedias en los huesos que cruzan y estas inserciones contribuyen a asegurar que los movimientos del tarso se limiten a la flexión y extensión a nivel tarsocrural. Un largo ligamento tarsal sigue la cara plantar del calcáneo, pasa sobre el IV tarsiano y luego continúa distalmente dentro de la parte proximal del metatarso IV. Está cubierto en gran medida por el tendón del flexor digital superficial, pero se puede palpar a cada lado de éste. (9,10,39,40,41). Fig. 6,7,8.

El tarso es una articulación compuesta que tiene tres sacos articulares, uno común para los niveles tarsocrural e intertarsiano proximal, uno para el nivel intertarsiano distal y uno para el nivel tarsometatarsiano. Los dos sacos más distales son pequeños y a veces se comunican; (2,12,13,15,16,42,43) el saco intertarsiano distal se puede punzar desde el lado medial, en tanto que se puede tener acceso al saco tarsometatarsiano entre el IV tarsiano y la cabeza del metatarsiano rudimentario. La parte proximal del saco talocrural es muy amplia y propensa a una sobredistensión. (9,10,12)

Existen tres bolsas sinoviales. Una, en la parte dorsomedial del tarso, que es limitada por el tendón del tercer peroneal, el ligamento colateral medial, el maléolo medial y la rama medial del tendón del tibial craneal. Las bolsas segunda y tercera están en la parte plantar. Una se halla entre el ligamento colateral medial y el tendón del flexor profundo a nivel del maléolo medial y el otra detrás del ligamento colateral lateral, entre el calcáneo y el maléolo lateral. (9,10)

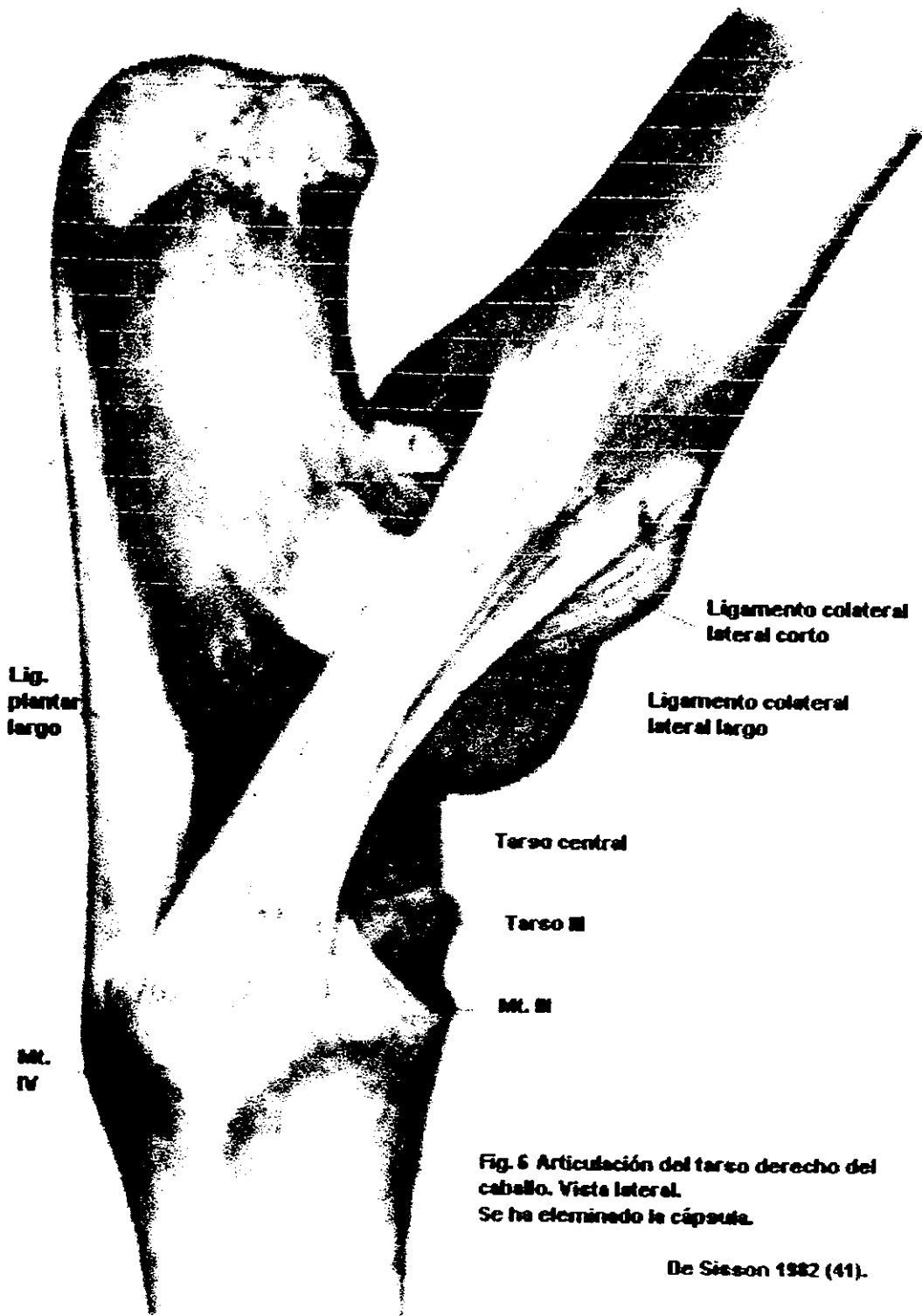


Fig. 6 Articulación del tarso derecho del caballo. Vista lateral.
Se ha eliminado la cápsula.

De Sisson 1982 (41).

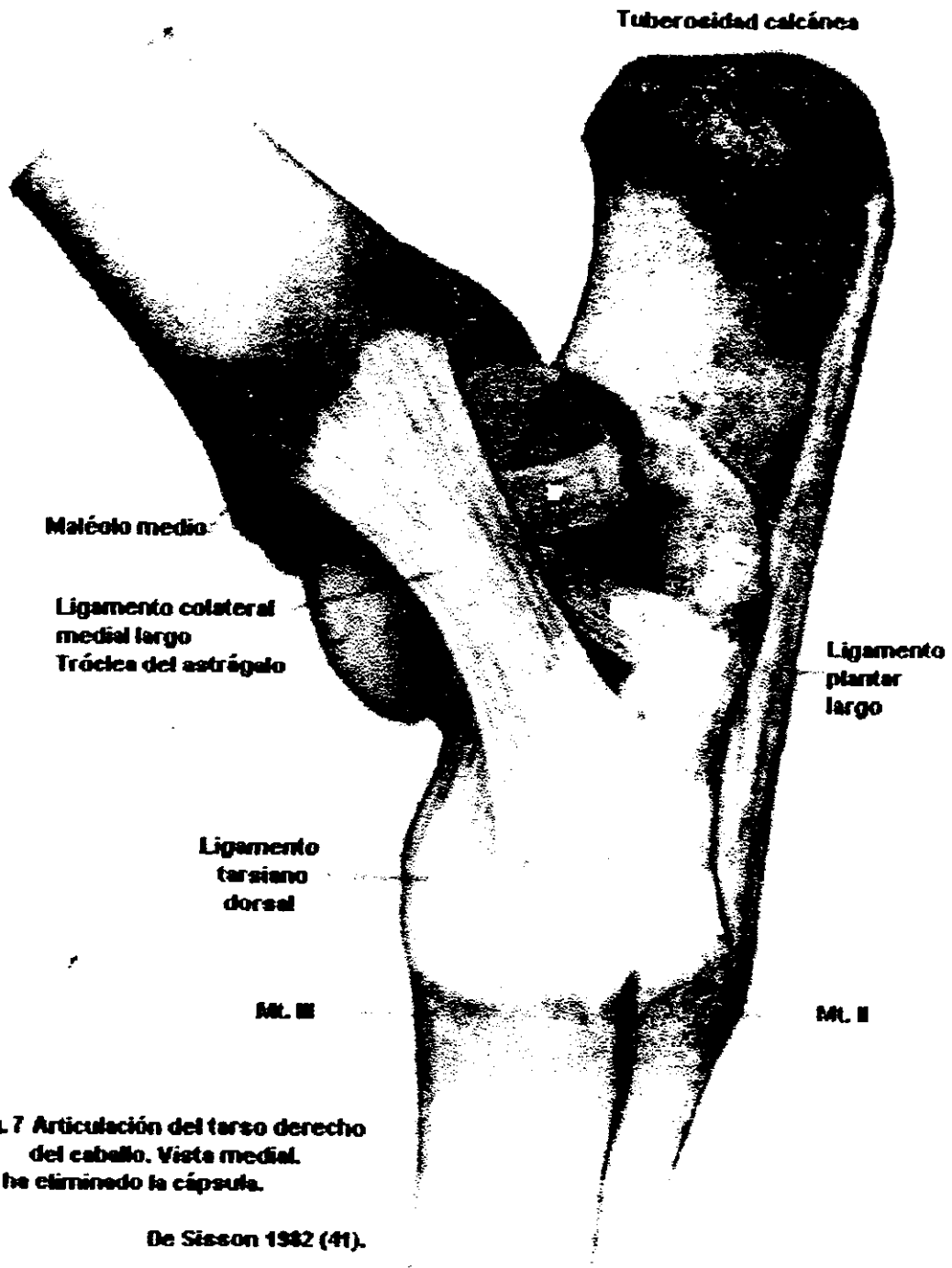
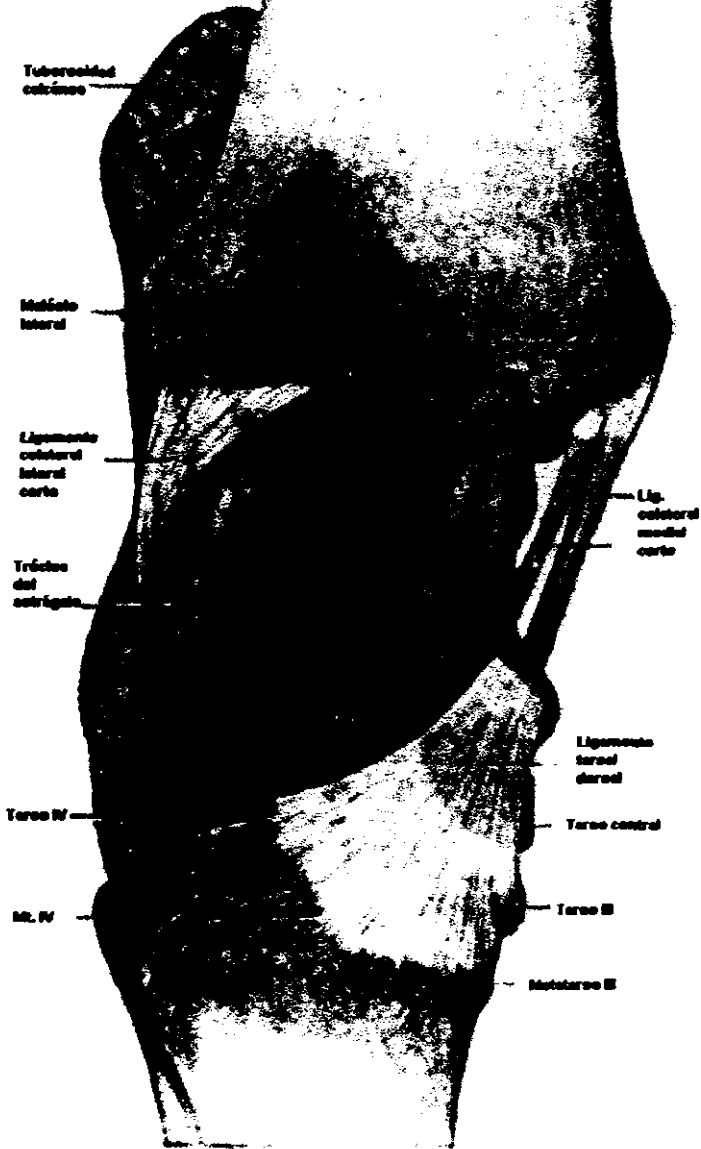


Fig. 7 Articulación del tarso derecho del caballo. Vista medial. Se ha eliminado la cápsula.

De Sisson 1982 (41).

Fig. 9 Articulación del tarso.
Vista dorsal.

De Sloan 1962 (41)



PROCEDIMIENTO.

Por tratarse de un trabajo recapitulativo, el material utilizado fueron, publicaciones científicas impresas (libros, artículos y tesis), acerca del tema de estudio; y los métodos se refieren a los relacionados con la búsqueda, consulta y ordenamiento bibliográfico.

Se procedió a realizar el estudio, siguiendo el plan de exploración expuesto anteriormente, agotando los temas tanto en la biblioteca como en la hemeroteca de la Facultad de Estudios Superiores "Cuautitlán" así mismo de la Facultad de Medicina Veterinaria y Zootecnia.

A continuación se ordenó la información por medio de fichas bibliográficas, en las que se recopiló la bibliografía para más tarde reunir la información realizando resúmenes; en muchos títulos recientes hubo la necesidad de traducir el texto antes de seleccionar el material; redactando por último éste trabajo final.

De la misma forma durante la investigación se seleccionaron las ilustraciones que acompañan al trabajo, actualizando con una nomenclatura anatómica y radiológica las citas investigadas. (6,19,25,28,33,42)

La selección de la literatura se escribió conforme a las normas contenidas en las instrucciones a los autores de la Revista Veterinaria México, publicación oficial de la Facultad de Medicina Veterinaria y Zootecnia.

ANALISIS DE LA INFORMACIÓN.

La razón por la cual dirigimos nuestro estudio hacia la articulación del tarso, es debido, a que es causa de procesos patológicos importantes que producen claudicaciones. (1,14,21,22,30,46,48,49,51).

Esto reviste fundamental importancia cuando en la literatura clásica de anatomía que se estudia pudiera no estar actualizada, al no mencionar la intercomunicación sacular que existe entre las articulaciones TMT e ITD que es el fundamento anatómico para hacer un diagnóstico diferencial. (32).

En los miembros pelvianos del caballo, las claudicaciones como consecuencia de osteoartritis e inflamaciones de las articulaciones TMT e ITD (esparaván), son el origen de la pérdida de rendimiento en el desempeño deportivo. (16,43). Y su importancia se refleja en numerosos reportes sobre su diagnóstico, tratamiento médico y quirúrgico.

La anestesia intrarticular es un componente integral en el procedimiento diagnóstico de claudicaciones que tienen su origen en las articulaciones. Dado que el esparaván óseo generalmente involucra a las articulaciones TMT e ITD se hace necesario para su diagnóstico clínico el depósito de un medicamento anestésico en cada una de las articulaciones para aliviar el dolor y confirmar el sitio de lesión. (20). Los tratamientos más comunes y exitosos son la administración de corticoesteroides, ácido hialurónico o ambas dentro de dichas articulaciones las cuales deberán ser seleccionadas para saber con precisión cual es el origen clínico de la lesión.

La articulación tarsometatarsiana es fácilmente penetrada por aproximación lateral caudal respecto al tarso. Las marcas palpables son la cabeza del IV metatarsiano y el borde lateral del tendón del músculo flexor digital superficial. La aguja a utilizar es de 3.7 cm, calibre 19; y volumen administrado es de 4 a 8 cc. El método alterno y que es más difícil para abordar esta articulación, involucra un acercamiento del TMT o articulación ITD desde un aspecto medial del tarso usando los bordes proximal y distal del tendón cuneal como límite. Para esta aproximación el calibre de la aguja es de 20. (12,23,24)

La facilidad para abordar por una artrocentesis la articulación tarsometatarsiana (TMT) es relativamente fácil, en tanto que para abordar la articulación intertarsiana distal

(ITD) es difícil. (23,24).

Las posiciones radiológicas para un estudio completo de la región del tarso son:

Dorsoplantar.

Lateromedial.

Dorso lateral - plantaromedial oblicua.

Plantarolateral-dorsomedial oblicua ó

Dorsomedial plantarolateral oblicua.

Lateromedial flexionada.

Dorsoplantar flexionada. (1,6,19,28,33,42)

Permitiéndonos con estas tomas observar todas las estructuras de dicha región.

En estudios relalizados recientemente y en específico sobre la comunicación entre la articulación tarsometatarsiana e intertarsiana distal en caballos, ya sea en investigaciones *in vivo* e *in vitro* se han encontrado porcentajes de comunicación muy variables, que comprenden desde un 9% hasta un 67% a la necropsia. (19)

Esta variación pudiera estar influenciada por factores tales como la edad del caballo, la fuerza con la que es administrado el medicamento, el tipo de estudio (*in vitro* o *in vivo*), viscosidad del medio de contraste, tamaño de agujas y jeringas. (En estudios con caballos que han estado almacenados por largos periodos requieren más fueza de inyección.)

Se especula que el sitio de comunicación entre las articulaciones TMT e ITD ocurre por vía de los espacios internos entre los huesos tarsales, o por la comunicación externa entre las cápsulas articulares de las articulaciones TMT e ITD. Usando tomografía computarizada y artrografía. Kraus-Hansen et al. determinaron que esta comunicación ocurría por la vía del canal tarsal y los espacios que están entre el I y II hueso tarsal fusionados y el III hueso tarsal. (2,19).

Con el estudio de los resultados de diferentes investigadores Kraus-Hansen calculó una frecuencia (promedio) de comunicación entre la articulación TMT e ITD del caballo que es de aproximadamente 25%. (19).

Aunque también se menciona que generalmente, los primeros 4 a 6 cc de fluido inyectado a la articulación TMT son introducidos lentamente, para asegurar la comunicación con el espacio articular intertarsiano distal, los siguientes 2 a 4 cc son inyectados bajo presión. (23,24) (Se ha considerado que una inyección con presión puede producir comunicación entre

ESTA TESIS NO DEBE
SALIR DE LA BIBLIOTECA

las articulaciones TMT e ITD). Pero no significa que siempre se realice la comunicación ya que puede tratarse de una infiltración en la funda del tendón o tejidos subcutáneos. Por lo tanto, como la comunicación entre la articulación TMT e ITD no ocurre frecuentemente se hace necesario que cada articulación sea inyectada, cuando el diagnóstico o procedimiento terapéutico sea realizado por separado.

Basado en los resultados de estos estudios el único método seguro para documentar la presencia o ausencia de comunicación es por medio de artrografía. (20).

Este procedimiento deberá ser considerado en asociación con un diagnóstico de anestesia o terapia inflamatoria intrarticular especialmente cuando los resultados de cualquiera o ambos son equivocados. (20).

Por lo que, con la revisión bibliográfica que se llevó a cabo podríamos clasificar la información acerca de la comunicación entre la articulación TMT e ITD en tres grupos:

- 1.-Los que describen a la articulación sin mencionar si existe comunicación o no. (4, 7, 8, 11, 13, 26, 29, 34, 36, 37, 39, 40, 41).
- 2.-Los que mencionan que no existe comunicación entre estas articulaciones (TMT e ITD). (12,13).
- 3.-Los que si mencionan la comunicación. (3 ,9,10,18,20,38).

CONCLUSIÓN.

Podemos concluir que de la bibliografía utilizada para el estudio, sólo el 28% mencionan que existe una comunicación entre las articulaciones TMT e ITD. El 9% que no hay comunicación y el 61% no hace referencia al tema.

Resumiendo todo lo anterior podemos decir que tanto para hacer un diagnóstico adecuado de las lesiones que afectan a la articulación del tarso, como para su tratamiento intrarticular debemos conocer la anatomía precisa de la región, sabiendo de antemano las probabilidades que tenemos cuando anestesiamos o tratamos intrarticularmente una sola articulación (TMT), no estemos involucrando a otra (ITD).

Queremos decir con lo anterior que cuando procedemos a bloquear la articulación (TMT) e (ITD) debemos hacerlo por separado.

BIBLIOGRAFÍA.

- 1.- Adams' O.R., Lameness in Horses 3th ed. *Lea and Fabiger*. Filadelfia E.U. 1974.
- 2.- Bell B.T.L., Baker G. J., Foreman J.H. and Abbott. In Vivo Investigation of Communication Between the Distal Intertarsal and Tarsometatarsal Joints in Horses and Ponies., *Vet. Surg.* 22,4, 289-292. 1993.
- 3.- Bohano C.T. Contrast Arthrography of the Distal Intertarsal and Tarsometatarsal Joints in Horses Clinically Affected with Osteoarthritis. Vancouver., Canada 40th Annual Convention of American Association of Equine Practitioners. 1994. pp 193-194. *Published by the American Association of equine practitioners.* Canada 1994.
- 4.- Bone J.F. Fisiología y Anatomía Animal. *El Manual Moderno*. México D.F. 1983.
- 5.- Browker M.R. Wulfen V.K., Perry L.R. and Linder L.K. Anatomy of the Equine Synovial Joint Cavities of the Forelimb and the Hindlimb. 42nd Annual Convention Proceedings AAEP. Denver Colorado. E.U. 1996. pp 44-45. *Published by the American Association of Equine Practitioners.* Denver Colorado E.U.A. 1996.
- 6.- Butler J.A., Colles C.M., Dyson S.J., Kold S.E., Poulos P.W. Clinical Radiology of the horse. *Blackwell Scientific Publications*. London. 1993.
- 7.- Calleja P.N. Anatomía topográfica del caballo. *Labor S.A.* Barcelona España. 1956.
- 8.- Denny H.R. Tratamiento de las Fracturas de los Equidos. *Acribia*. Zaragoza España. 1992.
- 9.- Dyce K.M., Sack W.O. and Wensing C.J.G. Textbook of Veterinary Anatomy. *W.B. Saunders Company*. E.U. 1982
- 10.- Dyce K.M., Sack W. O. y Wensing C.J. G. Anatomía Veterinaria. *Panamericana*. Buenos Aires Argentina. 1991.
- 11.- Goody P.C. Anatomía del Caballo. *Acribia*. Zaragoza España. 1976.

- 12.- Habel R.E., Anatomía Veterinaria Aplicada. 1ra ed. Acribia. España 1988.
- 13.- Habel R.E. and Lahunta A. Anatomía Veterinaria. 1ra ed. Interamericana S.A. de C.V. México D.F. 1987.
- 14.- Hawkins L.D. Veterinary orthopedics diseases of the hock. Diplomado en Clínica Equina, Módulo de Radiología y Claudicaciones. C.U. 1991. pp 114- 122. UNAM FMVZ. México 1991.
- 15.- Jones E.W. and Gabel A.A. Local Anesthesia In: Equine Medicine and Surgery. Edited by: Cotcott E.J., Smithcors J.F. pp 682-686. American Veterinary Publications, Inc. E.U. 1972.
- 16.- Jones W.E. Equine Sports Medicine. Lea and Febiger. Philadelphia E.U. 1989.
- 17.- Kainer R.A. Functional Anatomy of Equine Locomotor Organs. In Adams' Lameness in Horses. Edited by: Stashak T.S. pp 51. Lea and Febiger. E.U. 1987.
- 18.- Klaus D.B., Sack W.O., Röck S. Anatomy of the horse. Second Edition. Mosby-Wolfe. 1994.
- 19.- Kovacs G. The Equine Tarsus topographic and radiographic anatomy. Akademia Kiado. Budapest Hungary. 1963.
- 20.- Kraus-Hasen A. N., Jann H.W., Kerr D.V. and Fackelman G.E. Arthrographic analysis communication between the tarsometatarsal and distal intertarsal joints of the horse., Vet. Surg. 21,2, 139-144, 1992.
- 21.- Landin M. E. Afecciones más comunes en los equinos pertenecientes a la Escuela Militar de Equitación. Tesis de Licenciatura. Escuela Nacional de Estudios Profesionales de Cuautitlan. UNAM. México. Edo. de Mex. 1979.
- 22.- Leyva P.R. Afecciones del aparato locomotor en la Prueba Completa de Equitación y de Salto de Obstáculos en caballos de las Instalaciones Ecuestres de la Secretaría de la Defensa Nacional. Tesis de Licenciatura. Facultad de Medicina Veterinaria y Zootecnia. UNAM. México D.F. 1977.
- 23.- Moyer W.A. Guide to equine joint injection. Princeton: Solvay Veterinary. pp 20-21. 1986.
- 24.- Moyer W. and Carter K. G. Techniques to facilitate intra-

- articular injection of equine joints. 42na. Annual Convention Proceedings A.A.E.P. Denver Colorado. E.U. 1996 PP 56. Published by The American Asociation of equine practitioners. E.U.A. Denver Colorado. 1996.
- 25.- Nómima Anatómica Veterinaria. Aedos. México 1971.
- 26.- Nussbag W. Compendio de Anatomía y Fisiología de los Animales Domésticos. 1ra ed. Acribia. España. 1977.
- 27.- Olhagaroy C.N.R. Semiología Clínica de las Cojeras y su Diagnóstico Diferencial. 1ra ed. Hemisferio Sur. Montevideo Uruguay.
- 28.- Park R.D. and Lebel J.L. Equine Radiology. In Adams' Lameness in Horses. Edited by: Stashak T.S.pp 244-255. Lea and Febieger. E.U. 1987.
- 29.- Popesko P. Atlas de Anatomía topográfica de los animales domésticos. Salvat S.A. Barcelona España. 1981.
- 30.- Prado M.M.E. Incidencia de lesiones diagnosticadas en radiografías, en el aparato locomotor de los equinos del Campo Deportivo del Estado Mayor Presidencial. Tesis de Licenciatura. Facultad de Estudios Superiores Cuautitlán. UNAM. México Edo de Mex. 1995.
- 31.- Rose R.J. Manual Clínico de Equinos. 1ra ed. Interamericana Mc Graw-Hill. México. D.F. 1995.
- 32.- Sandoval J. J. and Agüea C. E. Anatomía Aplicada Veterinaria. 1ra. ed. Im. Cordoba. España 1985.
- 33.- Schebitz H., Wilkens H. Atlas of Radiographic Anatomy of the Horse. Third ed. Verlag Paul Parel. Berlin Germany. 1978.
- 34.- Schröder L. and Kraemer R. Atlas de Anatomía de los animales domésticos. Acribia S.A. Zaragoza España. 1988.
- 35.- Schröder L.and Schwarze E. Introducción a la Anatomía Veterinaria. 1ra ed. Acribia. España 1970.
- 36.- Schmarze E. Introducción a la Anatomía Veterinaria Aparato Locomotor. Acribia. España. 1984.
- 37.- Shively M.J. Veterinary Anatomy Basic Comparative and Clinical. Texas A&M University. E.U. 1987.

- 38.- Shively M.J. Anatomía Veterinaria Básica Comparativa y Clínica. 1ra ed. *El Manual Moderno*. México D.F. 1993.
- 39.- Sisson S. and Grossman J.D., *The Anatomy of Domestic Animals*. 4ta ed. W.B. Saunders Company. E.U. 1975.
- 40.- Sisson S. and Grossman J.D. Anatomía de los Animales Domésticos. 4ta. ed. Salvat. España. 1978.
- 41.- Sisson S. and Grossman J.D., Anatomía de los Animales Domésticos. 5ta ed. Salvat. España, 1982.
- 42.- Smallwood E.J., Shively J.L., Renando T.V. and Habel E.R. A Standardized nomenclature for radiographic projections used in Veterinary Medicine. *Veterinary Radiology*, 26, 1, pp 2-9. 1985.
- 43.- Speirs V.C. Lameness: Approaches to therapy and rehabilitation. In: *The Athletic Horse*. Edited by: Hodgson D. R. and Rose R. J. pp 361. W. B. Saunders Company. E.U. 1994.
- 44.- Stashak T.S. Diagnosis of lameness. In: Adams' Lameness in Horses. Edited by: Stashak T.S. pp. 102,148 Lea and Febieger E.U. 1987.
- 45.- Sullins K.E. Diseases of the Tarsus. In: *Equine Medicine and Surgery*. Edited by: Colahan P.T., Mayhevo I.G., Merritt A.M., Moore J.N. pp 1468-1470. American Veterinary Publications, Inc. E.U. 1991.
- 46.- Tome Pérez T. Examen clínico en la compra de un equino. Tesis de Licenciatura. Facultad de Estudios Superiores Cuautitlan. UNAM. México. Edo. de Mex. 1988.
- 47.- Trotter G.W. and Mcllwraith W.C. Clinical Fectures and diagnosis of equine joint disease. In: *Joint Disease in the Horse*. Edited by: Trotter G.W., Mcllwraith W.C. 131-133. Saunders Company. E.U. 1996.
- 48.- Valdéz M.J. Afecciones más comunes en el tarso. Congreso Anual de la Asociación de Médicos Veterinarios Especialistas en Equinos. México D.F. 1985 135-138. AMMVEE A.C. Mexico D.F. 1985.
- 49.- Wheat J.D. Conditions of the hindlimb and lower back. In: *Equine Medicine and Surgery*. Edited by: Cotcott E.J. Smithcors J.F. pp 568-570. American Veterinary Publications Inc. E.U.

1972.

50.- Wilson D.A. and Keegan K.G. Pathophysiology and diagnostic of musculoskeletal disease. In: The Horse diseases and clinical management. Edited by: Calvin N., Kobluk, Trevor R. Ames R.J.G. pp 628-630, 637-638, 649. W.B. Saunders Company. 1995.

51.- Wintzer H.J. Enfermedades de los miembros. En: Enfermedades del Equino. Editado por: Jürger Wintzer H. 269-271. Hemisferio Sur. Buenos Aires Argentina. 1985.